

TRANSFERRED TO
YALE MEDICAL LIBRARY

Digitized by the Internet Archive
in 2012 with funding from
Open Knowledge Commons and Yale University, Cushing/Whitney Medical Library

http://www.archive.org/details/dieneurologiedes08wilb

DIE

NEUROLOGIE DES AUGES.

EIN HANDBUCH

FÜR

NERVEN- UND AUGENÄRZTE

VON

PROF. DR. H. WILBRAND UND **PROF. DR. A. SAENGER**
OBERARZT AM KRANKENHAUSE EPPENDORF-HAMBURG. OBERARZT AM KRANKENHAUSE ST. GEORG-HAMBURG.

ACHTER BAND.

DIE BEWEGUNGSSTÖRUNGEN DER AUGENMUSKELN.

MIT ZAHLREICHEN TEXTABBILDUNGEN UND 6 TAFELN.

MÜNCHEN UND WIESBADEN.
VERLAG VON J. F. BERGMANN.
1921.

DIE PATHOLOGIE DER BAHNEN UND CENTREN DER AUGENMUSKELN

VON

PROF. DR. H. WILBRAND UND **PROF. DR. A. SAENGER**
OBERARZT AM KRANKENHAUSE EPPENDORF-HAMBURG. OBERARZT AM KRANKENHAUSE ST. GEORG-HAMBURG.

MIT ZAHLREICHEN TEXTABBILDUNGEN UND 6 TAFELN.

ACHTER BAND DER „NEUROLOGIE DES AUGES".

MÜNCHEN UND WIESBADEN.
VERLAG VON J. F. BERGMANN.
1921.

Nachdruck verboten.
Übersetzungen in fremde Sprachen auch ins Russische und Ungarische vorbehalten.

Copyright by J. F. Bergmann 1921.

RE46
900W
8

Druck der Universitätsdruckerei H. Stürtz A. G., Würzburg.

Inhaltsverzeichnis.

Kapitel XXVI.

Allgemeiner Teil.

I. Bahnen und Centren der Augenmuskelnerven.

Seite

Rindencentren 1
Centren für die willkürlich ausgeführten Augenbewegungen 1
Die Assoziationscentren für die seitlichen Blickbewegungen und das hintere Längsbündel 4
Die Centren für die Heber und Senker des Blicks 6
Die Kernregion 6
Die Nervenwurzeln 7
Die Nervenstämme 8

II. Die Augenbewegungen.

Einleitung 8
A. Die typischen Augenbewegungen 11
1. Die Fusionsbewegungen 11
Die Gleichgewichtsstörungen 12
Die Zuckungen der Augen in den Endstellungen 15
Die Doppelbilder in den Endstellungen 15
2. Die willkürlichen Augenbewegungen 16
a) Die gleichsinnigen Bewegungen 16
α) Blickbewegungen nach beiden Seiten 16
β) Blickbewegungen nach oben und unten 17
γ) Die Konvergenzbewegungen 17
δ) Die Divergenzbewegungen 17
3. Reflexartige und reflektorische Augenbewegungen . . . 18
Bei vestibularen Erregungen 18
Die nystagmischen Bewegungen 19
Die kompensatorischen Bulbusbewegungen 20
Der optische Nystagmus 22
Der vestibulare Nystagmus 23
Der kalorische Nystagmus 23

Seite
4. Mitbewegungen der Augen 25
a) Typische Mitbewegungen 25
α) Mitbewegungen zwischen dem Levator palpebrae sup. und den Hebern und Senkern des Bulbus 26
β) Mitbewegungen zwischen dem M. orbicularis und den Hebern und Senkern des Bulbus 26
b) Atypische Mitbewegungen 26
α) Solche, welche sich zwischen der Bulbusmuskulatur und dem Levator palpebrae sup. abspielen 26
β) Solche, welche sich zwischen dem Oberlid und der Kaumuskulatur abspielen 27
Angeborener Zustand 27
Erworbener Zustand 28
Kombinierte Bewegungen des Kopfes und der Augen 28
B. Atypische Augenbewegungen 31
a) Dissociierte Augenbewegungen unter physiologischen Verhältnissen 31
α) Bei Neugeborenen 31
β) Beim Schlafen 32
b) Dissociierte Augenbewegungen unter pathologischen Verhältnissen . 33
α) Unwillkürliche dissociierte Augenbewegungen 33
β) Einseitig willkürliche Augenbewegungen 33
C. Retraktionsbewegungen des Bulbus 35
D. Das Blickfeld 37

III. Die Augenmuskellähmungen.

Einleitung und Einteilung 39
A. Die kortikalen und supranuklearen Augenmuskellähmungen . . . 41
1. Die Lähmung der Seitenwender des Blicks 41
Die Déviation conjuguée 42
Die Déviation dissociée 48
Herde in der Rinde 49
Herd im Stirnhirn 51
Herd im Stirn- und Schläfenlappen 54
Herd im Stirn- und Scheitellappen 54
Herd im Scheitellappen 55
Herd im Scheitel-Schläfenlappen 56
Herd im Schläfenlappen 56
Herd im Hinterhauptslappen 57
Herd im Centrum ovale 58
Herd in den grossen Ganglien und ihrer Umgebung 58
Herd in der pontinen Region 62
Schema der Blickbahnen 63
Erhaltenbleiben der Konvergenz bei Lähmung der Seitenwender des Blicks 63
Fälle von Lähmung eines Abducens mit Parese des gegenüberliegenden Rectus internus 65
Fälle von anfänglich einseitiger Abducenslähmung, zu der sich dann später Lähmung des Internus der anderen Seite hinzugesellte . . . 68
Herd in der inneren Kapsel und im Pons 68
Anführung weiterer für das Schema beweisender Fälle 69

Seite

Ursprung des Okulomotorius aus Zellen der gleichen und der gegenüberliegenden Seite 71
Die Blicklähmung nach beiden Seiten 72
Übergreifen des Herdes einer Ponshälfte auf die andere 72
Sitz des Tumors in der Mittellinie des Pons mit Ausbreitung nach beiden Seiten 74
Das Nachblicken 75
Die Déviation conjuguée bei pontinen Herden 77
Die Kopfwendung bei pontinen Herden 78
Die seitliche Blicklähmung durch Fernwirkung 79
bei Herden in den Vierhügeln 79
bei Herden in der Medulla obl. 80
bei Tumoren des Kleinhirnbrückenwinkels 80
bei Kleinhirnherden 81
Die Diagnose der seitlichen associierten Blicklähmung 83
Die Facialislähmung in allen Zweigen mit Blicklähmung nach derselben Seite 89
Ätiologie und Verlauf der seitlichen Blicklähmungen 89
2. Die Blicklähmungen nach oben und unten 92
a) Lähmung der Heber und Senker des Blicks 96
b) Lähmung lediglich der Heber des Blicks 97
c) Lähmung der Senker des Blicks 98
d) Lähmung der Heber und Senker des Blicks, kompliziert mit Lähmungserscheinungen der Okulomotoriuskerne 99
e) Lähmung der Heber und Senker des Blicks im Verein mit Konvergenzlähmung 99
Lähmung der Heber und Senker des Blicks mit Lähmung anderer vom Okulomotorius innzervierter Muskeln 101
Lähmung der Heber und Senker des Blicks bei Fernwirkung . . . 102
3. Die Lähmung der Konvergenz 103
a) Lähmung der Konvergenz bei freigebliebener associierter Seitwärtsbewegung des Auges 103
b) Lähmung der Interni für associierte Seitwärtswendung bei völliger Leistungsfähigkeit derselben für die Konvergenz 105
c) Lähmung beider Okulomotorii in allen Zweigen bei Erhaltenbleiben der Konvergenzbewegung 105
d) Das Verhalten der Konvergenzlähmung zur Pupillenbewegung und Akkommodation 105
e) Fälle von Konvergenzlähmung im Vereine mit Lähmung der Heber und Senker des Blicks 105
Fälle von Konvergenzlähmung im Vereine mit Lähmung der Senker des Blicks 105
Die Diagnose der Konvergenzlähmung 106
4. Die sogen. Divergenzlähmung 108
B. Die Nuklearlähmungen 111
A. Krankheiten, welche direkt die Augenmuskelkerne befallen und sich auf den Schwund derselben mit sekundärer Degeneration ihrer Wurzeln etc. beschränken 115
a) Die chronische progressive Ophthalmoplegia exterior 115
b) Die Augenmuskellähmungen bei der asthenischen Paralyse 117
c) Die Läsion der Augenmuskeln bei Tabes und Paralyse 118

Seite

B. Die Ophthalmoplegia interior 121

C. Krankheitsherde, welche entweder die speciellen Augenmuskelkerne einseitig oder doppelseitig befallen, oder sich von den Augenmuskelkernen in das Gebiet der Associationscentren hineinbegeben, oder Krankheitsherde, welche sich vom Kerngebiet aus bis in die motorischen und sensiblen Bahnen des Pons und der Haube ausbreiten 121

a) Einseitige Herde im Kern-Wurzelgebiete des **Abducens.**

α) Die isolierte Kernlähmung des Abducens (einseitig) 122

β) Kernlähmung des Abducens im Verein mit Lähmung resp. Reizung benachbarter Associationscentren oder ihrer Bahnen 124

γ) Kernlähmung des Abducens im Verein mit Kernlähmung anderer Gehirnnerven: Gemeinschaftliche Lähmung des Abducens und Facialis 127

δ) Charakteristische pontine Herde: Abducens-Facialislähmung mit gekreuzter Hemiplegie 129

Abducens-Facialislähmung kombiniert mit einer seitlichen Blicklähmung und einer Extremitätenlähmung nach der anderen Seite (konjugierte Deviation der Augen nach den gelähmten Gliedern hin) 131

Ophthalmoplegie (incl. Abducens- und Facialislähmung) der einen und gekreuzte Hemiplegie der anderen Seite 132

Abducens-Facialislähmung kombiniert mit einer Trigeminuslähmung 134

Kombination von Abducens- resp. Abducens-Facialislähmung mit einer Okulomotoriuslähmung 135

Abducenslähmung (allein) mit gekreuzter Hemiplegie 136

Abducens- resp. Abducens-Facialislähmung mit gekreuzter Hemianästhesie 136

b) Die doppelseitige **Abducenslähmung** 137

Doppelseitige Abducenslähmung mit seitlicher Blicklähmung . . . 138

Doppelseitige Abducenslähmung mit einseitiger Facialislähmung . . 139

Doppelseitige Abducens- resp. Abducens-Facialislähmung mit alternierender Hemiplegie 139

Doppelseitige Abducenslähmung im Verein mit Lähmung einzelner Okulomotoriuszweige 140

Abducenslähmung durch **Fernwirkung** (einseitige Lähmungen) 141

bei Tumoren des Kleinhirns 141

bei Abscessen im Kleinhirn 143

bei Tumoren im Stirnhirn 144

bei Abscess im Stirnhirn 145

bei Erweichung des Stirnhirns 145

bei Vierhügeltumor 145

bei Tumoren im Schläfenlappen 146

bei Abscess im Schläfenlappen 146

bei Erweichung im Schläfenlappen 146

bei Tumoren im Scheitellappen 146

einseitige und doppelseitige Abducenslähmung 146

bei Tumoren im Occipitallappen 147

einseitige und doppelseitige Abducenslähmung 147

bei Abscess im Occipitallappen 147

bei Hydrocephalus des IV. Ventrikels 147

Seite
c) Die Kernlähmung im Gebiete des **Okulomotorius** 149
1. Isolierte Kernlähmung des Okulomotorius (einseitige Affektion) . 149
α) Einseitige totale Okulomotoriuslähmung bei Erkrankung der Vierhügel und des III. Ventrikels 150
β) Einseitige partielle Okulomotoriuslähmung bei Erkrankung der Vierhügelgegend 153
γ) Die einseitige Ophthalmoplegia interior 154
δ) Die einseitige Sphinkterlähmung ohne Akkomodationslähmung 157
ε) Die einseitige Ophthalmoplegie 158
Die einseitige Ophthalmoplegia exterior 158
2. Kernlähmung im Okulomotoriusgebiet mit Lähmung benachbarter Associationscentren oder ihrer Bahnen 158
3. Die doppelseitige nukleare Okulomotoriuslähmung 158
Die doppelseitige isolierte Okulomotoriuslähmung 159
1. Symmetrische Lähmungsformen 159
a) Totale 159
b) Partielle 159
α) Die doppelseitige isolierte Ptosis 159
β) Symmetrische Lähmung verschiedener vom Okulomotorius versorgter Muskeln 160
γ) Die isolierte doppelseitige Ophthalmoplegia interior . . . 160
δ) Die doppelseitige isolierte Akkommodationslähmung . . . 161
ε) Die isolierte doppelseitige Pupillenlähmung 162
2. Die unsymmetrische Lähmungsform isolierter doppelseitiger Okulomotoriusaffektion 162
Die nicht isolierte doppelseitige Okulomotoriuslähmung (Ophthalmoplegie) 163
1. Die symmetrischen Lähmungsformen 163
a) Die doppelseitige Ophthalmoplegie mit totaler Okulomotoriuslähmung 163
b) Die doppelseitige Ophthalmoplegia exterior 164
Doppelseitige Ophthalmoplegia exterior mit Ausnahme der Recti interni 164
c) Doppelseitige, nicht isolierte symmetrische Lähmung des Okulomotorius resp. einzelner Zweige desselben 165
2. Unsymmetrische Lähmungsformen 166
a) Ophthalmoplegie auf der einen, Lähmung einzelner Okulomotoriuszweige auf der anderen Seite 166
b) Einseitige totale Okulomotoriuslähmung mit Lähmung einzelner vom Okulomotorius versorgter Muskeln auf der anderen Seite . 167
c) Unsymmetrische doppelseitige nicht isolierte Lähmung einzelner vom Okulomotorius versorgter Muskeln 167
Lähmungserscheinungen des Okulomotorius durch Fernwirkung 168
a) Von seiten des Kleinhirns (Tumoren) 168
b) Kleinhirnabscess 169
c) Sitz des Krankheitsherdes im Schläfenlappen 169
d) Sitz des Krankheitsherdes im Stirnhirn 171
e) Sitz des Krankheitsherdes im Scheitellappen 172
f) Sitz des Krankheitsherdes im Hinterhauptslappen 172
g) Sitz des Krankheitsherdes im Pons 173

Seite

Die Kernlähmung im Gebiete des **Trochlearis** 173
Die einseitige isolierte Trochlearislähmung 173
Die nicht isolierte einseitige Trochlearislähmung 174
Die isolierte doppelseitige Trochlearislähmung 175
Die nicht isolierte doppelseitige Trochlearislähmung 175
Die traumatische Nuklearlähmung 176
Die Polioencephalitis haemorrhagica superior 177
Die Nuklearlähmung bei Polioencephalomyelitis 179
Lähmungen einzelner vom Okulomotorius versorgter Muskeln neben Reizerscheinungen anderer Zweige desselben Nerven 179
Die kongenitalen Augenmuskellähmungen (Kernaplasie) . 179
Die hereditäre Ophthalmoplegie 181

C. Die Wurzellähmungen der Augenmuskelnerven 182
α) Das Webersche Syndrom mit totaler Okulomotoriuslähmung 184
β) Totale Okulomotoriuslähmung mit gekreuzter totaler Hemiplegie und Hemianästhesie 184
γ) Totale Okulomotoriuslähmung im Verein mit gekreuzter unvollständiger Hemiplegie 185
δ) Anfänglich Hemiplegie und später Hinzutritt von gekreuzter Okulomotoriuslähmung 186
ε) Anfänglich Okulomotoriuslähmung und später Hinzutritt von gekreuzter Hemiplegie 186
ζ) Isolierte Wurzellähmung des Okulomotorius ohne Hemiplegie resp. Hemianästhesie 186
η) Partielle Okulomotoriuswurzellähmung mit gekreuzter Hemiplegie . . 187
Das Webersche Symptom bei basalem Herde des Pedunculus 191
Homonyme Hemianopsie, Hemiplegie oder Hemiplegie mit Hemianästhesie und gekreuzter Okulomotoriuslähmung 191
Das Syndrom von Benedict 192
Doppelseitige Wurzellähmungen des Okulomotorius 193
α) Durch gesonderte Herde je in einem Hirnschenkel 193
β) Durch Herde in einem Hirnschenkel, die auf den anderen übergegriffen hatten 194
γ) Durch einen Herd in der Okulomotoriuskernregion, der sich auf beide Hirnschenkel erstreckt hatte 194
δ) Durch einen Herd im interpedunkulären Raume 194
ε) Durch einen einseitigen Herd mit Nachbarschaftseinwirkung auf den anderen Okulomotorius 194
ζ) Durch eine Läsion des mittleren Kleinhirnschenkels 195
Ätiologie der Fälle 195

D. Die basalen Lähmungen der Augenmuskelnerven 195
Anatomisches Verhalten der Nerven 195
I. Die Ätiologie der basalen Augenmuskellähmungen . . . 198
1. Meningitische Exsudate 198
Tuberkulöse Meningitis 198
Epidemische Cerebrospinalmeningitis 200
Seröse Meningitis 200
Basale gummöse Meningitis 200

Seite
2. Tumoren 203
a) Die Akustikustumoren 204
Fälle mit Stauungspapille, Gehörstörung und Abducens-Facialislähmung der gleichen Seite 205
Fälle mit Abducenslähmung ohne Facialislähmung 207
Doppelseitige Abducenslähmung, Stauungspapille, Gehörstörung und Facialislähmung 209
Doppelseitige Abducenslähmung ohne Facialislähmung 209
Stauungspapille, Gehörstörung, Facialislähmung ohne Abducenslähmung 210
Fälle ohne Augenmuskellähmung 211
Doppelseitige Akustikuslähmung 212
b) Die multiplen Hirnnervenlähmungen durch Tumoren an der Basis 213
Gruppe I: Reihenfolge der Lähmungen vom Olfaktorius ab . . 216
Gruppe II: Reihenfolge vom Optikus ab 217
a) Erkrankung des N. opticus mit gleichseitiger Lähmung multipler Gehirnnerven 217
b) Erkrankung des N. opticus und der gleichseitigen Chiasmahälfte 218
c) Erkrankung des Tractus opticus im Verein mit Augenmuskellähmungen 220
Gruppe III: Reihenfolge vom Okulomotorius ab 220
Gruppe IV: Reihenfolge vom Trochlearis ab 221
Gruppe V: Reihenfolge vom Trigeminus ab 221
Gruppe VI: Reihenfolge vom Abducens ab 222
Die Diagnose eines basalen Tumors in Hinsicht auf multiple Hirnnervenlähmung 223
Differentialdiagnose von basaler gummöser Meningitis 223
c) Tumoren im interpedunkulären Raume 225
d) Isolierte Augenmuskellähmungen durch Tumoren an der Basis . 225
α) Isolierte Okulomotoriuslähmung 225
β) Isolierte Lähmung des Abducens und Trochlearis durch basale Tumoren 226
e) Die rezidivierende Okulomotoriuslähmung 226
Rezidivierende Abducenslähmung mit Migräne 232
Isolierte Trochlearislähmung bei Migräne 232
3. Die im Verein mit Herpes zoster ophthalmicus auftretenden Augenmuskellähmungen 237
Okulomotoriuslähmung bei Herpes zoster ophthalmicus 238
Okulomotorius- und Abducenslähmung bei Herpes zoster ophthalmicus 239
Trochlearislähmung mit Herpes zoster ophthalmicus 239
Trochlearis- und Okulomotoriuslähmung bei Herpes zoster ophthalmicus 239
Abducens-Facialis-Trigeminuslähmung bei Herpes zoster ophthalmicus 239
4. Basale Augenmuskellähmungen durch Erkrankung basaler Arterien 240
a) Direkte Läsion des Okulomotoriusstammes an der Basis cranii infolge von Einschnürung durch anliegende sklerotische Arterien, sowie durch Thrombose kleiner, zum Nervenstamm führender arterieller Gefässästchen 240
b) Basale Augenmuskellähmungen durch ein Aneurysma basaler Gefässe resp. durch Blutungen geplatzter Aneurysmen 240

Seite
α) Aneurysma der Carotis interna 242
β) Aneurysma der Arteria basilaris 242
γ) Aneurysma der Arteria vertebralis 243
δ) Aneurysma der Arteria communicans posterior 243
ε) Aneurysma der Arteria cerebri posterior 244
ζ) Aneurysma der Arteria fossae Sylvii und der Arteria cerebralis posterior 244
η) Aneurysma der Arteria corporis callosi 244
ϑ) Blutung aus der Arteria cerebralis media 244
5. Die Augenmuskellähmungen nach Schädelbasisfrakturen 245
Isolierte Lähmung des Abducens 245
Mitbeteiligung des Akustikus und Facialis 248
Posttraumatische Blutungen 248
Lähmung des Okulomotorius 249
Lähmung des Trochlearis 250
6. Die Augenmuskellähmungen durch Neuritis der Nervenstämme 250
a) Die Augenmuskellähmungen bei Polyneuritis 251
b) Die Augenmuskellähmungen nach Diphtheritis 253
Totale Okulomotoriuslähmung nach Diphtheritis 254
Lähmung einzelner Okulomotoriuszweige nach Diphtheritis . . . 254
Doppelseitige Abducenslähmung nach Diphtheritis 255
Lähmung des Abducens mit partieller Okulomotoriuslähmung nach Diphtheritis 255
Ophthalmoplegie nach Diphtheritis 256
c) Die Augenmuskellähmungen nach Typhus abdominalis 256
d) Die Neuritis der Nervenstämme bei Lues 257
e) Die Neuritis bei Influenza 259
f) Die Neuritis bei Intermittens 259
g) Masern 259
h) Erysipel 259
i) Pneumonie 259
k) Rheumatismus acutus 259
l) Gerliersche Krankheit 259
m) Die Augenmuskellähmungen bei Erkrankung der Nebenhöhlen . . 260
α) Lähmung des Okulomotorius 261
β) Lähmung des Abducens 261
γ) Lähmung des Trochlearis 261
δ) Vordrängung des Augapfels mit Schwerbeweglichkeit desselben 261
ε) Ophthalmoplegie 262
n) Augenmuskellähmungen bei Otitis media 262
α) Abducenslähmung 262
β) Abducens- und Facialislähmung 264
γ) Okulomotoriuslähmung 264
o) Augenmuskellähmungen nach Bleivergiftung 265
p) Augenmuskellähmungen bei Basedowscher Erkrankung 265
q) Augenmuskellähmungen bei Diabetes 266
r) Augenmuskellähmungen bei Botulismus 267
s) Augenmuskellähmungen nach Lumbalpunktion und Lumbalanästhesie 267
α) Trochlearis- und Abducenslähmung 269
β) Abducens- und Sphincter pupillae-Lähmung 269
γ) Ophthalmoplegie 269

Seite

E. Die Augenmuskellähmungen bei Erkrankung des Sinus cavernosus und der Fissura orbitalis superior 269
a) Verletzung des Sinus cavernosus durch Schädelbasisfrakturen, direkte Traumen und spontane Ruptur der Carotis interna 270
b) Tumoren im Sinus cavernosus oder in der Gegend desselben, welche einen Druck auf ihn ausgeübt hatten 270
c) Tumoren der Fissura orbitalis superior 271
d) Rappierklinge in der Fissura orbitalis superior 272
e) Gummöse Entzündung der Periorbita in der Fissura orbitalis superior und im Gewebe des Sinus cavernosus 272
f) Thrombophlebitis des Sinus cavernosus 273
g) Atheromatöse Veränderung der Carotis interna im Sinus cavernosus . . 273

F. Orbitale Augenmuskellähmungen 273
1. Orbitale Augenmuskellähmungen nach Traumen 273
2. Orbitale Augenmuskellähmungen nach Tumoren 274
3. Syphilis der Periorbita 275
4. Orbitalphlegmone 275
5. Plethora 275
6. Neuritis peripherer Äste 275

G. Myogene Augenmuskellähmungen 276
1. Myositis interstitialis ossificans 276
2. Polymyositis 276
3. Trichinose 276
4. Hyaline Entartung der Augenmuskeln 276
5. Fettige Degeneration der Augenmuskeln 277
6. Hypertrophie der Augenmuskeln 277
7. Augenmuskelstörungen bei Myotonie 277
8. Sekundäre Degeneration der Augenmuskeln 278

H. Die rein funktionell nervösen Augenmuskellähmungen 278
Die Augenmuskellähmungen bei Hysterie 279
a) Lähmung des Abducens (einseitig) und doppelseitig 280
b) Okulomotoriuslähmung 281
α) Schlaffe, einseitige Ptosis 281
β) Doppelseitige, schlaffe Ptosis 282
γ) Rectus inferior 282
δ) Obliquus inferior 282
ε) Rectus internus und Rectus superior 282
c) Trochlearis 282
d) Ophthalmoplegie 282
e) Inkoordinierte Augenbewegungen 283

IV. Augenmuskelkrämpfe.

a) Cyklische angeborene Okulomotoriuserkrankung 284
b) Reflektorische Krämpfe der Augenmuskeln 287
α) Bei Erkrankung der Zähne 287
β) Durch Ciliarreizung 288
γ) Durch Fremdkörper 288
δ) Durch Reflex vom Akustikus 288
ε) Durch Eingeweidewürmer 288
c) Reizung der Augenmuskelnervenbahnen bei Herdläsionen 288
d) Augenmuskelkrämpfe bei Nervenkrankheiten 289

Seite

α) Bei Chorea und choreiformen Bewegungen 289
β) Bei Athetose 290
γ) Bei Tetanus 290
δ) Rigor spasticus universalis 291
ε) Thomsensche Krankheit 291
ζ) Epilepsie 291
η) Migräne 291
ϑ) Tabes und Paralyse 292
ι) Paralysis agitans 292
κ) Hysterie 293

1. Spasmus einzelner Muskeln (spastisches Schielen) 294
Kontraktur eines Rectus internus 294
Kontraktur des Rectus superior 295
Krampf des Levator mit Krampf des Rectus inferior 295

2. Krampf der gleichen Muskeln beider Augen 295
Krampf beider Recti inferiores und interni 295
Krampf der Recti superiores beider Augen 296
Krampf beider Recti interni (Konvergenzkrampf) 296

3. Krampf associierter Augenmuskeln 298
Krampf der Heber 298
Die Déviation conjuguée 298

Der Nystagmus 300

I. Physiologische Bedingungen für das Auftreten des Nystagmus 300
II. Kurzer historischer Überblick über die Auffassungen des Nystagmus . . 302
III. Experimentelle Erzeugung des Nystagmus 305
IV. Die verschiedenen Formen des Nystagmus 308
a) Der gewöhnliche Nystagmus 308
b) Der Schüttelnystagmus 311
c) Intermittierender Nystagmus 312
d) Einseitiger Nystagmus 312
e) Willkürlicher Nystagmus 313
f) Nystagmus bei einseitig verdecktem Auge (latenter Nystagmus) . . . 316
g) Nystagmus bei geschlossenen Lidern 317
h) Nystagmus retractorius 317
i) Reflektorischer Nystagmus 318
k) Sogen. Lidnystagmus 318
l) Kopfnystagmus 318
V. Das Auftreten des Nystagmus unter pathologischen Bedingungen 319
Über familiären, erblichen und angeborenen Nystagmus 319
Angeborener Nystagmus 321
a) Bei Degenerationszuständen, Epilepsie, Hysterie usw. 322
b) Bei Farbenblindheit 323
c) Bei Albinismus 324
d) Bei Retinitis pigmentosa 325
e) Bei hereditärer Lues 325
f) Bei angeborenen Fehlern des Auges 326
VI. Der erworbene Nystagmus 327
Bei verschiedenen Berufsarten 327
Der Nystagmus der Bergleute 328

Seite

VII. Nystagmus bei Zirkulationsstörungen im Gehirn 334
Nystagmus bei Fieber 334
Kalorischer Nystagmus bei Bewusstseinsstörungen 334

VIII. Nystagmus bei Vergiftungen 335

IX. Grosshirnrindennystagmus 341

X. Nystagmus bei Gehirnaffektionen, welche die Bahnen vom Cortex bis zu den supranukleären Centren betreffen 344

a) Nystagmus bei Hirnblutungen 344
b) Nystagmus bei Erweichungen 345
c) Nystagmus bei Encephalitis 345
d) Nystagmus bei Grosshirnabscess 347
e) Nystagmus bei Tumoren in der Gehirnsubstanz 347
f) Nystagmus bei Hydrocephalus 351
g) Nystagmus bei der progressiven Paralyse 352
h) Nystagmus bei Geschwülsten in den Ventrikeln 352
i) Nystagmus bei Pons- und Oblongataaffektionen 354
k) Nystagmus bei Kleinhirnaffektion 357
l) Nystagmus bei Kleinhirnabscess 359
m) Nystagmus bei Kleinhirntumoren 360
n) Nystagmus bei Kleinhirnbrückenwinkeltumoren 364
o) Nystagmus bei Schädelbasisfrakturen 367
p) Nystagmus bei der Polioencephalitis acuta haemorrhagica superior . . 368
q) Nystagmus bei der Pseudobulbärparalyse 368
r) Nystagmus bei traumatischer Bulbärparalyse 368
s) Nystagmus bei der apoplektischen und akuten Bulbärparalyse 369
t) Nystagmus bei der chronischen Bulbärparalyse 369

X. Nystagmus bei multipler Sklerose 369

XI. Nystagmus bei Rückenmarkserkrankungen 373

a) Nystagmus bei Tabes dorsalis 373
b) Nystagmus bei der Friedreich'schen Ataxie 374
c) Nystagmus bei Syringomyelie 376
d) Nystagmus bei Little'scher Erkrankung 377
e) Nystagmus bei Myelitis 377

XII. Nystagmus bei verschiedenen Krankheiten 377

a) Nystagmus bei Paralysis agitans 377
b) Nystagmus bei Morbus Basedowii 377
c) Nystagmus bei Myasthenia pseudoparalytica 378
d) Nystagmus bei Spasmus nutans 378
e) Nystagmus bei Turmschädel 380
f) Nystagmus bei Hysterie 380
g) Nystagmus bei Chorea, Athetose, Epilepsie und Myoklonie 384
h) Nystagmus bei Idiotie 384
i) Nystagmus bei amaurotischer Idiotie 384
k) Nystagmus bei Kretinismus und cerebraler Kinderlähmung 384
l) Nystagmus bei Porencephalie 385
m) Nystagmus bei Pachymeningitis 385
n) Nystagmus bei Sinusthrombose 385
o) Nystagmus bei Akromegalie 385
p) Nystagmus bei Malaria, Masern und Keuchhusten 386
q) Nystagmus bei Skorbut 386

Seite
r) Nystagmus bei Polyneuritis 386
s) Nystagmus bei juveniler Muskelatrophie 386
t) Nystagmus bei Eingeweidewürmern 386
u) Nystagmus bei Augenmuskellähmungen 387
XIII. Nystagmus bei Labyrintherkrankungen 388
Schlussbetrachtung 389

Spezieller Teil.

Die Lähmung des Abducens 394
Die Lähmung des Okulomotorius 405
Die Lähmung des Trochlearis 419

Druckfehler-Verzeichnis.

Seite 35 statt Grünsdale und Hope lies Grimsdale und Hope,
„ 118 „ Zarri lies Zeri,
„ 130 „ Strozewski lies Stowelzki,
„ 132 „ Garel (471) lies Garel (481),
„ 137 „ Moeli und Marinesco (507) lies Moeli und Marinesco (508),
„ 150 „ Krug lies Kny (538),
„ 234 Der Fall von Groethuysen gehört nach Seite 286 in den Abschnitt über die cyklische Okulomotoriuslähmung.
„ 256 statt Sattler (3118) lies Sattler (1224a).

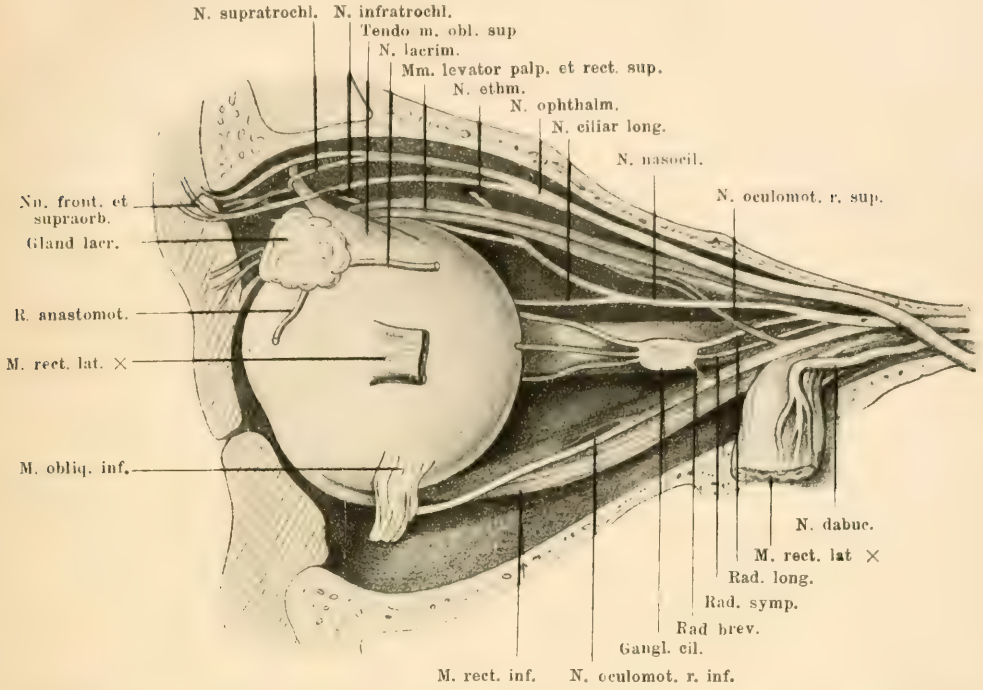

Merkel: Halbschematische Darstellung der Nerven in der Orbita (1,5 Vergr.). Orbita von der lateralen Seite her eröffnet. Ramus anastomoticus ist der Verbindungsast des abgeschnittenen Nervus lacrimalis zum Ramus temporalis des Nervus orbitalis (M.).

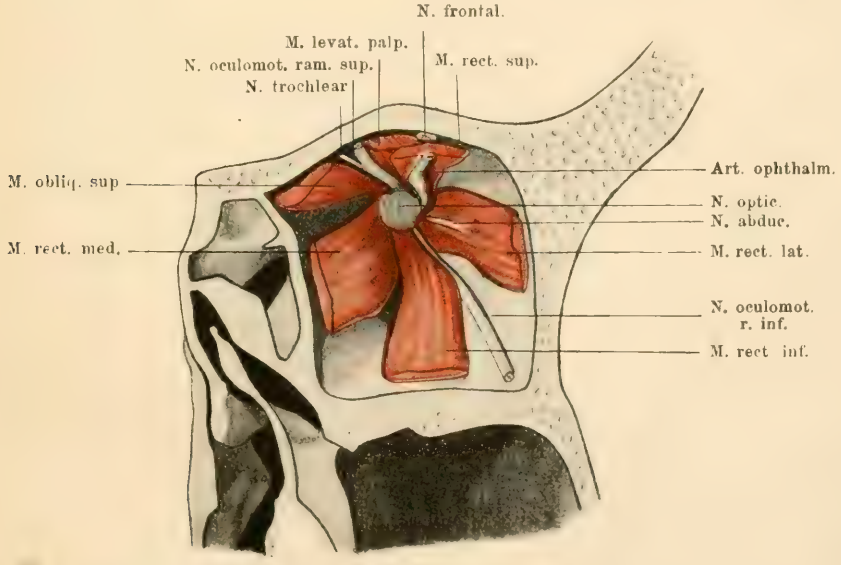

Merkel: Frontalschnitt der Augenhöhle, hintere Hälfte. Die Ursprünge der Augenmuskeln rings um den Sehnerven sind freipräpariert.

Verlag von J. F. Bergmann in München und Wiesbaden.

Kapitel XXVI.

I. Die Bahnen und Centren der Augenmuskeln.

§ 1. Wir unterscheiden am Bulbus die äusseren und die inneren Augenmuskeln, und zwar von den ersteren die vier geraden: den M. rectus externus, internus, superior und inferior, sowie die beiden schrägen: den Obliquus superior und inferior. Dazu kommt noch der Levator palpebrae sup. und der vom Sympathikus innervierte glatte Müllersche Muskel für das Oberlid.

Diese sieben Paare von Augenmuskeln werden von drei Nerven versorgt, und zwar der Rectus externus vom Abducens, die übrigen Mm. recti sowie der M. obliquus inferior vom Okulomotorius, der Obliquus superior vom Trochlearis.

§ 2. Die Centren für die willkürlich ausgeführten Augenbewegungen liegen als höchste Instanz in der Gehirnrinde. Augenbewegungen sind durch Reizungen von verschiedenen Rindengebieten beider Hemisphären im Stirn-, Hinter- und Schläfenlappen auszulösen. Sie sind gewöhnlich verbunden mit gleichgerichteten Kopfbewegungen und stellen sich dar als associierte oder Blickbewegungen. Zahlreiche Autoren haben experimentell bei elektrischer Reizung der Grosshirnrinde assoziierte Bewegungen nach der gegenüberliegenden Seite beobachtet. Die Lage dieser Centren ist aber eine so verschiedene, dass man mit v. Monakow (1) annehmen darf, dass jedem Sinneszentrum zur Auslösung von Augenbewegungen ein Netz von erregbaren Punkten im Cortex zustehe.

Nach Bernheimer (2) soll der Gyrus angularis das einzige Rindenfeld für die synergischen Augenbewegungen sein. Infolge der partiellen Kreuzung des Okulomotorius, der totalen Kreuzung des Trochlearis und der durch das dorsale Längsbündel vermittelten Verbindung aller Augenmuskelkerne untereinander könnten die gekreuzten Stabkranzfasern des einen Gyrus angularis auf bestimmte synergisch arbeitende Muskeln beider Augen gleichmässig einwirken.

Bartels (3) hebt hervor, dass über die zerebrale Innervation der Augenbewegungen manches noch strittig sei. Das „Blickcentrum" würde z. B. mit dem „Centrum für die Déviation conjuguée" gleichgesetzt.

Unter Blickcentrum dürfte man jedoch nur ein Centrum für psychogene bezw. transkortikale Augenbewegungen verstehen, dagegen sei die Deviation conjuguée eine rein kortikal bedingte Augenbewegung.

Bartels macht dann auf den Unterschied zwischen „Spähen“ und „Blicken“ aufmerksam.

Nach seiner Ansicht gebraucht man zweckmässig den Ausdruck „Blicken“, wenn wir von seelisch bedingten (die unbewussten gehören auch dahin) Augenbewegungen ganz allgemein sprechen wollen; den Ausdruck „Spähen“, wenn es sich um eine bewusste, beabsichtigte Augenbewegung handelt. Alle durch „Blicken“ ausgelösten Augenbewegungen gingen wahrscheinlich letzten Endes immer über dasselbe, auch die Deviation conjuguée bedingende kortikale Rindenfeld.

Bartels kommt nach Mitteilung seiner interessanten Kriegsbeobachtungen zu dem Resultat, dass das motorische Rindenfeld der Augenabweichung die Gegend vor dem oberen und mittleren Teil der Zentralwindungen, und zwar höchst wahrscheinlich die mittlere Stirnwindung in Betracht käme.

Die Vermittlung von Augenbewegungen durch Gesichtseindrücke erfolgt wohl mit Sicherheit durch das kortikale Sehzentrum. Über die Beziehungen desselben zur Bulbusmuskulatur siehe Bd. III, pag. 383, § 293.

Da die Netzhauterregungen erst im kortikalen Sehzentrum der Hinterhauptslappen vor das Bewusstsein treten, erfolgt auch die Vermittlung von Augenbewegungen durch Gesichtseindrücke durch letzteres. Hierbei sind jedoch zweierlei Vorgänge auseinanderzuhalten:

a) Trifft ein peripherer Reiz die Retina, dann bewegen wir reflexartig unsere Augen so nach dem Orte im Gesichtsfeld, von welchem aus der Reiz unsere Netzhaut getroffen hatte, dass jenes anfänglich auf korrespondierenden Stellen der Netzhautperipherie beider Augen entworfene Bild nun auf beide Maculae fällt. Diese Form der Bewegung kommt bei der kompletten homonymen Hemianopsie bezüglich der ausser Funktion gesetzten homonymen Netzhauthälften in Wegfall, da ja die Erregungen von hier aus nicht mehr zum kortikalen Sehcentrum hin gelangen können.

b) Anders verhält es sich aber bei der Hemianopsie mit denjenigen Impulsen, welche direkt vom Willen ausgehen, da hier, wie aus unzähligen Krankengeschichten hervorgeht, die Augenbewegungen unbehindert bleiben. Diese Erscheinung erklärt sich aus dem Umstande, dass andere transkortikale Bahnen und Centren für die betreffende Blickbewegung frei geblieben waren.

Die Übertragung von Gehörseindrücken auf die kortikalen Centren für die Augenbewegungen geschieht wahrscheinlich durch das Schläfenhirn, die für sensible Eindrücke durch das Parietalhirn.

§ 3. Die von den Rindencentren wahrscheinlich durch die innere Kapsel und die Haube nach der Kernregion hinstrebenden Leitungsfasern für die seitlichen Blickbewegungen sind die Vermittler des Willens auf die im Höhlengrau resp. im hinteren Längsbündel zerstreut liegenden Schaltzellen,

welche offenbar das Zusammenwirken associierter Muskelgruppen durch vermittelnde Faserzüge besorgen.

Über den Verlauf dieser Blickbahnen, sagt Bielschowsky (3), weiss man noch nichts Sicheres, doch ist es kaum zweifelhaft, dass sie vermutlich an räumlich getrennten Stellen — durch die innere Kapsel ziehen und von ver-

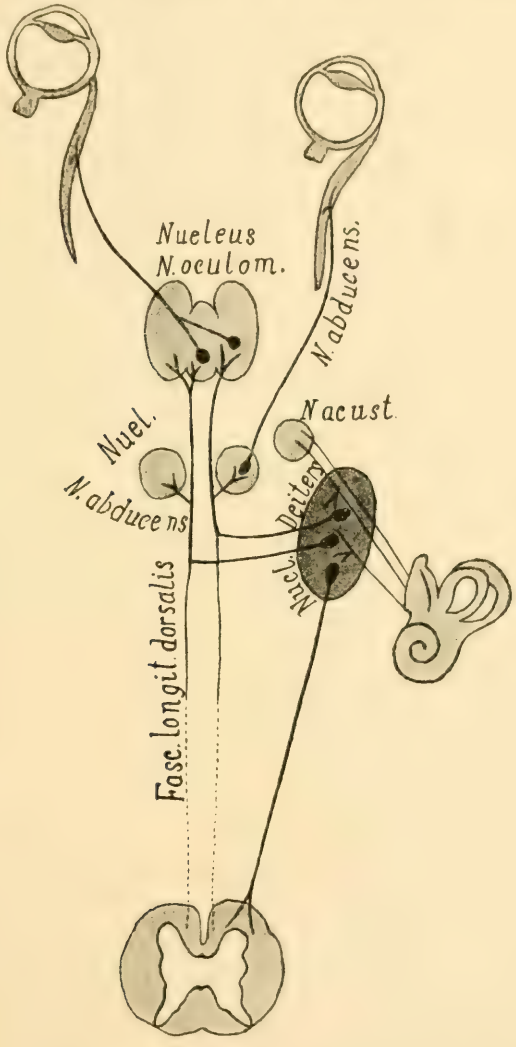

Fig. 1.
Edinger Schema der Verbindungen des Deitersschen Kernes zum Teil nach A. Bruce.

schiedenen Seiten an die einzelnen Augenmuskelkerne herantreten: zum Teil auf dem Umweg durch die Brücke, zum Teil durch die vorderen Zweihügel; auch scheinen direkte Bahnen durch den Hirnschenkelfuss nach dem Okulomotoriuskern zu ziehen. Eine Kreuzung dieser Bahnen erfolgt in der Gegend des vorderen Brückenendes bezw. des Aquaeductus Sylvii;

Es sei noch strittig, ob diese Bahnen unmittelbar oder erst durch Vermittlung zwischengeschalteter (subkortikaler) Blickcentren auf die Augenmuskelkerne wirken. Einzelne Autoren (v. Monakow, Bernheimer) nehmen an, dass den im centralen Höhlengrau verstreut liegenden Ganglien die Aufgabe zukomme, als „Schaltzellen" die Kerne für die associiert wirkenden Muskeln — z. B. den Rectus lateralis des einen und den Rectus internus des anderen Auges — miteinander zu verbinden. Die Kontaktfasern dürften grösstenteils im hinteren (dorsalen) Längsbündel verlaufen.

Das hintere Längsbündel enthält ab- und aufsteigende Faserzüge: erstere aus Zellen des vorderen Zweihügelpaares, letztere teils aus dem Rückenmark, teils aus den Endkernen des N. vestibularis, namentlich den Deiterschen Kernen, stammend. Die vom dorsalen Längsbündel an das III., IV. und VI. Kernpaar abgegebenen Kollateralen verbinden die Augenmuskeln nicht nur zur gemeinsamen Tätigkeit im Dienste des Willens und des Fusionszwanges, sondern bilden auch die Unterlage für reflektorische Augenbewegungen, die durch verschiedenartige sensorische und sensible Erregungen, namentlich auch vom Labyrinth her, durch Vermittlung des N. vestibularis und der Deiterschen Kerne ausgelöst werden.

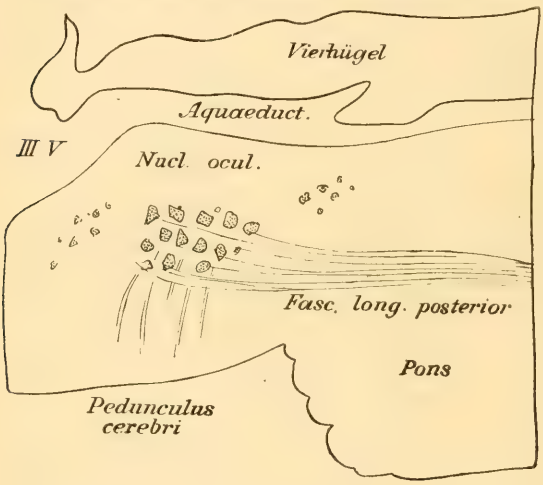

Fig. 2.

Nach Edinger: Endigung des Okulomotoriuskernanteiles des hinteren Längsbündels.

Nach Obersteiner (1274) ist es zweifellos, dass das hintere Längsbündel zu den verschiedenen Nervenkernen des Hirnstammes in Beziehung tritt.

Auf sagittalen Durchschnitten tritt nach Bechterew (266) das Verhalten des hinteren Längsbündels zu den Okulomotoriuskernen mit ungemeiner Anschaulichkeit zutage. Von der oberen Gegend dieser Kerne nehmen die Fasern desselben rapid an Zahl zu und man vermag unmittelbar zu beobachten, wie sie aus dem hinteren Längsbündel in die Kerne umbiegen und in den daselbst vorhandenen Faserfilz eindringen.

Von Duval und Laborde (4) wurde am Affengehirn der Nachweis geliefert, dass jedes hintere Längsbündel Fasern enthalte, welche unter Kreuzung einen Bestandteil der Wurzel des N. trochlearis der anderen Seite bilden, dass ferner in ihm auch Fasern enthalten seien, die unter gleicher Kreuzung zum Okulomotorius der anderen Seite gelangten. Verfolge man diese Fasern nach rückwärts, so zeigten besonders glückliche Längsschnitte deren Herkunft vom Abducenskern.

Die Resultate Duvals werden durch Mitteilung von Obersteiner (4a) auf Grund pathologischer Beobachtungen und histologischer Untersuchungen bestätigt.

Nach Cramer (5) entwickelt sich das hintere Längsbündel aus den Vorderstranggrundbündeln des Rückenmarks (nach Untersuchungen von 7—9monatlichen Föten und 1—2monatlichen Kindern) und gelangt in der Medulla oblongata in die dorsalen Partien. Hier liegt das Bündel bis über den Bereich des Okulomotoriuskerns hinaus unter Beziehungen zu den Gehirnnerven und namentlich den Augenmuskelkernen. Er nimmt an, dass das hintere Längsbündel längere und kürzere Fasern führe und in doppelter Richtung leite. Er hält es für die Bahn der automatischen Verrichtungen

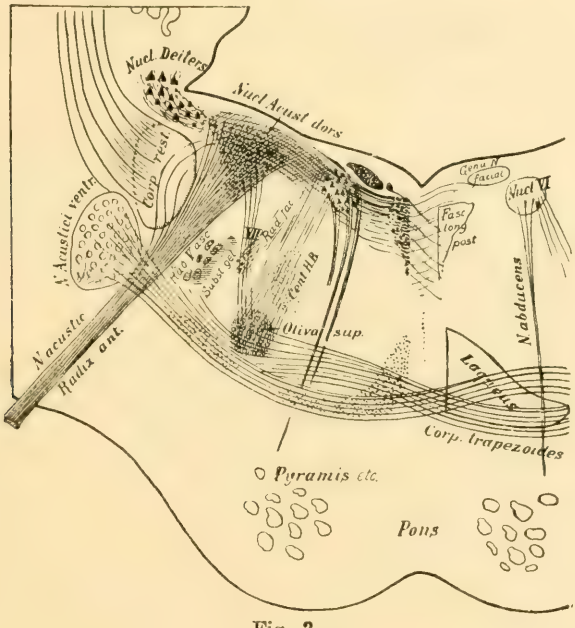

Fig. 3.
Pons in der Höhe des Abducenskerns (nach Edinger).
(Aus: Bielschowsky, Ergebnisse der Chirurgie und Orthopädie. IX. Bd.)

und Reflexe, die bei der Geburt schon vorhanden sind und eine gemeinschaftliche Aktion der vom Rückenmark innervierten Muskeln mit den Gehirnnerven erfordern.

Nach Majano (6) befindet sich die anatomische Grundlage der konjugierten Seitenbewegung in direkter Verbindung zwischen dem Kern des Abducens und dem Okulomotoriuskern derselben Seite und ist im hinteren Längsbündel zu suchen. Durch Deutung klinischer Symptome und durch kritische vergleichende Untersuchung von Präparaten kommt derselbe zu folgenden Schlüssen: Das Sublongitudinal- oder Prädorsalbündel entspringt hauptsächlich aus dem lateralen Kern der vorderen Vierhügel, der ventrale Kern der Meynertschen Kreuzung stammt aus dem dorso-medialen Teil der vorderen

Vierhügel. Ein Teil dieser Fasern verläuft ungekreuzt, der grössere Teil aber gekreuzt zu den Wurzelfasern des Okulomotorius.

Über das hintere Längsbündel spricht sich Tsuchida (7) folgendermaßen aus:

Die Faserzüge zum hinteren Längsbündel von den Augenmuskelkernen stammen wahrscheinlich von deren kleinsten Zellen. Somit stellt der Fasciculus longitudinalis posterior ein entwickeltes Associationsbündel dar, das höchstwahrscheinlich sowohl durch centrifugale, wie centripetale Fasern an dem Zusammenwirken der Augenmuskeln beteiligt ist. Was die Verbindung zwischen den einzelnen Augenmuskelkernen anbelangt, so ist diese zwischen Okulomotorius- und Trochleariskern teils eine direkte, teils besorgt sie das prädorsale Bündel; die Verbindung dieser beiden Kerne mit dem des Abducens wird dagegen vom hinteren Längsbündel besorgt.

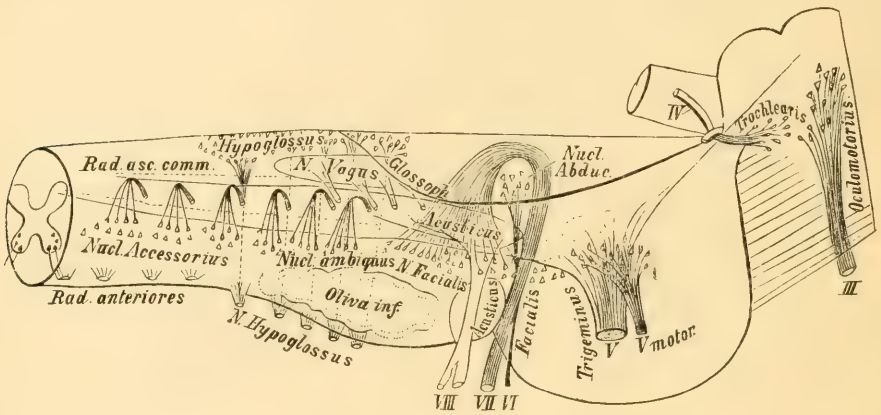

Fig. 4.
Nach Edinger, Die Lage der Hirnnervenkerne.

In dem Abschnitte über die Blicklähmungen werden wir uns eingehender mit diesen Verhältnissen zu befassen haben.

Die kortikalen Centren für die Heber und Senker des Blickes kennt man nicht. Wohl aber liegen in den vorderen Vierhügeln entweder ihre Associationscentren, oder ist hier wenigstens die Durchgangsstation ihrer Bahnen zu den entsprechenden Einzelkernen des Okulomotorius und des Trochlearis.

§ 4. Die untersten Centren der Augenmuskeln sind die Kerne auf dem Boden der Rautengrube und unter dem Aquaeductus Sylvii, aus welchen die Wurzeln der Nervenstämme entspringen.

Die vorderste Kerngruppe ist die des Okulomotorius. Dieselbe beginnt im hintersten Teile des III. Ventrikels und erstreckt sich unter dem Aquaeductus Sylvii bis unter das hintere Vierhügelpaar. Über die Spezialkerne desselben vgl. Bd. I, pag. 110.

Der Kern des Trochlearis liegt nahe dem hinteren Ende des Okulomotoriuskernes. Er liegt unter dem hinteren Vierhügelpaare.

Der Kern des Abducens liegt ziemlich weit hinter dem Kerne der beiden anderen Nerven, und zwar in unmittelbarer Nachbarschaft des Fazialiskernes, etwas vor den Striae medullares.

Diese anatomische Anlage lässt die klinische Erfahrung des Vorkommens isolierter Lähmung einzelner interiorer und exteriorer Augenmuskeln a priori verständlich erscheinen.

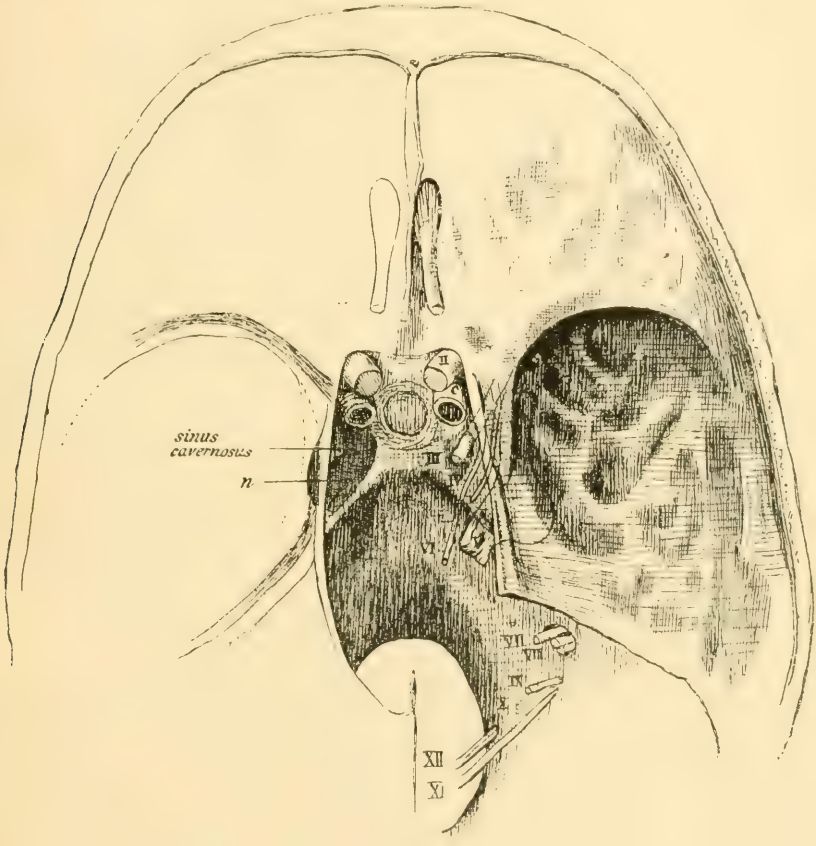

Fig. 5.
Verlauf der basalen Nervenstämme nach Merkel.

§ 5. Als Wurzelfasern bezeichnen wir die aus den Kernen entspringenden Nervenbahnen bis an die Stelle, wo sie sich beim Heraustreten aus dem Gehirn zu dem Nervenstamm vereinigen.

Die aus dem Okulomotoriuskern stammenden Wurzelbündel durchsetzen den Grosshirnstiel nach unten, wobei ein Teil der Fasern auf derselben Seite bleibt, ein anderer Teil auf die andere Seite hinübertritt. Im Grosshirnschenkel liegen diese Wurzelfasern der Pyramidenbahn für die (gekreuzten) Extremitäten so nahe, dass ein Herd in dieser Gegend das Symptom der mit der Hemiplegie gekreuzten Okulomotoriuslähmung bewirken kann.

Die von dem Trochleariskern ausgehenden Wurzelbündel ziehen nach aufwärts und rückwärts in das Velum medullare und kreuzen sich in demselben mit denen der anderen Seite.

Bach (8) macht Bernheimer gegenüber seine Anschauung von der Unvollständigkeit der Trochleariskreuzung geltend und beruft sich auf die

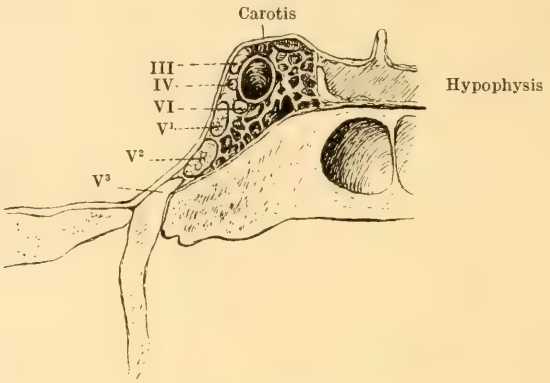

Fig. 6.
Frontalschnitt des Sinus cavernosus. III N. oculomotorius. IV N. trochlearis. VI N. abducens. V¹, V², V³ die drei Äste des N. trigeminus (nach Merkel, Topogr. Anatomie pag. 71).

Untersuchungen von Siemerling und Boedecker, welche das gleiche Resultat ergeben hätten. Die Kreuzung im Velum medullare anterius sei wohl eine totale, dieselbe betreffe aber nur den distalen Teil des Nerven. Daneben bestünden auch ungekreuzte Fasern. Der proximale Teil des Trochleariskernes besitze auch enge Beziehungen zum Okulomotorius.

Die Wurzelbündel des Abducens ziehen zwischen den Pyramidensträngen nach abwärts und kommen am hinteren Rande der Brücke zum Vorschein.

§ 6. An der Basis des Gehirns vereinigen sich die Wurzelbündel des Okulomotorius zu einem Stamme und kommen am vorderen Rande des Pons zum Vorschein. Von hier verläuft der Okulomotorius in der Wand des Sinus cavernosus und durch die Fissura orbitalis in die Orbita hinein.

Die Bündel des Trochlearis sowohl, wie die des Abducens verlaufen, sobald sie an die Gehirnbasis gelangt sind, gleich dem Okulomotorius nach vorn, um durch den Sinus cavernosus und die Fissura orbitalis superior in die Orbita zu gelangen.

II. Die Augenbewegungen.

§ 7. Die Augenbewegungen im normalen Zustande sind teils vom Willen, teils von sensorischen Erregungen abhängig, teils sind sie wahre Reflexbewegungen.

Da wir immer nur mit beiden Augen sehen, so wirken die Muskeln des einen Auges mit denen des anderen derartig zusammen, dass sich die Gesichts-

linien beider Augen im fixierten Objekte kreuzen. Zu diesem Zwecke werden die Augen sowohl gleichsinnig (beide nach rechts oder beide nach oben usw.) als auch im Sinne der Konvergenz und Divergenz bewegt, letztere jedoch nur in dem Sinne der Rückkehr von der Convergenz zur Parallelstellung. Denn von jener aus vermögen wir überhaupt nur die Augen in Divergenzrichtung zu bewegen.

Wir können nie ein Auge allein, noch beide verschieden innervieren, denn für alle Augenbewegungen, gleichsinnige und gegensinnige, gilt das Fundamentalgesetz Herings, dass stets beiden Augen die gleiche Innervation zufliesst, sofern sie reinem Willensimpulse entspringt bezw. durch sensorische Eindrücke (optische, akustische, vestibulare) veranlasst wird.

Indem nun beide Augen stets gleichmässig innerviert werden, ergeben sich für die einzelnen Muskeln sehr verschiedenartige Gruppierungen, in denen sie zur Tätigkeit gelangen.

Nur selten ist bei den Bewegungen eines Auges ein einziger Muskel tätig. Dies ist der Fall, wenn das Auge aus der Primärstellung gerade nach aussen oder innen gebracht wird, in welchem Falle bloss der R. lateralis oder medialis wirkt. Bei allen anderen Augenbewegungen sind aber stets zwei oder selbst drei Augenmuskeln beteiligt. So kommt bei adduzierenden Bewegungen nebst dem Rectus internus auch der Rectus superior und der Rectus inferior in Betracht. Bei der Hebung sind der Rectus superior und Obliquus inferior, bei der Senkung der Rectus inferior und Obliquus superior beteiligt. Die Rollung des Bulbus in der Weise, dass das obere Ende des vertikalen Meridians sich nach innen neigt, kann durch den Obliquus superior oder den Rectus superior, die Rollung im entgegengesetzten Sinne durch den Obliquus inferior und Rectus inferior bewirkt werden.

Da nun alle willkürlichen Augenbewegungen von beiden Augen gemeinschaftlich unter Zusammenwirken mehrerer Muskeln sich vollziehen, gehen die kortikalen Erregungen nicht den Centren für die einzelnen Augenmuskeln zu, sondern Associationscentren derselben für bestimmte gemeinschaftliche Bewegungen.

Hätten wir nur je einen Heber und Senker (Bielschowsky), wie wir nur je einen Rechts- und Linkswender der Augen haben, so wäre nur bei einer einzigen Ausgangslage der Gesichtslinie eine maximale Hebung und Senkung möglich: nur dann nämlich, wenn die Gesichtslinie in der Wirkungsebene der Vertikalmotoren läge. Von allen anderen Lagen aus wäre die Hebung bezw. die Senkung um so geringer, je grösser der Abstand der Gesichtslinie von der Muskelebene ist. Durch das Zusammenwirken je zweier Heber (und Senker) aber wird es ermöglicht, dass das Hebungs- bezw. Senkungsmaximum im grössten Teile des Blickfeldes beibehalten werden kann, weil in demselben Maaße als bei Seitenwendungen der Einfluss des einen Hebers (bezw. Senkers) auf die Höhenlage der Gesichtslinie schwächer wird, der Einfluss des zweiten Hebers (bezw. Senkers) wächst.

Das anatomische Substrat für diese Associationen, d. h. die Associationscentren, haben wir, wie eingangs erwähnt, in der Kontaktverbindung der verschiedenen Kerne der motorischen Augenmuskeln im hinteren Längsbündel zu suchen.

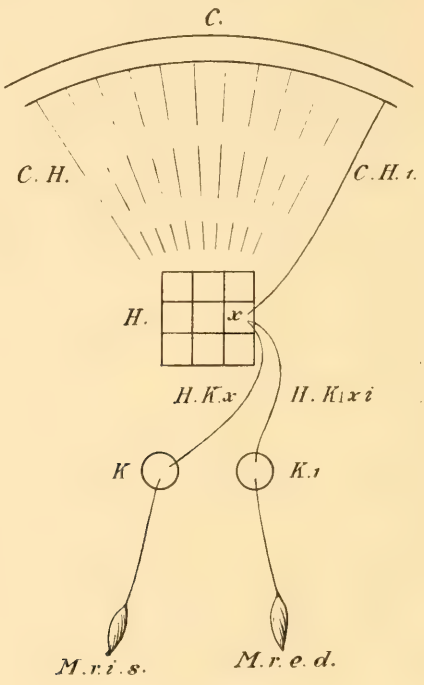

Fig. 7.

C = Cortex.

CH u. CH_1 = Die den Blickbewegungen dienenden Leitungsbahnen von der Gehirnrinde nach den Associationscentren im hinteren Längsbündel und dem centralen Höhlengrau.

H = Einzelgruppen associierter Verknüpfungen für bestimmte Blickbewegungen im hinteren Längsbündel.

x = Vermittlungseinzelgruppe für die associierte Blickwendung horizontal nach rechts hin.

H.K.x = Bahn vom Associationscentrum x nach dem Spezialkern K für den Musculus rectus internus sinister = M.r.i.s.

$H.K_1xi$ = Bahn vom Associationscentrum x nach dem Spezialkern K_1 für den Musculus rectus externus dexter = M.r.e.d.

K = Spezialkern für den linken Rectus internus.

K^1 = Spezialkern für den rechten Rectus externus.

Wollen wir uns diese Verhältnisse für die Seitenwendung des Blickes veranschaulichen, so hätten wir Fig. 7 von der Hirnrinde C ausgehend auf den Bahnen C.H. eine Summe von Leitungsfasern oder Gruppen von solchen, welche den Willensimpuls für auszuführende Blickbewegungen (hier z. B. die Blickbewegung in der Horizontalebene nach rechts hin auf der Bahn $C.H_1$)

nach einer bestimmten Einzelgruppe von Zellen und Fasern im hinteren Längsbündel und centralen Höhlengrau (hier z. B. Gruppe x) leitet, wobei jede einzelne Gruppe das Associationscentrum für die eine ihr allein zukommende Blickbewegung (hier die Blickbewegung horizontal nach rechts hin) darstellt. Für andere Blickbewegungen sind wieder andere Vermittlungsgruppen im hinteren Längsbündel vorhanden, wobei jede einzelne Gruppe als ein Associationscentrum immer wieder nur für die ihr allein zukommende Blickbewegung zu betrachten ist. Von jeder einzelnen Vermittelungsgruppe, d. h. von jedem einzelnen Associationscentrum wird die Erregung auf den jeweilig zugehörigen Leitungsbahnen H.K. nach den Spezialkernen für die in Betracht kommenden einzelnen Augenmuskeln des rechten und linken Auges (hier HKx für den Spezialkern K des M. rectus internus der linken Seite und HKx_1 für den Spezialkern K_1 des M. rectus externus des rechten Auges) hingeleitet und von da gelangt sie durch die Muskeläste nach den betreffenden Augenmuskeln. Wie wir schon früher erwähnt hatten, werden aber meist nur die Bahnen für die Blickbewegungen nach den Seiten und nach oben und unten hin ausgeschliffen. Die Blickbewegungen schräg nach oben aussen und schräg nach unten aussen ersetzen wir für gewöhnlich durch Seitenblickwendungen mit entsprechender Kopfneigung, weil die Schrägstellung der Blickbewegung uns im Bulbus unangenehme Zerrung verursacht.

Die Augenbewegungen teilen wir ein:

A. in typische,
B. in atypische und
C. in Retraktionsbewegungen der Augen.

A. Die typischen Augenbewegungen.

Die typischen Augenbewegungen gruppieren sich wieder:

1) in Fusionsbewegungen,
2) in willkürliche,
3) in reflektorische und
4) in Mitbewegungen.

1. Die Fusionsbewegungen.

§ 8. Bei normaler Anlage des Sehorgans besteht a priori ein aus angeborener Scheu vor Doppelbildern vorhandener Zwang zum binokularen Einfachsehen, der sog. Fusionszwang, der von ganz besonderem Einfluss auf den okulomotorischen Apparat ist. Der Fusionszwang tritt in Tätigkeit, sobald sich der Gegenstand unserer Aufmerksamkeit auf nicht korrespondierenden Stellen der Netzhaut abbildet, ein Vorgang, der ja zum Auftreten der Doppelbilder die Veranlassung gibt. Die Notwendigkeit des Fusionszwanges wird bedingt durch die individuell verschiedenen anatomischen Verhältnisse

der Augäpfel einzelner Individuen sowohl, als auch beider Augen bei einer und derselben Person. Diese anatomischen Differenzen machen sich geltend in der Ruhelage der Augen, die ja im idealen Zustande eine geradeaus gerichtete Parallelstellung beider Augäpfel mit senkrecht stehenden Vertikalmeridianen der Netzhaut (Orthophorie) verlangt. Dieser idealen Ruhelage des Auges gegenüber zeigt jedoch die anatomische Ruhelage der meisten Menschen ein anderes Verhalten. Unter anatomischer Ruhelage der Augen verstehen wir diejenige Stellung, die jeder Augapfel unbeeinflusst von seiten des Nervensystems lediglich auf Grund mechanisch wirkender Faktoren einnimmt. Letztere sind nach Bielschowsky (l. c.) in erster Linie die topographischen Beziehungen zwischen den Bulbis und ihren Adnexen (Lider, Bindehaut, Muskeln und Faszien nebst ihren ligamentösen, die Wirkung der Muskeln teils hemmenden, teils regulierenden Fortsätzen, das in Menge und Verteilung variable Fettgewebe, der Sehnerv und die Blutgefässe), sodann die physikalischen Eigenschaften der Adnexe, ihre Elastizität, ihr Volumen usw., endlich die Beschaffenheit (Form, Grösse, Öffnungswinkel) der Orbitae und (Form und Grösse) der Bulbi. Unter Einwirkung derartiger mechanischer Faktoren auf das Auge müssten bei den meisten Menschen die Augen in der anatomischen Ruhelage von der absoluten Parallelstellung abweichen, wenn nicht durch die Fusion die Parallelstellung der Augen herbeigeführt werden würde.

§ 9. Die Gleichgewichtsstörung zeigt sich einesteils als Übermaß der Konvergenz (latente Konvergenz, Esophorie) und andererseits als latente Divergenz (Exophorie, sog. latentes Divergenzschielen).

Ist der Fusionszwang nicht mächtig genug, um jene erwähnten, der idealen Ruhestellung der Augen entgegenwirkenden Faktoren zu überwinden, dann tritt Schielen ein. Auf dem Verluste des Fusionszwanges beruht auch der Umstand, dass durch Erblindung oder Schwachsichtigkeit eines Auges so häufig manifestes Schielen sich entwickelt. Bei allgemeiner Erschöpfung, sowie bei Schwächezuständen des Nervensystems sinkt die Fusionsbreite oft stark und bewirkt dadurch asthenopische Beschwerden. Auch das Verdrehen der Augen bei Schläfrigen und das Doppelsehen bei berauschten Personen weist auf eine Schwächung des Fusionszwanges gegenüber jenen mechanischen Faktoren hin.

Indem nun durch solche Gleichgewichtsstörungen für viele Menschen durch Mehrforderungen an die Innervation eine Zwangslage geschaffen wird, treten nervöse Beschwerden auf, die unter der Bezeichnung „muskuläre Asthenopie" zusammengefasst werden, was namentlich bei der sog. Insuffizienz der Interni (besser Insuffizienz der Konvergenz) zu beobachten ist. Die Ursachen der letzteren können sehr verschiedener Art sein:

1. Die Konvergenz könnte etwas schwächer sein als normal, was etwa darin zum Ausdruck käme, dass sie zwar vorübergehend in normalem Umfange aufgebracht, aber nicht genügend lange festgehalten werden könnte.

2. Es könnte eine wirkliche Parese der Konvergenz, d. h. Unfähigkeit bestehen, eine Konvergenzbewegung von normaler Stärke aufzubringen.

3. Die Konvergenzimpulse und die Recti interni könnten normal, aber der Erfolg der Impulse beeinträchtigt sein durch mechanische Erschwerung der Einwärtswendung der Augen, z. B. durch Verlängerung der Augenachsen oder durch abnorme Widerstände von seiten der Recti externi u. a. m.

4. Es könnten die Konvergenzimpulse normal, aber in einem oder beiden inneren Augenmuskeln selbst Störungen irgendwelcher Art vorhanden sein, die eine normale Kontraktion behinderten.

Guillery (10) fand, dass Alkohol, Chloroform und Äther das Fusionsvermögen beeinträchtigen.

v. Graefe fand bei Gehirnleiden die Fusionsbreite öfters stark herabgesetzt und beobachtete die Unfähigkeit Doppelbilder zu verschmelzen zuweilen als Vorläufer von Geistesstörungen.

Was den Grad der normalen Fusion der Augenmuskeln anbelangt, so haben Dransart und Vanhoutte (11) eine Reihe von Untersuchungen mit Prismen angestellt. Sie fanden bei allen nichtschielenden Leuten aller Altersklassen von 12 Jahren an und aus allen Gesellschaftsklassen hinsichtlich der Musc. recti interni durchschnittlich 8° (Maximum 36°, Minimum 0°), bei den Recti externi durchschnittlich 5° (Maximum 10°, Minimum 0°), bei den Recti superiores und inferiores im Mittel 2° (Maximum 5°, Minimum 0°).

Der Nachweis dieser Gleichgewichtsstörung geschieht auf folgende Weise:

Man lässt ein in 30 cm Entfernung befindliches Objekt mit beiden Augen fixieren. Hierauf schiebt man vor eines der beiden Augen ein Blatt Papier und beobachtet so das verdeckte Auge hinter dem Papier. Man wird finden, dass das Auge richtig auf das Objekt eingestellt bleibt, wiewohl es dasselbe nicht mehr sieht. Es beharrt in der fixierenden Stellung, weil diese für das Auge die Gleichgewichtsstellung ist. Dieselbe ist das Resultat der den einzelnen Muskeln zukommenden Innervation, welche im richtigen Verhältnisse verteilt ist (Orthophorie).

Störungen des Muskelgleichgewichtes werden durch denselben Versuch erkannt. Es seien beide Augen richtig auf das vorgehaltene Objekt eingestellt. Nun hält man einen Schirm vor eines der Augen. Dasselbe weicht hinter dem Schirme ab, z. B. nach aussen. Zieht man den Schirm wieder weg, so ist die Gesichtslinie dieses Auges nun nicht mehr nach dem Objekt gerichtet, sondern das Auge schielt nach aussen. Es muss erst durch eine Bewegung nach innen wieder in die fixierende Stellung gebracht werden (Adduktionsbewegung). Man bemerkt daher beim Wegziehen des Schirmes eine Bewegung des Auges in einer Richtung, welche der Abweichung hinter dem Schirme gerade entgegengesetzt ist — Einstellungsbewegung. Dieselbe ist in der Regel leichter wahrzunehmen, als die Abweichung des Auges hinter dem Schirme und gilt daher als Erkennungszeichen für die letztere. Macht das Auge beim Wegziehen des Schirmes eine Einstellungsbewegung nach innen, so war es hinter dem Schirme nach aussen abgelenkt und umgekehrt. Die bei diesem Versuche auftretenden Erscheinungen erklären sich auf folgende Weise: In dem gewählten Beispiele,

wo das Auge hinter dem Schirme nach aussen abwich, waren die beiden Augen während der Fixation nicht im Muskelgleichgewichte, vielmehr hatten die Augen das Bestreben, zu divergieren. Solange mit beiden Augen gesehen wird, findet dennoch richtige Fixation statt, weil sonst doppelt gesehen würde. Nun besteht aber ein grosser Widerwille gegen Doppelbilder und ein entsprechend kräftiges Bestreben, einfach zu sehen (Fusionstendenz). Es wird daher eine stärkere Innervation zur Konvergenz aufgebracht, um der Neigung zur Divergenz entgegen zu wirken. Sobald jedoch ein Auge verdeckt ist, kann kein Doppelsehen mehr stattfinden; die übermässige Konvergenzanstrengung wird jetzt zwecklos und das Auge geht dementsprechend nach aussen. Die Gleichgewichtsstellung der Augen ist also eine pathologische, nämlich die einer gewissen Divergenz.

Sobald der Schirm wieder weggezogen wird, treten Doppelbilder auf, welche aber rasch verschmolzen werden, dadurch dass das abweichende Auge wieder in die richtige Stellung zurückkehrt (Fuchs [12]). Die als Folge dieser Zustände auftretenden Beschwerden äussern sich darin, dass zuerst bei angestrengter Arbeit in der Nähe, später auch über die Dauer der Arbeit hinaus neben nervösen Beschwerden, Unlust und lästiger Kopfschmerz auftritt, der sich besonders in den Brauen lokalisiert und so heftig werden kann, dass die Fortsetzung der Arbeit unmöglich wird. Bei Personen, die infolge asymmetrischer Augenstellung zufolge des Fusionszwanges genötigt sind, ungleiche Innervationsimpulse zu erteilen, treten häufig zu den übrigen Symptomen noch Schwindel und Übelkeit.

Die typische muskuläre Asthenopie findet sich in der Regel am ausgesprochensten bei mittleren Graden von Kurzsichtigkeit mit guter Sehschärfe, welche letztere ein lebhafteres Interesse am binokularen Einfachsehen bedingt. Bei höheren Myopiegraden und einseitiger Herabsetzung der Sehschärfe entwickelt sich früher und leichter die Ablenkung des einen Auges nach aussen (Strabismus divergens).

Als drastische Beispiele für muskuläre Asthenopie mögen folgende Beobachtungen hier angeführt werden:

Webster (13) erzählt den Fall eines Arztes, welcher sein Leben lang an periodischem Kopfschmerz gelitten hatte, der alle Woche, zeitweise noch öfter, wiederkehrte. Anfangs den ganzen Kopf einnehmend, lokalisierte der Schmerz sich später mehr in der rechten Kopfseite, besonders über dem rechten Ohr, und wurde fast konstant, mit starken Exacerbationen. Später zeigte sich eine deutliche Beziehung der Kopfschmerzen zum rechten Auge. Auch dieses schmerzte und von ihm ging der Schmerz aus, sich bei der Arbeit steigernd. Die Sehschärfe war normal, die Refraktion emmetropisch, aber es ergab sich Insuffizienz der Interni. Durch Tenotomie des rechten Rectus internus wurden alle Beschwerden sofort und für immer beseitigt.

Carter (14) erzählt von einem jungen Manne, der an heftigem Schwindel litt, welchem bei fortgesetzter Arbeit Übelkeit, Herzklopfen, heftiger Kopfschmerz folgte. Patient war für hirnleidend gehalten worden und hatte ohne Erfolg eine lange Seereise gemacht. Insuffizienz der Interni bei Myopie ergab sich als Ursache des Leidens und durch eine Brille, welche die Sehweite auf 18 Zoll brachte, wurde das Leiden beseitigt.

Bei vielen Menschen scheint die Konvergenzstellung normal zu sein. Bedeckt man jedoch bei binokularer Nahefixation ein Auge, so sieht man beim

Wegziehen der Hand das verdeckt gewesene Auge in Divergenzstellung stehen, jedoch unter dem Fusionszwange wieder in die normale Konvergenzstellung zurückkehren.

Diese Insuffizienz der Konvergenz ist keine Muskelanomalie, sondern eine Störung der Innervation, denn bei stärkster Konvergenz wird noch lange nicht soviel Kontraktion der Interni beansprucht, als bei den assoziierten seitlichen Bewegungen. Sie ergibt sich aus dem Verhältnisse zwischen Akkommodation und Konvergenz. Diese beiden gehen im normalen emmetropischen Auge Hand in Hand, so dass mit jedem bestimmten Grade von Akkommodation sich das zugehörige Maaß von Konvergenz verbindet und umgekehrt. Bei den anderen Refraktionszuständen ändert sich aber dieses Verhältnis. Daher ist eine Korrektur der Refraktion eventuell mit Kombination von Prismen mit der Basis nach innen zur Behebung der Beschwerden notwendig. Stärkere Grade erfordern eine Rücklegung der Externi oder eine Vorlegung des Rectus internus.

Für die Entstehung der Insuffizienz bei Myopie wirkt nach Raehlmann (15) mit, dass beim Sehen in die Ferne die Netzhautbilder nicht scharf genug sind, um eine genügende Fusionstendenz anzuregen, und daher eine sichere Fernstellung nicht erlernt wird.

§ 10. Durch ein System von Faszien, welches die Orbita durchsetzt, wird der Inhalt derselben fixiert. Dank desselben verharrt der Bulbus bei seinen Bewegungen an seinem Ort und dreht sich um ein fixes Centrum. Die Fortsetzungen der Faszien, welche von den Muskeln zum Orbitalrande gehen, wirken als Hemmungsvorrichtungen, welche extreme Exkursionen des Augapfels verhüten. Dieselben sind am stärksten an den medialen und lateralen Augenmuskeln entwickelt.

Diese vorerwähnten mechanischen Faktoren bei der anatomischen Anlage der Bulbi zu ihren Adnexen spielen auch eine Rolle bei der Erscheinung, welche wir als „Zuckungen der Augäpfel in den Endstellungen" zu bezeichnen pflegen. Jede forzierte Seitwärtswendung des Auges verursacht uns ein Gefühl von Spannung und Unbehagen, was wohl auf die Widerstände jener mechanischen Faktoren gegen exzessive Drehungen der Bulbi zurückgeführt werden darf. Daher vermeiden wir durchgängig diese Endstellungen und ersetzen sie durch die Drehung unseres Kopfes nach der entsprechenden Seite. Durch diese mangelnde Übung solcher exzessiver Bewegungen gegenüber dem energischen Willen auf Kommando, möglichst weit die Augen nach der Seite zu richten, gerät die Innervation mit jenen anatomischen Widerständen in Kampf und es treten dann diese gleichsinnigen Zuckungen beider Augen stossweise auf. Dieselben haben selbstverständlich keine pathologische Bedeutung, sie werden aber bei geschwächten Individuen aus naheliegenden Gründen leichter auftreten.

§ 11. Bei vielen Individuen mit normalen Augenmuskeln treten in den extremen Seitwärtsstellungen der Bulbi Doppelbilder auf (Liebrecht [16], Guillery [17]), welche ebenfalls von jenen mechanischen Faktoren abhängig sind. Nach Blaschek (18) werden an den Grenzen des gemeinschaftlichen Gesichtsfeldes die latenten Gleichgewichtsstörungen manifest und führen zu

Doppelbildern oder zu undeutlichem Konturensehen. Wird die Aufmerksamkeit auf diese Wahrnehmungen gelenkt, so besteht die Tendenz, durch Kopfbewegung die Doppelbilder zu beseitigen und die Objekte in die erst erwähnte Zone des Einfachsehens zu bringen. Die Lage der Doppelbilder, die bald gekreuzt, bald gleichnamig sind, entspricht dem bestehenden Insuffizienzgrad, steht dagegen mit der Refraktion, soweit es sich nur um geringe Anomalien derselben handelt, in keinem ausgesprochenen Zusammenhang.

2. Die willkürlichen Augenbewegungen.

Die willkürlichen Augenbewegungen umfassen:

1. die gleichsinnigen Blickbewegungen,
2. die Konvergenzbewegungen.

α) Die gleichsinnigen Bewegungen.

§ 12. Wir unterscheiden Blickbewegungen nach beiden Seiten und Blickbewegungen nach oben und unten. Schräge Blickbewegungen nach oben aussen und nach unten aussen pflegen wir durch seitliche Blickbewegungen mit entsprechender Kopfneigung auszugleichen, weil schräge Blickbewegungen bei gerade gehaltenem Kopf eine unangenehme Spannung im Augapfel bewirken.

a) Die Blickbewegungen nach beiden Seiten.

Bei den gleichsinnigen Bewegungen nach rechts und links wird der Rectus externus des einen Auges mit dem Rectus internus des anderen Auges gleichzeitig innerviert. Der Impuls zur Rechtswendung geht dem rechten Externus und linken Internus, zur Linkswendung dem linken Externus und rechten Internus zu. Beim Blick geradeaus auf ein bestimmtes fernes Objekt sind sämtliche Augenmuskeln leicht gespannt (tonisch innerviert). Wird ein Impuls zur Rechtswendung erteilt, so verstärkt sich die Anspannung der Rechtswender, während der Tonus der Linkswender nachlässt (Sherrington).

Die Fähigkeit, auf Kommando die Augen nach rechts oder links resp. nach oben oder unten zu richten, ist individuell verschieden und lässt bei Leuten, die durch Lesen, Schreiben und technische Arbeiten die Bewegungsmöglichkeiten ihrer Augen nicht geübt haben, oft viel zu wünschen übrig. Namentlich bei Personen niederen Standes, wie Tagelöhnern usw., tritt diese Unfähigkeit oft auffällig zutage. Dieselben hatten eben während ihres Lebens die seitlichen und die Bewegungen nach oben vernachlässigt und durch entsprechende Bewegungen des Kopfes ausgeglichen. Dieser Umstand muss gelegentlich der Frage nach einer doppelseitigen Lähmung der assoziierten Augenbewegungen in Betracht gezogen werden. Vielleicht gehört folgende Beobachtung hierher:

Westphal (19) konstatierte bei einer dem Bilde der cerebrospinalen grauen Degeneration ähnlichen Erkrankung des centralen Nervensystems eine gleichmässige Erschwerung und Verlangsamung der Augenbewegungen. Die Kranken mussten geradezu

Anstrengungen machen, um den Blick nach hierhin oder dorthin zu richten, so dass die Drehung des Kopfes zu Hilfe genommen wurde; auch schien eine gewisse Zeit zwischen dem Willensimpulse und dem Beginne der Bewegung zu liegen. Eine wirkliche Beschränkung der Augenbewegung war nicht vorhanden. In einem Falle schien Doppelsehen früher vorhanden gewesen zu sein.

β) Die Blickbewegungen nach oben und unten.

Für die Blickheber und -Senker werden subkortikale Centren in den Vierhügeln angenommen (vgl. auch Bd. III 342 und IV 599), weil umschriebene Läsionen im Bereiche der letzteren öfters als anatomische Grundlage von streng assoziierten vertikalen Blicklähmungen gefunden worden sind. Es ist jedoch nicht ausgeschlossen, dass solche Herde auch durch eine gleichmässige Schädigung der nahe gelegenen okulomotorischen Kerne das Bild der vertikalen Blicklähmung entstehen lassen. Wir werden in dem Abschnitte über die Augenmuskellähmungen näher auf diese Verhältnisse einzugehen haben.

Mit der Hebung der Blickebene ist stets eine Kontraktion des Levator palpebrae sup. als Mitbewegung verbunden, mit der Senkung der Blickebene eine Erschlaffung desselben.

γ) Die Konvergenzbewegungen des Auges.

Die Konvergenzbewegungen stehen lediglich unter Beeinflussung der beiden Spezialkerne für den Internus vom makulären Gebiete des kortikalen Sehcentrums her.

Von den drei beim Nahe-Sehen erfolgenden Veränderungen der Augen: Konvergenz, Akkommodation und Pupillenkontraktion ist nach Le Conte (20) die Zusammenziehung der Pupille mit der Akkommodation enger verbunden, als mit der Konvergenz.

Die Akkommodations- und Konvergenzbewegungen werden zwar durch dasselbe Zentrum beherrscht, doch können sie nicht fest verbunden sein, weil die einen ohne die anderen aufgehoben sein können. Der Wechsel in den Beziehungen zwischen Akkommodation und Konvergenz ist dadurch möglich, dass zu dem normalen beiderseitigen Impulse ein zweiter korrektiver einseitiger hinzutritt.

δ) Die Divergenzbewegungen des Auges.

§ 13. Die Konvergenz entsteht durch Vereinigung beider Sehachsen nach einem beliebigen Punkte, Divergenz kann beim Menschen unter normalen Verhältnissen überhaupt nicht vorkommen, da sie das Aufhören der Konvergenz bedingt. Nur unter Einwirkung der Fusionstendenz, also unter dem Zwange binokular einfach zu sehen, kann eine Divergenzbewegung hervorgerufen werden, wenn wir bei binokularer Fixation eines Punktes ein Prisma mit der Basis nach innen vor ein Auge bringen. Dann tritt unter dem Fusionszwange eine abduzierende Bewegung dieses Auges auf.

Der Impuls zur relativen Divergenz resp. zur Minderung der Konvergenz geht beiden Mm. recti interni zu.

Diese Erschlaffung beider Interni geschieht nicht auf Grund einer passiven, durch die Kontraktion der Agonisten bewirkten Dehnung, sondern zufolge einer selbständigen Erschlaffungsinnervation, die auch dann Erfolg hat, wenn die vom gleichen Rindenzentrum veranlasste Verkürzung der Agonisten aus irgendwelchen Gründen (z. B. bei peripherer Lähmung) nicht zustande kommen kann (Sherrington und Topolanski).

Da beim Blick nach oben die Augen etwas divergieren, während sie beim Blick nach unten etwas konvergieren, scheint nach Priestley Smith (21) die Divergenzbewegung durch gleiche Innervation verbunden zu sein mit der Aufwärtsbewegung, die Konvergenzbewegung mit der Abwärtsbewegung.

3. Die reflexartigen und reflektorischen Bewegungen des Auges.

(Vgl. auch Bd. III pag. 344 und 464.)

§ 14. Zu den reflexartigen Bewegungen gehören solche mit dem Charakter der Zweckmässigkeit, wie die Fluchtbewegungen, die Bewegungen der Augen nach plötzlich in der Gesichtsfeldperipherie auftauchenden Lichteindrücken usw. Denn sie haben den Charakter der Reflexbewegungen, ihre Erregung geht aber durch das kortikale Sehcentrum. Dahin gehören auch schliesslich die Fusionsbewegungen, obgleich dieselben noch weniger durch den Willen beeinflusst werden.

Alle diese „triebartigen Bewegungen", d. h. solche, die ohne vorbereitende Gefühle der Entscheidung und Entschliessung erfolgen, können bei derselben Person trotz gleicher Anlässe ausbleiben, wenn sie z. B. stark in Gedanken versunken ist, da ohne das Hinzutreten der Aufmerksamkeit die motorische oder sensible Erregung motorisch nicht wirksam wird. Hierin liegt ein prinzipieller Unterschied von den echten Reflexen, die ja um so prompter und ausgiebiger zustande kommen, je mehr die Aufmerksamkeit abgelenkt ist.

Als nicht dem Willen unterstehende, wahre reflektorische Bewegungen der Bulbusmuskulatur sind lediglich die vom Labyrinth aus auf den Bahnen des Vestibularis durch den Deiterschen Kern nach den Assoziationscentren im hinteren Längsbündel hin verlaufenden Erregungen (vgl. Fig. 8) anzusehen. Einen anderen Teil seiner Fasern gibt der N. vestibularis an das Corpus restiforme ab, ein dritter endet im dorsalen Akustikuskerne nahe dem Bodengrau des IV. Ventrikels. Ein vierter endlich endet im Wurm des Kleinhirns.

Dieser mächtige Nerv für den Tonus der Muskulatur und für die Aufrechterhaltung unseres Gleichgewichtes hat durch seine Verbindung mit dem hinteren Längsbündel Beziehungen zu den Augenmuskelkernen.

Der Endapparat des N. vestibularis besteht aus dem Utrikulus, Sacculus und den drei halbzirkelförmigen Kanälen. Diese Bogengänge stellen enge, mit Endolymphe gefüllte Röhren dar, die im Bereiche der Ampulle eine Erweiterung zeigen. In letzterer befinden sich die Nervenendstellen des N. vestibularis. Das Sinnesepithel besteht aus Haarzellen, die auf der sog. Crista ampullaris

sitzen. Die Haare der Haarzellen sind untereinander durch eine homogene Masse, die Cupula, vereinigt, die etwas über die Mitte des halbzirkelförmigen Kanales hervorragt. Die Bewegung der Endolymphe überträgt sich auf die Cupula und von dieser auf die Haarzellen, welche die Erregung durch die Vestibularisfasern über das im inneren Gehörgang gelegene Ganglion vestibulare in die Medulla oblongata zu den Vestibulariskernen und von hier zum Deitersschen Kern fortpflanzen. Von letzterem ziehen, wie schon erwähnt, gekreuzte und ungekreuzte Fasern zu den Kernen der Augenmuskeln durch die beiden hinteren Längsbündel. Es ziehen aber auch gekreuzte und ungekreuzte Fasern nach abwärts zu den Vorderhornzellen des Rückenmarkes.

Die Fasern, welche mit den Augenmuskelkernen in Verbindung stehen, vermitteln die reflektorischen Augenbewegungen, welche durch vestibulare Reize ausgelöst werden. Die nach der Medulla spinalis ziehenden rufen Gleichgewichtsstörungen infolge von starken vestibularen Reizen hervor.

Der erste, welcher Bewegungen des Kopfes und der Augen auf die Bogengänge bezog, war Flourens auf Grund seiner in den zwanziger Jahren des 19. Jahrhunderts vorgenommenen Untersuchungen.

Durch vorgenommene Experimente an der Taube 1870 bezeichnete Goltz zum ersten Male die Bogengänge als ein Gleichgewichtsorgan.

Durch geniale Tierversuche bewies Ewald die Abhängigkeit bestimmt gerichteter Augen und Kopfbewegungen von der Richtung der Endolymphbewegung in einem bestimmten Bogengang.

Die Frage, ob die Vestibulariskerne mit der Grosshirnrinde in Zusammenhang stehen, ist noch nicht mit Sicherheit gelöst, jedoch sprechen klinische Beobachtungen für dieselbe.

Nach der Ansicht Wallenbergs verlaufen die theoretisch zu fordernden vestibulären Grosshirnbahnen vielleicht auf dem Wege durch die hinteren Längsbündel, die Kerne der hinteren Kommissur und des Längsbündels und von dort durch metathalamo-kortikale Fasern zum Cortex der Schläfenlappen.

Dass eine Reflexbahn vom Vestibulum nach den Augenmuskelkernen besteht, geht aus Bárànys (22) bekannten Untersuchungen mit kalorischem und Drehnystagmus hervor. Wenn man das rechte Ohr eines normalen Individuums eine Zeitlang mit kaltem Wasser (18—20°) spült, entsteht ein linksseitiger Fixationsnystagmus. Beim Blick nach links führen nun beide Augen nach links gerichtete Nystagmusbewegungen aus. Auf ähnliche Weise ergibt das Spülen des linken Ohres mit warmem Wasser (40—50°) linksseitigen Fixationsnystagmus, während sowohl eine Kaltwasserspülung des linken als auch eine Warmwasserspülung des rechten Gehörganges einen rechtsseitigen Fixationsnystagmus hervorrufen.

Diese durch Strömung der Endolymphe in den Bogengängen des Labyrinthes entstehenden Erregungen der Vestibularendigungen wirken also durch Vermittelung des Deiterschen Kernes.

Bartels (23) bemerkt, dass bei Reizung des Ohrapparates alle vier Seitenwender ihren Tonus gleichzeitig verändern, indem sich die Rechtswender zu-

sammenziehen, die Linkswender erschlaffen und umgekehrt. Das Gesetz der stets gleichmässigen Innervation beider Augen gelte für Reizungen vom Ohrapparat aus nicht, denn an dem Auge, das dem gereizten Ohrapparat benachbart sei, trete die Muskelbewegung stärker auf. Die Fixation überdecke beim Menschen die von den Ohren ausgehenden Augenbewegungen. Bei Frühgeburten und tiefst Verblödeten sei der Ohrapparat vielleicht der einzige Regulator der Augenbewegungen, bei wachen, noch nicht fixierenden Neugeborenen und Blöden wirkten vermutlich schon höhere Centren mit. Seit längerer Zeit Erblindete und Blindgeborene aus peripherer Ursache zeigten ständigen associierten Nystagmus (meist Rucknystagmus). Sie wären über die Haltung ihrer Augen völlig im unklaren. Hier spielten Erregungen, die vielleicht von subkortikalen Centren ausgehen, mit. Der Rucknystagmus trage kortikalen Charakter. Durch den Ausfall der Fixation sei die Möglichkeit geschaffen, dass normalerweise gehemmte Reflexe in Erscheinung träten. Man sollte bei jedem nervösen Nystagmus zu erfassen suchen, ob er optisch, labyrinthär oder central bedingt sei und im ersteren Falle, ob bulbär, subkortikal oder kortikal.

Nach Bartels (24) wird in der Ruhe von beiden Ohrapparaten ein entgegengesetzter Einfluss auf die Augenstellung ausgeübt, der jedoch sich gegenseitig aufhebt und so nicht merkbar wird. Jedes Labyrinth hat die Neigung, beide Augen nach der Gegenseite zu wenden und zu rollen, ferner das gleichseitige Auge nach oben, das andere nach unten zu wenden. Diese Wirkung kommt durch einen Labyrinthtonus auf die betreffenden Augenmuskeln zustande. Die Lymphbewegung jedes Bogenganges ruft Augenbewegungen in der Ebene des erregten Bogenganges hervor, und zwar erfolgen die Augenbewegungen, die primär vom Labyrinth ausgelöst werden, in der Richtung des Labyrinthstromes in den Bogengängen. Die Bewegungen der Augen infolge Endolymphbewegungen kommen dabei, wie schon erwähnt, nicht nur durch Kontraktion der entsprechenden Seitenwender, sondern auch durch aktive Erschlaffung ihrer Antagonisten zustande, wobei eine stärkere Wirkung des Ohrapparates auf das benachbarte Auge stattfindet.

§ 15. Gleichfalls sind als echte reflektorische Augenbewegungen die sog. kompensatorischen Bulbusbewegungen bei passiver Drehung des Kopfes anzusehen. Dieselben beruhen ebenfalls auf Erregung der Vestibularisendigungen durch Bewegungen der Lymphe in den halbzirkelförmigen Bogengängen.

Dreht man den Kopf eines Menschen, während dieser ein vor ihm gelegenes Objekt fixiert, nach rechts oder links, nach oben oder unten, so bleiben die Augen anscheinend ruhig stehen, indem sie die Fixation beibehalten; in Wirklichkeit muss aber eine Kontraktion aller der Kopfdrehungsrichtung entgegenwirkenden Muskelgruppen eingetreten sein. Bei solchen Bewegungen müssen die peripheren Nervenbahnen und die Kerne intakt sein.

Wenn es auch höchst wahrscheinlich erscheint, dass der Vestibularapparat beim Zustandekommen dieser kompensatorischen Bulbusbewegungen sich beteiligt, so ist damit immer noch nicht bewiesen, dass er allein das auslösende

Moment sei. Wirths (132) scheint es vielmehr, dass noch ein anderer Faktor in Betracht komme, nämlich die Fixation oder Fixationstendenz. Drehte man nämlich in seinem Falle dem Patienten bei geschlossenen Augen unvermutet den Kopf, so traten keine kompensatorischen Augenbewegungen ein, vielmehr drehten sich beide Augen entsprechend der Kopfwendung mit; man konnte dies durch die geschlossenen Lider hindurch deutlich sehen wie auch fühlen. Erst bei der Aufforderung, durch die geschlossenen Lider hindurch fest geradeaus zu blicken, also bei einer gewissen Fixationstendenz, führten die Augen bei der Kopfdrehung kompensatorische Gegenbewegungen aus. Auch bei aktiver Kopfbewegung wurden hier die kompensatorischen Bulbusbewegungen in ebenso ausgiebiger Weise ausgeführt, wie bei passiver. Auf welchem Wege nun der durch das Fixationsbestreben ausgelöste Innervationsimpuls den Augenmuskelkernen zugeführt wird, lässt sich wohl kaum mit Sicherheit sagen; fest steht wohl nur, dass für diese kompensatorischen Augenbewegungen eine andere Leitungsbahn vorhanden sein muss, wie für die rein willkürlichen.

Nach Beck (25) spielen die Bogengänge bei den kompensatorischen Gegenbewegungen der Augen zufolge Veränderungen der Kopflage eine Hauptrolle. Die Hebung bezw. Senkung des horizontalen Bulbusmeridians bei Seitenlage und die Raddrehung bei Drehung des Kopfes um seine Querachse nach oben sind völlig von ihnen abhängig.

Die horizontalen Bogengänge üben einen Einfluss auf die Augenstellung in der Primärlage aus.

Jeder Bogengang muss mit den Muskeln, welche auf beiden Seiten bei Seitenlage Hebung und Senkung der Augen ausführen, in Verbindung stehen.

Zur normalen Hebung bezw. Senkung bei Seitenlage gehören drei intakte Bogengänge einer Seite. Fällt einer aus, so sind die Gegenbewegungen eine Zeitlang gestört. Erst allmählich übernehmen die beiden anderen die Funktion des ausgefallenen und die Bewegungen werden wieder normal.

Die Radrehung bei Drehung des Kopfes um seine Querachse nach oben scheint von den beiden hinteren vertikalen Bogengängen weit mehr als von den anderen ausgelöst zu werden. Es muss also eine koordinierte Reflexverbindung der hinteren vertikalen Bogengänge (vielleicht auch der anderen) mit den Augenmuskeln, welche diese Raddrehung ausführen, bestehen. Dagegen hat die Raddrehung bei Drehung des Kopfes nach unten mit den Bogengängen nichts zu tun, sie ist vermutlich an das übrige Labyrinth (Otholiten) gebunden. Auch hier muss eine koordinierende Reflexverbindung mit den betreffenden Augenmuskeln bestehen. Immer ist eine Seite imstande, die Raddrehung beider Augen auszulösen.

Dreht man eine Person im Drehstuhl einige (10) Male mit gleichmässiger Schnelligkeit, so entsteht nach dem Aufhören des Drehens auf ähnliche Weise Fixationsnystagmus, und zwar entgegengesetzt der Drehrichtung. Bei Drehung im Drehstuhl mit hinten oder seitwärts gebeugtem Kopf können entsprechende Phänomene von den frontalen und bezw. von den sagittal gestellten Bogengängen ausgelöst werden.

Die aus diesen Erregungen entstehenden associierten Augenbewegungen verlaufen entgegengesetzt der Richtung der Kopfdrehung und bilden somit kompensatorische Bewegungen, also nach rechts bei Linksdrehung, nach oben bei Senkung des Kopfes usw. und Raddrehungen (Rollungen) der Augen um die Gesichtslinie als Achse. Sie haben den Zweck, bei Änderung der Kopfhaltung die richtige Orientierung im Raume zu erhalten.

Nach Byrne (26) stellt der bei Rotationen auftretende Nystagmus eine koordinierte Bewegung dar, ausgelöst durch Labyrintheindrücke, welche auf Centren einwirken, die in und um den Mittellappen des Cerebellums gelegen sind. Die erregbaren Organe in den Ampullen der Bogengänge hätten ganz feste Beziehungen zu ganz bestimmten Teilen des Cerebellums, z. B. der rechte und linke horizontale Bogengang stehe in Verbindung mit denjenigen Centren, welche rechts und links neben der Pyramide des Mittellappens gelegen seien usw. Mit Hilfe dieser Beziehungen und dem korrespondierenden Nystagmus sei es möglich, Läsionen in dem peripheren Vestibularapparate und im Cerebellum zu lokalisieren.

§ 16. Wir können zwei verschiedene Arten Augennystagmus nach Bárány (22) unterscheiden:

1. einen undulierenden Nystagmus, bei welchem beide Bewegungen gleich rasch erfolgen, so dass von einer Richtung des Nystagmus nicht gesprochen werden kann;

2. einen sog. rhythmischen Nystagmus, bei welchem wir stets zwischen einer langsamen und einer raschen Bewegung unterscheiden können.

Der vom Ohr ausgelöste Nystagmus ist stets der zweiten Kategorie zugehörig.

Der optische Nystagmus entsteht, wenn man aus einem in der Fahrt befindlichen Gefährt hinaussieht. Es tritt dann ein typischer aus langsamer und schneller Komponente bestehender Nystagmus auf. Es gehen beide Augen zunächst entgegen der Fahrtrichtung resp. in der Bewegungsrichtung der erblickten Objekte zur Versuchsperson langsam nach der einen Seite (langsame Phase), um dann nach der anderen Seite hin zurückzuschnellen (schnelle Phase).

Dasselbe erreicht man, wenn man die Versuchsperson auf eine vor ihr sich langsam bewegende Fläche schauen lässt.

Es entsteht bei diesem optischen Nystagmus die langsame Komponente erst dadurch, dass die Augen unwillkürlich dem gleichmässig bewegten Objekte eine Zeitlang folgen. Auf Grund irgendeines durch diese Augenbewegung hervorgerufenen Reizes setzt dann, genau wie beim vestibulären Nystagmus, auch beim optischen plötzlich die schnelle Phase ein. Daher erscheint es wohl durchaus möglich, dass beim optischen Nystagmus die schnelle Komponente durch denselben Impuls und auf derselben Bahn erfolgt, wie beim vestibulären.

§ 17. Der vestibuläre Nystagmus hat noch eine weitere Eigentümlichkeit: er wird stets deutlicher sichtbar, wenn man den Blick willkürlich in die Richtung der raschen Bewegung des Nystagmus wendet. Er wird schwächer oder unterdrückt, wenn man in der Richtung der langsamen Bewegung des Nystagmus schaut.

Man unterscheidet:

→ l horizontalen Nystagmus nach links beim Blick nach links,
→ r horizontalen Nystagmus nach rechts beim Blick nach rechts,
↻ l rotatorischen Nystagmus nach links beim Blick nach links,
↻ r rotatorischen Nystagmus nach rechts beim Blick nach rechts,
↑ vertikalen Nystagmus nach aufwärts beim Blick nach oben,
↓ vertikalen Nystagmus nach abwärts beim Blick nach unten,
↘ r diagonalen Nystagmus nach rechts oder links unten
↘ l beim Blick nach rechts oder links unten,
↗ r diagonalen Nystagmus nach rechts,
↗ l oder links oben beim Blick nach rechts oder links oben,
↻ → rotatorischen und horizontalen Nystagmus nach rechts oder links.

NB. Die Richtung des Nystagmus bezeichnet man stets nach der Richtung der raschen Bewegung desselben, wobei wir die Seite des Patienten berücksichtigen.

Bárány unterscheidet ferner:

1. einen kalorischen Nystagmus,
2. einen Drehungsnystagmus,
3. einen Nystagmus bei Luftverdünnung und Verdichtung im äusseren Gehörgang,
4. einen galvanischen Nystagmus.

Für die Klinik ist das wichtigste die Untersuchung der ersten beiden Nystagmusformen.

§18. Den kalorischen Nystagmus ruft man durch Ausspülung des äusseren Gehörganges mit Wasser von 20—40° hervor. Die Wirkung ist um so grösser, je höher und niedriger die Temperatur des Wassers ist. Leider sind bei empfindlichen Individuen die bei der Spülung auftretenden Allgemeinerscheinungen sehr unangenehm: wie Schwindel, Übelkeit, die sich bis zum Erbrechen steigern kann, Gefühl von Fallen nach der Seite, Schweissausbruch. Es muss hierbei jedoch hervorgehoben werden, dass von den kompetentesten Autoren keine dauernde Schädigung durch die Kalorisierung beobachtet worden ist.

Vor jeder Untersuchung muss man nachsehen, ob nicht ein spontaner Nystagmus vorhanden ist.

Die Zeit, die zwischen dem Ausspülungsbeginn und dem Auftreten von Augenbewegungen vergeht, kann eine sehr verschiedene sein; sie schwankt zwischen wenigen Sekunden bis zu einigen Minuten nach unserer Beobachtung. Bartels hat darauf hingewiesen, dass der Nystagmus nicht immer der gleiche auf beiden Seiten ist.

Nach Bárány tritt bei Ausspülen z. B. des rechten Ohres mit kaltem Wasser bei aufrechtem Kopf ein nach links gerichteter horizontaler und rotatorischer Nystagmus auf. Der vestibuläre Nystagmus wird dadurch verstärkt, dass man den Patienten auffordert, in der Richtung der schnellen Phase des Nystagmus zu blicken.

In den seitlichen Endstellungen der Bulbi besteht nach Offergeld und Bárány auch bei normalen Personen ein geringer horizontaler und rotatorischer Nystagmus in ca. 60%, was wir auf Grund unserer darauf hingerichteten Untersuchungen bestätigen können. Dieser Nystagmus hat daher klinisch keine

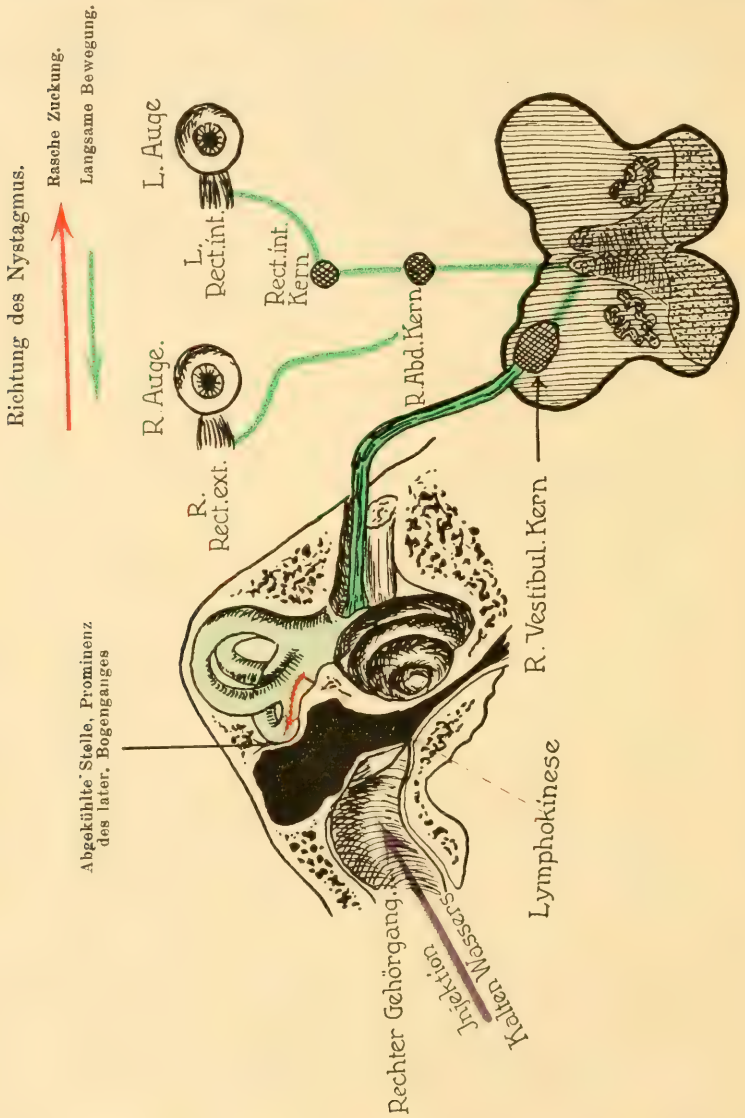

Fig. 8. Nach Bing: Schema zum kalorischen Nystagmus.

Bedeutung. Pathologisch sind nur die beträchtlicheren Grade des horizontalen und rotatorischen Nystagmus in den Endstellungen der Bulbi. Dagegen ist schon ein geringer Nystagmus beim Blick geradeaus als pathologisch anzusehen.

Aus der Form des Nystagmus ist nicht ohne weiteres festzustellen, ob er peripher oder zentral bedingt ist.

Nach Bárány liefern sichere Anhaltspunkte

1. die Funktionsprüfung,
2. die längere Beobachtung des Nystagmus.

Lässt sich die Unerregbarkeit des Vestibularapparates nachweisen, so ist er intrakraniell bedingt.

Ist aber das Endorgan erregbar, so kann er sowohl peripheren als interkraniellen Ursprunges sein. Bárány gibt an, dass ein Nystagmus intrakraniell bedingt sei, wenn der zur kranken Seite gerichtete Nystagmus länger als 24 Stunden in gleicher oder zunehmender Stärke andauert.

Bei alten Erkrankungen des Vestibularapparates, die nicht zu einer totalen Zerstörung desselben geführt haben, tritt bei raschen Kopfbewegungen kurz dauernder Nystagmus auf, verbunden mit Schwindelanfällen.

Die Untersuchung des Drehnystagmus hat eine nicht so grosse Bedeutung, wie die des kalorischen Nystagmus.

Dreht man nach rechts, so entsteht beim Anhalten ein Nystagmus nach links und umgekehrt. Für gewöhnlich sind 10 Umdrehungen genügend (auf dem Drehstuhl) in ca. 20 Sekunden. Ist das Labyrinth auf beiden Seiten zerstört, so entsteht kein Drehnystagmus.

Die Prüfung des galvanischen Nystagmus geschieht so, dass die eine Elektrode vor den Tragus oder in den Gehörgang, die andere auf die Brust oder den Nacken gesetzt wird. Befindet sich die Kathode am rechten Ohr, so bewirkt Stromschluss Nystagmus nach rechts, ist die Anode am rehten Ohr, so tritt Nystagmus nach links ein.

Interessant und wichtig ist die Bárányesche Entdeckung der vestibulären Beeinflussung der Körpermuskulatur.

Erzeugt man einen kräftigen vestibulären Nystagmus nach rechts, so zeigt die Versuchsperson weit links am vorgehaltenen Gegenstand vorbei. Neigt man den Kopf auf die rechte Schulter, so zeigt sie jetzt nach oben vorbei. Ändert man während des Bestehens eines Nystagmus die Kopfstellung, so verändert sich auch die Richtung des Vorbeizeigens. Das Vorbeizeigen ist nach Bárànys Ansicht eine Funktion zweier Variabeln: die eine ist der Bogengangreiz, die andere der Kopfstellungsreiz.

Die bei vestibulären Reizen auftretenden Bewegungsempfindungen werden als Schwindel bezeichnet. Es handelt sich um einen Drehschwindel.

1. Die Gegenstände bewegen sich langsam in der Richtung der raschen Bewegung des Nystagmus.

2. Die Scheindrehung des eigenen Körpers erfolgt in der Ebene und Richtung der raschen Bewegung des Nystagmus.

Durch Luftverdichtung und Luftverdünnung lassen sich beim normalen Menschen niemals Nystagmus oder vestibulare Augenbewegungen hervorrufen, nur bei seltenen Fällen ven Labyrintherkrankungen (Bárány).

4. Mitbewegungen der Augen.

§ 19. Hier unterscheiden wir typische und atypische.

a) Zu den typischen Mitbewegungen zählen zunächst solche, die sich zwischen der Bulbus- und Lidmuskulatur abspielen.

α) Mitbewegungen zwischen dem Levator palpebrae und den Hebern und Senkern des Bulbus (vgl. Bd. I pag. 37),

β) Mitbewegungen zwischen dem M. orbicularis und den Hebern und Senkern des Bulbus (Bellsches Phänom) (vgl. Bd. I pag. 53 und 584).

Negro (28) geht von der Tatsache aus, dass bei Lähmung des oberen Fazialis die bekannte Rotationsbewegung des Bulbus nach oben im Augenblicke eintritt, wenn die willkürliche Kontraktion des M. orbicularis erfolgt und solange sie anhält. Zur Erklärung dieser Erscheinung bezieht er sich auf die Untersuchungen Mendels, nach denen der obere Fazialis im Okulomotoriuskern entspringen und im hinteren Längsbündel zum Knie des Fazialis ziehen soll. Eine gleiche Verbindung wird von Negro auch vom Fazialis zum Okulomotorius derselben Seite angenommen, so dass ein Willensreiz, der auf der Bahn des ersteren Hindernisse finde, dem letzteren zufliesse. Bestehe die genannte Verbindung, so müsse umgekehrt, wenn die Bahn der das Auge nach oben bewegenden Muskeln unterbrochen sei, eine Kontraktion des Orbikularis eintreten, sobald bei einer Lähmung desselben eine willkürliche Bewegung intendiert werde.

In Wirklichkeit trat auch von sechs Beobachtungen (fünf Tabiker und ein Fall von chronischer luetischer Basilarmeningitis), bei denen der M. obliquus inferior einer Seite oder beider Seiten gelähmt war, diese Erscheinung in vier Fällen ein. Die beiden Ausnahmen werden aus dem Sitz der Erkrankung erklärt. Nur wenn die Lähmung des Obliquus inferior eine periphere sei, könne der Reiz auf der Bahn des Fazialis weitergeleitet werden. Sei der Kern der betreffenden Nerven erkrankt, so sei auch diese Bahn unterbrochen.

Bezüglich des Bellschen Phänomens äussert Nagel (29) nach angestellten Versuchen die Vermutung, dass dasselbe eine ursprünglich veranlagte Mitbewegung sei. Das Zweckmässigste dieser Bewegung liege darin, dass durch die Aufwärtsrollung des Bulbus die Cornea dem Drucke des am wenigsten nachgiebigen Lidteiles, des Tarsus, entzogen und unter die weichere Bedeckung der oberen Lidhälfte gebracht werde.

b) Atypische Mitbewegungen.

§ 20. *α*) Solche, welche sich zwischen der Bulbusmuskulatur und dem Levator palpebrae superioris abspielen.

Dahin gehört die zwangsweise Lidbewegung bei seitlichen Bewegungen des Bulbus (vgl. Bd. I pag. 56).

Dimmer (30) zeigte einen Fall von linksseitiger unvollkommener Okulomotoriuslähmung mit unvollständiger Ptosis. Beim Versuch, das Auge zu heben oder zu senken, trat schwache Abduktion ein. Sowohl bei diesen Versuchen, als bei dem der Adduktion, hebt sich das teilweise gelähmte Lid, so dass es höher steht als dasjenige des anderen Auges.

Stargard (31) stellte eine Kranke vor, die an progressiver Paralyse litt. Rechts bestand komplette Okulomotoriuslähmung, links Pupillenstarre. Das rechte Oberlid konnte anfangs

nur gehoben werden, wenn die Kranke nach links sah, wobei das durch Sekundärkontraktion des Abducens in Schielstellung befindliche Auge die Linkswendung kaum mitmachte. Gleichzeitig mit der Lidhebung erfolgte Raddrehung durch Trochleariswirkung. Später konnte das Lid zeitweise auch wieder willkürlich gehoben werden.

Hebung des gelähmten Lides beim Blick nach unten.

Bielschowsky (32) zeigte Mitbewegungsphänomene bei Augenmuskellähmungen: Bei einer Frau mit fast totaler Ophthalmoplegia sinistra hob sich das sonst gelähmte Lid, wenn die Kranke nach unten blickte und wenn sie versuchte, nach rechts zu sehen. Zwei andere Fälle zeigten das wiederholt als Pseudo-Graefesches Symptom (vgl. Bd. I pag. 42) beschriebene Verhalten. Es handelte sich um unvollständig ausgeheilte Okulomotoriuslähmung: das Oberlid hob sich bei Adduktionsimpuls. Beim Blick nach unten folgte das früher gelähmte Oberlid der Abwärtsbewegung gar nicht. In einem anderen Falle von Okulomotoriuslähmung senkte sich das früher gelähmte Oberlid beim Versuch, nach aussen rechts zu sehen, beim Blick nach innen erfolgte dagegen starke Hebung.

Bielschowsky glaubt, dass ein Teil der sich neu bildenden Achsencylinder in falsche Bahnen hineinwachse.

Ferner wurden zwei Fälle mit einseitiger, angeborener Ptosis und Parese des Rectus superior gezeigt, bei denen einseitige Hebung des Oberlides erfolgte, wenn der Unterkiefer gesenkt oder nach der nicht gelähmten Seite verschoben wurde.

Wahrscheinlich erhält der gelähmte Lidheber Nervenfasern aus der Radix mesencephalica des Trigeminus, dessen Ganglien in der Seitenwand des Aquaeductus Sylvii dem Kerne des Okulomotorius sehr benachbart liegen.

Galezowski (33) stellte eine Kranke vor, die seit $1^1/_4$ Jahr eine Parese des linken Okulomotorius hatte. Beim Blick nach unten machte der Augapfel eine kleine Drehung gleichzeitig erfolgte starke Hebung des Oberlides. Er nahm an, dass der Levator überstark innerviert wurde, während die übrigen vom Okulomotorius versorgten Muskeln paretisch waren. Thomas meinte, es hätten sich degenerierte Nervenfasern in den Levator verirrt.

Harmann (34) zeigte einen 19jährigen Burschen, welcher vor einem Jahre plötzlich eine vollständige linksseitige Okulomotoriuslähmung bekommen hatte. Jetzt wirken der Internus und der Levator palpebrae wieder. Der Orbicularis war unbeteiligt. Beim Blick nach unten hob sich das linke Lid sehr stark, sobald das rechte Auge sich um 20° gesenkt hatte.

β) Mitbewegungen, welche sich zwischen dem Oberlid und der Kaumuskulatur abspielen (vgl. Bd. I pag. 60).

Angeborener Zustand.

§ 21. Coppez (35) beobachtete einen 20jährigen jungen Mann, bei dem im Zustande der Ruhe deutliche Ptosis rechts bestand. Beim Öffnen des Mundes und bei Bewegungen des Unterkiefers nach links ging das Oberlid in die Höhe, und zwar so weit, dass die Lidspalte dann rechts höher war.

Coppez glaubt, dass es sich nicht um eine Atrophie, sondern um eine Verlagerung des Kernes für den M. levator palpebrae sup. handle, der, statt mit den übrigen Kernen des III. Hirnnervenpaares im Zusammenhang zu stehen, sich dem benachbarten motorischen Trigeminuskern zugesellt habe, so dass jeder nervöse Impuls, der den motorischen Teil des Trigeminus und insbesondere die Kaumuskulatur treffe, auch auf den ektopischen Kern des Levator palpebrae übertragen werde.

Block (36) fügte zu den in der Literatur sich vorfindenden Fällen von Mitbewegung des oberen (gewöhnlich linken) Lides bei Öffnung des Mundes zwei neue hinzu bei zwei Brüdern. Die Erscheinung war angeboren, soll aber stärker geworden sein.

Fraenkel (37) beobachtete einen Fall von unwillkürlicher Lidheberwirkung beim Kauen bei einem Kinde ohne Ptosis.

Higier (38) fand bei einem 32jährigen Manne das rechte Auge fast geschlossen, das linke übermässig geöffnet. Wenn der Patient etwas ass, öffnete sich das rechte Auge und das linke wurde geschlossen. Der Levator palpebrae des rechten und der Orbicularis des linken Auges waren paretisch. Die erstere Parese war angeboren, die letztere entstand akut vor 9 Monaten und war vergesellschaftet mit einer Parese der linken Gesichtsmuskeln. Das rechte Oberlid hob sich bei Kontraktion der Kaumuskeln, und ferner hob es sich, wenn das linke geschlossen wurde.

Auch Proskauer (39) beschreibt einen solchen Fall mit vollständiger Lähmung des rechten Fazialis und einer kongenitalen linksseitigen Ptosis nebst Lähmung des M. rectus superior.

Hubbel (40),

Sinclair (41) und

Bocci (42) beobachteten analoge Fälle.

Erworbener Zustand.

Cantonnet (43) erklärte einen Fall von erworbener Ptosis mit unwillkürlicher Hebung des Oberlides bei Senkung des Unterkiefers damit, dass präexistierende Associationen gleichzeitig mit dem Eintritt der Ptosis wirksam geworden wären.

Goultier (44) beschrieb einen Fall von erworbener Mitbewegung des Oberlides. Sie stellte sich bei einem 55jährigen Manne nach einem apoplektiformen leichten Insult ein, der die ganze linke Körperhälfte betraf und keine Paresen hinterliess. Beim Öffnen des Mundes hob sich das linke Oberlid ruckartig, bei Kontraktion des Kaumuskels ebenfalls, aber weniger ausgiebig. Es bestand Glykosurie 12%.

Goultier glaubt, dass es sich um pathologische Steigerung einer schon normalerweise vorhandenen Mitbewegung gehandelt habe, welche auf eine durch die Hypotonie der ganzen linken Körperhälfte bedingten Schwäche der Antagonisteninnervation zurückzuführen sei.

Kombinierte Bewegungen des Kopfes und der Augen.

§ 22. Unter gewöhnlichen Verhältnissen, ohne Fixationstendenz, bewegen sich bei Drehungen nach rechts und links und Heben und Senken des Kopfes die Augen gleichzeitig nach der gleichen Richtung, so dass bei jeder Kopfstellung im allgemeinen die Parallelstellung bewahrt wird. Es sind dies Zweckmässigkeitsbewegungen für bequemere Orientierung im Raume zur Verhütung forcierter Auswärtsbewegungen und starker Hebungen der Augen, die allen Menschen wegen der pag. 12 erwähnten anatomischen Anlage unangenehm sind. Einen reflexartigen Charakter erhalten dieselben bei plötzlich einsetzenden Schalleindrücken von nicht geahnter Richtung her und bei plötzlich im peripheren Gesichtsfelde auftretenden optischen Eindrücken, nur mit dem Unterschiede, dass im ersteren Falle sich Kopf und Augen nach der Richtung des Schalles hinwenden, während im anderen Falle Kopf und Auge sich von der Gegend des optischen Reizes wegwenden (Fluchtbewegung).

Ritzmann (45) untersuchte auf Donders Veranlassung, wieweit beim Wandern des Blickes von einem Punkte im Raume zum andern die Augenbewegung allein beteiligt sei und inwieweit die Kopfbewegung daran Anteil habe. Aus seinen Versuchen ergibt sich:

1. dass wir schon bei den kleinsten Entfernungen nicht nur die Augen, sondern auch den Kopf drehen,

2. dass die Kopfdrehungen annähernd proportional der Entfernung der Blickpunkte zunehmen,

3. dass aber die Beteiligung des Kopfes nicht nach allen Richtungen dieselbe ist. Am wenigsten Kopfbewegungen brauchen wir bei Senkung des Blickes.

4. Für die Blickbewegungen in horizontaler und vertikaler Bahn findet die Kopfbewegung um dieselbe Achse statt, wie die Augenbewegung; beim Blicken in diagonaler Richtung weicht dagegen die Bahn der Kopfbewegung von der direkten Richtung nach dem Punkte manchmal ab, d. h. es kommen Abweichungen der Kopfbewegung von dem dem Listingschen Gesetze analogen Verhalten vor.

5. Ferner komplizieren sich, namentlich bei starken Exkursionen und beim längeren Verweilen des Blickes, mit den Augen- und Kopfbewegungen auch noch Bewegungen des Körpers.

Diesen Resultaten, welche beim Sehen nach entfernten Punkten gewonnen wurden, schlossen sich einige Beobachtungen beim Nahesehen an: Beim Lesen führen gewöhnlich die Augen den grössten Teil der Bewegung aus, der Kopf nur einen kleinen Teil, indes ändert sich dies Verhältnis beim hastigen Lesen.

Gowers (46) konstatierte bei einem Patienten mit progressiver Muskelatrophie, dass, wenn er ein Objekt fixierte und seine Augen auf ein anderes, zirka um 45° entferntes richten sollte, die Augen einen Augenblick an dem ersten Objekte haften blieben und erst langsam die gewünschte Richtung einnahmen. Der Kopf nahm aber sofort die richtige Stellung ein.

Gött (47) hat bei einem an Friedreichscher Krankheit leidenden Knaben von $12^1/_2$ Jahren beobachtet, dass derselbe beim Fixieren von Personen und Gegenständen diesen zuerst das Gesicht und dann mit auffälliger Verspätung erst die Augen zuwandte. Diese Verspätung betrug bei einer Drehung des Gesichtes von 5° 1,4—1,8 Sekunden. Zugleich war ein ausgesprochener cerebellarer Gang vorhanden, wobei der Oberkörper sich stets in einer anderen Gangphase befand als die Beine und ihm gewissermaaßen voranstrebte. Diese Erscheinungen wurden im Sinne einer cerebellaren Asynergie aufgefasst.

Auch bei einem anderen fünfjährigen Knaben mit wahrscheinlicher Aplasie oder Atrophie des Kleinhirnes wurde eine Verspätung der Augenbewegungen bei Kopfwendungen beobachtet.

Ovio (42) kommt zu folgenden Schlüssen bezüglich der kombinierten Bewegungen des Kopfes und der Augen:

1. Beim gewöhnlichen Sehakte kombiniert man fast immer die Bewegungen der Augen mit jenen des Kopfes.

2. Die Augenbewegungen beschränken sich deshalb auf ungefähr 30°.

3. Dies geschieht hauptsächlich, um durch Arbeitsteilung weniger Kraftanstrengung zu machen und um die Gegenstände besser zu sehen, da ja dadurch optische und mechanische Hindernisse vermieden werden, welche in der Peripherie des Gesichtsfeldes sich geltend machen. Durch die kombinierten Bewegungen erkennt man auch besser das Verhältnis der Gegenstände zu ihrer Umgebung und führt leichter Bewegungen von einem Punkte des Gesichtsfeldes zum anderen aus.

Wie auf Seite 16 erwähnt, wird zufolge dieser Kopfbewegungen bei Individuen der niederen Stände zuweilen die Ausbildung der associierten Augenbewegungen nach oben und unten und den beiden Seiten kaum entwickelt.

v. Bechterew (49) führte bei Gelegenheit von operativen Eröffnungen des Schädels in drei Fällen von kortikaler Epilepsie Reizungsversuche mit dem faradischen Strome aus und fand, dass das Centrum für Drehung des Kopfes und der Augen beim Menschen, ebenso wie beim Affen, im hinteren Abschnitt der zweiten Stirnwindung und wahrscheinlich auch in deren Umgebung gelegen ist. Kopf und Augen werden dabei nach der gleichnamigen Seite rotiert.

Posey (50) behandelt die abnormen Bewegungen des Kopfes und der Augen, welche, obwohl Zeichen desselben Leidens, doch nicht voneinander abhängen. Solche kommen vor bei disseminierter Sklerose, Paralysis agitans und anderen Hirn- und Rückenmarkskrankheiten. Ausserdem gibt es noch Kopfbewegungen, welche eine Augenmuskellähmung oder Störung ausgleichen. Endlich gibt es vergesellschaftete Augen- und Kopfbewegungen, die sich nicht ausgleichen. Dahin gehören die konjugierte Abweichung, der Nystagmus der Bergleute und das Kopfschleudern der Kinder.

Devic und Roux (51) sahen bei einem Syphilitiker fast vollständige Lähmung der Kopfhalter und Dreher, der Halsdreher und der äusseren Augenmuskeln mit Ausnahme des superior und externus rechts. Es trat Heilung ein. Beide Autoren nehmen ein infrakortikales beiderseitiges Koordinationscentrum an. Dafür sprechen a) dass die Kopf- und Augenmuskeln associiert waren, b) die Analogie zwischen unterer und oberer Bulbärparalyse.

Einseitige Verletzung jenes Centrums würde konjugierte Abweichung, beiderseitige associierte Lähmung der Kopf- und Augenbewegungen bewirken.

§ 23. Hervorzuheben wäre auch hier die Kopfhaltung bei der Lähmung exteriorer Augenmuskeln.

Giraud-Teulon (52) formuliert das Gesetz der die Augenmuskellähmungen begleitenden Kopfhaltungen dahin, dass diese Bewegungen in normalen Verhältnissen kompletierend, bei Ausfall einer bestimmten Bewegung supplierend eintreten. Über die gestörten Rollungen des Auges um seine Achse geben die Neigungen des Kopfes nach der Schulter Auskunft. Der diagnostische Wert dieser Symptome ist bei älteren Paralysen ein viel geringerer, weil hier die Kontrakturen der Antagonisten in Betracht kommen.

Wir wir im speziellen Teile bei der Trochlearislähmung sehen werden, können Lähmungen des M. obliquus superior Torticollis erzeugen.

Über die Deviation des Kopfes und der Augen bei Gehirnherden siehe den Abschnitt über die Lähmungen associierter Augenmuskeln.

§ 24. Über die Kopfbewegungen bei Nystagmus.

Hadden (53) berichtet über 12 Fälle von abnorm krampfhaften Kopfbewegungen, welche von Nystagmus begleitet waren; es handelte sich teils um horizontalen, teils um vertikalen Nystagmus, unter Umständen verbunden mit konjugierter Deviation. Die mitgeteilten Fälle beziehen sich auf Kinder in den frühesten Lebensmonaten (7—15 Monate).

Neigt man nach Bárány (Handbuch der Neurol. von Lewandowsky Bd. I, pag. 930) den Kopf rasch nach rückwärts, nach der einen oder anderen Seite oder nach vorn, dreht man ihn nach rechts oder links, so kann man

während der Bewegung bei genauem Zusehen Nystagmus beobachten. In der neuen Lage beharren aber die Augen in Ruhe. Wird der Kopf nach rückwärts geneigt, so tritt meist Nystagmus rotatorius zur kranken Vestibularseite auf, noch seltener vertikaler Nystagmus nach aufwärts, bei Neigung zur rechten Schulter zeigt sich meist Nystagmus rotatorius nach rechts, selten nach links; das Umgekehrte bei Neigung zur linken Schulter. Der Nystagmus bei Neigung des Kopfes zur kranken Seite ist meist der stärkere und gelangt öfter zur Beobachtung. Beim Bücken kann man meist Nystagmus zur gesunden Seite wahrnehmen, selten vertikalen Nystagmus nach abwärts. Auch Drehung des Kopfes vermag mitunter rotatorischen Nystagmus hervorzubringen.

B. Atypische Augenbewegungen.

§ 25. Die durch Willensimpuls oder durch Fusionsbestreben ausgelösten Augenbewegungen sind stets auf gleichmässige Innervation der Augen zurückzuführen. Fehlen diese Einflüsse, dann können Augenbewegungen auftreten, die auf isolierte (bezw. ungleichmässige) Erregung der Einzelaugen zurückzuführen sind, z. B. im Schlaf, in der Narkose, bei der Anlage zum Schielen. Diese isolierte Innervation geht von subkortikalen Centren aus, welche unabhängig voneinander in Erregung geraten können. Die Existenz dieser einseitig wirksamen Centren wird im wachen Zustand nur ausnahmsweise, z. B. bei abnormen Erregungen, offenbar.

Atypische Augenbewegungen treten unter physiologischen sowohl wie pathologischen Bedingungen auf.

a) Dissociierte Augenbewegungen unter physiologischen Verhältnissen.

α) Bei Neugeborenen.

Nach Preyers (57) Beobachtungen sind in den ersten sechs Tagen nach der Geburt die Augenbewegungen der Kinder im höchsten Grade unsymmetrisch und ebenso ungeordnet wie die der Hände, so dass nicht auf eine angeborene Symmetrie der Augenmuskelkontraktionen geschlossen werden könne.

Raehlmann und Witkowsky (58) haben bei 40 Neugeborenen niemals deutliche Fixation beobachtet. Es sind meistens scheinbar associierte Seitenbewegungen, zwischen denen aber oft stark unkoordinierte Bewegungen verschiedener Form vorkommen. Auch finden, besonders in den ersten Tagen nach der Geburt, bisweilen vollkommen einseitige Bewegungen statt, welche von den Bewegungen Schlafender bisweilen gar nicht, bisweilen durch ihre grössere Raschheit verschieden sind. Ein fester Zusammenhang zwischen Augenbewegungen und Lidbewegungen besteht beim Kinde nicht.

Obgleich Raehlmann und Witkowsky zugeben, dass das Kind eine gewisse, augenscheinlich ererbte Befähigung mit auf die Welt bringe, beide Augen gemeinschaftlich zu bewegen, so schliessen sie doch aus ihren Beobachtungen, dass unter den zahlreichen möglichen Bewegungen erst später eine

Auswahl zum Zwecke des Sehens stattfinde, dass bei dieser Auswahl der Wille und seine Beziehung zu den vom Gesichtssinne gelieferten Wahrnehmungen entscheidend, die Zweckmässigkeit der Augenbewegungen also eine erlernte sei.

Bei Blinden sind die Augenachsen in der Ruhelage meist parallel gerichtet, doch können die Augen auch divergent und etwas nach oben stehen. Die Bewegungen, welche die Blinden auf Aufforderung machen, sind dadurch merkwürdig, dass sie allmählich aus der erreichten Stellung, z. B. starker Seitenwendung, ganz allmählich und den Blinden unbewusst wieder langsam und mit dem einen Auge langsamer, als mit dem anderen zurückgehen. Aufgefordert nach oben zu blicken, heben sie oft nur das obere Lid, ohne den Bulbus zu bewegen.

β) Beim Schlafen.

Es handelt sich bei der Genese einseitiger Vertikalbewegungen des Auges nach Bielschowsky (59) um isolierte, voneinander unabhängige (dissociierte) Innervationen jedes Einzelauges. Sie sind vom Willen unabhängig und vergleichbar den einseitigen Vertikalbewegungen im Schlafe, in der Narkose und bei Kindern in den ersten Lebenstagen. Fehlen des binokularen Sehaktes ist unerlässliche Vorbedingung derselben, willkürliche Augenbewegungen dagegen sind stets associiert. Dies weist auf die Existenz von untergeordneten Centren für jedes Einzelauge hin, die aber erst in Wirksamkeit treten können, wenn der Einfluss der kortikalen Centren für die associierten Bewegungen ausgeschaltet ist. Die Existenz dieser einseitig wirksamen Centren werde im wachen Zustande nur ausnahmsweise offenbar (bei abnormen Erregungszuständen). Der abnorme Erregungsvorgang in diesen Centren werde beeinflusst a) hemmend von den übergeordneten Centren (Willensimpuls, Fusionszwang), b) reflektorisch von der Netzhaut des gleichen Auges aus je nach Belichtung und Verdunkelung.

Raehlmann und Witkowsky (58) haben die Bewegungen der Augen im Schlaf beobachtet. Bei tiefschlafenden Kindern, aber auch selbst bei Erwachsenen, lassen sich die oberen Lider beider Augen so emporziehen, dass die Cornea deutlich beobachtet werden kann, ohne dass ein Erwachen eintritt. Unmittelbar nach dem Emporziehen sieht man sehr verschiedene Stellungen: Divergenz, Konvergenz, Parallelismus, auch Höhenabweichungen. Diese Stellung ist aber keine fixe und dauernde, vielmehr finden alle möglichen Bewegungen statt, welche den im wachen Zustand zu beobachtenden aber nach Form, Exkursion und Zeitdauer durchaus unähnlich sind; denn eine Exkursion der Cornea von der Mitte bis zum Winkel der Lidspalte dauert oft sekundenlang. Es kommen koordinierte Bewegungen vor, aber sie sind selten und zeigen meist interkurrierende Divergenzen und Konvergenzen. Es kommen auch vollkommen einseitige, d. h. auf ein Auge beschränkte Bewegungen vor.

Bei Betrunkenen, Chloroformierten und Schläfrigen kommen gleichfalls unkoordinierte Augenbewegungen vor. Nach Flesch (119) lässt sich aus dem Grade der Dissociation die Tiefe des komatösen Zustandes ermessen.

Rachlmann (60) kommt zu dem Resultat, dass bei fehlendem Bewusstsein die Koordination der beiderseitigen Augenbewegungen vollständig aufhöre. Diese Erscheinungen seien nicht auf eigentliche Lähmungen der Augenmuskelnerven oder pathologische Reizungen im Gehirn zu beziehen, sondern auf physiologische, die Bewegungen des einzelnen Auges beherrschende Centren, welche bei mangelndem Bewusstsein oder bei mangelndem Interesse des binokularen Sehens für sich allein in Aktion treten könnten.

Bei intaktem Bewusstsein träten inkoordinierte Augenbewegungen nur dann auf, so lange das Bedürfnis zu fixieren fehle.

Bei Kornealprozessen mit Lichtscheu, bei Entfernung von Fremdkörpern sah Rachlmann die beim Öffnen nach oben fliehenden Augen ungewöhnliche Schielstellungen einnehmen. Die im Koma vorkommenden Schielstellungen seien nur von dem Fehlen des Bewusstseins abhängig und berechtigten für sich allein nicht zu dem Schlusse, dass Lähmungen usw. der Augenmuskeln vorlägen. Divergenzstellungen seien als wertvolle, unter Umständen allein beweisende Symptome für Bewusstlosigkeit zu betrachten.

b) Dissociierte Augenbewegungen unter pathologischen Verhältnissen.

α) Unwillkürliche dissociierte Augenbewegungen.

§ 26. Dahin gehören dissociierte Bewegungen im Sopor und in der Narkose, wiewohl hier die gleichförmigen langsamen Augenbewegungen häufiger sind.

Féré (63) beobachtete im Stadium des postepileptischen Stupors eine Dissociation der Augenbewegungen in dem Sinne, dass in dem Augenblicke, als beispielsweise die Hornhaut des linken Auges berührt wurde, dieses Auge sich nach rechts wandte, während das andere unbeweglich blieb. Auch bei Berührung der äusseren Lidkommissur trat eine Bewegung des Auges nur auf einer, d. h. derselben Seite auf, während das andere Auge die entsprechende Bewegung nicht mitmachte.

Nach Laborde, Duval und Groux (64) sind dissociierte oder asynergische Deviationen, bei denen das Gleichgewicht der Augenbewegungen entschieden vernichtet ist (z. B. das eine Auge nach oben, das andere nach unten steht) meistens Resultate einer Verletzung des Kleinhirns, wie der seitlichen Stränge des Bulbus (Corpus restiforme) medullae.

Ferner gehören hierher gewisse Krampfformen des einseitigen Nystagmus, sowie der seltene athetoseartige Krampf der vom Okulomotorius versorgten Muskeln bei angeborener oder frühzeitig erworbener Okulomotoriuslähmung. (Siehe die cyklische angeborene Okulomotoriuserkrankung unter dem Abschnitt: Augenmuskelkrämpfe.)

β) Einseitige willkürliche Augenbewegungen.

§ 27. Willkürliche Dissociierung der Augenmuskeln kommt sehr selten vor. Sie beruht auf Muskelgleichgewichtsstörung, die durch den Willen unterdrückt und wieder hervorgerufen werden kann. Es handelt sich nach Biel-

schowsky (65) dabei um willkürliches Zurückgleitenlassen der Augen in die Ruhestellung, nicht um aktive Bewegung.

Frank (66) zeigte ein 14jähriges Mädchen mit Nystagmus. Sie konnte willkürlich divergieren. Die Sehschärfe betrug bei leichtem myopischen Astigmatismus beiderseits = $^6/_9$. Für gewöhnlich sah sie einäugig, konnte aber auch beide Augen einrichten.

Weinhold (67) schilderte einen Fall von willkürlicher Dissociierung der Augenbewegungen. Ein junger Mann mit gesunden Augen und geringer Exophorie konnte bei jeder Blickrichtung das eine Auge stark nach oben abweichen lassen.

Lechner (68) beschrieb einen Fall von willkürlicher Ab- und Adduktion eines Auges, während das andere auf denselben Punkt gerichtet blieb, ohne Veränderung der Akkomodation. Diese willkürliche Bewegung war jedoch nicht mehr möglich, wenn der visierte Gegenstand aus dem Gesichtsfelde eines Auges verschwand. Dieses Auge nahm dann Divergenzstellung ein.

Franke (69) zeigte einen Mann, der seit frühester Jugend das rechte Auge willkürlich einzeln nach aussen und innen bewegen kann und will in dem Falle eine seltene Ausnahme von dem Gesetze der gleichmässigen beiderseitigen Innervation sehen oder als angeborene Anomalie mit anderen Anomalien des Auges, wie im Falle Königshöfer und dessen Erklärung durch Schwarz (72).

Königshöfer (70) sah einen Fall von willkürlicher Beweglichkeit des linken Auges in horizontaler Richtung bei Primärstellung des rechten. Das Auge war von Geburt an schwachsichtig und schielte nach aussen. Es wurde beiderseits zurück- und links vorgelagert. Dabei stellte sich obige Eigentümlichkeit heraus.

§ 28. Fassen wir die aus klinischen Beobachtungen abgeleiteten Folgerungen bezüglich der Augenbewegungen noch einmal kurz zusammen, so sind nach Bielschowsky (71)

1. die durch Willensimpulse oder Gesichtseindrücke ausgelösten doppelseitigen oder einseitigen Augenbewegungen stets auf gleichmässige Innervation beider Augen zurückzuführen.

2. Wenn der okulomotorische Apparat weder durch Willensimpulse noch durch Gesichtseindrücke — im Sinne des Fusionszwanges — beeinflusst ist, kommen Augenbewegungen vor, die auf isolierte bezw. ungleichmässige Erregungen der Einzelaugen zurückgeführt werden müssen (im Schlaf, in der Narkose, bei angeborener oder frühzeitig erworbener „Anlage" zum alternierenden Aufwärtsschielen).

3. Die isolierte Innervation der beiden Einzelaugen geht aus von untergeordneten subkortikalen Centren, die unabhängig voneinander (isoliert) in einen Erregungszustand gelangen können, wenn die Tätigkeit der ihnen übergeordneten, auf Willensimpulse und (bewusst werdende) Gesichtseindrücke ansprechenden Centren, die nur das Doppelauge beeinflussen, suspendiert ist.

4. Die Existenz der einseitig wirksamen Centren wird im wachen Zustande nur ausnahmsweise offenbar in Fällen, in denen sich jene Centren in einem abnormen Erregungszustande befinden. Die Ursache dieses letzteren ist noch dunkel, steht aber wohl in naher Beziehung zur Grundlage des Nystagmus.

5. Der abnorme Erregungsvorgang in jenen Centren wird beeinflusst 1. von den übergeordneten Bewegungs-Centren, indem nämlich Fixationsabsicht und Fusionszwang hemmend auf die abnorme Erregung des einen bezw. jedes der beiden Augen wirken; 2. reflektorisch auch von der Netzhaut des

gleichseitigen Auges aus: das einseitig wirksame motorische Centrum wird durch Verdunkelung bezw. Belichtung des gleichseitig gelegenen Auges antagonistisch beeinflusst.

C. Retraktionsbewegungen des Bulbus.

§ 29. Bei den Säugetieren finden wir sehr allgemein verbreitet einen Muskel, der innerhalb des von den vier geraden Muskeln gebildeten Kegels als ein zweiter muskulöser Kegel den Sehnerv umgibt, an seiner Scheide entspringt und an der Sklera endigt. Dies ist der M. retractor bulbi. Bei dem Menschen kommt derselbe nicht vor.

Die grosse Mehrzahl aller Fälle von Retraktionsbewegungen des Bulbus beim Menschen sind bei angeborenen Beweglichkeitsdefekten beobachtet worden, unter denen ein Fehlen der Abduktion vorwiegend ist.

Bezüglich der Anführung zweier Fälle von Retraktion betont Bietti (73), dass diese Beweglichkeitsanomalie selten beiderseits auftritt, gewöhnlich aber bloss am linken Auge beobachtet werde. In der Mehrzahl der Fälle bestehe dabei kein Strabismus convergens, sondern die Gesichtslinien seien parallel oder divergent.

Duane (74) bespricht an der Hand von 38 Fällen aus der Literatur und 14 eigenen: kongenitalen Mangel resp. Herabsetzung der Abduktion verbunden mit ungleichmässiger Adduktion, Zurücksinken des Bulbus, Lidspaltenverengung etc.

Inouye (75) stellte acht Fälle von Retraktionsbewegung des Auges aus der Literatur zusammen. Dieselbe war gewöhnlich einseitig, geschah unter Verengerung der Lidspalte und war von Adduktion bezw. beabsichtigter Adduktion begleitet. Die wahrscheinlich immer angeborene Bewegungsstörung ist meist auf die Ad- und Abduktion beschränkt.

Bei seiner Beobachtung bestand Strabismus divergens des rechten Auges. Ad- und Abduktion fehlte. Wurde erstere versucht, so trat das Auge in die Augenhöhle hinein. Ein Probeschnitt ergab gut entwickelten Rectus internus, an Stelle des Externus dagegen anscheinend nur ein bindegewebiges Band. Die Lidspalte war verengt, der Kopf wurde schief getragen.

Über Fehlen der Abduktion berichten noch folgende Autoren:

Carpenter (76) hat am linken Auge einer 40jährigen Frau angeborenen Mangel der Abduktion, verbunden mit Retraktion gesehen.

In dem Fall von Max Lehose (77) konnte das eine Auge nicht nach aussen über die Mittellinie bewegt werden. Mit der nicht behinderten Bewegung nach einwärts verband sich Zusammenziehung des Orbicularis und Zurückziehung des Bulbus in die Augenhöhle.

Spuler (78) beschreibt einen Fall von angeborenem Beweglichkeitsmangel mit Zurückziehung des Auges. Beim Blick nach rechts ging das linke Auge ein wenig nach oben zurück, die Lidspalte verengerte sich durch Hebung des unteren Lides; beim Blick nach links blieb das linke Auge stehen, trat nach vorn, die Lidspalte erweiterte sich. Das Auge zeigte hyperopischen Bau und ophthalmoskopisch gewundene Gefässe. Bei passivem Bewegen des Auges fühlte man elastischen Widerstand und das Auge schnellte zurück.

Grünsdale und Hope (79) zeigten einen 13jährigen Knaben mit hyperopischem Astigmatismus, dessen rechtes Auge an Stelle der Adduktion eine Retraktionsbewegung machte; die Abduktion war unvollkommen.

In Knapps (80) Falle handelte es sich ebenfalls um angeborene Beweglichkeitsdefekte mit Retraktionsbewegung.

Ferner Ulrich (81), Hamburger (82), Türek (83).

Elschnig (84) hat angeborene Retraktionsbewegungen bei Abduktion des Bulbus infolge Aplasie des Rectus externus und bindegewebiger Schwiele an dessen Stelle dreimal

beobachtet. Einer der Fälle war so hochgradig, dass bei Abduktion des Auges die Lidspalte sich vollständig schloss.

§ 30. Über einen anatomischen Befund berichten folgende Autoren;

Alling (85) sah bei einem siebenjährigen Kinde, wenn das Auge nach innen gedreht wurde, den Augapfel um 10 mm zurücktreten. Gleichzeitig verengerte sich die Lidspalte. Bei der Tenotomie resp. Vorlagerung zeigte sich der linke Internus normal inserierend, die Sehne sehr breit und dick, am Externus nur sehniges Gewebe, gewaltsame Dehnung nach innen möglich.

Green (86) sah vier Fälle von Retraktionsbewegung des Auges bei ganz oder teilweise aufgehobener Abduktion und beschränkter Adduktion.

In einem Falle setzten sich zwei Muskelstränge nächst dem Äquator an, ihre Fortsetzung bildete offenbar ein mit der Lederhaut verwachsenes Band, das vorwärts bis zur eigentlichen Ansatzstelle des Muskels reichte. Drehung nach der Nase zu wurde durch die kurzen Stränge offenbar verhindert und in Zurückziehung verwandelt.

Türk (83) untersuchte die Frage, wie Rückwärtsziehung des Augapfels bei Augenbewegungen zustande kommen könne und fügte zwei einschlagende Fälle zu den bereits bekannten. Wie bei diesen, war auch in den neuen Fällen die Bewegung des betreffenden Auges nach einer Seite hin aufgehoben und trat die Rückwärtsziehung bei der Bewegung nach der entgegengesetzten Seite hin auf, während die Lidspalte sich verengerte und die Übergangsfalte hervorgedrängt wurde. Im ersten Falle fehlte die Adduktion des linken Auges ganz und mit der Abduktion war eine Rückwärtsziehung des Auges um 5 mm verbunden. Der zweite Fall war analog dem ersten. Türk glaubte, dass eine Festhaftung des Bulbus an der äusseren Seite die Ursache des Zuges nach rückwärts gewesen sei.

Bahr (87) stellte einen 14jährigen, sonst gesunden Knaben vor, dessen Mutter an Strabismus divergens gelitten hatte und dessen Schwester wegen Schielens operiert worden war. Er selbst hatte die Störung seit der Geburt. Am linken, etwas kleineren Auge fehlte die Abduktion. Bei der Adduktion erfolgte eine kleine Bewegung nach innen, der Bulbus trat 5 mm in die Augenhöhle zurück und die Lidspalte verengerte sich von 9 mm auf einen 3 mm breiten Schlitz. Doppelbilder waren nicht hervorzurufen. Bei einem Versuch, durch Operation die Stellung zu verbessern, ergab sich, dass vom Externus auch nicht die leiseste Andeutung vorhanden war, der Internus dagegen in seiner Hauptmasse 12 mm vom Hornhautrand ansetzte, mit einem zweiten stark entwickelten Bündel noch erheblich weiter zurück.

Axenfeld und Schürenberg (88) konnten in zwei Fällen bei der Operation an Stelle des M. rectus externus ein derbes sehniges Band nachweisen, nur in einem Falle bestand Strabismus convergens.

§ 31. Fälle von erworbener Retraktion des Bulbus.

Koerber (89). Im ersten Falle traten symmetrische Augenmuskelparese des Blicks nach oben und nach rechts, sowie Lichtstarre der Pupille hervor. Es handelte sich um einen angeborenen oder erworbenen krankhaften Zustand. Wenn der Kranke sich bemühte, nach oben zu sehen, traten die Zurückziehungsbewegungen ein nebst Zuckungen im Orbicularis und den Nasenflügeln.

In dem zweiten, wohl auf Parese nach Influenza zurückzuführenden Falle handelte es sich um eine, rechts deutlicher als links ausgesprochene Parese des Okulomotorius. Auch hier erfolgte die Zurückziehung beim Bestreben, die gelähmten Muskeln zu innervieren.

Im dritten Falle war offenbar die Zurückziehung des phthisischen Bulbus durch Narbenstränge bedingt

Salus (90) berichtete über einen Fall von erworbener Retraktionsbewegung, der das Vorkommen dieser Störung als Begleiterscheinung einer cerebralen Erkrankung einwandfrei erweist. Neben anderen cerebralen Erscheinungen bestand im Höhepunkt der Störung fast vollkommenes Fehlen aller Augenbewegungen. Beim Versuch, nach irgend einer Richtung

zu blicken, erfolgte unter leichter Adduktion eine Zurückziehung beider Bulbi in der Form zuckender Bewegungen.

Bei der Sektion fand sich ein vom IV. Ventrikel ausgehender Cysticercus im Aquaeductus Sylvii. Die Retraktionsbewegung wurde dadurch erklärt, dass die Innervation zu einer Blickbewegung in bestimmter Richtung sämtlichen Augenmuskeln zufloss und zufolge Überwiegens der vier Recti über die Obliqui zu einer Retraktionsbewegung führte.

§ 32. Über die seltenen Fälle der doppelseitigen Retraktionsbewegungen berichten folgende Autoren:

Axenfeld (91) demonstrierte einen Fall von angeborener Retraktionsbewegung des Auges, der deshalb selten sei, weil er beide Augen betraf. Beide Augen waren vollkommen unbeweglich. Beim Versuche des Patienten, nach links zu sehen, wurde das rechte Auge nach hinten gezogen und umgekehrt, beim Blick nach rechts das linke, wenn auch nicht so ausgesprochen.

Die Retraktion, die in typischen Fällen bei Unbeweglichkeit nach aussen und beim Versuch der Adduktion einzutreten pflegt, und, was Axenfeld besonders betont, bei der weitaus grössten Zahl der Beobachtungen das linke Auge betrifft, ist entweder durch Vorhandensein eines eigentlichen Retraktor bulbi oder durch temporale starre Fixation oder durch beide kombiniert zu erklären.

Tyson (92) sah einen Fall von Retraktionsbewegung. Rechts fehlte die Abduktion vollständig, links teilweise. Beim Versuch der Abduktion ging das rechte Auge nach innen und hinten, und das linke nach oben und stark nach hinten. Tyson glaubt, es bestehe der sehr seltene Fall doppelseitigen Fehlens der M. recti externi mit Ersatz der Muskeln durch fibröse Bänder.

§ 33. Einer hereditären Anlage dieser Erscheinungen begegnen wir in der folgenden Beobachtung:

Wolff (93) beschreibt fünf Fälle von Retraktionsbewegungen des Bulbus bei angeborenen Defekten. Drei waren Geschwister.

Das Blickfeld.

§ 34. Beim gewöhnlichen Gebrauch unserer Augen sehen wir immer mit beiden zugleich, wobei wir sie sowohl im Kopfe hin und her bewegen, als auch von Zeit zu Zeit unseren Kopf und unseren ganzen Körper im Raume seinen Ort wechseln lassen. Dabei fixieren wir mit beiden Augen zugleich bald diesen, bald jenen Punkt des vor uns liegenden Objekts, d. h. wir geben unseren Augen diejenige Stellung, welche es ermöglicht, das Bild des fixierten Punktes gleichzeitig auf der Fovea beider Netzhäute aufzufangen. Bei einem derartigen Gebrauch der Augen sind wir imstande, wichtige Wahrnehmungen des Ortes aller Gegenstände zu gewinnen, von denen das Licht ungestört in seinem gradlinigen Wege zu unserem Auge gelangen kann. Indem wir durch Bewegungen unserer Bulbi, durch Drehungen des Kopfes und unseres Körpers unser binokulares Gesichtsfeld dabei nach den verschiedensten Richtungen hinführen, sind wir imstande, den ganzen uns umgebenden Raum mit unseren Augen zu beherrschen. Den Teil des Raumes, welcher bei ruhendem Kopfe und Körper monokular und binokular in den Extremstellungen der Bulbi von unseren Augen übersehen werden kann, bezeichnen wir als Blickfeld.

Das Blickfeld wird wesentlich beeinflusst durch die bei den Fusionsbewegungen pag. 5 und § 8 erwähnten mechanischen Faktoren, welche die Augenbewegungen behindern.

Schneller (94) hat das Blickfeld mittelst des Perimeters und auf der ebenen Tafel aufgenommen. Für Normalzustände ergab sich, dass das Blickfeld jedes einzelnen Auges ungefähr durch eine Kreislinie begrenzt ist, welche nur durch die Nase eine Einbiegung erleidet. An den Grenzen des Blickfeldes treten vorübergehend Doppelbilder auf. Bei Refraktionsanomalien ist das Blickfeld eingeengt.

Duane (74). Das zweiäugige Blickfeld für associierte Bewegungen umfasst nach allen Seiten 40—50° und ist mindestens so gross wie das einäugige.

Mirto (95) untersuchte das Blickfeld von Epileptikern und von normalen Individuen und fand einen Unterschied zwischen dem Blickfeld des normalen Mannes und jenem des Weibes. Das weibliche Blickfeld erscheine im allgemeinen weiter. Nach der temporalen Seite hin sei der Unterschied bedeutend auffallend, namentlich sei die Erweiterung des weiblichen Blickfeldes im Vergleiche zum männlichen Typus dem unteren äusseren Segment entsprechend ausgeprägt. Bei männlichen Individuen, die an idiopathischer oder essentieller Epilepsie litten, nähere sich das Blickfeld dem weiblichen Typus. Bei anderen Geisteskranken beobachtete Mirto dies nicht; bloss bei jenen Erkrankungen, bei welchen psychomotorische Reizzustände in den Vordergrund traten, fand er eine mässige konzentrische Erweiterung des Blickfeldes. Er ist der Ansicht, dass die Ausdehnung des Blickfeldes mit der Höhe der Orbita zusammenhänge, da ja bei weiblichen Individuen die Orbita höher sei als bei männlichen und bei Epileptikern gewöhnlich hohe Orbitae bestünden. Genauere Studien über das Verhalten der Trochlea und des Ansatzes der M. obliq. sup. würden zur Erklärung des beschriebenen Symptomes beitragen.

Bielschowsky (96) beschreibt angeborene und erworbene Blickfelderweiterung. Es handelte sich um Überfunktion der Heber, insbesondere des Obliquus inferior. Die Symptome ähnelten zum Teil dem Verhalten bei Trochlearisparese, es fehle aber der Unterschied zwischen primärem und sekundärem Schielwinkel, und die Vertikalablenkung nehme beim Blick nach oben zu anstatt beim Blick nach unten.

§ 35. Über subjektive und objektive Orientierung vgl. Bd. III pag. 188 und 239.

Krause (97) stellte bei drei Geisteskranken eine besondere Art von Gesichtstäuschungen fest, die darin bestand, dass sie die Lage der Objekte im Raume sich verschieben sahen, während dieselben in bezug auf ihre Gestalt, Farbe usw. keine Veränderung zeigten. Die Wahrnehmung der Bewegungen erfolgte bei vollem Bewusstsein. Diese Gesichtstäuschungen sollen nicht im Zusammenhang mit den höheren psychischen Funktionen stehen. „Wir können sie uns nur durch einen krankhaften Vorgang auf den Bahnen, welche uns zu Vorstellungen über Augenbewegungen verhelfen, oder ihrem Centrum erklären, und zwar jenen Bahnen, mittelst derer wir das gegenseitige Lageverhältnis der Objekte beurteilen und die Bewegungen derselben wahrnehmen."

III. Die Augenmuskellähmungen.

§ 36. Lähmungszustände der Augenmuskeln sind eine sehr häufige Folgeerscheinung von Erkrankungen des Centralnervensystems sowie von Einwirkungen verschiedener Intoxikationen und Infektionen auf den Organismus.

Da wegen des störenden Auftretens der Doppelbilder und des kosmetischen Effektes bezüglich der Schiefstellung der Augen die Patienten frühzeitig zum Arzte kommen, werden durch Augenmuskellähmungen auch häufig bis dahin unerkannt gebliebene Krankheitszustände aufgedeckt, womit zugleich auch ein Hinweis auf die Ätiologie des Grundleidens und die einzuschlagende Therapie in den meisten Fällen gegeben ist. In letzterer Hinsicht tritt die Syphilis ganz besonders in den Vordergrund. Daher sind Augenmuskellähmungen immer ernste Vorzeichen, und man hat alle Ursache, gegen das ätiologische Moment einer Erkältung sehr skeptisch zu sein, da ein vorübergehendes Auftreten von Lähmungen als Vorläuferstadium einer Tabes oder multiplen Sklerose keine seltene Erscheinung ist.

Die Diagnose der Augenmuskellähmungen ist nicht schwer, wohl aber die kritische Würdigung ihrer mannigfachen und vieldeutigen Symptome in bezug auf den Sitz des Krankheitsherdes. So fehlt uns z. B. bei einer isolierten Trochlearis- oder Abducenslähmung jeglicher Anhalt für den Angriffspunkt des Krankheitsherdes, weil eben Kern-, Wurzel- und Stammläsionen dieser Nerven klinische Verschiedenheiten nicht darbieten. Auch auf die isolierte Okulomotoriuslähmung erstreckt sich dieses topisch-diagnostische Unvermögen, da Lähmungen einzelner zum Okulomotoriusgebiet gehörender Muskeln nicht, wie man früher mit Mauthner angenommen hatte, ein sicheres Zeichen für Nuklearlähmungen wären, sondern diese Einzellähmungen sowohl bei Kern- als auch bei Wurzel- und Stammläsionen (vgl. Fig. 8a) dieses Nerven gefunden werden. Denn der getrennte Ursprung der einzelnen Wurzelbündel von dem im Kerngebiet einen relativ grossen Raum einnehmenden Zellengruppen des Okulomotorius, und ihre Vereinigung zum Stamme erst unmittelbar vor dem Austritt aus dem Gehirn, ermöglicht eben kleineren Herden die Läsion nur einzelner Faserbündel bei Intaktbleiben der anderen. Und wenn auch isolierte Lähmungen des Trochlearis und Abducens, sowie vollständige Okulomotoriuslähmung auf eine Erkrankung des Nervenstammes an der Basis hinweisen, so kann doch die topische Diagnose aus dem erwähnten Grunde immerhin hier nur eine relative bleiben. Dagegen weisen doppelseitige isolierte Lähmungen schon eher auf eine nukleare Läsion hin, weil die basalen Stämme meist weiter voneinander entfernt liegen als ihre Kerne. In Anbetracht solcher Schwierigkeiten sind wir darauf angewiesen, aus der Kasuistik von Augenmuskellähmungen im Verein mit stets wiederkehrenden cerebrospinalen Symptomenkomplexen festere Normen für die topische Diagnose derselben zu gewinnen. Aber auch hier können wir nur die relative Bedeutung solcher Symptomenkomplexe betonen, da dieselben immerhin durch mehrere umschriebene kleine

Herde bedingt sein könnten, welche in der Zusammenstellung ihrer Ausfallserscheinungen das gleiche klinische Bild wie jene zu erzeugen vermöchten. Ferner kann, wie bei allen intrakraniellen Herden, die Fernwirkung auch hier uns Täuschungen bereiten.

Fig. 8a.
Querschnitt durch den Oculomotorius unmittelbar nach seinem Austritt aus dem Pedunculus. Nebenan rechts ein verändertes Gefäss. In der oberen Partie des Nervenquerschnitts zahlreiche degenerierte Nervenbündel.

Die Lage der Augenmuskelkerne zu anderen Hirnnervenkernen- und Bahnen ist für die topische Diagnose von wechselseitiger Bedeutung. Wenn nun jene vorerwähnten Symptomenkomplexe eine relativ sichere Norm für die topische Diagnose der Augenmuskellähmungen abgeben, so bedarf es hier nur des Hinweises, dass je nach der anfänglichen Lage, dem Umfange und der wachsenden Ausbreitung eines solchen Krankheitsherdes auch immerhin gewisse Modifikationen innerhalb jener Symptomenkomplexe auftreten werden.

Auf die Unzahl zufälliger Kombinationen von Augenmuskellähmungen mit anderen cerebralen oder spinalen Erscheinungen kann jedoch bei der überreichen Kasuistik hier nicht näher eingegangen werden, da dieselben für eine topische Diagnostik meist keinen Anhaltspunkt bieten und daher nur von Fall zu Fall beurteilt werden können.

§ 37. Die Augenmuskellähmungen teilen wir ein

1. in kortikale Lähmungen, d. h. Hemmungen der Rindencentren für Augenbewegungen;

2. in supranukleare Lähmungen, Erkrankung der ihnen zugehörigen centrifugalen Fasern bis hinab zu den Kerngebieten;

3. in Nuklearlähmung, d. h. in die Erkrankung derjenigen Ganglienzellengruppen, welche das Spezialcentrum eines jeden einzelnen Augenmuskels darstellen;

4. in Wurzelläsionen, d. h. eine Leitungsunterbrechung der aus den jeweiligen Muskelkernen entspringenden Faserbündel (Wurzelfasern) in ihrem Verlaufe bis an den Austritt aus dem Gehirn;

5. in Stammläsionen, d. h. in Erkrankungen des geschlossenen Nervenstammes an der Hirnbasis und in der Fissura supraorbitalis;

6. in orbitale = Lähmung der einzelnen Nervenzweige und Muskeln in der Orbita;

7. in myogene, d. h. Erkrankung lediglich der Muskelsubstanz.

Auf eine solche, der anatomischen Gliederung entsprechende Einteilung der Augenmuskellähmungen nehmen naturgemäss die verschiedenartigen Läsionen häufig keine Rücksicht. Es bleibt dann eben dem Scharfsinne des Beobachters überlassen, aus den gefundenen Symptomenkomplexen und der Aufeinanderfolge der Symptome den jeweiligen Sitz des Herdes zu bestimmen. Je früher daher ein Fall zur Beobachtung kommt, um so eher sind wir in der Lage aus der Weiterentwickelung der Symptome den ursprünglichen Sitz des Krankheitsherdes bestimmen zu können.

A. Die kortikalen Augenabweichungen bezw. -lähmungen.

§ 38. Alle von der Gehirnrinde her ausgelösten (willkürlichen) Augenbewegungen sind konjugierte und vollziehen sich als binokuläre Einstellung der Augen auf ein im Gesichtsfelde erscheinendes Objekt. Je peripherer dabei der Reiz im Gesichtsfelde auftritt, um so energischer ist auch der motorische Impuls zur konjugierten Augenbewegung.

Da die kortikalen und supranuklearen Lähmungen die willkürlichen Augenbewegungen treffen und dadurch die Bewegung von zwei zu gleichsinniger Aktion verbundener Muskeln beider Augen geschädigt wird, so erscheint als ein Hauptmerkmal der Lähmung associierter Augenbewegungen der Umstand, dass die betreffenden Augenmuskeln für gewisse Innervationen gelähmt sind, für andere aber sich noch erregbar erweisen. Daher unterscheiden sich die associierten (Blicklähmungen) Lähmungen von den Läsionen der Kerne, der Wurzeln und des Nervenstammes dadurch, dass hier einzelne Muskeln wirklich gelähmt sind, während dort nur einzelne Funktionen derselben ausfallen, wobei die Tätigkeit des gleichen Muskels bei anderen Funktionen erhalten geblieben ist.

1. Die Lähmung der Seitenwender des Blicks.

§ 39. Schon 1863 hatte Prévost (98) auf das Vorkommen von Blicklähmungen nach Schlaganfällen hingewiesen. Von Landouzy (100) und Grasset (99) wurde frühzeitig die Trennung der Blicklähmung von der konjugierten Ablenkung hervorgehoben.

Wie pag. 1 erwähnt, bewegen sich bei Reizung der Gehirnrinde beide Augen nach der dem Reize entgegengesetzten Seite, bei Lähmungen derselben resp. bei Hemmung der ihnen zugehörigen Hemisphärenbahnen fällt demgemäss die Blickbewegung nach dieser Richtung hin aus, und es können dann beide Augen nicht über die Mittellinie hinaus nach der dem Sitze des Herdes gegenüberliegenden Seite geführt werden. Bei dem völlig gleichmässigen Bewegungsdefekt kann aber Doppelsehen für gewöhnlich nicht auftreten, da eine eventuell durch die Antagonisten hervorgerufene Ablenkung beiderseits in dem gleichen Sinne erfolgt. Bei den reinen und typischen Fällen von seit-

licher Blicklähmung bleibt die Konvergenztätigkeit beider Augen, sowie die isolierte Bewegungsfähigkeit desjenigen M. rectus internus intakt, der bei der Blickwendung mit dem ihm associierten Abducens des anderen Auges in Betracht kommt. Demgemäss ist der Rectus internus der einzige Augenmuskel, welcher sich funktionell in zweierlei Weise betätigt. Das eine Mal in Association mit dem gegenüberliegenden Abducens bei der seitlichen Blickwendung, das andere Mal im Verein mit dem gegenüberliegenden Internus bei der Konvergenz. Das Erhaltenbleiben der Konvergenz bei seitlicher Blicklähmung ist der schlagendste Beweis für die getrennten Lagen eines Innervationscentrums für die associierten Seitwärts- und für die Konvergenzbewegungen. Wenn somit bei den reinen supranuklearen Lähmungen die sonstige Aktionsfreiheit des Internus unbehindert ist, um so leichter könnte jedoch, je näher der Herd dem Kerngebiete gelegen ist, durch Nachbarschaftswirkung eine Ungleichheit in der Seitwärtsbewegung auftreten zu Ungunsten z. B. desjenigen Internus oder Abducens, dessen Kern indirekt beeinflusst wird.

Ferner bleibt bei den reinen kortikalen und supranuklearen Augenmuskellähmungen die reflektorische Erregbarkeit der Augenmuskeln vom Vestibularapparate aus intakt. Wohl aber kann ein Krankheitsherd zunächst das Symptom der reinen supranuklearen seitlichen Blicklähmung darbieten und allmählich auch einen Ausfall der vestibularen Erregbarkeit der Augenmuskeln dann hervorbringen, wenn er in dem pontinen Kerngebiet sich weiter ausgebreitet hat. Je weiter also von der pontinen Region centralwärts der Krankheitsherd gelegen ist, um so reiner und typischer wird das Bild der seitlichen Blicklähmung hervortreten.

§ 40. Sehr häufig ist die Lähmung der Seitenwender mit einer krampfhaften associierten Abweichung der Augen (Déviation conjuguée, Prévost) verbunden. In der Regel sind die Augen sowie der Kopf nach der Seite des Herdes hin gedreht, und da diese Deviation sehr häufig nach Apoplexien mit Hemiplegie aufzutreten pflegt, finden wir die Augen von der Seite der gelähmten Körperhälfte abgewandt.

Bei manchen Hemiplegien mit sog. Frühkontraktur der Glieder (Bielschowsky l. c. pag. 177) sind dagegen Augen und Kopf nicht nach der Seite des Herdes, sondern nach den im Krampfzustande befindlichen Gliedern gerichtet. Bei Fällen, in welchen die Deviation rascher zurückgeht als die Lähmung, wird ein Reizzustand der antagonistischen Seitenwender die krampfhafte Augenstellung nach der Seite der gelähmten Blickrichtung hin bewirkt haben. In der Hauptsache beruht aber die Deviation auf dem Umstande, dass dieselbe centrale Bahn, die dem Agonisten den Impuls zur Kontraktion übermittelt, auch dem Antagonisten die Erschlaffungsinnervation zuführt [Sherringtons Gesetz der „reziproken Innervation“ (102)] und die Unterbrechung dieser Bahn hier zugleich mit der Lähmung des einen Paares, die erschwerte Erschlaffung des antagonistischen Paares zur Folge hat.

Wir müssen nämlich annehmen, dass stets eine Innervation sämtlicher beiderseitiger Augenmuskeln in zweckmässiger Abstufung auch dann erfolgt,

wenn für die beabsichtigte Bewegung die Aktion eines einzelnen Muskels ausreichen würde: die Gruppe der „Agonisten" wird verkürzt (angespannt), die der Antagonisten verlängert (erschlafft), und zwar geschieht letzteres nicht etwa, wie früher angenommen wurde, auf Grund einer passiven, durch die Kontraktion der Agonisten bewirkten Dehnung, sondern zufolge einer selbständigen Erschlaffungsinnervation, die auch dann Erfolg hat, wenn die vom gleichen Rindencentrum veranlasste Verkürzung der Antagonisten aus irgendwelchen Gründen (z. B. bei peripherer Lähmung) nicht zustande kommen kann.

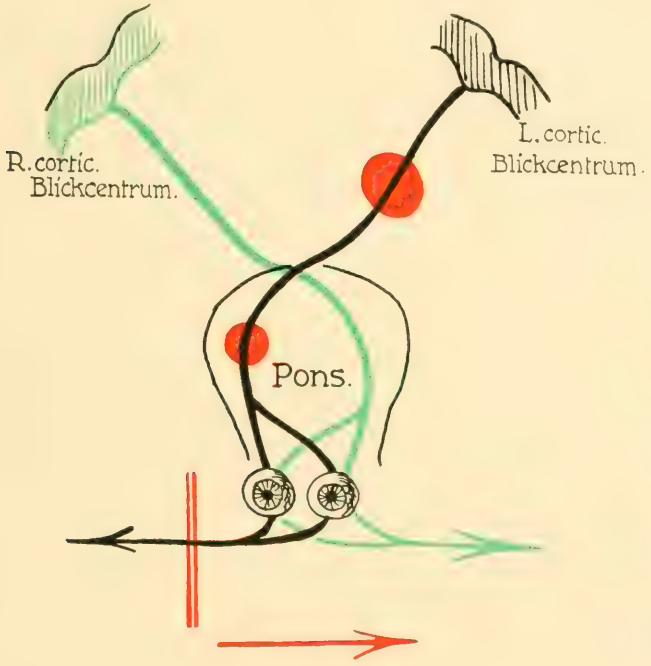

Fig. 9.

Manche Autoren sind jedoch der Meinung, dass in jeder Hemisphäre Centren für beide Seitenwender vorhanden wären, von denen allerdings gewöhnlich das für die Bewegung nach der kontralateralen Seite an Wirkung überwiege. Aus diesem Grunde erkläre sich daher auch das relativ rasche Wiederverschwinden der Blicklähmung und der Deviation.

Die konjugierte Abweichung ist meist flüchtig und bleibt nur selten dauernd bestehen, wie folgende eigene Beobachtungen dartun:

1. 64jähriger Arbeiter fiel am 31. März 1910 plötzlich um. Rechtsseitige Lähmung mit Sprachstörung. Augenablenkung nach links; die am 6. April nicht mehr konstatiert werden konnte. Die Lähmung besserte sich.

2. Ein 58jähriger Schreiber kam am 25. November 1917 mit rechtsseitiger, plötzlich entstandener Hemiparese auf. Andeutung von Déviation conjuguée nach rechts. Schwäche des rechten Mundfazialis. Die Zunge wich eine Spur nach rechts ab. Babinski rechts.

Am 5. Dezember hatte sich die Augenablenkung nach rechts verloren. Die Blickbewegung nach oben war beschränkt. Patient wurde unklar, verwirrt, musste nach der Irrenanstalt Friedrichsberg verlegt werden. Wassermann im Blute negativ.

3. Eine 53jährige Frau kam am 22. Oktober 1917 mit linksseitiger Hemiparese, linksseitiger Hemianopsie, Hemianästhesie und Augenablenkung nach rechts auf. Sie hatte keinen apoplektischen Insult erlitten. Allmähliche Besserung.

Am 8. November war die Déviation conjuguée verschwunden.

4. Ein 58jähriger Mann kam am 22. Juni 1916 in soporösem Zustand auf. Es wurde eine linksseitige schlaffe Hemiplegie konstatiert inklusive Mundfacialis. Die Zunge wich nach links ab. Es bestand eine leichte Augenablenkung nach rechts. Kein Nystagmus. Blutdruck 210. Wassermann negativ im Blut.

Am 6. Juli wurde Patient freier. Déviation conjuguée nicht mehr nachweisbar.

Im folgenden Falle dauerte die Déviation conjuguée über 2 Monate:

5. Ein 51jähriger Arbeiter kam am 28. Oktober 1917 in soporösem Zustande zur Aufnahme. Nach einer starken körperlichen Anstrengung soll er im Eisenbahnzug einen Schlaganfall erlitten haben. Spastische Hemiplegie der linken Seite. Ablenkung der Augen nach rechts. Beim Versuch, die Augen nach links zu drehen oder zu fixieren, traten jedesmal nystagmische Zuckungen auf.

Pupillen beiderseits gleichrund, reagierten auf Licht. Deutliche Konvergenzreaktion war nicht zu prüfen.

Auffallend weit waren beide Lidspalten.

Babinski links positiv, rechts negativ.

Patellar- und Achillesreflexe besonders lebhaft.

Am 1. November war das Sensorium freier. Er verschluckte sich öfter. Halbseitiger Schweissausbruch.

11. November. Patient jetzt ganz klar. Die Augen haben immer noch Neigung zur Rechtswendung. Der Blick kann jetzt auch nach links gewendet werden, jedoch nicht nach oben.

22. November. Hatte noch immer die Neigung, nach rechts zu sehen. Es bestand noch Blicklähmung nach oben. Mit Anstrengung konnte er nach links sehen, dabei traten nystagmusartige Zuckungen auf.

27. Dezember. Jetzt sind die Augenbewegungen vollkommen frei. Auch nach oben kann Patient sehen.

Er geht jetzt ohne Unterstützung.

Die Déviation conjuguée wird während des bewusstlosen resp. benommenen Zustandes des Patienten konstatiert und verliert sich bald wieder nach der Rückkehr des Bewusstseins, weil dann mit dem Fixationsbedürfnisse die nicht affiziert gewesenen okulomotorischen Rindencentren für die Korrektur der Augenstellung wieder wirksam werden.

Da die seitliche associierte Blicklähmung, sowie die Déviation conjuguée meist während des benommenen Zustandes des Patienten in die Erscheinung tritt und während desselben die seitliche Blicklähmung oft schwer zu konstatieren ist, finden wir bei den meisten Fällen in der Literatur nur der konjugierten Ablenkung Erwähnung getan. Hierbei ist aber immerhin im Auge zu behalten, dass für die Lokalisation des Herdes in der einen oder anderen Hemisphäre lediglich nur die Blicklähmung von Bedeutung sein kann.

Delepine (103) berichtet über folgenden Fall: Aphasie, rechtsseitige Hemiplegie und krampfhafte konjugierte Deviation nach rechts, welche letztere anfangs plötzlich dann eintrat, wenn die Fixation eines in der Mittellinie gelegenen nahen Punktes versucht werden sollte, später aber ohne diesen Willensakt. Die Sektion ergab Herde in den bewegenden Teilen der linken Hemisphäre.

Aus diesem Falle ist zu entnehmen, dass eine Deviation der Augen ohne Blicklähmung hervortreten kann, wenn ein Krankheitsherd die betreffenden Blickbahnen einer Hemisphäre nur reizt, ohne hemmend auf die der anderen Seite einzuwirken.

Delepine nimmt an, dass die Entzündung um den Herd herum das Centrum für konjugierte Seitenbewegung erreicht und anfangs schwach, später stärker gereizt habe.

Bleuler (104) fasst die Resultate seiner Erwägungen in folgenden Sätzen zusammen:

1. Bei Störungen der kombinierten seitlichen Augenbewegungen ist zu unterscheiden zwischen einfacher Lähmung und Reizung der Seitwärtswender und den in die Klasse der Schwindelerscheinungen und Zwangsbewegungen gehörigen Phänomene. Wahrscheinlich existiert auch eine konjugierte Deviation der Augen, welche bloss auf Störung des (reflektorischen) Tonus der Seitwärtswender beruht.

2. Gewöhnlich komplizieren sich diese verschiedenen Momente: ein lähmender Herd erzeugt oft zugleich Zwangsstellungen, und zwar im gleichen Sinne wie die der Lähmung entsprechende Augendeviation. Bei akuten Fällen verstärkt ein Reizzustand der Antagonisten (als Teilerscheinung eines allgemeinen Reizzustandes des Gehirns) sehr oft die Deviation. Bei chronischen kann die sekundäre Kontraktur der Antagonisten im gleichen Sinne wirken. Letztere müsse viel ausgesprochener sein auf dem Auge mit dem gelähmten Abducens, wenigstens solange die Konvergenzbewegungen noch erhalten wären (Strabismus convergens).

3. Sehen wir ab von Läsionen der Gegend der Okulomotoriuskerne, so werden durch Hirnherde von den kombinierten Augenbewegungen fast ausschliesslich die parallelen seitlichen Veränderungen der Blicklinie gestört. Dies habe seinen Grund darin, dass diesen Bewegungen nur einseitige Bahnen zur Verfügung stünden, den anderen aber doppelseitige.

§ 41. Werden die beiderseitigen Blickbahnen gelähmt, dann fallen die seitlich associierten Blickbewegungen nach rechts und links hin aus, wie in dem folgenden Falle:

Bristowe (105) sah in einem Falle von Tuberkel im Pons, hauptsächlich der linken Hälfte, zuerst konjugierte Abweichung nach links, ohne dass Muskellähmung oder sonstige Augenstörungen nachzuweisen gewesen wären. Später stellten sich die Augen wieder geradeaus. Konvergenz nach oben und unten blieben erhalten, aber Bewegungen nach rechts und links waren unmöglich.

Bristowe nimmt bezüglich dieses Falles an, dass die konjugierte Abweichung nach rechts mit der vorhandenen nach links in potentielle Konkurrenz getreten sei.

Raymond und Cestan (106) beschreiben als besonderes Krankheitsbild eine Lähmung der associierten Augenbewegungen nach rechts und links, verbunden mit hochgradigen sensitiven Störungen und choreoathetotischen Bewegungen. Ausserdem könnten noch Geschmacksstörungen, Polyurie, Tachykardie, Glykosurie usw. vorhanden sein.

Raymond (107) Hémiplégie sensitivo-motrice accompagnée de mouvements athétoriformes et ataxiformes et d'une paralysie des mouvements associés des yeux.

Bei einer reinen doppelseitigen Blicklähmung muss aber die Konvergenzbewegung natürlich freibleiben, wie in folgender Beobachtung:

Dutil (108) sah bei einem 53jährigen Manne nach mehrfachen Schlaganfällen eine rechtsseitige Lähmung der Extremitäten, eine linksseitige Fazialislähmung und Lähmung beider Abducentes auftreten. Die Konvergenzbewegungen erschienen frei, doch wirkten die M. recti nicht beim Blick nach rechts oder links. Die Autopsie erwies eine Hämorrhagie in der Mitte des Pons unter dem Boden des IV. Ventrikels. Beide Abducentes, wie der linke N. facialis zeigten die Erscheinung der Degeneration.

Wir hatten pag. 28 hervorgehoben, dass unter physiologischen Verhältnissen mit den Blickbewegungen der Augen für gewöhnlich auch gleichsinnige Bewegungen des Kopfes vergesellschaftet wären, teils wegen Scheu vor exzessiven seitlichen Augenstellungen, teils wegen Wechselnotwendigkeit der centralen Fixation und Weitertragen des Gesichtsfeldes. Da wir nun bei der konjugierten Deviation auch häufig eine Ablenkung des Kopfes nach der Seite der abgewichenen Augen hin beobachten, so dürften auch wohl die Bahnen für die Kopfbewegungen, welche mit den Blickbewegungen vergesellschaftet sind, nahe beieinander liegen. So beobachtete

Henneberg (109) bei einem zehnjährigen Mädchen Anfälle von rechtsseitiger Jacksonscher Epilepsie, die sich auf den Kopf beschränkten und mit einer Deviation des Kopfes und der Augen nach rechts und mit rechtsseitigem Fazialiskrampf einhergingen. Augenhintergrund normal. Die Trepanation ergab normalen Hirnbefund.

Diese die Deviation begleitenden Wendungen des Kopfes sind von frühester Kindheit an gepflegte Mitbewegungen, die ihren Grund in folgendem Umstand haben. Wegen der starken Fascieninsertionen des M. rectus externus und internus am Augapfel vermeiden wir bei geradeaus gehaltenem Kopfe die extremen Blickbewegungen nach seitwärts, weil sie uns Mühe und ein unangenehmes Gefühl von Spannung verursachen. Daher begleiten wir bei derartigen Anlässen die geringe seitliche Blickbewegung mit einer so kräftigen Wendung des Kopfes nach der Seite oder nach oben, dass die Augen möglichst zwanglos wieder fixieren können. Dementsprechend werden bei der Déviation conjuguée die erwähnten Kopfbewegungs-Centren einfach mitinnerviert.

An der Hand eines interessanten Falles von Jacksonscher Epilepsie bespricht Poggio (110) das Zustandekommen der Seitendeviation des Hauptes, welche mit der Seitenrotation der Bulbi associiert ist, und geht auf die Lokalisation des Centrums für diese kombinierte Seitenbewegung ein.

Im beschriebenen Falle traten die nervösen Symptome an den oberen Extremitäten auf und setzten oft mit Parästhesien am kleinen Finger ein. Nach dem ersten Anfalle traten auch Lähmungserscheinungen auf. Poggio nimmt zwei getrennte Läsionen an und ist der Ansicht, dass das Centrum für die Deviation des Kopfes und der Augen dem Centrum für die drei letzten

Finger der Hand sehr nahe liege, wahrscheinlich im Fusse der zweiten Frontalwindung, und zwar liegt das Centrum für die Deviation des Kopfes und der Augen im hinteren Abschnitte dieser Windung. Da vor dem Auftreten der epileptischen Erscheinungen Patient an Cysticercus eines Auges gelitten hatte, nimmt Poggio an, dass es sich um zwei Blasenwürmer im Frontallappen handle. Seine Ansicht wurde durch die Operation vollständig bestätigt; nach Entfernung der Blasenwürmer trat Heilung ein.

Wenn eine Jacksonsche Epilepsie mit einer Deviation des Hauptes und der Augen nach der entgegengesetzten Seite beginne, müsse eine Läsion im Stirnlappen angenommen werden, wie bereits Horsley behauptet habe.

Nur selten ist der Kopf nicht nach der gleichen Seite gedreht, wie die Deviation der Augen. So berichtet

Kooykher (111) über folgenden Fall: 40jähriger Mann, Paralyse der linken Extremitäten nach vorausgegangener Kontraktur. Deviation der Augen nach rechts und des Kopfes nach links; leichte Neuritis optici.

Autopsie: In dem Centrum semiovale der rechten Hemisphäre ein Blutgerinnsel, 1 cm oberhalb des Corp. callosum und 4 cm von der Incissura longitud. cerebri gelegen. Zugleich war der vordere und obere Teil des Nucleus caudatus und auch die Capsula interna teilweise zerstört.

§ 41a. Aus Anlass eines Falles von entgegengesetzter Deviation der Augen und des Kopfes verbunden mit einer Hemianopsie betont Grasset (112), dass die Bahnen für die Bewegungen des Auges und des Kopfes benachbart, aber getrennt seien, daher die Augenmuskeln eine Lähmung, für die Kopfdreher eine Kontraktion zu gleicher Zeit vorhanden sein könne.

Grasset beobachtete einen solchen Fall:

Bei einem 62jährigen Arteriosklerotiker, bei dem sich bei der Autopsie eine mächtige Blutung im rechten Thalamus und der Capsula interna mit drohendem Ventrikeldurchbruch fand, standen die Augen nach rechts, der Kopf zuerst rechts, dann stark nach links gedreht (es war unmöglich, den Kopf passiv nach rechts zu wenden). Dabei linksseitige Hemiplegie, Hemianästhesie und Hemianopsie.

Grasset nahm an eine Lähmung der Seitenwender der Augen und Reizung der Kopfwender. Prévost, Roussy und Gaukler sowie Kooykher, Die oculozephalische Deviation bei Gehirnkrankheiten (Zeitschr. f. klin. Med. XXIV S. 603. 1894).

Leclerc (113) beobachtete folgenden Fall: Ein 42jähriger Mann hatte Lues akquirirt und bekam zwei Jahre später apoplektische Insulte und Lähmung der rechten Körperhälfte sowie fast völligen Verlust der Intelligenz und der Sprache. Der Kopf war beständig nach rechts gedreht, während eine beständige Deviation beider Augen nach links vorlag.

Bei der Autopsie fand sich eine sehr ausgebreitete Erweichung der linken Hirnkonvexität.

Wir beobachteten kürzlich folgenden Fall:

64jähriger Mann kam am 31. Mai 1918 im Krankenhause in leicht benommenem Zustande auf. War gestern bei der Arbeit plötzlich umgefallen. Rechtsseitige schlaffe Hemiplegie inklusive Mundfazialis. Ptosis des rechten Lides; Zunge nach rechts abweichend, rechtsseitige Blicklähmung.

Pupillen reagierten beiderseits unausgiebig auf Lichteinfall, eine Spur bei Konvergenz Die Papillengrenze etwas verwaschen.

Sprache undeutlich.
Babinski rechts positiv.
Parefl. beiderseits ungefähr gleich.
Am 12. Juni Déviation conjuguée nach rechts (Reizsymptom), Kopf nach links.
15. Juni Stärkerwerden der Somnolenz.
31. Juni Exitus.
Sektion verweigert.

Bartels hebt hervor, dass die entgegengesetzte Wendung von Kopf und Auge, die sog. Déviation dissociée, ein seltenes Vorkommnis sei.

Bei der Kopfdrehung nach links musste es sich nicht um eine Folge der Lähmung des Kopfes nach rechts allein handeln, sondern es musste gleichzeitig eine Reizung der Kopflinkswender mit Lähmung der Kopfrechtswender vorliegen. Dies sei durch die doppelseitige Hirnläsion erklärt.

In der folgenden Beobachtung bestand nur eine Zwangsstellung des Kopfes nach links ohne Beteiligung der Augen.

Joseph (114). Ein 22jähriger Mann litt seit sechs Jahren an intermittierenden Kopfschmerzen mit Erbrechen und Bewusstseinsverlust. Keine Motilitäts- und Sensibilitätsstörungen. Leichte Glossopharyngeus- und linksseitige Abducensparese, Stauungspapille und Erblindung. Zwangsstellung des Kopfes nach links.

Die Sektion ergab ein Angioma cavernosum des IV. Ventrikels, welches 1 cm dick, 45 mm lang, 20—30 mm breit, nach oben bis zu den Striae posticae reichte.

§ 42. Sehr häufig sehen wir eine seitliche Blicklähmung zugleich mit einer Hemiplegie nach derselben Seite hin auftreten, weil oberhalb der Kreuzung der Blickbahnen in der Frontalebene des Pons dieselben in gleicher Richtung wie die Pyramidenbahnen verlaufen. Daher das so häufige Krankheitsbild der Hemiplegie mit associierter Blicklähmung nach der gleichen Seite, aber einer wegen überwiegender Wirkung der Antagonisten dem Krankheitsherde zugekehrten Deviation der Augen.

Leichtenstern und Hunnius (115) konnten in vielen Fällen von Hemiplegie nach Hirnblutungen zwar keine Deviation conjuguée, wohl aber eine Insuffizienz der Seitwärtswender konstatieren, und zwar in der Weise, dass der Kranke den Blick recht gut nach der Seite des Grosshirnherdes richten konnte, aber nur mühsam und unvollkommen nach der Seite der Lähmung.

§ 43. Da das Symptom der Lähmung der Seitenwender durch eine Verletzung langer Faserzüge und nicht eines einzelnen Punktes hervorgebracht wird, da zudem die Unterscheidung zwischen Reizung und Lähmung sich oft schwierig erweist, so ist der Wert der konjugierten Augendeviation als lokaldiagnostisches Symptom nur ein geringer. Mit Sicherheit deutet dasselbe aber auf eine Läsion der Gehirnsubstanz selbst. In Verbindung mit anderen Erscheinungen wird dagegen dasselbe, wie wir später sehen werden, zu einer genauen topischen Diagnose oft verhelfen.

Die Schwierigkeit einer Lokalisierung der Centren für die Blickbewegungen ergibt sich am besten aus der Zusammenstellung und Gruppierung des ein-

schlägigen Materials von Fällen mit Sektionsbefund, welche auf je einer Hemisphäre Krankheitsherde aufweisen zwischen der Rinde und den Hemisphärenbahnen bis zum dorsalen Längsbündel hin.

Das dorsale Längsbündel, welches als Fortsetzung der Vorderstranggrundbündel des Rückenmarkes unter dem Boden des IV. Ventrikels und des Aquaeductus Sylvii beiderseits neben der Medianlinie verläuft und frontalwärts von den Okulomotoriuskernen endet, enthält Fasern, welche jedenfalls den Abducens- und den Okulomotoriuskern miteinander verbinden und somit auch Fasern aus dem Abducenskern der gleichen Seite für den Rectus internus der anderen Seite führen. Dadurch wird es verständlich, dass eine Läsion des hinteren Längsbündels auch das Bild der seitlichen Blicklähmung bedingen kann. (Siehe Fig. 1.)

Je weiter daher kortikalwärts von den Augenmuskelkernen ab ein Krankheitsherd die Blickbahnen trifft, um so reiner wird alsdann das Bild der seitlichen Ablenkung im Verein mit der associierten seitlichen Blicklähmung hervortreten.

Jedenfalls zeigt die folgende Darstellung die grosse Schwierigkeit der Lokalisierung der Deviation resp. der seitlichen konjugierten Blicklähmung auf einen ganz bestimmten Gehirnbezirk. Da bei den meisten hier folgenden Fällen die Beobachtung nur im Zustande schwerer Erkrankung vorgenommen werden konnte, so ist meist von den Autoren eben nur der konjugierten Ablenkung der Augen in ihren Berichten Erwähnung getan worden.

Herde in der Gegend der Rinde im allgemeinen.

§ 44. Jaccoud (116) beobachtete bei einer akuten Meningitis eine deviierte Konjugation der Augen nach rechts. Die Autopsie ergab eine eitrige Meningitis der linken Hemisphäre und eine Hyperämie der rechten.

In dem Falle von Sabisonsky (117) soll zuerst eine Deviation beider Augen nach links, später eine solche nach rechts vorhanden gewesen sein, hier mit gleichzeitiger Deviation des Kopfes nach rechts. Die Pupillenreaktion war träge. Ausserdem bestanden Zuckungen in den oberen Extremitäten usw.

Die Autopsie ergab, dass die Innenfläche der Dura rechts und links von einer Pseudomembran überkleidet war.

Weyl (118) fand bei einem $5^1/_2$jährigen Knaben, der plötzlich an Kopfschmerz, Erbrechen, ferner an Krämpfen mit Stellung der Augen nach links erkrankt war, eine beiderseitige Stauungspapille.

Makroskopisch fand sich bei der Autopsie keine Veränderung, mikroskopisch aber eine Enzephalitis, wobei sowohl die Hirnrinde als die Meningen herdförmige entzündliche Infiltrationen aufgewiesen hatten.

Kooykher (111). 35jährige Frau, konjugierte Deviation der Augen und des Kopfes nach rechts, wobei sich die Pupille rechts ad maximum erweiterte. Die linke Pupille reagierte angeblich nicht auf Lichtreiz.

Autopsie: Leptomeningitis purulenta diffusa mit Laesio maxima links.

Uhthoff (120) untersuchte 110 Fälle von epidemischer Genickstarre und fand konjugierte Ablenkung der Augen in fünf Fällen, davon jedoch scheinbar nur einmal mit wirklicher seitlicher Blicklähmung nach der entgegengesetzten Richtung.

In gewissem Sinne gehört auch der folgende Fall von motorischer Apraxie hierher:

In einem von Herzog (121) mitgeteilten Falle von motorischer Apraxie war von okulären Störungen eine Willenslähmung der äusseren Augen-, der Gesichts- und Zungenmuskulatur vorhanden, ferner Mangel der Bewegungsfähigkeit der Augen bei Aufforderung, während sonst gelegentlich die Augenbewegungen richtig ausgeführt werden.

Ferner gehören dahin die Fälle von konjugierter Deviation bei Epilepsie:

Wir machten folgende Beobachtung:

37jährige Frau kam am 3. Oktober 1919 in leicht kataleptischem Zustand ins Krankenhaus.

Sie hatte 1915 zum ersten Male eine Sprachstörung (konnte ihre Kinder nicht beim Namen rufen), die rasch verschwand.

Nach 4 Monaten gleichartige Störung. Dann in kürzerer Zeit mehrere Anfälle, aber nie länger als einen Tag.

Vor einem Jahre wegen Psychose in der Irrenanstalt 7 Wochen lang. Seither seltener Anfälle. Vor 3 Tagen einen Anfall, der bald vorüber war.

Status pr. Reagiert nicht auf Aufforderung, kann kein Wort sprechen. Die Extremitäten sind frei beweglich, Patellar- und Achillesreflexe fehlen.

Plantar- und Bauchdeckenreflexe vorhanden, beiderseits Babinski und Oppenheim negativ.

Pupillen mittelweit, rechts = links; keine Lichtreaktion.

Am 8. Oktober. Patientin wurde etwas freier. Wortverständnis nicht vorhanden; wohl aber mimisches Verständnis.

Am 3. und 7. Oktober hatte Patientin je vier kurzdauernde Anfälle. Dabei wurde das Gesicht zyanotisch und Schaum trat auf die Lippen. Die rechte Gesichtshälfte zuckte auf.

Wassermann im Liquor +++.

12. Oktober. Klonische Zuckungen der Zunge und Kaumuskeln. Kopf und Augen nach rechts gedreht.

Am 13. Oktober. Dabei auch klonische Zuckungen im rechten Arm.

Am 15. Oktober. Bei der Visite Anfälle; dabei starke Déviation conjuguée nach rechts; das rechte Auge genau nach rechts und das linke Auge nach rechts und etwas nach unten. Die Pupillen dabei weit.

Nach Witkowsky (122) ist die konjugierte Deviation der Augen ein konstantes Anfangssymptom jedes epileptischen Anfalles, ebenso wie die Pupillenerweiterung. Nystagmusartige Zuckungen können gleichzeitig vorhanden sein oder fehlen. — Manchmal dauert der tonische Koordinationskrampf längere Zeit hindurch im klonischen Anfangsstadium fort, in anderen Fällen treten im klonischen Krampfstadium auch klonische associierte Krämpfe der Augenmuskulatur auf und dauern während des folgenden Schlafes längere Zeit fort.

Beevor.(123) fand, dass in Fällen von Epilepsie, in welchen ein Schwindelgefühl nach einer bestimmten Richtung den Anfällen vorausgeht, niemals die Scheinbewegungen der Objekte den objektiven Rotationsbewegungen der Augen und des Kopfes, sowie der zuerst von den Krämpfen ergriffenen Körperseite entgegengesetzt sind. Unter 17 Kranken gaben 8 an, dass sie sich selbst und ebenso die äusseren Gegenstände von rechts nach links gedreht hätten, und 9, dass dies von links nach rechts der Fall gewesen sei. Von den Fällen, in

welchen der Schwindel von links nach rechts ablief, begannen in 5 die Krämpfe an der rechten Seite und in einem Falle konnte genauer festgestellt werden, dass Kopf und Augen nach rechts gedreht wurden.

Beevor (124) beobachtete, dass bei epileptischen Anfällen, bei Drehungen des Kopfes nach rechts eine konjugierte Deviation der Augen nach links eintrat; nach dem klonischen Stadium machte sich die entgegengesetzte Ablenkung geltend, der Kopf blieb in der Mitte stehen. Manchmal konnte man nach der kurzen Dauer der deviierten Konjugation einen Nystagmus horizontalis beobachten, auch schwankte während dieser Zeit oft die Pupillenweite.

Nach Poggio (125) gingen die typischen Anfälle von Epilepsie bei Cysticerken im Gehirn mit einer Linksdrehung des Kopfes und der Augen einher.

Hustin (126) fand bei einem 51jährigen Epileptiker als Zeichen einer Hirnreizung konjugierte Deviation der Augen sowie Blinzeln.

Pick (127) beobachtete bei einem 36jährigen Manne im epileptischen Anfalle eine Drehung der Augen und des Kopfes nach rechts und oben, ausserdem noch andere rechtsseitige Erscheinungen.

Herde im Stirnhirn.

Bartels (3) hat sich bemüht, durch Beobachtungen an Kopfverletzten im Kriege festzustellen, bei welchen Herden eine Augenablenkung auftrat und andererseits, bei welchen Verletzungen sie fehlte.

1. 26jähriger Kraftfahrer mit einer 3 cm langen Wunde auf dem Mittelkopf, welche die Kopfschwarte und auch den Knochen durchsetzte. Rechtsseitige Hemiplegie inkl. Fazialis. Vollkommene Aphasie, jedoch erhaltenes Wortverständnis. Augenbewegungen frei, Fixationsnystagmus nach links. Rechts Fussklonus. Kein Babinski.

5 Tage nach der Aufnahme Anfall mit Rechtsdrehung des Kopfes, Gliederzucken und Schaum vor dem Munde, bedingt durch einen Abscess. Augendrehungen nach rechts mit tonischen Krämpfen der rechten und klonischen der linken Seite. Nachher Meningitis. Kurz vor dem Exitus wieder grobschlägige Zuckungen und Augenabweichungen nach rechts mit Gesichtszucken. Stets Fixationsnystagmus nach links, der Herd lag in den linken Zentralwindungen und in dem tieferen Mark.

Die anfallsweise Augenablenkung führte Bartels auf Schädigung präcentral gelegener Hirnteile, wahrscheinlich des Fusses der 2. und 3. Stirnwindung zurück. Aus dem Widerspiel des Hirnreizes, der die Augen nach rechts zu bewegen sucht und der Fixation nach links entstand nach Bartels Ansicht der Nystagmus beim Blick nach links.

2. 26jähriger Soldat mit multiplen Schädeldachverletzungen meist auf der linken Seite.

Im Beginn rechtsseitige Reiz- und Reflexsteigerungen (Babinski positiv). Das klinische Bild wechselte. Rechte Hirnhälfte war frei. Später linksseitige Konvexitätsmeningitis. Rechtsseitige Krämpfe. Vor dem Anfall Fixationsnystagmus nach rechts. Im Anfall wiesen die Augen nach rechts und oben oder bei Nachlass der Krämpfe nach links und oben mit rechtsseitiger schlaffer Lähmung des rechten Armes.

Dann rechtsseitige Extremitätenkrämpfe mit Augenabweichung nach rechts.

Nach der Trepanation schlaffe Lähmung der ganzen rechten Seite mit Aphasie und rechtsseitiger Blicklähmung, die auch bei Fingerfixation nicht überwunden werden konnte.

Die Autopsie ergab eine linksseitige Konvexitätsmeningitis mit grossem Erweichungsherd in der Gegend der Centralwindungen. In der Nähe dieses Herdes müsse das motorische Rindenfeld für die Augenablenkung gelegen sein.

Bartels schliesst auch, dass die ausgesprochene Blicklähmung durch einen präcentralen Herd bedingt worden sei, durch Schädigung der Fasern, die von dem frontalen Rindenfeld für die Augenbewegung nach der inneren Kapsel zögen.

Den Fixationsnystagmus nach links bezieht er auf eine Schwäche der Seitenwender nach rechts (latente Blickschwäche und Rindenfixationsnystagmus).

3. Ein Soldat mit Tangentialschuss der linken Schädelgegend hatte eine rechtsseitige Extremitätenlähmung mit ständiger Augenabweichung nach links wahrscheinlich infolge Lähmung der Augenseitenwender nach rechts.

21. Februar. Operation: Die zertrümmerten Hirnreste wurden entfernt. 7 cm grosse Erweichungshöhle.

1. März. Schwäche im rechten Arm, beginnende Stauungspapille.

3. März. Völlig aphasisch; schlaffe Lähmung der rechten Seite, hühnereigrosser Hirnprolaps, daneben eitrige Erweichung. Ventrikeldurchbruch.

6. März. Nackensteifigkeit, rechtsseitige Hemiplegie inkl. Facialis.

8. März. Kopfdrehung nach links. Augenbewegungen frei. Der Kopf kann nicht nach rechts gedreht werden.

3. April. Zweiter Ventrikeldurchbruch.

8. April. Kopf noch ständig nach links gedreht.

19. April. Zuckungen in der rechten Gesichtsseite, des rechten Armes und rechten Beines; Kopf extrem nach links und Augen nach rechts gedreht.

Nach Nachlass des Krampfes gingen die Augen nach links und blieben kurze Zeit stehen; im Koma standen sie dann etwas nach rechts von der Mittellinie. Einige Stunden später waren die Augenbewegungen frei.

20. April. Geringer Fixationsnystagmus nach links. Patient ist klar; kann mit der rechten Hand schreiben. Kopfdrehen nach rechts spontan nicht möglich, nach links Bewegung frei.

Dritter Ventrikeldurchbruch. Exitus.

Die Autopsie ergab: Links ausgedehnten Erweichungsherd des Fusses der ersten Stirnwindung, der übergreift auf die Kuppe des Fusses der zweiten Stirnwindung, der den Gyrus praecentralis mitergriffen hat. In der rechten Grosshirnhälfte ist die entsprechende Stelle der rechten Stirnwindung ebenfalls zerstört, und zwar die Oberfläche des hinteren Viertels der rechten Stirnwindung. Auch im tiefen Koma bei schlaffer Hemiplegie und Fehlen der Patellarreflexe wichen doch die Augen stark nach links ab. Daraus schliesst Bartels, dass selbst im tiefen Koma der Grosshirntonus der Augenmuskeln erhalten bleibt.

Mit der Blicklähmung hängt in diesem Falle auch der Nachnystagmus nach links zusammen, der als labyrinthärer Nystagmus aufgefasst wird.

4. 20jähriger Offizier durch Kopfschuss Verletzung beider Stirnhälften. Kopfschmerz, verlangsamte Sprache. Fixationsnystagmus nach rechts und nach links. Spastische Parese beider Beine. Steigerung der Patellarreflexe.

Bei den Krämpfen mit Bewusstlosigkeit wurde der Kopf extrem nach links gedreht, ununterbrochen blitzschneller Blepharoklonus, die Augen gingen ganz nach links und oben; dann traten Zuckungen im rechten Arm auf, die Augen gingen unter beständigem Linksnystagmus langsam nach rechts über die Mittellinie hinaus; dann kehrten sie wieder über die Mitte zurück, wobei die Pupillen sich verengten. Hierauf wiesen die Augen ungleichmässig nach links.

Auch in diesem Falle nimmt Bartels als Sitz der die Augenablenkung bedingenden Läsion die Gegend der Stirnwindung an. Jedoch waren die Läsionen in diesem Falle so ausgedehnt, dass eine genauere Lokalisation nicht möglich war.

§ 45. Weisenburg (128) beschäftigte sich mit der Lokalisation der konjugierten Deviation an der Hand von 16 Fällen von Tumoren, Blutungen und Erweichungsherden des Gehirnes. 15 Fälle gelangten zur Autopsie. Er verlegte den Sitz der Deviation in die

hintere Partie der II. und III. Stirnwindung, auch dürfte für die Kopfbewegung ein solcher vorhanden sein.

v. Bechterew (129) führte bei Gelegenheit von operativen Eröffnungen des Schädels in drei Fällen von kortikaler Epilepsie Reizungsversuche mit dem faradischen Strom aus, aus denen u. a. resultierte, dass das Centrum für Drehung des Kopfes und der Augen beim Menschen, ebenso wie beim Affen, im hinteren Abschnitt der zweiten Stirnwindung und wahrscheinlich auch deren Umgebung gelegen sei. Kopf und Augen wurden dabei nach der gleichnamigen Seite rotiert.

Sahli (130) berichtet über einen Fall von einer mindestens 3—4 Tage bestandenen stationären Ablenkung der Augen und des Kopfes nach links, welche vorübergehend durch Willensimpulse überwunden werden konnte und mit keinerlei sonstigen Lähmungs- oder Reizerscheinungen verbunden war. Bei der Sektion fanden sich zwei kleine oberflächliche Abscesse im linken und rechten Stirnhirn.

Aus der Epikrise dieses Falles und der Kritik der bisherigen Kasuistik wurden folgende allgemeine Schlüsse gezogen: Das gemeinsame kortikale Centrum der konjugierten Augenbewegungen und der Drehung des Kopfes nach der entgegengesetzten Seite liegt in dem Fusse der mittleren Stirnwindung. Der Gyrus angularis bezw. das Unterscheitelläppchen bezw. wohl eher die darunter liegende weisse Substanz spielt in der Frage der Seitwärtswendung des Kopfes und der Augen bloss die Rolle einer Durchgangsstelle für sensorische Erregungen, welche auf die Stellung des Kopfes und der Augen einen centripetalen Einfluss haben.

Koester (131) berichtet über ein Gumma im rechten Frontallappen mit Deviation der Augen nach links.

Stinzing (133). 32jährige Frau, tonischer Krampf im linken Fazialis, konjugierte Deviation der Augen nach links, keine Stauungspapillen.

Sektion: Gliom, das von der ersten rechten Stirnwindung 30 mm weit in das Centrum semiovale und den Bulbus reichte.

Drummond (134) fand konjugierte Deviation nach links, spastische Kontraktur der linken, Lähmung der rechten Extremitäten und Aphasie. Bei der Autopsie fand sich ein haselnussgrosser Tumor in dem hinteren Teile der mittleren Stirnwindung.

Mosher (135) beobachtete nach einem apoplektischen Insult eine konjugierte Augenbewegung nach links, die bis zu dem vier Tage später erfolgenden Tode andauerte. Bei der Sektion fand sich ein Aneurysma der linken Carotis interna, eine Thrombose der linken A. meningea media, Erweichung des linken Stirnlappens und des Corpus callosum.

Neumann (136). Bei einseitigen und wiederkehrenden Krämpfen drehten sich die Augen nach der gesunden Seite hin. Die Krämpfe der rechten Körperhälfte waren nach einer Blutung in den linken Frontallappen eingetreten.

Dupré und Camus (137). Bei einem 43jährigen, seit der Kindheit schwachsinnigen Alkoholiker mit einer alten rechtsseitigen Kinderlähmung von cerebralem Typus trat plötzlich ein Insult mit kompleter linksseitiger Hemiplegie, konjugierter Deviation nach rechts, Erweiterung der linken Pupille und aphasischen Störungen auf. Der Tod erfolgte im Koma. Es fand sich eine alte diffuse chronische Meningoenzephalitis und ein grosser frischer Erweichungsherd im linken Stirnhirn.

Westphal (138). 40jähriger Arbeiter mit traumatischen Hirnabscess, der seinen Sitz im Stirnhirn hatte und vorwiegend das Gebiet der II. Stirnwindung einnahm. Während des Lebens zeigte sich die rechte Pupille weiter als die linke und war eine konjugierte Deviation der Augen nach rechts vorhanden; ausserdem bestanden epileptische Anfälle und linksseitige Lähmung des Fazialis und der Extremitäten.

Oppenheim (139). 42jährige Frau. Parese der rechten Körperhälfte, eine in den Rahmen der Aphasie gehörige Sprachstörung, sehr hochgradige Stauungspapillen.

Einen Tag vor dem Tode komplete Bewusstlosigkeit mit konjugierter Abweichung der Augen und des Kopfes nach links.

Autopsie: Gliosarkom in der II. linken Stirnwindung. Im Centrum desselben eine über hühnereigrosse Blutmasse.

Herde im Stirn- und Schläfenlappen.

Bei einem Abscess in der weissen Substanz des Frontallappens und der Regio occipitotemporalis links war nach der Beobachtung von Dupré und Devaux (141) eine schlaffe rechtsseitige Hemiplegie mit Aphasie und konjugierter Deviation der Augen vorhanden.

Oppenheim (142). 63jährige Frau; plötzlicher Eintritt einer Lähmung der rechten Körperhälfte mit Aphasie, Alexie, Agraphie und rechtsseitige Hemianästhesie mit Ausfall der äusseren Zone des Gesichtsfeldes des rechten Auges. 4 Monate vor dem Tod epileptiforme Anfälle mit Zuckungen in der linken Körperhälfte. Deviation des Kopfes und der Bulbi nach rechts. Autopsie: Alter, bis in den hinteren Teil des Linsenkernes eindringender Erweichungsherd im linken Schläfenlappen, rechts rote Erweichung des basalen Abschnittes der III. Stirnwindung, nahezu der ganzen Inselwindung und eines Teils der äusseren Kapsel.

Sheridon Delépine (143) fand bei rechtsseitiger Hemiplegie und Aphasie eine vorübergehende konjugierte Deviation der Augen nach rechts, wenn zunächst eine Konvergenz durch Fixierung eines Gegenstandes in der Mittellinie verlangt wurde. Die Sektion ergab einen ausgebreiteten Erweichungsherd der Frontal- und Schläfenwindungen.

Senator (144) beobachtete bei einer embolischen Erweichung des rechten Schläfenlappens und der Umgebung der rechten Fossa Sylvii eine schlaffe linksseitige Parese, verbunden mit konjugierter Deviation der Augen und des Kopfes nach links, Alexie, Agraphie usw.

Herde im Stirn- und Scheitellappen (Rolandosche Gegend).

§ 47. Sorel (145). Rechts Hemiplegie und Hemianästhesie. Deviation des Kopfes und der Augen nach rechts.

Sektion: Pia mater von Tuberkeln durchsetzt, feine Tuberkeln an der Spitze der vorderen Centralwindung und der vorderen Partie des Lobulus paracentralis im Niveau der zweiten Stirnwindung.

Klaas (146). 75jähriger Patient. Nach apoplektischem Insult Deviation des Kopfes und der Augen nach links, Parese des rechten Fazialis und Armes, weniger ausgesprochen des rechten Beines, sowie beträchtliche Sprachstörungen.

Sektion: Erweichungsherd, der den Fuss der ganzen III. und teilweise der II. Stirnwindung linkerseits, den an den Fuss der III. Stirnwindung angrenzenden Teil der vorderen linken Centralwindung und einen kleinen Teil der benachbarten Inselwindung einnahm und sich noch ungefähr 3 cm tief in das Mark des Stirnhirnes erstreckte.

Feinberg (147). Abscess im linken Frontallappen, der die II. Stirnwindung und den vorderen Teil des Gyrus marginalis zerstört hatte, sowie an die vordere Centralwindung heranreichte. Während des Lebens bestanden rechtsseitige Hemiparese, Neuritis optici und konjugierte Deviation der Augen und des Kopfes nach der krampfenden Seite.

v. Bechterew (148). Erkrankung unter dem Bilde der progressiven Paralyse, rechtsseitige Lähmung und konjugierte Ablenkung der Augen und des Kopfes nach rechts, später nach links. Autopsie: Hydrocephalus internus, Stirnwindung und hintere Centralwindung atrophisch, rechts Seitenstrangsklerose.

Picot (149) fand in einem Falle von Rechtsdrehung des Kopfes und der Augen und linksseitiger Körperlähmung Läsion der vorderen und hinteren Centralwindungen des unteren Parietallappens, der zwei hinteren Drittel der ersten Schläfenwindung und der ersten Okzipitalwindung.

Blanc (164). Apoplektischer Insult, Deviation des Kopfes und der Augen nach links, rechtsseitige Hemiplegie.

Hämorrhagie, welche das mittlere Drittel und die untere Grenze des oberen Drittels der linken vorderen Centralwindung und den Fuss der mittleren Stirnwindung zerstört hatte.

Greiff (165) Linksseitige hom. Hemianopsie, links Hemiparästhesie. In einem epileptiformen Anfalle waren Kopf und Augen nach rechts gewendet.

Die Autopsie ergab eine starke Veränderung der Hirnrinde, vorzugsweise der rechten Hemisphäre, und hier wieder am hochgradigsten in den beiden Centralwindungen und dem Paracentralläppchen, am wenigsten in den Windungen des Hinterhauptslappens. Die Gefässe waren stark erweitert, mit massenhafter Zelleninfiltration umgeben, in der Nähe fand sich eine grosse Anzahl von Spinnenzellen und war das Bindegewebe verdrängt.

Mader (150). Fall mit embolischer Erweichung der linken vorderen Centralwindung mit rechtsseitiger Parese und Aphasie und konjugierter Augendeviation nach links mit gleichseitiger Kopfdrehung.

Hochhaus (159). Ein $2^1/_2$jähriges Kind erkrankte mit Bewusstlosigkeit und Lähmung der rechten Körperhälfte verbunden mit konjugierter Deviation der Augen nach links. Die Obduktion ergab ein Ödem der Pia über den linken Centralwindungen mit leichten Entzündungserscheinungen sowohl in den Meningen, als in der Hirnsubstanz.

Roussel (152). 22jähriger Mann. Zwei Monate vor dem Tode Aphasie, rechts Hemiplegie mit Lähmung des unteren Fazialis. Konjugierte Deviation nach rechts.

Autopsie: Im Bereiche der linken Centralwindungen ein Abscess, welcher nach vorne bis in die II. und III. Stirnwindung, nach hinten bis zum Gyrus angularis reichte und die Centralwindungen bis auf das obere Drittel zerstört hatte.

Nonne (155) fand eine marantische Thrombose einzelner Hirnsinus (S. longitud., S. transver. dexter; Vena jugular. intern. dextra) und eine Hipperämie der Rinde der rechten Centralwindung bei einer früher chlorotischen und im Anschluss an Magenblutungen an fettiger Degeneration des Herzens erkrankten Frau. Die Erscheinungen während des Lebens waren: linksseitige Hemiparese, linksseitige gleichseitige Hemianopsie, Zwangsstellung der Augen und des Kopfes nach rechts, typische rindenepileptische Krämpfe der linksseitigen Körpermuskulatur.

Goldthammer (156) beobachtete linksseitige Konvulsionen mit Drehung des Kopfes nach links und konjugierter Deviation der Augen nach denselben bei einem Erweichungsherde der rechten Centralwindungen.

Henneberg (157) fand in einem Falle von Jacksonscher Epilepsie bei Anfällen im linken Bein eine Deviation der Augen.

Sektionsbefund: Alveoläres Sarkom, anscheinend von dem Schädeldache ausgehend und entsprechend der Stelle, an der die Trepanation auf Grund der Diagnose eines Tumors des Beincentrums ausgeführt worden war.

Finley (153). Konjugierte Deviation des Kopfes und der Augen nach rechts. Abscess dicht unter dem Cortex entsprechend dem mittleren Teile des rechten Gyrus praecentralis.

Herde im Scheitellappen.

§ 48. Bonhoeffer (154). 52jähriger Mann, Kopfschmerzen, Schwindel, linksseitige Jacksonsche Epilepsie. Nach den Anfällen bestand eine Deviation der Augen und des Kopfes nach rechts. Der rechte Internus war paretisch. Bei der Trepanation fanden sich unter der Dura oberhalb des mittlereen Drittels der vorderen und hinteren Centralwindung rechts reichliche Massen dickflüssigen Eiters.

Norris (158) beobachtete bei der Autopsie eines Mannes, der eine konjugierte Ablenkung der Augen nach links bei Rechtsdrehung des Kopfes, ausserdem eine linksseitige Fazialislähmung und Zuckungen der rechten Extremitäten dargeboten hatte, zwei voneinander

getrennte Blutungen, die eine in der Mitte des rechten Scheitellappens und die zweite in der Verbindung des letzteren und des Hinterhauptslappens entsprechend dem unteren Ende der Rolandoschen Furche.

Günther (160). Fall IV. Ausgedehnter Erweichungsherd des linken unteren Scheitelläppchens, kleinere Erweichungsherde im rechten Scheitellappen, rechtsseitige Hemiplegie und konjugierte Deviation der Augen nach links.

Wernicke (161). 70jähriger Mann, apoplektischer Insult. Deviation der Augen und des Kopfes nach rechts. Linksseitige Fazialisparese, Hemiplegie und Hemianästhesie. Autopsie: Erweichungsherd, welcher genau das Mark des Scheitelläppchens einnahm, ferner war der Hirnstamm am Fuss der Insel in einen rötlichen Brei verwandelt und ein Herd in der Brücke vorhanden.

Seeligmüller (162). Sarkom in dem linken Parietallappen mit Beschränkung der Beweglichkeit der Bulbi nach rechts und rechtsseitige Hemiplegie.

Oppenheim (163). 54jährige Frau. Links Hemiparese und Hemianästhesie, linksseitige Hemianopsie. Konjugierte Deviation des Kopfes und der Augen nach rechts. Autopsie: Zitronengrosser Tumor im rechten Parietallappen mit sekundären Veränderungen in der Umgebung, wie Kompression des Thalamus opticus usw.

Herd im Scheitel-Schläfenlappen.

§ 49. Weil (166). Links hom. Hemianopsie, konjugierte Deviation der Augen nach rechts, hochgradige Ataxie der linken Extremitäten. Stauungspapille.

Sektion: Cystenbildung im rechten Temporal- und Parietallappen.

Herd im Schläfenlappen.

§ 50. Levy (167) beobachtete bei einem linksseitigen Schläfenlappenabscess einen Ausfall der konjugierten Augenbewegungen nach rechts und Stauungspapille.

Senator (168) beobachtete bei einer embolischen Erweichung des rechten Schläfenlappens eine linksseitige Parese verbunden mit konjugierter Deviation der Augen und des Kopfes nach links, Alexie und Agraphie bei einem Rechtshänder.

Glasow (169). 50jährige Frau. Linke Pupille $>$ rechts, leichte Ptosis rechts. Konjugierte Deviation nach rechts. Sektion: Tumor, der aus der Tiefe des Basilarteiles des rechten Schläfenlappens herauswuchs und ungefähr den Bereich des Gyrus fusiformis und des Gyrus temporalis III einnahm.

Hirschl (170) beobachtete im Anschluss an eine chronische Bronchitis epileptische Insulte, sowie vorübergehende beiderseitige Okulomotorius- und Fazialisparese. Fünf Tage vor dem Tode konjugierte Deviation nach links; Nystagmus. Die Sektion ergab ein Hirnödem in der oberen und mittleren Schläfenwindung und in der Rinde des Hinterhauptslappens zahlreiche meningo-enzephalitische Herde.

Eigene Beobachtung:

Eine 81jährige Frau wurde am 26. September 1916 ohnmächtig in der Strassenbahn, kam am 27. September in benommenem Zustand ins Krankenhaus.

Blutdruck 200/100.

Linksseitige Hemiplegie von schlaffem Charakter inkl. Fazialis mit dauernder Augenablenkung nach rechts. Kein Nystagmus.

Die Pupillen reagierten beiderseits auf Licht; die linke ging jedoch sofort nach der Belichtung auseinander.

Babinski links positiv, rechts negativ.

Abdominalreflexe fehlten.

Parefl. beiderseits vorhanden, ebenso Plantarreflex und Achillesreflexe.

Wassermannsche Reaktion im Blut negativ.

Die Autopsie ergab: Rechte Arteria fossae Sylvii mit einem wandständig verklebten, braunroten Thrombus erfüllt. In beiden Ventrikeln vermehrte seröse Flüssigkeit. Der rechte Schläfenlappen war in gänseeigrosser Ausdehnung völlig erweicht, von grauweisser Farbe. Das rechte Corpus striatum in walnussgrosser Ausdehnung völlig erweicht, von hämorrhagischer Färbung.

Starke Sklerose der Aorta.

Lobuläre Infiltrate der Unterlappen.

Herd im Hinterhauptslappen und konjugierte Deviation bei homonymer Hemianopsie.

§ 51. Reine Herde im Hinterhauptslappen, also solche ohne Fernwirkung, rufen keine konjugierte Ablenkung der Augen hervor. Die mit konjugierter Deviation vergesellschafteten Fälle von homonymer Hemianopsie, welche in der Literatur bezeichnet sind, betreffen in der Regel umfangreiche oder mehrfache Herde und sind meistens mit Hemiplegie kompliziert, wie in den folgenden Beobachtungen:

Leyden (171). 42jährige Frau mit Hemiplegia sinistra, konjugierte Abweichung der Augen nach rechts, gleichseitige linksseitige Hemianopsie mit erhaltener Pupillenreaktion, beiderseits Stauungspapille. Sektion: Fast vollkommene Thrombose des Sinus longitudinalis, die rechtsseitigen Arachnoidalvenen waren zum Teil stark gefüllt, zum Teil thrombosiert, auch der Sinus rectus und die Sinus transversi waren verstopft.

Pick (172) beobachtete bei einer Dementia Anfälle von rechtsseitiger Jacksonscher Epilepsie mit konjugierter Ablenkung der Augen nach rechts. Mit der rechtsseitigen Parese und Hypalgesie war eine rechtsseitige gleichseitige Hemianopsie verbunden. Ophthalmoskopisch waren die Netzhautvenen etwas erweitert. Ausserdem Aphasie.

Sektion: Beträchtliche Erweichung beider Temporallappen. Links Erweichung der Gyri occipito-temporales inf., des Gyrus occipit. III und der unteren Hälfte des Gyrus supramarginalis und angularis.

Dufour (174). Hemianopsie mit Jacksonscher Epilepsie und konjugierter Deviation. Zuerst nach rechts, dann nach links Autopsie: Erweichungsherde links im Centrum semiovale und im Hinterhauptslappen.

Im 2. Falle ebenfalls konjugierte Ablenkung der Augen und des Kopfes nach links mit rechtsseitiger Hemianopsie.

Autopsie: Verschiedene encephalomalacische Herde links im Linsenkern und Hinterhauptslappen.

Touche (176). Bei einem 60jährigen Manne trat nach einer vorausgegangenen linksseitigen Hemiplegie plötzlich eine Erblindung mit mittlerer Miosis und konjugierter Deviation des Kopfes und der Augen nach links auf. Allmählich besserte sich das Sehvermögen, dabei war linksseitige Hemianopsie festzustellen. Die Sektion ergab einen subkortikalen Erweichungsherd in der rechten Fissura calcarina und einen im linken Gyrus fusiformis.

Knecht (177). Linksseitige Hemiplegie, linksseitige Ptosis, konjugierte Deviation nach rechts. Grösserer Erweichungsherd im rechten Okzipitallappen, kleinerer im linken Linsenkern.

Dufour (178) berichtet über eine Frau mit Aphasie, unvollständiger rechtsseitiger Hemiplegie und rechtsseitiger hom. Hemianopsie mit konjugierter Deviation der Augen und des Kopfes nach links ohne Lähmung der nach rechts associierten Muskeln.

Die Sektion ergab eine ausgedehnte Erweichung vor der Gratoletschen Sehstrahlung in der linken Hemisphäre.

Paessler (179) fand bei der Sektion eines Falles von linksseitiger motorischer und sensibler Hemiplegie und Hemianopsie bei chronischer interstitieller Nephritis und Krampf-

anfällen mit konjugierter Deviation nach der gelähmten bezw. krampfenden Seite zwei alte apoplektische Herde in der Rinde, und zwar einen Herd im untersten Abschnitt der rechten hinteren Centralwindung und einen grösseren im rechten Gyrus fornicatus, sowie eine frische mandelgrosse Blutung im linken Centrum semiovale, die bis dicht unter die Hirnrinde reichte.

Ranzel (180). Rankenangiom im linken Hinterhauptslappen mit Blutung in denselben und Durchbruch in den Ventrikel nach links. Rechtsseitige Hemiplegie und Déviation conjugée nach links.

Rothmann (181). 54jährige Frau. Durch Apoplexie linksseitige Lähmung des Beines und Armes, sowie des Fazialis. Linksseitige hom. Hemianopsie. Starke konjugierte Deviation der Augen nach rechts.

Lussana (182) sah nach einem apoplektiformen Anfalle Analgesie der linken unteren Körperhälfte bei sonst erhaltener Sensibilität auftreten. Nach einem zweiten Anfalle verbreitete sich die Analgesie auch auf die linke Körperhälfte. Ausserdem zeigte sich Drehung des Kopfes und beider Bulbi nach rechts (die Bewegung nach links war möglich, wenn auch etwas träge), linksseitige hom. Hemianopsie und Mydriasis der linken Pupille. In drei Monaten waren alle Symptome geschwunden.

Boinet (183). 1909. Fall II. 54jähriger Kranke. Rechtsseitige Hemiplegie mit Aphasie, rechtsseitige Hemianopsie, Déviation conjuguée der Augen und des Kopfes nach links, Nystagmus horizontalis intermittens.

Sektion: Carcinomatöser Tumor auf der äusseren und hinteren Partie des linken Seitenventrikels mit Arrosion der drei Okzipitalwindungen.

Herd im Centrum ovale.

§ 52. Kooyker (184). 38jähriger Mann, Stauungspapille mit konjugierter Ablenkung beider Augen nach rechts, rechte Pupille weiter als die linke, Kopf nach rechts gedreht.

Autopsie: Hämorrhagisches Sarkom im rechten Centrum ovale Vieus senii, begrenzt nach oben aussen vom Rande der Hirnrinde, nach vorne ausgebreitet vom vorderen bis ungefähr zum hinteren Rande des Nucleus caudatus.

Herd in den grossen Ganglien und ihrer Umgebung.

Eigene Beobachtungen:

64jähriger Ingenieur kam in benommenem Zustande am 17. Juli 1917 im Krankenhaus auf.

Schlaffe komplette linksseitige Hemiplegie inkl. Mundfazialis mit ausgeprägten Augenablenkung nach rechts.

Kein Nystagmus. Wassermann negativ im Blut und Liquor.

Patient blieb dauernd benommen. Exitus 1. August.

Die Autopsie ergab im rechten Linsenkern eine mandelgrosse frische Blutung, in deren Umgebung die Hirnsubstanz erweicht, blass zitronengelb gefärbt war.

In den Seitenventrikeln wenig klare Flüssigkeit.

Pia zart. Gefässe an der Basis zartwandig

2. 80jähriger Mann kam in benommenem Zustande am 14. April 1913 im Krankenhaus auf.

Rechtsseitige Hemiplegie inkl. Mundfazialis. Ablenkung der Augen nach links; kein Nystagmus.

Die grosse rechte Zehe steht in Babinskistellung, die linke nicht.

16. April. Tiefer Sopor.

18. April 1918. Exitus.

Die Autopsie ergab: Hirnsubstanz nach aussen vom linken Streifenhügel fast in hühnereigrosser Ausdehnung völlig erweicht; weiss. Die linke A. fossa Sylvii an der ersten

Teilungsstelle mit einem braunroten, wandständig adhärenten Gerinnsel erfüllt. In den Seitenventrikeln vermehrte klare Flüssigkeit. Basisgefässe vielfach mit grauen Wandverdickungen besetzt. Hirnhäute zart. Längssinus frei.

3. 59jähriger Mann kam in leicht benommenem Zustand am 17. November 1915 im Krankenhause auf. Es bestand eine rechtsseitige, nicht ganz vollständige Hemiplegie inkl. Fazialis und Hypoglossus (die Zunge wich nach links ab, Sprache unverständlich). Babinski rechts positiv.

Die Augen sind nach links abgelenkt, jedoch nicht völlig; es handelte sich um eine geringgradige Déviation conjuguée, die am 20. März 1916 nicht mehr zu konstatieren war.

Patient verfiel geistig immer mehr. Am 27. April 1916 trat Fieber und am 20. Mai Exitus ein.

Die Autopsie ergab im Bereich der linken Capsula interna und des Linsenkernes eine walnussgrosse, mit dünnflüssigem, braunrotem Inhalt gefüllte Höhle.

Die Gefässe an der Basis waren verdickt.

4. Eine 62jährige Frau wurde am 21. Oktober 1918 komatös ins Krankenhaus eingeliefert; linksseitige schlaffe Hemiparese inkl. Mundfazialis und Hypoglossus. Beide Augen nach rechts gedreht.

Patellarreflexe und Achillesreflexe links > rechts.

Abdominalreflexe fehlen.

Babinski und Oppenheim links positiv.

Linke Pupille grösser als die rechte; schwache Lichtreaktion.

3. November. Exitus.

Autopsie: Im rechten Thalamus opticus eine über haselnussgrosse Blutung, die in den III. Ventrikel durchgebrochen war. Gefässe an der Basis mit gelblichen Verdickungen besetzt. Häute zart. Längssinus frei.

5. Eine 71jährige Frau hatte am 14. November 1918 einen Schlaganfall mit nachfolgender linksseitiger Lähmung erlitten.

Am 22. November wurde bei der schwächlichen Patientin eine linksseitige Hemiplegie inkl. Mundfazialis konstatiert.

Die Zunge wurde gerade herausgestreckt. Die Finger der rechten Hand zeigten grobschlägigen Tremor.

Patellarreflexe beiderseits lebhaft.

Achillesreflexe rechts lebhafter als links.

Babinski und Oppenheim links vorhanden, rechts negativ.

Abdominalreflex nicht auszulösen.

Die Augen waren in der Ruhelage nach rechts und unten abgelenkt.

Die Seiten- und Abwärtsbewegungen waren möglich. Die Aufwärtsbewegungen eingeschränkt. Nystagmus in der Endstellung.

Papillen links grösser als rechts.

Pondy —, Nonne-Apelt +, Wassermann im Blut und Liquor negativ.

Rechts geringe Lichtreaktion, links reflektorische Lichtstarre.

Konvergenzreaktion nicht zu prüfen.

Sprache schlecht artikuliert.

Gesichtsfeld scheint links eingeschränkt.

Sensorium: Schwer besinnlich.

Die Autopsie ergab im rechten Linsenkern einen walnussgrossen, mit bräunlichblutigem Inhalt gefüllten Herd. Im rechten Ventrikel rötlich gefärbte Flüssigkeit. Im linken Linsenkern eine kleine, erbsengrosse, mit gelber Flüssigkeit gefüllte Höhle. Atherosklerose. Lobuläre Infiltrate im Unterlappen. Eiterige Bronchitis.

6. Eine 61jährige Kaufmannsfrau fiel am 11. Dezember 1918 beim Aufstehen plötzlich um; konnte die rechte Seite nicht mehr bewegen; war nicht ganz bewusstlos; antwortete noch auf Fragen.

Status pr. Gab ihren Namen richtig an. Auf Fragen antwortete sie bald mit „senra“ oder „ja und nein“. Sie hatte sensorisch aphasische Symptome wechselnder Natur. Kopf leicht nach links gedreht.

Rechtsseitig spastische Form der Hemiplegie inkl. Fazialis.

Die rechte Nasolabialfalte verstrichen, der Mundfazialis gelähmt mit leichter Beteiligung des rechten Stirnastes.

Zunge weicht nach rechts ab.

Die Augen waren nach links gerichtet und konnten nicht nach rechts bewegt werden. Jedoch bestand keine eigentlich richtige Déviation conjuguée nach links, sondern nur eine Blicklähmung nach rechts. Feinschlägiger horizontaler Nystagmus beim Blick nach links.

Augenhintergrund normal.

Der Kornealreflex fehlte rechts, links vorhanden. Die Sensibilität der rechten Körperhälfte war herabgesetzt.

Patellarreflex rechts gesteigert.

Achillesreflex rechts stärker als links.

Babinski rechts positiv, links negativ.

Oppenheim rechts positiv, links negativ.

Abdominalreflex fehlte rechts.

Am 15. Dezember trat Fieber ein.

25. Dezember Koma. Exitus.

Die Autopsie ergab eine walnussgrosse frische Blutung in dem linken Sehhügel.

Am rechten Sehhügel eine mandelgrosse, von rostfarben pigmentierter Wand umgrenzte Cyste. In den Seitenventrikeln leicht blutig gefärbte Flüssigkeit. Pia zart. Längssinus frei.

Gefässe an der Basis mit gelben Verdickungen an der Wand besetzt.

Ausserdem Endocarditis recurrens mitralis.

In diesem Falle ist es auffallend, dass bei demselben keine richtige Déviation conjuguée nach links, sondern eigentlich nur eine Blicklähmung nach rechts vorhanden war, obwohl die Patientin eine ganz frische Blutung in den linken Thalamus opticus darbot.

Nach unserer Ansicht dürfte das darin zu suchen sein, dass in der rechten Hemisphäre ein alter Herd im Sehhügel vorhanden war. Dies hat gewiss eine Tonusverminderung der Linkswender zur Folge.

Dadurch war nur die leichte Linkswendung zu erklären[1]).

§ 53. White (185) beobachtete bei einem 44jährigen Manne, welcher früher schon von einer linksseitigen Hemiparese befallen worden war, nach einem neuen Schlaganfalle eine rechtsseitige Parese sowie eine Deviation beider Augen nach links. Die Autopsie ergab Verdickung der Cerebral- und Basilararterien, eine grosse Hämorrhagie in der inneren Kapsel, im Linsenkern und Thalamus opticus, welche in die Ventrikel durchgebrochen war. In der Mitte der Pons eine hirsekorngrosse, frische Hämorrhagie und eine grössere unmittelbar unter dem Boden des Aquaeductus Sylvii.

Bei einem 62jährigen arteriosklerotischen Manne bestanden nach Mitteilung von Grasset (186) Hemiplegie, Hemianästhesie und Hemianopsie mit Verlust der Stereognose in der linken Hand und linksseitige Hypalgesie, Deviation beider Bulbi nach rechts, kombiniert mit der gleichen Deviation des Kopfes.

[1]) Wir machten eine analoge Beobachtung in jüngster Zeit: 75jährige Frau. Am 9. I. 1920 erschwerte Sprache, Schwäche der rechten oberen Extremität, Babinski rechts positiv. 12. I. 1920 Sprache und Arm besser, Babinski rechts noch positiv. 13. I. 1920 Langsam entstandene linksseitige Hemiparese. 17. I. 1920 Hemiplegie links; Hemihypästhesie links und leichte Ablenkung der Augen nach links.

Autopsie: Ausgedehnte Blutung im Bereiche des rechten Thalamus und der angrenzenden Kapselregion.

Touche (187) fand in einem Falle (75jährige Frau), die an einer Erblindung mit konjugierter Deviation der Augen und des Kopfes nach rechts litt, eine disseminierte Sklerosie der Thalamusfasern in der Scheitelgegend, sowie einen Erweichungsherd in der 2. rechten Stirnwindung.

Lépine (188). In einem Falle von Hämorrhagie in dem linken Thalamus opticus mit rechtsseitiger Hemiplegie beobachtete Lépine Ablenkung beider Augen nach rechts.

Soltmann (189). Konjugierte Deviation nach links, ungleiche Pupillen, bei der Sektion frische basilare Meningitis und ein Tuberkel des Thalamus opticus.

Atkinson (140). 65jähriges Individuum. Linksseitige Hemiplegie und Fazialisparese. Zugleich Blicklähmung der Augen nach rechts und gleiche Kopfhaltung. Die Sektion erwies eine Hämorrhagie im rechten Thalamus opticus.

Grasset (191) beobachtete bei gleichseitiger rechtsseitiger Hemiplegie und Hemianästhesie eine Deviation des Kopfes und der Augen nach links. Die Augenbewegungen gingen nicht über die Medianlinie hinüber und gerieten in oscillierende Bewegungen in vertikaler Richtung. Die Autopsie ergab ein Blutextravorrat in dem linken Linsenkern und der inneren Kapsel.

Kooyker (184). 63jährige Frau, Lähmung der linken Körperhälfte, konjugierte Deviation der Augen und des Kopfes nach rechts.

Autopsie: Frische Apoplexie des ganzen rechten Claustrums, sich verbreitend nach innen, bis die Capsula interna, der Nucleus lentiformis und der äussere dritte Teil des Thalamus opticus erreicht waren. Durchbruch der Blutung nach den Ventrikeln.

Auf Grund einer Zusammenstellung von 58 Fällen bei Affektionen des Corpus striatum war dreimal konjugierte Deviation vorhanden [Ascher (192)].

Leichtenstern und Hunnius (193) beobachteten hochgradige Deviation nach rechts. Bei der Sektion wurde rechts vom vorderen Ende der intraventrikulären Teile des Kopfes vom Schwanzkern eine erbsengrosse, gelbbräunliche, weiche Stelle, in den Ganglien der rechten Hemisphäre eine apoplektische Cyste gefunden, welche eine Spalte darstellte, die sich mit prallen Wandungen längs der ganzen Aussenfläche des Linsenkernes hin erstreckte. Gänzlich zerstört war die Capsula externa mit dem Claustrum.

In einem anderen Falle bestand Blickwendung nach links. Im Kopfe des rechten Schwanzkernes eine walnussgrosse apoplektische Cyste, welche das vordere und mittlere Drittel des zwischen Schwanzkern und Linsenkern gelegenen Abschnittes der Capsula interna eingenommen hatte.

Beyer (194). Konjugierte Deviation nach rechts und linksseitige Hemiplegie mit linksseitiger Hemianästhesie und Hemianopsie.

Sektion: Herd in der Rinde der rechten Hemisphäre nach hinten bis auf den vorderen Teil des Gyrus angularis sich erstreckend, während der hintere Teil der Windungen, sowie der ganze Lobus occipitalis vollkommen frei war. In der Tiefe war der Nucleus caudatus und der hintere Teil des Linsenkernes grau erweicht.

Rotky (195). In einem Falle von Suicidium durch Genuss von Streichholzmasse waren die Pupillen eng, träge reagierend, und bestand neben Klonismen im rechten Arme eine konjugierte Augendeviation nach rechts. Cheyne-Stokesche Atmung. Exitus. Die Autopsie zeigte eine erbsengrosse frische Blutung in der Nähe des Kernes der inneren Kapsel.

Diese Zusammenstellung von Seite 49 an bestätigt die von Uhthoff (335) geäusserte Ansicht, dass die Frage einer Lokalisation der konjugierten Ablenkung noch nicht als gelöst anzusehen, ja dass es direkt unwahrscheinlich sei, dass das Auftreten dieses Symptoms an die Läsion einer ganz bestimmten Hirngegend gebunden sei.

Herd in der pontinen Region.

§ 54. In der pontinen Region und im IV. Ventrikel in dem Bereich der Augenmuskelkerne und ihrer Verbindungen untereinander wird das hintere Längsbündel sowie die Lage der Augenmuskelkerne und ihrer Associationscentren für die Erklärung der seitlichen Blicklähmung von ganz besonderer Bedeutung.

Das dorsale Längsbündel, welches als Fortsetzung der Vorderstranggrundbündel des Rückenmarkes unter dem Boden des IV. Ventrikels und des Aquaeductus Sylvii beiderseits neben der Medianebene verläuft und frontalwärts von dem Okulomotoriuskern endet, enthält Fasern, welche jedenfalls den Abducens- und Okulomotoriuskern miteinander verbinden, und somit auch Fasern für den Rectus internus der anderen Seite aus der gleichseitigen Abducenskerngegend. Es wird dadurch verständlich, wie eine Läsion des hinteren Längsbündels das Bild der seitlichen Blicklähmung bedingen kann. (Vgl. Fig. 1.)

Da die Kreuzung der Blickbahnen schon weiter oberhalb (proximalwärts) erfolgt ist, entsteht eine Blicklähmung nach der Seite des Ponsherdes. Die normale Spannung der Antagonisten bedingt eine geringe, vielfach kaum merkliche konjugierte Ablenkung der Augen vom Herde weg.

Eigene Beobachtung:

Eine 55jährige Frau kam am 16. Januar 1918 im Krankenhaus zur Aufnahme. Sie klagte seit einigen Tagen über Kopfschmerzen, ständiges Übelkeitsgefühl und häufiges Erbrechen. Seit Oktober heiser.

Die Untersuchung ergab in der ersten Zeit eine scheinbare Blickbehinderung nach links. Die Lidspalte war links enger und es bestand ein deutlicher Exophthalmus. Augenhintergrund beginnende Neuritis optica.

17. Januar. Klagen über Kribbeln und taubes Gefühl im rechten Arm. Wassermann im Blut +++.

24. Januar. Klage über Doppeltsehen; die Kraft der rechten oberen Extremitäten herabgesetzt. Starker Nystagmus beim Blick nach oben. Blicklähmung nach links bei erhaltener Konvergenz.

27. Januar. Häufiger Kopfschmerz und Erbrechen. Sensibilität in der rechten Hand herabgesetzt. Zunge weicht nach rechts ab.

29. Januar. Jetzt auch Schwäche im rechten Bein, Kribbeln und Abgestorbensein.

6. Februar. Lumbaldruck 700, nach 25 ccm Ablass, 50 Nonne-Apelt Phase I ++ Pandy + Zellen 3/1. Wassermann positiv.

21. Februar. Nach Inunktionskuren mit Salvarsan gar keine Besserung, starker Nystagmus beim Blick nach rechts. Grosse Schwäche im rechten Arm und rechten Bein.

5. März. Temperatur bis 38,6°. Allgemeinbefinden schlechter. Incontinentia urinae. Patient verschluckt sich. Rechter Arm und rechtes Bein fallen schlaff herab; Sensibilität sehr herabgesetzt. Links Babinski +. Abdominalreflexe fehlen.

Kornealreflexe fehlen. Blicklähmung nach links unverändert. Starker Nystagmus beim Blick nach rechts.

Fazialis Ø. Zunge wurde gerade herausgestreckt.

Beiderseits ausgesprochene Stauungspapille.

6. März. Um den Hirndruck herabzusetzen wurde eine Palliativtrepanation gemacht.

7. März Exitus.

Autopsie: Im Pons ein walnussgrosser, scharf umschriebener von der linken Seite ausgehender Tumor von blassroter Färbung, dessen Centrum erweicht ist und ein eiterähnliches Aussehen hat. In den Seitenventrikeln vermehrte seröse Flüssigkeit. Gross- und Kleinhirnherd frei.

Pneumonische Herde in der Lunge. Grosser Tumor der rechten Nebenniere.

So beschreibt Rohmer (196) einen Fall von horizontaler Blicklähmung nach links. Die Autopsie ergab einen Tuberkel in der Wand des IV. Ventrikels. Es wurde angenommen, dass der Kern des VI. Nerven, sowie die Anastomosen mit dem M. rectus internus zerstört worden seien.

Uhthoff (197) erwähnt die Fälle von Nohl, Marburg, Stern und Förster, sämtlich mit Cysticercus im IV. Ventrikel und sekundärem Hydrocephalus und associierter seitlicher Blicklähmung. Hier war die seitliche Blicklähmung immer nur eine unvollständige und nie eine komplette Paralyse, wie sie in den Fällen von Herden in der eigentlichen Substanz des Pons zur Beobachtung komme und was von einer gewissen differentialdiagnostischen Bedeutung sei.

Millis und Zimmer (198). Bei einem Erweichungsherde im Pons, der bis 1,5 mm an die centrale Oberfläche heranreichte, sowie lateralwärts bis zur Raphe und die Mittellinie überschritt, war während des Lebens eine Unbeweglichkeit der Augen nach links vorhanden.

Hughlings Jackson (199) sah seitliche Ablenkung beider Augen in einem Falle von Erkrankung des Pons. Die Ablenkung war dauernd und von dem Herde der Läsion abgewandt.

Gowers (200). In einem Falle von Apoplexie bei Morbus Brightii fand sich konjugierte Deviation der Augen nach links, begleitet von Nystagmus. Bei der Sektion zeigte sich eine anämische Stelle in der Mitte der rechten Ponshälfte.

§ 55. Zum leichteren Verständnis der Beziehungen des Abducens zum M. rectus internus der anderen Seite und beider Mm. recti interni zur Konvergenz möge folgendes Schema Fig. 10 dienen.

Aus dieser Anordnung der Bahnen und ihrem Verhalten zu den jeweiligen Kernen des Abducens und Rectus internus ist zunächst zu entnehmen, dass bei pontinen Herden, in specie bei Herden im hinteren Längsbündel, associierte Lähmungen der Seitenwender auftreten können bei freier Beweglichkeit der einzeln geprüften Recti interni, sowie bei freigebliebener Konvergenzbewegung der letzteren.

§ 56. Unsere (S. 62) und die folgenden Beobachtungen beweisen, dass bei Lähmung der associierten Seitenwender die Konvergenz erhalten geblieben war:

Die Beobachtung von Raymond und Cestan (201) mit doppelseitiger Lähmung der seitlichen Blickwender und erhaltener Konvergenz zeigt, dass in solchen Fällen auch die motorischen Kerne der Augenmuskelnerven intakt sein können.

Es fand sich bei der Autopsie ein Solitärtuberkel in der oberen Partie des Pons, wobei sowohl die Pyramidenbahnen als auch die Kerne des III. und IV. Nerven verschont geblieben waren.

Ewald (202) fand bei einem isolierten, kirschkerngrossen Tuberkel im Pons eine Lähmung der nach links associierten Augenmuskeln, während die Konvergenz erhalten war.

Bristowe (203) sah einen Fall von Tuberkel im Pons, hauptsächlich der linken Hälfte. Es bestand zuerst konjugierte Abweichung nach links, ohne dass Muskellähmungen oder sonstige Augenstörungen nachzuweisen gewesen wären.

Später stellten sich die Augen wieder geradeaus. Konvergenz und Bewegung nach oben und unten blieben erhalten, aber die Bewegung nach rechts und links hin wurde unmöglich.

Noceti (204). Blicklähmung nach links. Es fand sich ein Tuberkel in der rechten Eminentia teres. Die Konvergenz war erhalten.

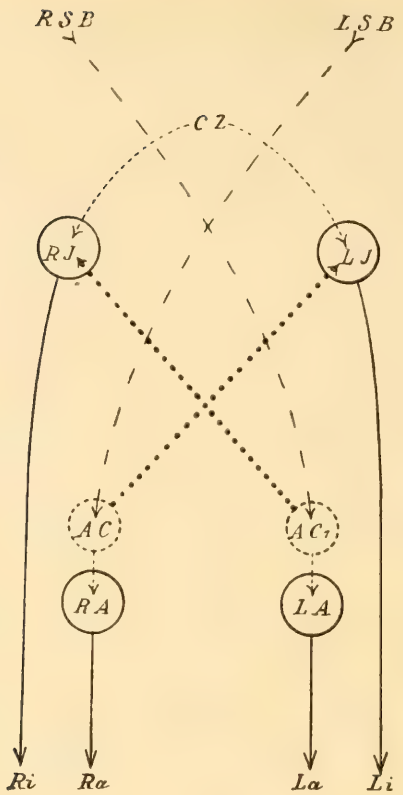

Fig. 10.

○ = Bahnen und Zellen im hinteren Längsbündel.
RSB—Ac_1 = rechtsseitige Hemisphärenbahn der Seitwärtswender.
LSB—Ac = linksseitige Hemisphärenbahn der Seitwärtswender.
⨯ = Kreuzung der Blickbahnen in der Gegend des vorderen Brückenrandes.
RJ = Kern des rechten Internus.
LJ = Kern des linken Internus.
Ri = rechter Musc. rectus internus.
Li = linker Musc. rectus internus.
CZ = Konvergenzcentrum.
RA = rechter Abducenskern.
LA = linker Abducenskern.
AC = rechtes Associationscentrum für die Blickbewegungen nach rechts hin auf der Bahn AC—RA nach dem rechten Abducenskern und auf der Bahn AC—LJ nach dem linken Internuskern (LJ).
AC_1 = linkes Associationscentrum für die Blickbewegungen nach links hin auf der Bahn AC_1—LA nach dem linken Abducenskern und auf der Bahn AC_1—RJ nach dem rechten Internuskern (RI). Die punktierten Linien sind Bahnen und Schaltzellen im hinteren Längsbündel.
Ra und La = rechter und linker Musc. abducens.
⨯ = Kreuzungsstelle der Associationsbahnen zwischen den Kernen der Interni und den beiden Associationscentren.

Bennet und Lacill (205) sahen während des Lebens unter anderem Rechtsdrehung des Kopfes, Lähmung der konjugierten Augenbewegungen nach links bei erhaltener Konvergenzbewegung.

Die Sektion ergab einen Erweichungsherd im linken Abducenskerne.

Grasset und Gaussel (206) beobachteten bei einem 14jährigen Mädchen Ataxie der oberen Extremitäten, Lähmung beider Faziales, cerebellaren und paretischen Gang, Aufgehobensein der associierten Augenbewegungen nach links und rechts bei erhaltener Konvergenz und Lichtstarre der Pupille.

Die Sektion ergab Hydrocephalus internus; zwei Tuberkel in der linken Kleinhirnhemisphäre, je ein Tuberkel in der Brücke und am Boden des IV. Ventrikels. Das Gebiet der beiden Abducenskerne war zerstört.

Vgl. auch die Fälle Bielschowsky, pag. 69 und Steinert, pag. 70.

Wolff (207) berichtete über einen Fall von doppelseitiger Parese, fast Paralyse der associierten Seitenwendung der Augen mit vollständiger Erhaltung der akkommodativen synergischen Tätigkeit der Musculi recti interni. Die Lähmung ging in fast vollständige Heilung aus. Patient war 71 Jahre alt, litt an Arteriosklerose und Diabetes. Das plötzliche Auftreten und die vorübergehende Natur des Leidens deuteten auf eine Hämorrhagie im Gebiete des Abducenskerns. Patient verstarb nach $1^1/_2$ Monaten, nachdem er aus der augenärztlichen Beobachtung ferngeblieben war, bald nach seiner Aufnahme in ein Krankenhaus, wahrscheinlich im Coma diabeticum. Da von seinem früheren Augenleiden nichts bekannt war, wurde das Kerngebiet bei der Sektion nicht mit der hierfür erforderlichen Genauigkeit untersucht, doch wurden Medulla und Pons durch eine Anzahl Querschnitte zerlegt, so dass gröbere Veränderungen, wie eine Geschwulst, nicht hätten übersehen werden können.

An der Hand unseres Schemas Fig. 10 sehen wir bei Zerstörung, z. B. von AC (dem rechten Associationscentrum im hinteren Längsbündel) den Einfluss des Willens von LSB durch AC auf den rechten Abducenskern RA aufgehoben, ebenso aber auch auf der Bahn AC—LJ die associierte Bewegung des linken Internus in Wegfall kommen, während vom Konvergenzcentrum CZ aus auf den Bahnen CZ—RJ—Ri und CZ—LJ—Li beide Interni für die Konvergenzbewegung funktionstüchtig bleiben.

§ 57. Wie aus den folgenden Beobachtungen hervorgeht, beobachten wir sehr häufig Fälle mit Lähmung des einen Abducens und Parese des gegenüberliegenden Rectus internus:

Hirsch (209) hat 80 Fälle von reiner, meist einseitiger Brückenerkrankung zusammengestellt. In $^3/_4$ aller Fälle war der Abducens mitbetroffen. Es handelte sich dabei teils um direkte Läsionen, teils um Folgen des Druckes. Meist war der Abducens bei einseitiger Brückenerkrankung (90%) einseitig auf der Tumorseite, in 10% beiderseitig gelähmt. Die Lähmung war fast immer eine vollkommene, in vier Fällen war eine Parese vorhanden. In einigen wenigen Fällen bestand an der Stelle der Abducenslähmung eine Abducensreizung, so dass die Augen nach dem Herd hin gerichtet waren.

Isolierte Lähmung des M. internus ist nicht beobachtet worden, ausser in folgendem Fall eigener Beobachtung:

60jährige Frau kam am 15. Juni 1919 in benommenem Zustande ins Krankenhaus. War vor zwei Tagen in ihrer Wohnung hingefallen und bewusstlos geworden.

Status pr. Die Augenlider hängen herab und werden nur wenig geöffnet. Beim Blick nach links geht das rechte Auge nur bis zur Mittellinie; beim Blick nach rechts geht das linke Auge nur bis zur Mittellinie, auch bei monocularer Prüfung.

Gekreuzte Doppelbilder.

Linksseitige Hemiataxie. Parese des rechten Fazialis.

Rechte Pupille vielleicht eine Spur weiter als die linke; prompte Reaktion auf Licht direkt und indirekt.

Kein Babinski, kein Oppenheim.

Am 15. Sept. 1919 verliess sie beschwerdefrei das Krankenhaus. Der Gang war sicher, Augenbewegungen frei, keine Doppelbilder, kein Nystagmus mehr.

Wir diagnostizierten eine Encephalitis pontis wahrscheinlich nach Influenza.

Auch Wallenberg (218) beobachtete einen Rückgang der Erscheinungen in einem Falle, bei dem er die Diagnose auf eine dorsomediale Läsion der rechten Brückenhaube in der Höhe des Abducens und Fazialis bei Polioencephalitis sup. gestellt hatte.

Es handelte sich um einen 44jährigen Arbeiter mit doppelseitiger Ptosis; rechtsseitiger totaler Blicklähmung, doppelseitigen Nystagmus, rechtsseitiger Abducenslähmung, Parese des rechten Fazialis und des rechten Gaumensegels mit linksseitiger Hemiataxie und Hemihypästhesie.

In einem anderen Falle, in dem Wallenberg eine ventro-mediale Läsion der rechten Brückenhaube in Abducenshöhe diagnostiziert hatte, bestand nur eine Abducenslähmung rechterseits; der Oculomotorius jedoch funktionierte ganz normal; also keine Beteiligung des linken Internus.

Nach Hirsch bestand dagegen in 74% der Fälle von Abducenslähmung auch eine Funktionsstörung des Rectus internus der anderen Seite, der aber meist nicht so stark affiziert war wie der Abducens, sondern häufig nur paretisch. In 12% der Fälle fand sich die Erscheinung, dass der Internus nur bei binokularen Blickwendungsversuchen versagte, bei monokularen Bewegungen dagegen normal funktionierte. In vier Fällen konnten Konvergenzbewegungen beim Nahesehen notiert werden.

Poulin (210). Tubercule dans la planche du IV. ventricule au niveau du noyau de la sixième paire de côte droit. Paralysie du droit externe de l'oeil droit, avec inertie du droit interne de l'oeil gauche.

Senator (211) beobachtete bei einer Lähmung der rechtsseitigen Extremitäten Abweichung der Zunge nach rechts usw., eine konjugierte Abweichung der Augen in horizontaler Richtung nach rechts. Willkürlich konnten sie zusammen nicht über die Mittellinie nach links bewegt werden. Bei der Sektion zeigte sich ein Fehlen der rechten A. vertebralis und eine Thrombosierung der linken. Mikroskopisch war von den Kernen, Nerven und Fasersträngen in der Brücke und dem verlängerten Marke ein mehr oder weniger grosser Teil zerstört, am meisten noch das Corpus restiforme. Der linke Abducenskern schien intakt zu sein, die rechte Hälfte der Brücke und des verlängerten Marks war normal. Es bestand also hier eine Blicklähmung nach links bei intaktem Abducenskern.

Fall II. Wernicke (212). Lähmung der seitlichen Blickbewegung nach links, jedoch war das linke Auge stärker betroffen. Daneben bestand linksseitige Fazialislähmung, Kieferklemme und Herabsetzung der Sensibilität der rechten Gesichtshälfte. Die Sektion ergab einen kirschgrossen Tumor des Pons in der Gegend des linken Abducenskernes, dicht unter dem Boden des IV. Ventrikels. Analoge Fälle sind von Foville, Ferréol, H. Jackson und Leyden berichtet worden, sämtlich circumskripte Erkrankungen des Pons.

Bruns (213). $2^1/_2$jähriger Knabe. Paralyse des linken Abducens, Parese des Internus, des rechten Auges und Anästhesie der Cornea und Konjunktiva, besonders links. Stauungspapille, Parese mit Kontraktur und erhöhten Sehnenreflexen der rechten Extremitäten ohne Sensibilitätsstörungen.

Sektion: Ein Querschnitt durch den Pons in der Gegend des Fazialis-Abducenskernes liess einen tuberkulösen Tumor erkennen, welcher fast den ganzen Pons durchsetzte.

Stevens (214). Nach Influenza entstanden Parese des rechten Abducens und des Rectus internus des linken Auges.

Meyer (215). Rechts Herabsetzung der Sensibilität der Cornea und Konjunktiva, Lähmung des rechten Abducens und Fazialis, Lähmung des M. rectus internus des linken Auges. Der rechte Abducenskern zeigte Degeneration.

Mierzejewsky und Rosenbach (216). Lähmung des M. rectus externus des rechten infolge Zerstörung des rechten Abducenskernes und des M. rectus internus des linken Auges. Doppelseitige Neuritis optici.

Sektion: Gliom in der dorsalen rechten Brückenhälfte. Die Geschwulst hatte die Raphe und die linke Hälfte der Brücke nach links gedrängt. Dorsalwärts wölbte sie sich frei in die Höhle des IV. Ventrikels hervor.

Oppenheim (217). 38jähriger Mann. Lähmung des linken Externus und des Internus des rechten Auges. Allmählich zunehmende Lähmung der rechten Extremitäten und des rechten unteren Fazialis. Anästhesie im oberen Aste des linken Trigeminus.

Sektion: Tuberkulöser Tumor, der mit dem grössten Teile seiner Circumferenz in der linken Ponshälfte sass, mit einer kleineren in die rechte hinübergriff.

De Vincentiis (208). 13jähriges tuberkulöses Mädchen. Paralyse des rechten M. rectus externus und des Internus des linken Auges. Alle übrigen Muskeln beider Augen funktionierten normal. Keine sonstige motorische und Sensibilitätsparese.

Sektion: Tuberkel in der Gegend des rechten Abducenskernes.

Bristowe (220). Unvollständige linksseitige Hemiplegie, rechtsseitige Abducens-, Internuslähmung des linken Auges. Erweichung des rechten Crus cerebri und des Linsenkernes.

Gajkiewicz (219) erwähnt zwei Fälle, bei welchen eine associierte Deviation bei gleichzeitiger Abducensparalyse bemerkbar war. Das nicht mit Abducensparalyse behaftete Auge führte alle Bewegungen gut aus, auch war die Akkommodation intakt.

Man fand Neubildungen tuberkulöser Natur inmitten des Pons.

§ 58. Derartige Fälle mit Lähmung eines Abducens und Parese des associierten Internus des anderen Auges hatten nun der Vermutung Raum gegeben, dass das Associationscentrum für die seitlichen Blickbewegungen in je einem Abducenskerne gesucht werden müsse.

Dieser Annahme stehen jedoch folgende Erfahrungen entgegen, aus denen mit Sicherheit zu entnehmen ist, dass das in Rede stehende Associationscentrum zwar nahe beim Abducenskern, aber getrennt von ihm gelegen sein müsse.

So kann ein direkt im Abducenskern gelegenes Centrum für die associierte Seitwärtsbewegung der Augen schon aus dem Grunde nicht angenommen werden, weil eine vollständige Degeneration eines Abducenskernes ohne das Auftreten der seitlichen Blicklähmung für den Internus des anderen Auges anatomisch durch Siemerling (221) nachgewiesen worden ist.

Siemerling (221) beobachtete einen 57jährigen Mann (Fall VII), der 1869 sich luetisch infiziert hatte. 1883 Schmerzen im linken Auge, später schlechte Beweglichkeit desselben. 1886 auch des rechten Auges.

1887 Aufnahme in die Charité. Erregung mit Grössenideen.

Augenbefund rechts und links: Sn XV. in 15′ S = 1.

Reflektorische Lichtstarre. Pupillen gleichweit, auch bei Konvergenz- keine sichere Reaktion.

Links ist die Beweglichkeit des Bulbus nach allen Richtungen aufgehoben, rechts weniger, aber auch hier die Beweglichkeit beschränkt; nicht nach aussen.

Ophthalmoskopisch nihil. Sensibilitätsstörungen im Bereiche des V.

Die mikroskopische Untersuchung ergab einen normalen rechtsseitigen Abducenskern, während man im linken kaum eine normale Zelle fand. Ferner Degeneration der Okulomotoriuskerne und des V. Der rechte N. abducens normal, der linke grau.

In den folgenden Beobachtungen finden wir Fälle von Blicklähmung nach den Seiten, bei welchen die mikroskopische Untersuchung die betreffenden Augenmuskelkerne als nicht erkrankt erkennen liess.

Quioc (222). Nussgrosser Tumor in der linken Hälfte der Medulla, die Raphe ganz wenig überragend. Der Abducenskern war intakt, aber der Verlauf des Nerven unterbrochen. Es bestand die Unmöglichkeit, die Bulbi über die Mittellinie nach links zu bewegen. Der Kopf stand gewöhnlich nach rechts, konnte aber leicht nach links gedreht werden.

Spiller (223) beobachtete vier Fälle von seitlicher Blicklähmung. Dieselbe wurde bedingt durch eine Läsion des hinteren Längsbündels in der Nähe des Abducenskernes.

Vgl. auch den Fall Raymond und Cestan pag. 63.

§ 59. Ferner kann die seither geschilderte Blicklähmung auch zunächst als einseitige Abducenslähmung auftreten, zu der sich dann später die Lähmung des entgegengesetzten Internus hinzugesellt. In solchem Falle hat dann der Herd zunächst nur den Abducenskern ergriffen und hat sich im weiteren Wachstum auf das ihm benachbarte Associationscentrum (AC resp. AC_1, siehe Fig. 10) resp. auf die im hinteren Längsbündel verlaufende Bahn AC—LJ resp. AC_1—RJ verbreitet.

Etter (224). Bei einem 15jährigen Knaben trat in wenigen Tagen Schluckbehinderung, Schwäche in beiden Fazialisgebieten und beiden Hypoglossis, vorzugsweise im linken auf. Am achten Krankheitstage ausser Lähmungszuständen der Glottis etc. Parese des linken Abducens, später auch des Internus des rechten Auges. Tod durch Pneumonie. Die Autopsie ergab mehrfache Herde in der Medulla oblongata. Besonders betroffen war der linke Abducenskern und der Stamm der Fazialis durch einen 9 mm langen, etwa 4,5 mm in frontaler und sagittaler Richtung messenden Herd.

Bernhardt (225). Vier Jahre altes Kind. Hemiplegia alternans im Sinne Gublers, insofern Fazialis und Extremitäten auf verschiedenen Körperhälften gelähmt waren. Zu der Lähmung des Fazialis gesellte sich noch eine vollständige Lähmung des N. abducens derselben Seite, welche sich alsdann mit einer Parese des M. rectus internus des Auges der anderen Seite kombinierte.

Autopsie: Besonders die rechte Hälfte des Pons und der mittlere rechte Kleinhirnschenkel durch eine Neubildung, welche sich nach abwärts hin auf die rechte Hälfte der Medulla erstreckt hatte, ersetzt. Der rechte Abducens grau. Beide Okulomotorii normal.

Herd in der inneren Kapsel und im Pons.

Eigene Beobachtung:

Eine 50jährige Frau wurde am 9. April 1918 bewusstlos im Krankenhause eingeliefert.

Linksseitige schlaffe Lähmung im Fazialis (die linke Nasolabialfalte verstrichen).

Déviation conjuguée der Augen nach rechts.

Nach Rückgang derselben Blicklähmung nach links bis zum Exitus.

Augenhintergrund normal.

Kein Nystagmus.

Pupillen gleich weit, reagierten auf Licht.

Patellarreflexe rechts lebhafter als links.

Achillesreflexe beiderseits gleich.
Babinski links positiv, rechts negativ.
Oppenheim links angedeutet, rechts nicht.
Abdominalreflexe nicht auslösbar.

Am 16. September trat bei der somnolenten Patientin infolge einer Pneumonie des linken Unterlappens Exitus ein.

Die Autopsie ergab einen hühnereigrossen Blutbefund in der inneren Kapsel rechts.

Ältere kleine hämorrhagische Herde: zwei linsengrosse Cysten, die mit rostfarbener Flüssigkeit gefüllt waren, in der linken Capsula externa und im Pons.

Pneumonie. Infiltration des linken Unterlappens.

In diesem Falle dürfte die Déviation conjugée auf die kapsuläre Hämorrhagie, die dauernde Blicklähmung auf den Ponsherd bezogen werden.

§ 60. Als weitere Modalitäten wären hier folgende Fälle noch anzuführen. Die folgende Beobachtung bildet gewissermaßen das Gegenstück zu den beiden oben erwähnten:

Eigene Beobachtung. Ein 25jähriges Mädchen mit multipler Sklerose (rechts geringe Fazialisschwäche, Fehlen der Bauchdeckenreflexe, Steigerung der Periostreflexe an der rechten oberen Extremität, beiderseits centrales Farbenskotom, Sehschärfe $^6/_{60}$) zeigte bei anfänglichem Doppelsehen nach einigen Tagen eine vollständige Lähmung der Seitwärtswender des Blickes nach rechts- und linkshin, während die Konvergenz und die Hebung und Senkung des Blickes völlig frei waren. Die Reaktion der Pupillen war normal. Leichte temporale Abblassung der Papillen. Nach 14 Tagen waren die Augenbewegungen völlig frei bis auf eine rechtsseitige Abducensparese.

Hier war der Hauptsitz der Läsion in RA und hatte sich von hier aus anfänglich über AC auch auf die Kreuzung der Bahnen AC—LJ und AC_1—RJ erstreckt, wodurch eine Blicklähmung nach beiden Seiten hin erfolgt war. Mit fortschreitender Besserung wurde zuerst die Kreuzungsstelle der beiden Bahnen AC—LJ und AC_1—RJ wieder frei, dann wurde auch die Bedrängung von AC behoben und es blieb nur eine Lähmung von RA bestehen.

Bei der Nähe des Associationscentrums für die Seitenbewegungen am Abducenskern ist es erklärlich, dass ein Herd, welcher den Abducenskern zerstört, durch Nachbarschaftwirkung auch das benachbarte Associationscentrum für die Seitenbewegung treffen kann.

So sahen Bennet und Lavill (226) während des Lebens unter anderem Rechtsdrehung des Kopfes, Lähmung der konjugierten Augenbewegungen nach links bei erhaltener Konvergenzbewegung. Die Sektion ergab einen Erweichungsherd des linken Abducenskernes.

Vgl. auch den Fall Meyer pag. 67.

Die auf Seite 67 angeführten Fälle von Lähmung des Abducens und Parese des Internus des anderen Auges lassen folgende Erklärung zu. Bei der Nachbarschaft des Associationscentrums zu dem Abducenskerne könnte derselbe durch Nachbarschaftseinwirkung vom Herde im Associationscentrum stärker bedrängt werden und dadurch gelähmt erscheinen, während der associierte Internus des anderen Auges nur paretisch erscheint, weil er noch unter der frei gebliebenen Einwirkung von CZ (dem Konvergenzcentrum) steht.

Ein 45jähriger Mann, der eine Quetschung des Hinterkopfes erlitten hatte, klagte über Doppeltsehen. Bielschowsky (353) stellte fest, dass bei der Linkswendung, die das

linke Auge in normalem Umfange ausführte, die rechte Hornhaut nur eben bis zur Lidspaltenmitte gelangte Dagegen erreichte das rechte Auge die normale Abduktionsgrenze, während die associierte Rechtswendung am linken Auge um zwei Drittel hinter der Norm zurückblieb. In auffälligem Kontraste zu diesem Befunde stand die annähernd normale Leistungsfähigkeit der Interni bei der Konvergenz. Bezüglich der übrigen Augenbewegungen war ein nahezu völliger Ausfall der Hebung festzustellen und traten, beim Bestreben nach oben zu sehen, nur vertikale nystagmatische Zuckungen auf.

Es wurde eine kleine Blutung im Okulomotoriuskern angenommen, und zwar im lateral-dorsalen Kernabschnitte in der Form einer beiderseitigen, nahezu symmetrisch gelegenen Läsion desselben.

Hier war (Fig. 10) im hinteren Längsbündel die Bahn AC_1—RJ vollständig unterbrochen, die Bahn AC—LJ aber nur gedrückt, bei völlig freier Bahn vom Konvergenzcentrum CZ auf die beiden Internuskerne RJ und LJ.

Eine ähnliche Lage des Herdes seitlich vom Kreuzungspunkt der Bahnen AC—LJ und AC_1—RJ nach links hin zeigte die folgende Beobachtung Steinerts (229).

I. 18jähriges Mädchen. Lähmung sämtlicher Äste beider Faziales sowie motorische und sensible Hemiparese. Ophthalmoskopisch beide Papillen gerötet und die Netzhautvenen stark geschlängelt. Rechte Pupille >, links nur träge Reaktion. Der Lidschlag und Blinzelreflex fehlten, die Hornhautreflexe erloschen; rechtsseitige Hemihyperidrose. Ferner war die konjugierte Linkswendung der Bulbi völlig aufgehoben und der linke Internus für die konjugierte Rechtswendung gelähmt, während die Konvergenz nur vorübergehend aufgehoben war und beide Interni bald wieder normal funktionierten.

Eigene Beobachtung. Ein bis dahin gesund gewesenes 22jähriges Mädchen bekam Donnerstags „ein komisches Gefühl in den Kopf" und wachte Sonnabends darauf mit Doppeltsehen auf. Die Untersuchung des Nervensystems ergab nur eine Schwäche der unteren Abdominalreflexe.

Die Augen standen in Divergenzstellung. Jedes Auge für sich allein geprüft, konnte über die Mittelstellung nach innen zu nicht hinüber bewegt werden, dagegen vollzog sich die Konvergenzbewegung, namentlich beim Blick nach unten, äusserst prompt. Auch bestand eine symmetrische Parese beider Recti superiores. Die Pupillen waren beide gleich und reagierten prompt auf Licht. Die Akkommodation war normal. Der Augenspiegelbefund und die Sehschärfe ebenfalls.

Es bestand offenbar ein Prodromalstadium einer multiplen Sklerose.

§ 61. Anders wieder liegt der folgende Fall:

Spitzer (228) beobachtete bei einem 34jährigen mit Lungentuberkulose behafteten Mann als erstes Symptom einer in ungefähr acht Monaten zum Tode führende Gehirnerkrankung eine Deviation des Kopfes und der Augen nach rechts, verbunden mit Schwindel beim Drehen des Kopfes nach links. Die Deviation nach rechts war auf dem linken Auge mehr ausgesprochen, als rechts. Linker Abducens gelähmt, Internus des rechten Auges paretisch (auch monokular und bei der Konvergenz). Augenhintergrund normal. Linksseitige Fazialisparese, im oberen Aste deutlicher als im unteren. Rigor der Kaumuskeln. Die übrigen Hirnnerven, Stamm und Extremitäten frei.

Die Sektion ergab einen über haselnussgrossen, den Boden der Rautengrube halbkugelig vorwölbenden, an der freien Oberfläche leicht unebenen Solitärtuberkel. Die Kuppe lag in der Höhe der vordersten Striae acusticae etwas links von der Mittellinie. Der Tumor bestand aus einer käsigen Masse und liess nirgends eine zellige Struktur erkennen. Von der Geschwulstmasse zerstört waren der ganze linke dorsomediale, dreieckige Akustikuskern, der ganze linke Abducenskern, die dorsale Hälfte der Raphe und beide hinteren Längsbündel auf einer kurzen Strecke, vielleicht auch der cerebralste Teil des linken dorsalen Vaguskernes und ein Stück des linken Deitersschen Kernes. An Marchipräparaten erwiesen sich jene Nerven-

wurzeln, deren Fasern sich direkt in die Tumormasse einsenken, stark degeneriert, nämlich der linke Fazialis und Abducens, sowie die cerebralsten Vagusfasern.

Hier war der linke Abducenskern und das linke Associationscentrum AC_1 für die Blickbewegungen nach links hin gelähmt und demzufolge Deviation nach rechts hin aufgetreten. Da aber der linke Abducens gelähmt war, hatte sein Antagonist, der linke Internus, ein besonderes Übergewicht, so dass das linke Auge nicht in paralleler Weise zum rechten abgelenkt wurde, sondern eine stärkere Adduktion aufwies.

Fischer (230) beobachtete eine Lähmung des rechten M. rectus internus in seiner Eigenschaft als Seitenwender, während die Konvergenz intakt war, im Verlaufe einer multiplen Sklerose.

Die Erkrankung wäre demnach an eine Stelle zu verlegen, die den Reiz für die Seitwärtswendung zum Rectus internus unterbrochen, die Innervation zum Rectus externus dagegen freigelassen hätte, sodass dem Rectus internus unbehindert ein Konvergenzreiz zugeführt werden konnte.

Hier sass der Herd lediglich in der Bahn AC_1—RJ. Der Impuls zur Seitenwendung nach links auf der Hemisphärenbahn RSB—AC_1 konnte daher zwar nach LA hin, nicht aber nach RJ hin gelangen. Die Konvergenzbahn von CZ—RJ—Ri war jedoch frei geblieben.

§ 62. Hinsichtlich der Verknüpfung der verschiedenen Kerngebiete durch das dorsale Längsbündel ist noch eine andere Einrichtung von Bedeutung für die Association der Augenbewegungen, nämlich der Ursprung des Okulomotorius aus Zellen der gleichen und der gegenüberliegenden Seite.

Wiewohl es noch nicht sicher feststeht, von welchen Kernabschnitten die einzelnen Augenmuskeln beherrscht werden, so scheint — namentlich nach Bernheimers Untersuchungen — doch der Nerv für den Rectus medialis einen gemischten, d. h. teils gekreuzten, teils gleichseitigen Ursprung zu haben. Wenn dies zutreffen sollte, so wäre damit die anatomische Unterlage für die Doppelfunktion des Internus gegeben. Von den Zellen des rechten Okulomotoriuskernes, der durch das dorsale Längsbündel mit dem rechten Abducenskern verbunden ist, würde der Internus des linken Auges die Innervation zu derjenigen Seitenwendung (nach rechts hin) empfangen, bis wo er mit dem rechten Rectus externus zusammenzuwirken hat. Von den Zellen des linken Okulomotoriuskernes dagegen würde der nämliche Internus zur Konvergenz innerviert, wobei er zusammen mit dem Internus des rechten Auges in Aktion trete.

Auch nach Spitzer (228) wird an der Hand eines Schemas dargetan, welchen Weg die ganze reflektorische Blickbahn beispielsweise für die Linkswender nehmen könnte: Die im rechten Zwischenhirn entspringende Bahn gelangt nach Kreuzung in der hinteren Kommissur in das linke hintere Längsbündel, läuft in dessen medialem Drittel abwärts bis zum linken Abducenskern, wo die Abducensbahn endigt, während die Internusfasern lateralwärts umbiegen und im mittleren Drittel desselben hinteren Längsbündels bis zum Okulomotoriuskern ziehen. Aus dem „grosszelligen Lateralkerne" der linken Seite entspringt die Internuswurzel und gelangt durch die Kreuzung

im Wurzelgebiete des Okulomotorius auf die rechte Seite. Hinsichtlich der Funktion des hinteren Längsbündels wird angegeben, dass dasselbe die zum Austasten des Raumes notwendigen Bewegungsimpulse führe und den ganzen Reflexbogen zur Auffassung der räumlichen Beschaffenheit der uns umgebenden Objekte, d. h. zum Aufbau unserer extensiv geordneten Vorstellungswelt darstelle.

Bei der Lösung der Frage nach den Verknüpfungen der Augenmuskelkerne durch die verschiedenen Bahnen im hinteren Längsbündel kann die anatomische Forschung für sich allein ebensowenig ausrichten, wie sie dies hinsichtlich der Organisation der Sehbahnen im Gehirn vermocht hatte. Hier müssen die klinischen Erfahrungen korrigierend und kompensierend eingreifen und dürfte ein Schema, das allen Anforderungen der Einzelbeobachtungen entspricht, den grössten Anspruch auf Wahrscheinlichkeit haben.

Die Blicklähmung nach beiden Seiten.

§ 63. Das doppelseitige Auftreten der seitlichen Blicklähmung beruht zum Teil auf dem Vorhandensein multipler Herde, wie in den folgenden Fällen:

Blocq und Guinon (231) beobachteten bei einem 62jährigen Manne, welcher zuerst an einer vorübergehenden Anästhesie der linken Körperhälfte gelitten hatte, mit Neigung, nach links zu fallen, später Schwindelerscheinungen, Gedächtnisschwäche usw. zeigte, eine Wendung des Kopfes nach links und Aufhebung der associierten Augenbewegungen nach rechts. Bei Konvergenzbewegung wirkte der linke M. rectus internus in normaler Weise. Später trat auch eine Aufhebung der associierten Augenbewegungen nach links auf. Die Sektion erwies zwei tuberkulöse, verkäste Granulationsgeschwülste von Kirsch- bis Haselnussgrösse am Boden des IV. Ventrikels. Dieselben reichten vom Ende der Oliven bis zur Grenze des oberen Drittels der Brücke, nach hinten bis zur vorderen Pyramide. Der rechte Abducenskern wurde völlig davon eingenommen; zugleich wurde eine Druckwirkung auf den linken angenommen.

Schwarz (232) beobachtete einen Kranken mit multipler Sklerose, bei dem ausser einer doppelseitigen Abducensparese eine Störung der willkürlichen Blickbewegung nach rechts und links bestand. Die Augen bewegten sich langsam und meist mit wellenförmigen Schwankungen nach der Seite. Bei diagonalen Bewegungen führten die Augen zuerst die erforderliche Hebung oder Senkung aus und gingen dann horizontal nach dem Fixierobjekte hin. Bei rascher passiver Kopfdrehung konnten die Augen den Fixierpunkt festhalten. Die Konvergenz war wenig, die Ferneinstellung stark verlangsamt. Schwarz nahm einen Brückenherd in der Gegend der Abducenskerne an.

Ferner Ormerod (233): multiple Tumoren im Pons.

Ballet (234). In beiden Fällen multiple Gummata.

Doppelseitige Blicklähmung durch Nachbarschaftswirkung resp. Übergreifen des Herdes von einer Ponshälfte auf die andere zeigten folgende Beobachtungen:

Kolisch (235) beobachtete bei einem 20jährigen Manne linksseitige Hemianopsie, beiderseits centrale Akustikusaffektion, Tic im linken Fazialisgebiet, beiderseits Parese der Aus- und Einwärtswendung der Augen und Schwäche beider Recti superiores. Keine Stauungspapille.

Die Sektion ergab einen Tuberkel im Pons zwischen der Frontalebene des Corpus quadrigminum post. (distale Seite desselben) und des Tuberculum acusticum, hauptsächlich rechterseits.

Chassel (236). 50jähriger Patient. Links Hemiplegie. Vollständige Lähmung der Beweglichkeit beider Augen nach aussen und innen, während nach oben und abwärts die Beweglichkeit zwar möglich, aber erschwert war. Beiderseits Proptosis. Links Hemiparästhesie. Halbkugeliger Tumor der Rautengrube, welcher vom Locus caeruleus bis zu den etwas nach rückwärts verdrängten Striae sich erstreckte, indem er nach rechts etwas mehr hinüberreichte als nach links. Der Tumor erwies sich als ein frischer hämorrhagischer Herd, welcher sich auch noch etwas in die Tiefe der Substanz des Pons und der Medulla oblongata verbreitet hatte.

Ransohoff (237). 55jährige Frau. Apoplektischer Insult: Lähmung des linken Abducens und des rechten Rectus internus, Lähmung des rechten Abducens, Kontraktur und Lähmung des linken Rectus internus. Lähmung des linken Fazialis, Parese der rechten Extremitäten, Sensibilitätsstörungen geringen Grades ebenfalls rechts, artikulatorische Sprachstörung, Zwangslachen.

Die Sektion zeigte thrombotischen Erweichungsherd im dorsalen Teile der Brücke, der hauptsächlich den linken Abducens- und Fazialiskern, das rechte hintere Längsbündel, beide Pyramiden und die linke Schleife zerstört hatte. Schrumpfniere, Arteriosklerose.

Bischoff (238). Linksseitige Extremitätenparese, Lähmung des Fazialis, des Abducens, des Hypoglossus, Taubheit, Parese des rechten Rectus internus und abducens.

Die Sektion ergab ein Gliom, hauptsächlich links im Pons und in der Medulla sowie im mittleren Kleinhirnstiel links, ausserdem Syringomyelie des Halsmarkes. Mikroskopisch zeigten sich erkrankt: Im Hirnstamm links die Pyramidenbahn, der mittlere Kleinhirnstiel, die Schleife, die Oliven, die Wurzelfasern des V. bis XII. und die Kerne des V., VII. und VIII. Hirnnerven. Das hintere Längsbündel proximal vom Abducenskern war ebenfalls entartet.

In Bruces Fall (239) handelte es sich um ein 23jähriges Mädchen. Es bestand eine vollkommene Lähmung der konjugierten Augenbewegungen nach links, eine geringe nach rechts, Parese des linken M. rectus internus, linksseitige Fazialislähmung, das Gefühl von Ameisenkriechen in der linken Gesichtshälfte, Schwindel und Ohrensausen.

Die Autopsie ergab eine kleine Geschwulst der oberen Partie der hinteren Brückenhälfte. Die Geschwulst füllte den oberen Teil des IV. Ventrikels aus und erstreckte sich auf die beiden Kerne des VI. Nerven und des N. facialis, sowie auf das linke Längsbündel. Die linke Seite der Brücke war mehr beteiligt als die rechte.

Chassel (236). 32 Jahre alter Patient, Drehung der Bulbi nach rechts, Blicklähmung nach links. Nach links hin kann Patient nur durch Drehung des Kopfes sehen. Lähmung beider Abducentes. Tonische Krämpfe in den Extremitäten: Augenhintergrund normal. Schlucken, Sprechen und Kauen schwer, Cheyne-Stokescher Atmungstypus.

Autopsie: Die Substanz der Brücke mit Ausnahme der oberflächlichen Partien seiner vorderen Hälfte in ein gefässreiches gallertiges Gewebe umgewandelt, welches von käsigen Herden durchsetzt ist.

Sabrazès und Cabannes (240). 25jährige Frau: Kopfschmerz, Schwindel, tonischer linksseitiger Gesichtskrampf, Ophthalmoplegia exterior, sich beschränkend auf die beiden M. recti externi und interni, Stauungspapille, Hyperästhesie im Bereiche des Trigeminus, Taubheit, Schwäche in den oberen und unteren Extremitäten usw.

Sektion: Gliom der hinteren Vierhügelgegend mit Fortpflanzung nach dem Bulbus, besonders in den oberen Teilen und einhüllend die Pedunculi ad cerebellum. Die meisten Gehirnnerven, besonders der N. trigeminus, abducens, oculomotorius, der Fazialis und Akustikus waren beiderseits in die Geschwulst hineinbezogen. Die hintere Kernregion des N. oculomotorius zeigte Degeneration der Nervenzellen, die vordere und mediane soll unbeteiligt gewesen sein.

v. Rad und Butters (241). $9^1/_2$jähriges Mädchen. Stauungspapille. Blicklähmung nach links, später trat noch eine Blicklähmung nach rechts hinzu. Aufhebung des Korneareflexes. Beim Drehen ausgesprochener Nystagmus. Ponstumor, der unmittelbar nach der Operation zum Tode führte.

Strözewski (242). 9jähriger Knabe. Linksseitige Hemiparese, später auch rechtsseitige, Lähmung beider Abducentes, Nystagmus, linke Lidspalte verengt, rechte Pupille erweitert.

Normaler ophthalmologischer Befund.

Sektion: Solitärtuberkel der Brücke.

Schlesinger (243) nimmt einen Tumor der Rautengrube bei einem 16jährigen Kranken an, in dem alle drei Äste des rechten Fazialis geschädigt waren, ausserdem anfänglich eine völlige Lähmung des Abducens rechts mit rechtsseitiger Blicklähmung, später auch eine solche der linken bestand. Eine Stauungspapille fehlte.

Millikins (244) Kranker hatte schon mehrere Male Anfälle von Doppelsehen gehabt, war Potator, aber nicht syphilitisch. Der jetzige Anfall begann mit Kopfschmerzen. Im übrigen fehlten die Symptome von Hirnleiden. Der Schluss des linken Auges vollzog sich etwas langsamer. Die Konvergenzbewegung beider Augen war erhalten, ebenso diejenige nach oben und unten, die laterale fehlte vollständig nach beiden Seiten. Nach einigen Wochen hatte sich rechts die laterale Bewegung ganz, links fast ganz wieder hergestellt.

Ferner entwickelte sich doppelseitige Blicklähmung beim Sitz des Tumors in oder nahe der Mittellinie mit Ausbreitung resp. Einwirkung desselben nach beiden Seiten hin, wie in den folgenden Fällen von:

Seggel (245) beobachtete bei einem 62jährigen Manne eine Stauungspapille, verbunden mit einer doppelseitigen Abducens- und seitlichen Blicklähmung, rechter Fazialislähmung und rechtsseitiger Keratitis neuroparalytica. Die Hornhaut war anästhetisch, doch schien der Trigeminus frei. Ausserdem bestand ein Drehschwindel nach links und stellte sich schliesslich noch eine Hypoglossuslähmung ein.

Die Autopsie ergab einen Solitärtuberkel im oberen Teil der Brücke unter dem Boden der Rautengrube, Höhendurchmesser 1 cm, Längsdurchmesser 2 cm. Die proximale Grenze der Geschwulst begann an der Mündung des Aquaeductus Sylvii, ihr oberer dorsaler Rand verlief längs des Bodens des IV. Ventrikels, dessen untere Wandung nur papierdünn auf der Geschwulst lag und endete, sich in die Tiefe senkend, am Übergange der Medulla zum Pons.

Bregmann (246) konstatierte bei einem 38jährigen Mann eine associierte Blicklähmung nach beiden Seiten bei erhaltener Bewegung nach auf- und abwärts. Leichte Parese des linken Fazialis und der rechtsseitigen Extremitäten mit vasomotorischen Störungen, sehr ausgesprochener Sensibilitätsherabsetzung für alle Qualitäten und starke Ataxie sowie totale Taubheit.

Die Sektion ergab einen Abscess in der Brücke, der metastatisch infolge Vereiterung einer Niere entstanden war. Der Abscess begann im proximalsten Abschnitt der Medulla kurz vor Beginn der Brücke und breitete sich im distalen und mittleren Brückenabschnitte fast nach beiden Seiten aus.

Otto Wernicke (247). 30jähriger Mann. Lues. Lungentuberkulose. Gang schwankend. Rechts Hemiparästhesie. Se. $^1/_2$. Akkommodation erhalten. Kein Strabismus, kein Doppeltsehen. Die Bewegungen der Bulbi nach oben und unten ausgiebig. Konvergenz möglich bis auf ungefähr 6 cm. Die seitlichen Bewegungen der Augen sind völlig aufgehoben. Verdeckt man das linke Auge, so ist es dem Patienten nicht möglich, mit dem rechten Auge dem vorgehaltenen und in der Richtung des Rectus internus bewegten Finger zu folgen, sondern beide Augen bleiben in der Mittellinie stehen. Die Pupillenreaktion normal. Olfaktorius, Trigeminus, Fazialis intakt. Augenspiegelbefund normal. Der Augenbefund blieb sich bis zum Tode gleich.

Sektion: Der Boden des IV. Ventrikels stark konvex, höchste Erhebung der Konvexität der Gegend des Abducenskernes entsprechend. Die Medianfurche hat sich über dieser Konvexität geöffnet und bildet einen 2 cm langen, 3 mm breiten, aber sehr flachen Spalt, in welchem ein darunter liegender Tumor sichtbar wird. Die Schnittfläche des Tumors ist beinahe kreisrund, von 2,5 cm Durchmesser und liegt genau in der Mittellinie des Pons.

Doppelseitiger Blicklähmung begegnen wir ferner bei angeborener Aplasie entweder der Kerne oder der Nervenbahnen resp. Augenmuskeln, wie in der folgenden Beobachtung:

Schapringer (248) sah ein 8jähriges Mädchen mit angeborener doppelseitiger Fazialislähmung und Lähmung der associierten Seitenwender beider Augen nach rechts und links, also der Externi und Interni. Letztere führten aber die Konvergenzbewegung normal aus. Ausserdem war vorstehende Glabella, beiderseits Epicanthus, eine leichte Wulstbildung der letzten Phalanx des linken Zeigefingers, gespaltenes Zäpfchen, Trichterbrust und teilweise Lähmung des motorischen Teiles des Trigeminus und Hypoglossus (Zunge, Kaumuskeln) vorhanden.

Auch Querenghi (249) beobachtete einen Fall. von angeborener Lähmung der Recti externi.

Das Nachblicken.

§ 64. Hier muss noch einer anscheinend paradoxen Erscheinung Erwähnung getan werden, nämlich der Fähigkeit, trotz des Ausfalles der willkürlichen bezw. Kommandobewegungen der Augen, dem langsam durch das Blickfeld bewegten Objekte „nachblicken" zu können.

So fand Oppenheim (250) bei Kranken mit typischer Glossopharyngolabialparalyse auch die M. orbiculares palpebrae für den Willen gelähmt, aber reflektorisch (bei Berühren oder Belichtung der Augen, beim Losfahren auf dieselben mit dem Finger oder dergleichen) völlig aktionsfähig. Der eine Patient war unfähig, die Augen seitwärts zu bewegen, während er einem seitwärts bewegten Objekte nachblicken konnte und die Augen sich auch dem Orte eines Geräusches zuwandten.

In einem Falle Uhthoffs (251) mit einem grossen Abscess im linken Schläfen- und Hinterhauptslappen und nahezu völliger Zerstörung der Sehstrahlung waren die Augen zeitweilig zur willkürlichen Rechtswendung unfähig, während sie dem fixierten Objekte, wenn es nach rechts bewegt wurde, leicht und ausgiebig zu folgen vermochten.

Roth (252). Bei einem Kranken mit Pseudobulbärparalyse war der willkürliche Lidschluss unmöglich, wohl aber der reflektorische (bei plötzlicher Annäherung eines Objektes). Augenbewegungen auf Kommando waren für gewöhnlich nach keiner Richtung ausführbar, auch nicht bei Aufforderung zur Fixation eines namhaft gemachten Objektes in der Gesichtsfeldperipherie, während die Augen mitunter, unabhängig vom Willen des Patienten, plötzliche Bewegungen ausführten. Bei Bewegungen des Fixationsobjektes folgten die Augen innerhalb relativ weiter Grenzen, die normalen Grenzen erreichten sie aber erst dann, wenn bei Fixation eines Objektes der Kopf (passiv) gedreht wurde.

Ein anderer Kranker, bei dem nach mehreren schlagähnlichen Anfällen ein Erweichungsherd in der anderen Hemisphäre entstanden war, konnte Augenbewegungen auf Kommando nicht ausführen, wohl aber wiederum einem bewegten Objekte nachblicken; er konnte auch, wenn er sich ein peripher gelegenes Ding recht eindringlich vorstellte, eine entsprechende Blickbewegung ausführen.

Roth meint, dass in solchen Fällen der psychomotorische Impuls allein nicht stark genug wäre, um den notwendigen Grad von Erregung in den Kernen der Augenmuskeln zu erzeugen. Wenn aber ein reflektorischer Impuls vom Sehnerven sich anschlösse, so genüge die

Erregung der peripherischen Neuronen, um eine Kontraktion des entsprechenden Muskels auszulösen.

Im Falle I von Tödter (253) konnte der Kranke willkürlich nicht nach oben schauen, wohl aber unter Führung eines fixierten Objektes. Die Konvergenz war erschwert.

Bielschowsky (254) hat diese Erscheinung in einer ganzen Reihe von Fällen beobachtet, und zwar nicht immer bei Hemisphärenläsionen, sondern bei Fällen, bei denen zweifellos Herde im Pons bezw. in den Vierhügeln zu Blicklähmungen in lateraler und vertikaler Richtung geführt hatten.

Lewitzkis (255) Fall stellt eine seltene Form der Ophthalmoplegie, und zwar die der Willenslähmung dar.

44jähriger Patient mit Lues. Eines Morgens traten Schwindel, Müdigkeit, Sehverschlechterung, Erbrechen, Diplopie und Unvermögen zu gehen auf. Pupillen ungleich. R > L, Reaktion schwach, Konvergenz nicht möglich. Patient hielt seine Augen leicht nach abwärts gewandt. Der Aufforderung, nach den Seiten oder nach oben und unten zu sehen, konnte Patient nicht Folge leisten; dagegen führte er die Bewegungen aus, wenn man sich, wie von ungefähr, mit seitlich oder oben und unten gelegenen Dingen beschäftigte, z. B. mit seinen Füssen. Ferner war er hin und wieder imstande, Gegenständen mit dem Blicke zu folgen, wenn man sie scharf von ihm fixieren lässt; endlich blieb der Blick, wenn er auf den Untersucher gerichtet war, auf diesem haften, auch wenn der Kopf seitlich gedreht wurde. Aus dieser seitlichen Stellung kehrte das Auge fast immer sehr bald in die primäre Stellung zurück. Kein Nystagmus. Ophthalmoskopisch normal.

Auch wir beobachteten in 3 Fällen das Symptom des Nachblickens.

In einem Falle handelte es sich um eine 23jährige Frau, die sonst keine Störung der Augenbewegungen aufwies. Bei der Sektion fand sich ein subkortikales Gliom in der linken Centralwindung.

Oppenheim (250) konstatierte das Unvermögen, nach rechts und links zu schauen; dagegen waren diese Patienten imstande, einem langsam bewegten Gegenstand bis in die extreme Augenstellung mit dem Blicke zu verfolgen. In einem Falle wurden auch auf plötzliche Gehörreize hin reflektorische Augenbewegungen nach der Schallquelle zu beobachtet.

Das Wesen dieser Störung scheint Bielschowsky (l. c.) in folgendem zu liegen: Die für willkürliche Innervationen scheinbar gelähmten Muskeln sprechen auf kleinste Bewegungsimpulse noch an und vermögen durch allmähliche Summierung solch kleinster Impulse sogar ergiebigere Bewegungen zu vermitteln. Ein peripherer Netzhautreiz, ebenso auch die plötzliche prismatische Verschiebung des Foveabildes, bleiben ohne Einfluss auf den motorischen Apparat, dagegen kann eine paracentrale Netzhautstelle noch motorisch wirksam gemacht werden, entweder durch langsame Bewegung des fixierten Objekts oder durch Verlegung der Aufmerksamkeit auf ein dem fixierten unmittelbar benachbartes. Eine minimale Innervation ist hierbei ausreichend, die richtige Einstellung der Augen zu erhalten bezw. herbeizuführen und ein ebenso minimaler Innervationszuwachs bewirkt die Fortsetzung der Bewegung bei Weiterverschiebung des Fixationsobjektes oder Übergang der Fixation auf das in gleicher Richtung zunächst gelegene Objekt.

§ 65. In seltenen Fällen werden im Sopor Augenbewegungen beobachtet, die immer in ein und derselben Richtung von einer Seite zur anderen, und zwar in genau gleichmässiger Weise in beiden Augen erfolgen [Witkowski (256)].

Die Augen wandern, wie auch bei geschlossenen Lidern zu sehen ist, ziemlich langsam über die halbe oder ganze Lidspalte hin und her, manchmal abwechselnd mit anderen Augenbewegungen. Diese Bewegungen treten dann auf, wenn bei Bewusstlosigkeit gleichzeitig ein Reiz auf die Koordinationscentren im Mittelhirn einwirkt. Ebensoleicht können aber auch atypische Augenbewegungen (vgl. pag. 31) hier auftreten, wenn der Reiz die einzelnen Augenmuskelkerne trifft.

Die seitliche Ablenkung bei Brückenherden.

§ 66. Eine seitliche Deviation der Augen nach der der Blicklähmung entgegengesetzten Seite, also vom Krankheitsherde abgewandt, ist ein häufiges Vorkommnis bei den Fällen von Ponsläsion. Sie ist aber durchaus nicht immer hier vorhanden und deutet wohl in erster Linie auf eine Reizung der betreffenden Seitenwender.

So beobachtete Senator (257) folgenden Fall: Bei einer Lähmung der rechtsseitigen Extremitäten konjugierte Deviation der Augen in horizontaler Richtung nach rechts. Willkürlich konnten sie zusammen nicht über die Mittellinie nach links hin bewegt werden.

Bei der Sektion zeigte sich ein Fehlen der rechten A. vertebralis und eine Thrombosierung der linken. Mikroskopisch war von den Kernen, Nerven und Fasersträngen in der Brücke und dem verlängerten Mark ein mehr oder weniger grosser Teil zerstört, am meisten noch das Corpus restiforme. Der linke Abducenskern schien intakt zu sein, die rechte Hälfte der Brücke und des verlängerten Markes waren normal.

Hallopeau und Giraudeau (258) fanden in einem Falle, in welchem die Autopsie ein die rechte Hälfte des Pons komprimierendes Aneurysma der Arteria basilaris nachwies, Nystagmus, konjugierte Deviation nach links und Zuckungen im rechten oberen Fazialisgebiet. Diese Erscheinungen wurden auf eine Reizung des rechten Fazialis-Abducenskernes bezogen.

Im allgemeinen ist eine auf einem Reizzustande beruhende konjugierte Abweichung der Augen ohne eigentliche Lähmungserscheinungen im Bereiche der Augenmuskulatur bei Ponserkrankungen eine seltene Erscheinung und jedenfalls ein viel selteneres Vorkommnis als bei Erkrankung der Hemisphärenläsion.

Nach Marburg (259) hat die Déviation conjuguée bei pontinen Herden doppelte Ursache:

1. Läsion der Willkürbahnen (cerebrale, hemiplegische Form), meist herdkontralateral mit gleichseitiger Hemiplegie: wohl Reizungssymptom, gebunden an Herde im Brückenfuss nahe seiner oralen Grenze.

2. Labyrinthäre oder vestibuläre Form, bei Affektionen der Brückenhaube mit Läsion des Deitersschen Kernes resp. dessen Systems; sie scheinen offenbar herdgleichseitig und herdkontralateral als Reizungs- und Lähmungssymptom auftreten zu können.

Herdgleichseitige Blicklähmungen entsprechen einem Herd in der Ponshaube, der meist medial oder dorsal gelegen ist, gewöhnlich mit Einschluss des hinteren Längsbündels und des Abducenskernes. Für die herdgleichseitig auftretende pontobulbäre sympathische Ophthalmoplegie ist die Unterbrechung einer Bahn anzunehmen, die in der Substantia reticularis liegt, und zwar ziem-

lich dorsal in der Gegend des dorsalen Vaguskernes, unter dem sie spinalwärts zieht.

Marburg fasst die Déviation conjuguée (bei pontinen Herden meist kontralateral) mit Hinweis auf den Eichhorstschen Fall als Reizungssymptom der Blickbahn vom Cortex auf. Eine gleichseitige Deviation komme jedoch auch vor und sei dieselbe nach Bruce auf eine Läsion des vestibulären Systems meist des Deitersschen bezw. Bechterewschen Kernes zu beziehen. Der erste liege vor dem Abducenskern, der zweite in demselben, der dritte ventrolateral, kaudal von ihm.

Entsprechend diesen beiden Formen der Déviation conjuguée gebe es auch zwei Formen von Blicklähmung, wofür die Fälle von Hunnius, Hallopeau und Senator beweisend seien. Die Annahme eines einheitlichen Blickcentrums sei dadurch widerlegt. Die Beobachtung Senators spreche für die Möglichkeit, dass gleich einer vestibulären Dauerdeviation auch eine vestibuläre Blicklähmung bestehe. Der klinische Nachweis der subkortikalen Blicklähmung sei nicht nur durch die erhaltene Konvergenz, sondern insbesondere auch durch die Ansprechbarkeit des Abducens vom Vestibularapparat leicht zu führen.

Jolly (260) meinte für seinen Fall (Gliom im dorsalen Abschnitt des Pons und der Medulla oblongata, im wesentlichen auch der linken Seite mit linksseitiger Blicklähmung), dass eine solche Reizung der Rechtswender leicht verständlich sei, falls diese Bahn in der Tat im hinteren Längsbündel liege, da dasselbe in der Nähe der Mittellinie in unmittelbarer Nachbarschaft der Geschwulst verliefe und durch dieselbe seitlich verschoben und komprimiert würde. Wachse der Tumor, so folge dieser Reizung eine Lähmung auch des zweiten Seitenwenderpaares.

Die Kopfwendung bei pontinen Herden.

§ 67. Vergesellschaftet sich mit der seitlichen Blicklähmung bei Ponserkrankung eine Drehung des Kopfes, so erfolgt dieselbe durchweg nach der der Blicklähmung entgegengesetzten Richtung. Es beruht dieselbe auf Lähmung der in Betracht kommenden Willkürbahn zum Accessoriuskern und den motorischen Nervenkernen des obersten Halsmarkes nach ihrer Kreuzung, welche im vorderen Teile des Pons erfolgt. Wie schon eine konjugierte Abweichung der Augen nach der Seite des Ponsherdes lediglich als Reizerscheinung (ohne Lähmung) ein sehr seltenes Vorkommnis ist, so dürfte das auch bei der Deviation des Kopfes bei Ponserkrankungen der Fall sein.

Eigene Beobachtung:

Ein vierjähriges Mädchen kam am 2. April 1919 im Krankenhause zur Aufnahme. Seit Ende 1918 Verziehen des Mundes nach rechts und Schielen des rechten Auges. Schmerzen im Hinterkopf. Allmähliche Schwäche beim Gehen und Sprechen. Kurz vor der Aufnahme Schluckstörungen sowie Incontinentia urinae et alvi.

Die Untersuchung ergab am 11. April Seitwärtswendung des Kopfes nach links. Strabismus convergens oc. dext. Blicklähmung nach rechts. In geringem Grade wurde das rechte Auge beim Blick nach oben und unten mitbewegt.

Kornealreflexe beiderseits herabgesetzt.

Rechtsseitige völlige Fazialislähmung.

Zunge weicht etwas nach rechts ab.

Motilitätsstörung der Extremitäten bestand nicht.

Patellarreflexe beiderseits =.

Babinski beiderseits + links > rechts.

Oppenheim links —, rechts +.

23. April. Sopor.

25. April. Schluckstörungen. Lumbaldruck 100. Pandy + Phase I neg. Zellen 19/3.

12. Mai. Krämpfe tonischer Natur.

21. Mai. Vorübergehend in den letzten Tagen wurde ein Auf- und Abwärtsgehen der Augen beobachtet; ferner hie und da feinschlägiger vertikaler Nystagmus.

27. Mai. Die elektrische Untersuchung der Gesichtsmuskeln ergab normale Reaktion.

12. Juni. Stark abgemagert lag das Kind bewegungslos in Rückenlage; hie und da vertikaler Nystagmus beider Bulbi.

17. Juni. Exitus.

Autopsie: An der Grenze zwischen Pons und Medulla oblongata fand sich ein walnussgrosser, zum Teil erweichter Käseknoten, umgeben von granulationsähnlichem Gewebe. Es handelte sich um einen mächtigen Solitärtuberkel des Pons.

Gross- und Kleinhirn herdfrei. Seitenventrikel enthielten vermehrte klare Flüssigkeit.

Desnos (261) sah rechtsseitige Hemiplegie, Drehung des Kopfes und der Augen nach rechts infolge einer Hämorrhagie in die linke Hälfte des Pons.

Bleuler (262) Fall I. Nach zwei apoplektiformen Anfällen blieb eine centrale Lähmung des rechten Hypoglossus und starke Anarthrie, daneben noch geringe Störung der Motilität im rechten Arm und Bein. Zwei Jahre später plötzlicher Schwindel, Kontraktur der linken Extremitäten und es blieb linksseitige Hemiplegie, doppelseitige Lähmung der Gesichtsmuskeln, Parese der Kiefermuskeln, Lähmung des Schlingaktes, völlige Sprachlosigkeit bei Erhaltensein der akustischen Wortbilder, Lähmung der Rechtswender der Augen und des Kopfes ohne Deviation nach links, linksseitige Hemianästhesie mit Ausnahme von Geruch und Geschmack, der Haut, des Antlitzes und der Zunge.

Als Ursache der ersten Sprachstörung und der rechtsseitigen Zungenlähmung fand sich eine alte Apoplexie in der linken inneren Kapsel, der letzte Anfall war durch eine Blutung in die rechte Brückenhälfte entstanden. Atherom der Arterien.

In einem von Grasset (263) mitgeteilten Falle fand sich, abgesehen von einer rechtsseitigen Extremitäten- und linksseitigen Facialislähmung vollständige Atrophie beider Papillen und Zwangshaltung des Kopfes und Rumpfes nach rechts.

Die Sektion ergab sarkomatösen Tumor in der linken Ponshälfte.

Bristowe (264). Linksseitige Hemiplegie und Okulomotoriuslähmung, epileptoide Anfälle mit Drehung des Kopfes und der Augen nach links. Syphilitische Erkrankung der Art. cerebr. post.

Erweichung der rechten Ponshälfte.

Die seitliche Blicklähmung durch Fernwirkung.

§ 68. Die seitliche Blicklähmung bei Herden in den Vierhügeln.

Die associierte seitliche Blicklähmung fehlt nach Uhthoff auf dem Gebiete der isolierten Vierhügelerkrankung fast vollständig. In dem Falle Hunnius (l. c.) hatte ein Gliom des rechten Corpus quadrigeminum und partieller Läsion auch des linken Zwangsstellung der Bulbi nach links hervorgerufen.

Eigene Beobachtung, welche die Uhthoffsche Angabe bestätigt.

Ein 21jähriger Gymnasiast wurde im Krieg am 4. April 1918 durch Gewehrschuss am linken Unterschenkel verletzt; klagte seit kurzem über dauernde Kopfschmerzen. Am 15. Juni einmaliges Erbrechen.

Kam am 26. Mai 1918 ins Krankenhaus.

Keine Pupillenveränderungen. Reaktionen gut. Doppelseitige Stauungspapille.

Die Augenbewegungen nach allen Richtungen hin frei.

Tremor manum.

Patellarreflexe gesteigert.

Kein Babinski.

Patient machte einen schläfrigen Eindruck, war jedoch über alles orientiert.

Lumbaldruck 450. Phase I +; Pandy —; Zellen 7/3. Flüssigkeit klar.

Nach der Lumbalpunktion erhebliche Besserung. Kopfschmerz verschwunden. Schläfrigkeit behoben.

Am 29. Juni wieder Erbrechen; Sopor. Puls klein. Dann plötzlich Bewusstlosigkeit. Zyanose. Exitus.

Die Autopsie ergab: Pia zart; Piagefässe geschlängelt. Hirnwindungen leicht abgeplattet. Seitenventrikel hochgradig ausgedehnt, durch klare seröse Flüssigkeit. Ependym glatt. Grosshirnhemisphären herdfrei. Entsprechend den Vierhügeln findet sich eine gegen die Umgebung nicht scharf abgegrenztes, bohnengrossess Gliom.

Pons und Medulla sowie Kleinhirn herdfrei. Epi- und Hypophyse von normalem Aussehen.

Pontoppidan (265). 31jähriger Mann. Kopfweh, Schwindel, starrer Blick mit beschränkter Beweglichkeit nach allen Seiten, normale Sehschärfe, beginnende Stauungspapille. Später trat konjugierte Ablenkung der Augen nach rechts auf.

Autopsie: Walnussgrosser Tumor in der Fissura transversa cerebri, auf den Corpora quadrigeminum und den Crura cerebelli ad pontem ruhend.

§ 69. Die seitliche Blicklähmung bei Herden in der Medulla.

Lediglich auf die Medulla oblongata beschränkte Herde entbehren der eigentlichen Augensymptome. Erst wenn die Affektion weiter nach oben in die Ponsregion übergreift, erfolgt das Hinzutreten pontiner Erscheinungen, wie seitliche Blicklähmung, Nystagmus, Lähmung des Fazialis und Abducens usw.

Wir verweisen hier auf das lehrreiche Schema Wallenbergs (229) in seiner Arbeit über akute Bulbäraffektion.

Der auf Seite 77 erwähnte Fall Senators (251) gehört auch hierher, indem der Herd vom unteren Ende des Hypoglossuskerns bis zum Abducenskern reichte.

de Jonge (266). Konjugierte Deviation nach links. Tuberkel am linken Seitenrand der Medulla oblongata.

Spitzka (267) beobachtete Schlingbeschwerden, Lähmung des rechten Fazialis und der associierten Bewegungen nach rechts.

Neubildung im rechten oberen Quadranten der Medulla oblongata.

§ 70. Die seitliche Blicklähmung bei Tumoren des Kleinhirnbrückenwinkels.

Nach Uhthoff scheint das Bild der associierten seitlichen Blicklähmung bei diesen Affektionen nur andeutungsweise gelegentlich vorzukommen, wie in den Fällen von Alexander und Frankl-Hochwart, J. Fränkel und Ramsay Hunt (Beschränkung der seitlichen Augenbewegungen, besonders nach links) und Ziehen (vorzugsweise Beschränkung der Linkswendung neben sonstigen Erscheinungen einer komplizierten Ophthalmoplegia exterior). Jedenfalls kommt

das typische isolierte Bild der seitlichen Blicklähmung, wie es bei den intrapontinen Herderkrankungen so häufig ist, hier, wo es sich lediglich um Kompression des Pons von aussen her handelt, selten zur Beobachtung.

Alexander und v. Frankl-Hochwart (269) fanden bei einer walnussgrossen Geschwulst des Kleinhirnbrückenwinkels eine Neuritis optici. Ausserdem bestanden Demenz, Beschränkung der Seitwärts- und Aufwärtsbewegungen der Augen, Nystagmus, Lähmung des linken Fazialis, linksseitige Schwerhörigkeit und Neigung, nach links zu fallen.

Wir beobachteten bei einem 50jährigen Manne, bei dem die Sektion einen rechtsseitigen Kleinhirnbrückenwinkeltumor ergab, Aufhebung des rechtsseitigen Hörvermögens, Blickbeschränkung nach rechts, beginnende Stauungspapille und Nystagmus nach rechts.

§ 71. Die seitliche Blicklähmung bei Kleinhirnherden.

Die seitliche associierte Blicklähmung bei Kleinhirnläsionen erklärt sich aus einer Fernwirkung auf den Boden des IV. Ventrikels und den Pons, speziell auf die Abducensgegend.

Bruns (175) betont für das Zustandekommen dieser Lähmungsform bei einseitigem Kleinhirntumor die Verbindung des Deitersschen Kernes mit dem gleichseitigen Abducens- und dem gekreuzten Okulomotoriuskern und den Druck von seiten des Tumors auf das Centrum für die Seitwärtsbewegung der Bulbi in der Gegend des Abducenskernes.

Bach (270) stellte die okularen Symptome bei Erkrankungen des Kleinhirnes auf Grund von Experimenten und klinischen Mitteilungen zusammen:

Bei Kleinhirnhemisphärenerkrankungen findet sich experimentell und klinisch eine Deviation nach der gesunden Seite. Der Nystagmus tritt klinisch gegenüber den experimentellen Ergebnissen stark zurück.

Bei Erkrankung einer Kleinhirnhemisphäre und des Kleinhirnwurms finden sich Stauungspapille, Optikusatrophie, Nystagmus, Augenmuskel- und Fazialisparese. Wurmaffektionen bedingen experimentell das Auftreten von konjugierten Deviationen und Nystagmus, klinisch Stauungspapille, Nystagmus und Augenmuskellähmungen.

Was die Erkrankungen der Kleinhirnschenkel anbelangt, so fanden sich klinisch bei solchen des oberen Kleinhirnschenkels Augenmuskellähmungen, Nystagmus, konjugierte Deviation, Stauungspapille, bei solchen des mittleren die gleichen Störungen, bei solchen des Corpus restiforme konjugierte Deviation und Nystagmus rotatorius.

Bei einem nahezu völligen oder vollständigen Ausfall des Kleinhirns: Stauungspapille oder Sehnervenatrophie, Nystagmus, Deviation und Augenmuskellähmung.

Nach Prévost erfolgen bei Kleinhirn- und Stammläsionen die Blicklähmungen nach der gleichnamigen, die konjugierte Ablenkung meist nach der entgegengesetzten Seite und begleite stets die Reitbahn-Rollbewegung und zeige die Richtung derselben an.

Kümmel (272) besprach die otologischen Gesichtspunkte bei Abscessen und Tumoren des Kleinhirns. Von Augensymptomen fanden sich Stauungspapille, Blicklähmung, Abducensparese, Miosis und Nystagmus.

Adler (273). Die konjugierte Ablenkung der Augen und des Kopfes nach der gesunden Seite bei einseitigen Kleinhirnaffektionen rühre davon her, dass jedes Kleinhirn auch mit dem gleichseitigen Kopf- und Augendreher in Verbindung stehe.

Eigene Beobachtung:

Eine 71jährige Frau kam in komatösem Zustande am 4. Dezember 1917 ins Krankenhaus.

Blieb dauernd komatös. Die Augen waren stets nach rechts gerichtet. Es schien eine leichte linksseitige Fazialisparese da zu sein.

Die oberen Extremitäten frei beweglich.

Die unteren Extremitäten schlaff.

Die Patellarreflexe nicht sicher auszulösen.

Die Achillesreflexe fehlten.

Babinski, Oppenheim negativ.

Hautreflexe vorhanden.

7. Dezember. Dauernd komatös.

12. Dezember. Exitus.

Die Autopsie ergab in der linken Kleinhirnhemisphäre eine taubeneigrosse frische Blutung. Die Grosshirnsubstanz war herdfrei. In den Seitenventrikeln vermehrte klare Flüssigkeit.

Gefässe an der Basis mit grauen Verdickungen besetzt. Hirnhäute zart. Längssinus frei.

Dieser Fall bestätigt somit die eben zitierte Ansicht Adlers.

Panas (274) beobachtete einen Fall mit völliger Aufhebung der horizontalen Augenbewegungen, während Hebung und Senkung erhalten waren, dabei linksseitiger Kopfschmerz, Krämpfe, Intelligenz ungestört, Pupillen weit, das Sehen herabgesetzt. Die Ursache fand sich im Kleinhirn, dessen linker Lappen in der Gegend des Unterwurmes Sitz einer Meningoenzephalitis mit Erweichung der Rinde war.

Landouzy (276) sah bei linksseitiger Hemiplegie Blicklähmung nach rechts, Ablenkung des Gesichtes und der Augen nach der linken Seite. Die Obduktion ergab Verschluss der rechten Art. vertebralis, diffuse Erweichung der oberen Partie des rechten Kleinhirnlappens.

Laignel-Lavastine und Halbron (277) beobachteten nach einem apoplektischen Insult rechtsseitige Blicklähmung, eine konjugierte Augenabweichung und Drehung des Kopfes nach links. Eine Hämorrhagie fand sich im Centrum der rechten Kleinhirnhemisphäre, und nahm der Herd den Nucleus dentatus und die zwei hinteren und inneren Abschnitte der weissen Substanz bis zum Lobus semilunaris ein. Die Blutung hatte den Wurm erreicht und sich in den IV. Ventrikel ergossen.

Raimist (268) beobachtete bei einem 40jährigen Manne beiderseitige Stauungspapille mit Übergang in Atrophie, verbunden mit Gehörstörungen, Blicklähmung und Cerebellarerscheinungen.

Die Autopsie ergab eine retortenförmige Geschwulst, die etwa zwei Drittel der linken Kleinhirnhemisphäre einnahm.

Jacobsohn und Jamane (278). Fall IV. 25jähriger Kranker. Schwindelanfälle, Taumeln nach der Seite, Erbrechen und Kopfschmerzen, beiderseitige Abducensparese, leichte Parese der Blickrichtung nach links, Ataxie der Hände, Herabsetzung der Hörschärfe auf der rechten Seite.

Autopsie: Pflaumengrosse Cyste in der Mitte des Oberwurmes des Kleinhirns. Der Druck der Geschwulst auf den Hirnstamm habe „einzig auf den geraden, ventralwärts gelegenen Abducenskern und eine in dessen Nähe gelegene Bahn gewirkt", von der man meint, dass sie die Blickrichtung vermittelt.

Sommer (280) berichtete über einen Fall von Sarkom des Kleinhirns mit hochgradigem Hydrocephalus internus. Es bestand eine Stauungspapille mit rechtsseitiger

Abducensparese, die später einem Strabismus divergens und einer konjugierten Deviation nach rechts, verbunden mit Nystagmus, Platz machte. Auch bestand eine starke Ataxie neben nur geringer Parese beider unteren Extremitäten, sowie epileptiforme Anfälle. Der Tumor war anscheinend von der Marksubstanz des Oberarmes oder dem Dache des IV. Ventrikels ausgegangen, nach vorn und unten in die Rautengrube hineingewachsen und drückte sowohl den Pons von hinten oben als nach vorne oben gegen die Stelle der Einmündung der Vena magna Galeni in den Sinus rectus.

Cassirer und Schmieden (281) entfernten operativ eine Kleinhirncyste, die mit Stauungspapille, Blickparese, Nystagmus und einer Asynergie cérébelleuse einherging. Nach der Operation gingen sämtliche Erscheinungen zurück.

Trotter (282) schildert das Bild des Kleinhirnabscesses und teilt ausführlich zwei Fälle mit. Abgesehen von den Erscheinungen des vermehrten Hirndruckes, wie Stauungspapille, fanden sich in den beschriebenen zwei Fällen Lähmungen der Augenmuskeln. In einem Falle bestand neben hochgradigem Nystagmus eine Blicklähmung nach links, und im zweiten Falle Parese des M. rectus internus.

Bei einem Kleinhirnabscess beobachtete Posthumus-Meyjes (283) Nystagmus horizontalis, konjugierte Augenablenkung nach links und beiderseitige Stauungspapille.

Japha (284). Ein 7jähriges Mädchen mit idiopathischem Hirnabscess der linken Kleinhirnhemisphäre und Hydrops ventriculorum hatte eine mässige Stauungspapille, konjugierte Blickrichtung nach rechts und Unfähigkeit, den Kopf festzuhalten. Einige Tage nach der Lumbalpunktion Benommenheit und Exitus letalis.

Panas (285) beobachtete bei einem mit schweren Nervenzufällen ins Hospital gekommenen Individuum völlige Aufhebung der horizontalen Augenbewegungen, während Hebung und Senkung erhalten waren; dabei linksseitigen Kopfschmerz. Krämpfe, Intelligenz ungestört, Pupillen weit, das Sehen herabgesetzt. Die Ursache fand sich im Kleinhirn, dessen linker Lappen in der Gegend des Vermis inferior Sitz einer Meningo-Enzephalitis mit Erweichung der Rinde war.

Poulard und Boufle (286) beobachteten bei einer 57jährigen Frau Blicklähmung nach links, eine konjugierte Deviation des Kopfes und der Augen nach rechts. Ausserdem bestand ein horizontaler Nystagmus. Sonstige Erscheinungen waren nicht vorhanden.

Autopsie: Blutung im Kleinhirn von der Grösse einer Kirsche.

Nach Uhthoff (275) kommen Blicklähmungen und conjugierte Abweichung auf dem Gebiete der Kleinhirntumoren in 6% vor. Hiebei sei die seitlich associierte Blicklähmung am häufigsten, was auch unseren Erfahrungen entspricht[1]).

Die Diagnose der seitlichen associierten Blicklähmung.

§ 72. Bei den reinen Fällen seitlicher Blicklähmung verursacht die Diagnose keine Schwierigkeiten. Beide Augen können eben bei erhaltenem Konvergenzvermögen über die Mittellinie nicht nach der gelähmten Seite hin bewegt werden. Indem nun bei Reizung der betreffenden Rindencentren der linken Hemisphäre die Augen nach rechts hin gewendet werden, muss bei einer Lähmung dieser Centren resp. ihrer Hemisphärenbahnen die Blickwendung nach rechts hin in Wegfall kommen und umgekehrt. Da jedoch diese Lähmungsform nach dem Insulte eintritt und die Patienten demzufolge meist benommen oder bewusstlos sind, so kann in einem solchen Zustande die Beweglichkeit der Augenmuskeln

[1]) Dass Kleinhirnherde ohne Blicklähmung, ohne Nystagmus, ja ohne Kleinhirnsymptome verlaufen können, sahen wir in diesen Tagen bei der Sektion eines Mannes, welcher einen alten wallnussgrossen Abscess in einer Kleinhirnhemisphäre hatte,

kaum oder gar nicht geprüft werden und es springt zunächst bei den meisten Fällen als auffälliges Symptom die konjugierte Deviation in die Augen. Dieselbe kann jedoch in diagnostischer Hinsicht aus den früher entwickelten Gründen nicht von massgebender Bedeutung sein. Bei supranuklearen Lähmungen finden wir die Augen meist auf den Krankheitsherd zu, bei pontinen Herden meist von dem Krankheitsherde weg gerichtet. Doppelbilder treten nur dann auf, wenn neben der Blicklähmung derjenige Augenmuskel absolut gelähmt ist, in dessen Wirkungsbereich die gelähmte Blickrichtung gehört, was, wie wir pag. 65 gesehen haben, meist der Abducens ist. In solchem Falle ist dann der Abducenskern direkt oder indirekt zugleich mit dem Associationscentrum AC resp. AC_1, Fig. 10, geschädigt.

In Jollys Falle (287) von Gliom im Pons bestand vollständige Blicklähmung nach links. Das linke Auge, rechts von der Mittellinie stehend, konnte nicht im geringsten nach links bewegt werden, wohl aber nach rechts oben und unten. Das rechte Auge stand in der Mittellinie, konnte nicht nach links, wohl aber nach oben und unten bewegt werden. Bei Augenbewegungen nach rechts oben und unten bestand etwas Nystagmus. Bei Konvergenzversuch bewegte sich das rechte Auge etwas über die Mittellinie nach links. Pupillenreaktion normal.

Die Sektion ergab intakte Trochlearis- und Okulomotoriuskerne. Der rechte Abducenskern war noch zu erkennen, mit deutlichen, wenn auch klumpigen Ganglienzellen. Vom linken Abducenskern nebst Wurzelfasern war keine Spur mehr aufzufinden.

In diesem Falle bestanden offenbar Doppelbilder, denn das linke Auge war wegen vollständiger Lähmung des Abducens durch Kernläsion desselben und Überwiegen des Tonus seines Antagonisten nach rechts von der Mittellinie abgewichen. Also lag in dieser Abweichung des linken Auges neben der seitlichen Blicklähmung ein Hinweis, den Krankheitsherd im Abducenskern zu lokalisieren.

Es gab Autoren, welche diese letzterwähnten Fälle nicht zu den associierten Blicklähmungen gezählt wissen wollten, während doch gerade sie uns Aufschluss geben über die Lage und die Bahnen des in Rede stehenden Associationscentrums im dorsalen Längsbündel.

Zur Separatprüfung des bei der seitlichen Blicklähmung beteiligten Internus genügt es nicht, das andere Auge verdeckt zu halten und mit dem vorgehaltenen Finger nun die Beweglichkeit des Internus nach der Richtung der Blicklähmung hin zu prüfen, weil ja die dann auftretende Reaktion des Muskels der Effekt eines Konvergenzimpulses hätte sein können und alle Willensimpulse gleichmässig beiden Augen zufliessen, ganz gleich, ob monokular oder binokular gesehen wird. Daher ist es rätlich, die Augen der Patienten auf Kommando sich bewegen zu lassen oder den zu fixierenden Gegenstand ziemlich weit von den Augen fernzuhalten, weil bei zu nahe gehaltenem Finger das zu adducierende Auge die geringere Bewegung machen muss. Hinsichtlich der Augenbewegungen auf Kommando muss jedoch berücksichtigt werden, dass einzelne Individuen aus den niederen Volksklassen in der Bewegung ihrer Augen auf Kommando oft in höchstem Grade ungeschickt sind, da sie stets nur durch Wendung ihres Kopfes diejenigen Augenbewegungen ersetzen, die für gewöhnlich die Menschen mit Kopf- und Blickwendung zugleich vorzunehmen pflegen.

Eine vollkommene Gleichmässigkeit des beiderseitigen Bewegungsausfalles spricht zunächst für eine supranukleare Blicklähmung, da sie mit der Annahme einer nuklearen resp. peripheren Schädigung unvereinbar ist.

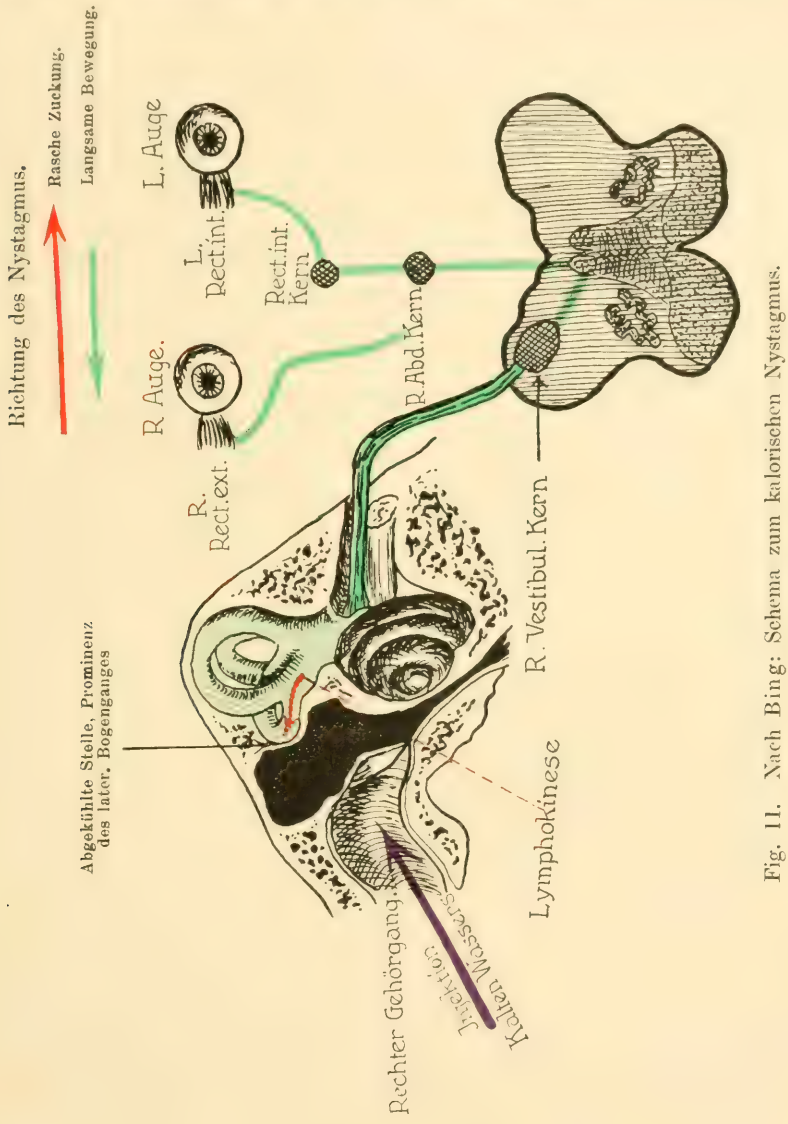

Fig. 11. Nach Bing: Schema zum kalorischen Nystagmus.

Ausser dem Auftreten von Doppelbildern bei der seitlichen Blicklähmung kann man auch aus dem hinzutretenden Verluste der reflektorischen Erregbarkeit der geschädigten Muskeln auf das Übergreifen eines supranuklearen Herdes auf die Augenmuskelkerne schliessen. Ein supranuklearer Sitz des Herdes bei konjugierter Abweichung setzt selbstverständlich die Intakt-

heit wahrer reflektorischer Augenbewegungen voraus. Es kann jetzt als sicher gelten, dass die aufsteigenden Fasern des dorsalen Längsbündels, welche aus dem Rückenmarke und den Vestibularis-Endkernen, namentlich dem Deitersschen Kerne stammen, den Augenmuskeln reflektorisch — insbesondere vom Ohrlabyrinth ausgelöste — Erregungen zuleiten. Als echte Reflexe sind daher die besonders von Barany studierten Bewegungen anzusehen, die durch Erregung der Vestibularisendigungen in den Bogengängen bei passiven Kopfbewegungen oder bei thermischen Reizen erfolgen. Daher ist als Hilfsmittel zur Diagnose der supranuklearen associierten Augenmuskellähmungen der Gebrauch der Kopfdrehung und Ohrausspülung zu verwerten. Als bequemeres Hilfsmittel erscheint hier die passive Kopfdrehung bei Fixation eines Gegenstandes. Bewegungen des Kopfes in einer bestimmten Ebene ergeben in den entsprechenden Bogengängen eine Flüssigkeitsströmung, und diese letztere wird zum Reiz, welcher den Reflex auslöst und das Individuum in den Stand setzt, die Richtung der Sehlinien unverändert zu bewahren. Es leuchtet ein, dass man dadurch eine ergiebige Freiheit der Kopfbewegungen erreicht, während diese sonst in hohem Grade von den Fixationsbestrebungen abhängig sein würden.

Um zu entscheiden, welcher Art die Störung des Abducens bei totaler seitlicher willkürlicher Blicklähmung ist, ob supranuklear oder nuklear (bezw. peripher) empfiehlt Bielschowsky (288) für eine zuverlässige Unterscheidung die Prüfung der willkürlich nicht erregbaren Muskeln auf ihre reflektorische Erregbarkeit vermittelst passiver Drehung des Kopfes nach der Seite der normalen Antagonisten durch einen Ruck. Vor diesem Versuche empfiehlt sich, die Kranken zur Fixation eines geradeaus oder in dem der Deviation der Augen entsprechenden Teile des Blickfeldes gelegenen Objektes zu veranlassen. Es soll dadurch verhütet werden, dass der Effekt der Vestibularisreizung verdeckt wird durch eine etwaige, während der Kopfdrehung eintretende willkürliche Innervationsänderung des okulomotorischen Apparates. Charakteristisch für den vestibularen Ursprung der hierdurch ausgelösten Innervation ist die Tatsache, dass der Kranke seine Augen in der bei dem Versuch erreichbaren Endstellung nicht zu halten vermag, sondern unmittelbar nach Abschluss der Kopfdrehung die Rückkehr der Augen in die Mittelstellung bezw. die ihnen bequemere Deviation mittels einer langsamen („schwimmenden") Bewegung erfolgt. In manchen der hierhergehörigen Fälle lässt sich auch bei langsamer (nicht ruckartiger) Drehung des Kopfes eine ausgiebigere Seitenwendung der Augen erzielen, als (ohne Kopfdrehung) bei blosser Aufforderung, nach der betreffenden Seite zu sehen. Dann aber können die Augen in der so erreichbaren Grenzstellung auch verbleiben, als Beweis, dass sie unter dem Einfluss einer willkürlichen (kortikalen) Innervation stehen, während bei dem zuvor besprochenen Versuche das Fixationsbestreben die Rückkehr der Augen aus der durch die rasche Kopfdrehung — also durch eine reflektorische Erregung der gelähmten Muskeln — erreichten Endstellung nicht aufzuhalten vermag.

Steinert und Bielschowsky (289) beschreiben eine unvollständige associierte Lähmung der Blickbewegungen bei einem Paralytiker. Die auf einen bestimmten Gegenstand

gerichteten Augen behielten die Fixation bei, wenn der Kopf des Kranken um die Frontalachse gesenkt oder gehoben wurde. Es waren also diejenigen Bewegungen unbeeinträchtigt, die auf Erregung der Vestibularisendigungen in den Bogengängen des Labyrinthes zurückzuführen sind. Der Sitz der Läsion sei oberhalb, aber in nächster Nähe des III. Kernpaares zu suchen, da sämtliche Kortikalbahnen für die Vertikalbewegungen betroffen waren. Einige Wochen nach dem auslösenden paralytischen Insult folgten die Augen einem langsam nach oben geführten Gegenstand, dagegen war willkürliches Nachobenschauen oder Fixieren eines Gegenstandes, der oben in das Gesichtsfeld gebracht wurde, unmöglich. Im Gegensatz zu Feilchenfeld erklären diese Autoren dies damit, dass ein wiederholt einwirkender Netzhauteindruck Anlass zu kleinen Einstellungsinnervationen gebe. Obgleich klein, könnten diese sich doch zu einem ausgiebigen Effekt aufsummieren, wie er wegen der erschwerten Innervationsleitung von Anfang an und auf einmal auch nicht annähernd erreichbar wäre.

Wirths (290) beschrieb einen Fall von associierter Blicklähmung mit besonderer Berücksichtigung des vestibulären und optischen Nystagmus. Es bestand ausserdem noch partielle Fazialislähmung. Als Ursache der Läsion war ein Tumor der linken Ponshälfte angenommen worden.

Die willkürlichen Augenbewegungen nach links, oben und unten waren aufgehoben, reflektorisch erfolgten sie bei Fixieren eines festen Punktes unter aktiver und passiver Kopfdrehung vollständig, beim Fixieren eines langsam bewegten Fingers nur teilweise. Die Konvergenz war aufgehoben.

Wirths glaubt dass für die bei Kopfdrehungen eintretenden kompensatorischen Gegenbewegungen beim Erwachsenen der Vestibularisapparat nicht allein ausschlaggebend sei, sondern dass die Fixation oder wenigstens das Fixationsbestreben mit in Betracht komme. Denn wenn der Kopf des Kranken bei geschlossenen oder auch bei offenen Augen unvermutet und plötzlich gedreht wurde, so trat die kompensatorische Gegenbewegung nicht auf.

Bei der Prüfung auf optischen und vestibulären (Dreh- und thermischen) Nystagmus ergab sich folgendes: Die schnelle Nystagmuskomponente unterblieb stets nur in der Richtung, in der auch willkürliche Augenbewegungen so gut wie unmöglich waren; beim optischen Nystagmus erfolgte dabei an Stelle der schnellen Komponente regelmässig ein nicht unterdrückbarer Blinzelreflex. Ausserdem war beim optischen Nystagmus die langsame Komponente in der Richtung der Blicklähmung beschränkt.

Rönne (291) beobachtete einen Fall von associierter Blicklähmung der willkürlichen Seitenbewegungen, aber mit erhaltenen Reflexbewegungen, von den Bogengängen ausgehend. Es handelte sich höchstwahrscheinlich um eine disseminierte Sklerose. Die Augensymptome waren jedenfalls die Folge einer Unterbrechung der supranuklearen Bahn der Augenmuskeln im Pons.

Abgesehen von der in ausgeprägtem Grade vorhandenen Dissociation zwischen den willkürlichen und den reflektorischen Bewegungen war der abnorme Verlauf der vestibulären Reflexe von besonderem Interesse. Statt des unter normalen Verhältnissen auf einen Reiz aus gelösten Nystagmus trat eine spastisch konjugierte Seitendeviation auf, deren Richtung immer durch die Richtung bestimmt wurde, nach welcher unter normalen Verhältnissen Nystagmus entsteht. Dementsprechend trat überall da, wo man einen rechtsgerichteten, rechtsseitigen Fixationsnystagmus erwarten sollte, eine spastische Augendeviation nach links auf und umgekehrt.

Neumann (292) zeigte einen Kranken mit supranuklearer Blicklähmung, cerebellarer Ataxie des linken Armes und hochgradiger Gleichgewichtsstörung. Er konnte die Augen auf eigenen Antrieb nicht konjugiert in die Endstellung bringen, wohl aber bei Führung durch einen Gegenstand, den er betrachtete. Auf dem Drehstuhl liess sich nur der langsame Bewegungsabschnitt des Nystagmus erzeugen.

Maas (293) sah bei einer Kranken, deren Leiden wahrscheinlich als Friedreichsche Ataxie aufzufassen ist, Verlangsamung aller äusseren Augenbewegungen ohne Nystagmus. Nach Vestibularreizung trat für $^1/_2$—1 Minute Unvermögen, nach der nicht gereizten Seite zu sehen, ohne Nystagmus auf. Maas nimmt an, dass bei der Reizung infolge Erschwerung der Rindenleitung nur der vestibulare Bewegungsabschnitt in Erscheinung trete.

In dem folgenden Falle war der Abducenskern indirekt beteiligt:

Bertelsen und Rönne (294). Leichte Somnolenz, bulbäre Sprachstörungen, reflektorische Pupillenstarre und doppelseitigen associierte Blicklähmung der Seitenbewegungen, sowohl willkürlich als reflektorisch, bei voll erhaltener Auf- und Abwärtsbewegung und Konvergenz, und schliesslich mit leichten, kurzdauernden Konvergenzspasmen. Das Sektionsergebnis zeigte encephalitische Veränderungen in der Gegend des Hypoglossuskernes. Die associierte Blicklähmung war auf die doppelseitige Degeneration des hinteren Längsbündels zu beziehen. Eine Beteiligung des Abducenskerngebietes war eine geringe.

Die Ansicht von Marburg (295) betreffs der seitlichen Ablenkung bei Brückenherden hatten wir eingehend auf Seite 77 und 78 wiedergegeben.

Bielschowsky stellt für die konjugierte Deviation bei Grosshirn- und Ponsläsion folgende Unterschiede auf:

Konjugierte Deviation bei Hemisphärenläsion.	Konjugierte Deviation bei Ponsherden.
1. Im ersten Stadium regelmässig und hochgradig.	1. Relativ selten und in der Regel geringgradig.
2. Deviation meist von kurzer Dauer.	2. Deviation, wenn vorhanden, von Dauer.
3. Deviation nach der Seite des Herdes.	3. Deviation nach der Gegenseite vom Herd.
4. Deviation vielfach Reizsymptom (erhöhte Spannung der Antagonisten).	4. Deviation in der Regel Lähmungs-, nur selten Reizsymptome.
5. Kopfdrehung als regelmässiges Begleitsymptom in gleicher Richtung wie die Deviation der Augen.	5. Kopfdrehung kein typisches Merkmal, wenn vorhanden, in der Regel gleichgerichtet wie die Deviation der Augen.
6. Associierte Lähmung der kontralateralen Seitenwender meist gering und flüchtig.	6. Associierte Blicklähmung nach der Seite des Herdes, fast stets schwer und von Dauer.
7. Stets gleichmässige Funktionsstörung der associierten Seitenwender.	7. Häufig ungleichmässige Lähmung der associierten Seitenwender.
8. Extremitäten- und Fazialislähmung auf der Seite der Blicklähmung.	8. Extremitätenlähmung, wenn vorhanden, gekreuzt mit der Blicklähmung. Fazialislähmung, wenn vorhanden, in der Regel gleichseitig mit der Blicklähmung.
9. Bei doppelseitiger Hemisphärenläsion sind alle (auch die vertikalen) Bewegungen beschränkt od. aufgehoben (Zykloplegie).	9. Bei doppelseitiger Ponsläsion bilaterale Blicklähmung ohne Störung der Vertikalbewegungen.

§ 73. Ein sehr charakteristisches Ponssymptom ist die Fazialislähmung in allen Zweigen mit Blicklähmung nach beiden Seiten, weil sich, siehe Fig. 9, Seite 43, die Blickbahnen schon centralwärts vom Fazialiskern gekreuzt haben.

Vgl. die Fälle Schlesinger pag. 74, Seggel pag. 74.

Eine solche Kombination kann nur auf einen Ponsherd bezogen werden, wegen der Beteiligung des entgegengesetzten Rectus internus.

Auch finden wir Fazialislähmung mit gleichseitiger Blicklähmung und gekreuzter Hemiplegie bei Ponsherden, aber auch ohne letztere.

Finny (296). 35jähriger Mann. Beiderseits Neuritis optici, zunächst motorische, dann sensible Lähmung der rechten Extremitäten nebst linksseitiger Fazialislähmung. Konjugierter Deviation nach rechts und linksseitige Blicklähmung.

Autopsie: Solitärtuberkel im Pons.

Tritt endlich bei einer seitlichen Blicklähmung eine gekreuzte Lähmung der Extremitäten zu oder tritt die gekreuzte Hemiplegie gleichzeitig mit der Lähmung des Abducens und Fazialis auf, dann ist mit Sicherheit ein derartiger Symptomenkomplex auf einen pontinen Herd zu beziehen.

Mac Gregor (297). 7jähriges Kind. Erbrechen, rechts Fazialisparalyse und Taubheit. Starke Deviation der Bulbi nach links. Blicklähmung nach rechts. Rechte Hornhaut anästhetisch (Keratitis neuroparalytica). Später Parese der linken Extremitäten.

Die Sektion ergab ein Sarkom in der rechten Hälfte des Pons und der Medulla oblongata.

Ätiologie und Verlauf der seitlichen Blicklähmungen.

§ 74. Die konjugierte Deviation kommt besonders häufig nach Hirnblutungen, seltener bei Erweichungen und Tumoren vor. In der Regel ist die Deviation flüchtig, sie lässt nach oder verschwindet oft schon nach Stunden mit der Wiederkehr des Bewusstseins, auch wenn die Hemiplegie, mit der sie oft vergesellschaftet ist, bleibt. In seltenen Fällen, siehe pag. 43, bleibt eine associierte Blicklähmung länger bestehen. Bei Ponsaffektionen dauert die seitliche Blicklähmung meist bis zum Tode, weil hier die Symptome hauptsächlich durch Tumoren bedingt werden, wie in dem folgenden Falle:

Hughlings-Jackson (298). Derselbe sah seitliche Ablenkung beider Augen in einem Falle von Erkrankung der Pons. Die Ablenkung war dauernd und die Richtung der Ablenkung von der Läsion abgewendet.

Da bei Ponsherden auch die Augenmuskelkerne, namentlich der Abducenskern in den Herd hineingezogen werden, so tritt auch hier bei der konjugierten Deviation oft Doppeltsehen auf, was bei den rein supranuklearen Fällen nicht beobachtet wird.

In der Regel sind Kopf und Augen nach der Seite der Läsion gedreht, während die Blicklähmung die andere Seite befallen hat. Nicht selten tritt zur Lähmung des Blickes nach der einen Seite noch eine Blicklähmung nach der anderen Seite bei erhalten gebliebener Konvergenz

hinzu. Zuweilen ist die Blickführung nach der dem Herde gegenüberliegenden Seite nur erschwert. Wenngleich die seitliche Blicklähmung meist mit Hemiplegie vergesellschaftet ist, so kommt sie doch auch ohne sonstige Herdsymptome vor, wie im folgenden Falle:

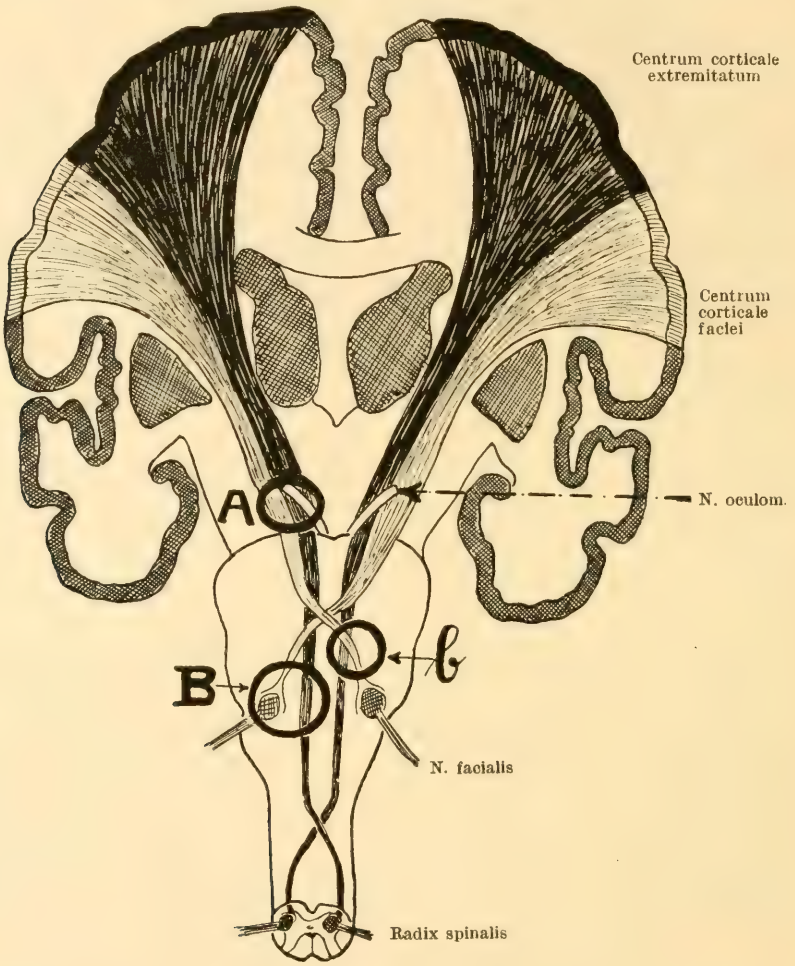

Fig. 12.

Zustandekommen alternierender Hemiplegien.

(Aus: Bing, Kompendium der topischen Gehirn- und Rückenmarksdiagnostik. II. Aufl. Berlin-Wien Urban und Schwarzenberg 1911.)

A = im Bereiche des Oculomotorius. *B* = im Bereiche des Facialis (und Abducens).

Priestley Smith (299). Konjugierte Deviation ohne Hemiplegie.

Ein 17jähriger Bursche erkrankte mit Erbrechen, Kopfschmerz und Schwindel. Nach drei Tagen trat eine Störung der Augenbewegung hinzu. Beide Augen waren um etwa 20° nach rechts gewendet und konnten aus dieser Stellung in associierter Weise nach links gar nicht, nach rechts nur ein klein wenig mit Zucken bewegt werden. Dagegen waren die akkommodativen Konvergenzbewegungen intakt. Das rechte Auge, welches bei Fixierung

eines fernen Objektes jede Wendung nach links verweigerte, führte eine solche um 15° aus, wenn damit Annäherung des Objektes verbunden wurde; der Rectus internus des rechten Auges kontrahierte sich also nicht gemeinsam mit dem Externus des linken, wohl aber mit dem Internus des linken.

Bei Blutungen, Encephalomalazien und Encephalitis ist die Entstehung der Symptome eine schnelle, bei Tumor eine langsamere, bei Grosshirnabscessen kommt die seitliche Blicklähmung fast gar nicht zur Beobachtung.

Die konjugierte Deviation deutet meistens auf einen grösseren Bluterguss; sie geht aber meist bald zurück und spricht nicht immer für direkte Lebensgefahr. Sie ist aber bei längerem Bestande von ungünstiger Bedeutung für den Rückgang einer gleichzeitig bestehenden Hemiplegie.

Auch bei der multiplen Sklerose finden wir die seitliche Blicklähmung, wie z. B. in dem folgenden Falle:

Nagel (300). Beginnende Herdsklerose. 42jähriger Mann, doppelseitige temporale Abblassung der Papillen von weissem Aussehen. Auffallendes Missverhältnis zwischen Sehschärfe ($= {}^{6}/_{6}$) und ophthalmoskopischem Befund. Associierte Blickbeschränkung nach links, rechts unvollständige Ophthalmoplegia interior (Pupille weit, keine Reaktion auf Licht). Linker Fazialis im unteren Aste stark paretisch: geringe Parese des linken Beines; geringe Herabsetzung der Sensibilität am linken Arm und Bein.

Uhthoff (301) fand unter 100 Fällen von multipler Sklerose: 1mal Parese der Seitwärtsbewegung nach rechts und links, 1mal Parese der Seitwärtsbewegung nur nach links, 1mal Parese des Blickes nach oben mit leichter Beschränkung auch in den übrigen Blickrichtungen.

Kampferstein (302) fand bei multipler Sklerose 10mal Beschränkung der Seitenbewegung, 1mal Beschränkung des Blickes nach oben mit leichter Beschränkung auch in den übrigen Blickrichtungen.

Nach einem Trauma beobachtete Marsa (303) eine Lähmung aller vom Okulomotorius versorgten äusseren Muskeln des rechten Auges, darauf Lähmung des rechten Abducens, kombiniert mit Lähmung des Rectus internus der linken Seite. Nach mehreren Monaten trat auch auf dem linken Auge Lähmung aller vom Okulomotorius versorgten äusseren Muskeln sowie des Trochlearis auf. Nur der linke Abducens blieb davon verschont. Marsa glaubt eine Läsion der motorischen Kerne annehmen zu können.

v. Bergmann (304) erwähnt die konjugierte Deviation beider Augen als häufig vorkommendes Symptom bei Schädeltraumen.

Da der Ponsabscess an und für sich sehr selten ist, so spricht auch das Auftreten der seitlichen Blicklähmung, zumal da die konjugierte Deviation bei Gehirnabscess nur vereinzelt beobachtet ist, gegen die Diagnose des Gehirnabscesses.

Sehr selten ist die konjugierte Deviation bei Migräne:

Albutt (305) sah bei einer Dame nach einem Migräneanfall rechtsseitige Hemiplegie mit Bewusstlosigkeit und konjugierter Ablenkung beider Augen nach links eintreten. Nach wenigen Tagen waren alle Störungen verschwunden.

Zacher (306) sah konjugierte Deviation nicht selten im paralytischen Anfalle. 12 Fälle. Davon 7mal nach der Seite der motorischen Reizerscheinungen des Körpers und in anderen Fällen mit halbseitiger Parese ohne Krampferscheinungen nach der entgegengesetzten Seite.

Bei Hysterie ist die seitliche associierte Blicklähmung nicht beobachtet worden; was von derartiger Erscheinung berichtet wird, beruht auf spastischen Zuständen.

J. Levy (307) berichtet über eine 37jährige Kranke mit doppelseitiger hysterischer Amaurose, Lagophthalmus und konjugierter Deviation nach links oben.

Von Interesse ist ferner eine Beobachtung, welche A. Graefe unter die Associationskrämpfe stellt:

Bei einem 9jährigen Knaben waren, nachdem er eine heftige Ohrfeige erhalten, beide Augen ganz nach links gestellt und die Rechtswendung fast gänzlich aufgehoben. Nach 24 Stunden waren die Erscheinungen verschwunden.

Über angeborene Beschränkung der seitlichen Augenbewegungen wird ebenfalls berichtet:

Valk (308) beobachtete häufiger Fälle, wo die seitliche Bewegung beider Augen nach rechts oder links eingeschränkt war, wo also anscheinend ein Internus und ein Externus schwach war. Er nimmt einen angeborenen Zustand an. Normalerweise erreicht die Beweglichkeit nach innen 55°, oben 35°, aussen und unten je 50°. In jenen Fällen waren die konjugierten Bewegungen um 10—20° vermindert. Asthenopische und neurasthenische Beschwerden seien stets zugegen gewesen.

Auffallend sind die ätiologischen Momente in den beiden folgenden Beobachtungen:

Bleuler (309). Bei einem gesunden Manne traten im Laufe von vier Wochen auf: Erst Ohrensausen, dann von den Fingerspitzen bis zur Schulter aufsteigendes Ameisenkriechen links, dann das Gleiche rechts; Schwindel, unsicherer Gang, Kopfschmerz, Abnahme des Gesichtes, Schwäche der Extremitäten, namentlich der linken, Harnretention. Das Sehvermögen erschien beiderseits herabgesetzt ohne abnormen ophthalmoskopischen Befund, die seitlichen Bewegungen der Augen vollständig aufgehoben; keine Akkommodationslähmung. Alle Krankheitserscheinungen verschwanden fast vollständig.

Lederer (310) berichtete über einen zur Heilung gelangten Fall (19jähriges Mädchen) von beiderseitiger Aufhebung der seitlichen associierten Bewegungen bei erhaltener Konvergenz. Unmittelbar nach der letzten Menstruation sei die Störung aufgetreten. Die Patellarreflexe waren erhöht.

B. Die Blicklähmungen nach oben und unten.

§ 75. Die Bewegung der Bulbi nach oben untersteht dem Zusammenwirken des M. rectus superior und des M. obliquus inferior eines jeden Auges. Der erstere zieht das Auge nach oben und innen mit Neigung des vertikalen Meridians nach der Nase. Der letztere zieht das Auge nach oben und aussen mit Neigung des vertikalen Meridians nach aussen. Als Resultante ergibt sich dadurch die Bewegung des Auges gerade nach oben.

Die Bewegung der Bulbi nach unten vollzieht sich unter Innervation des M. rectus inferior und des M. obliquus superior eines jeden Auges. Der erstere zieht den Bulbus nach unten und innen mit Neigung des vertikalen Meridians nach aussen, der letztere zieht den Bulbus nach unten und aussen mit Neigung des vertikalen Meridians nach der Nase. Als Resultante ergibt sich dadurch die Bewegung des Bulbus gerade nach unten.

Mit Hebung der Blickebene ist bei vielen Menschen Neigung zu Divergenz, mit Senkung derselben Neigung zu Konvergenz verbunden. Nach Hering ist dies auf rein anatomische Ursachen gegründet und daher nicht mit entsprechender

Innervation der Recti interni und zugehöriger Mehrung der Akkommodation verknüpft.

Bei der Lähmung der Heber und Senker der Augen unterscheiden wir ebenfalls ganz reine typische Fälle von solchen, die entweder mit Blicklähmungen nach den Seiten vergesellschaftet sind, oder bei denen auch die Kerne einzelner Augenmuskeln zugleich gelähmt erscheinen.

Für die Blickheber und Blicksenker werden zwar subkortikale Centren in den Vierhügeln angenommen, weil umschriebene Läsionen im Bereiche der letzteren oft als anatomische Grundlage von streng associierten vertikalen Blicklähmungen gefunden werden. Es ist jedoch nicht ausgeschlossen, dass solche Herde auch durch eine gleichmässige Schädigung der nahe gelegenen Okulomotoriuskerne das Bild der vertikalen Blicklähmung entstehen lassen könnten. Letztere Ansicht wird namentlich von Bruns (310a) vertreten. Nach ihm dürfte Ophthalmoplegie, sowie Freibleiben der Abducentes für einen Vierhügelsitz der Erkrankung sprechen. Jedenfalls aber dürften die Vierhügel für die Vertikalbewegungen der Augen von Bedeutung sein, sei es als Durchgangsstation der bezüglichen Rindenbahn, oder als Sitz von subkortikalen Centren für die Blickhebung und Blicksenkung.

Nach Spiller (311) ist bei dauernder Blicklähmung nach oben und unten eine Läsion in der Nähe des Okulomotoriuskernes bezw. des Aquaeductus Sylvii anzunehmen. Zweifelhaft erscheint es, ob eine auf die Vierhügel beschränkte Läsion, die auf die Nachbarschaft nicht komprimierend wirkt, eine associierte Blicklähmung verursachen könne.

Für diese Spillersche Ansicht dürfte folgende Beobachtung sprechen, die wir 1918 machten.

Ein 21jähriger Soldat, der am rechten Unterschenkel infolge von Gewehrschuss verwundet war, klagte über dauernden heftigen Kopfschmerz.

Die Augenbewegungen waren frei, es bestand keine Pupillarveränderung, dagegen fand sich doppelseitige Stauungspapille. Andeutung von Romberg. Der Lumbaldruck 450. Patient starb ganz plötzlich. Die Autopsie ergab ein Gliom der Vierhügel und Erweiterung der Seitenventrikel.

Clarke vermisste in einem Falle, in dem sich ein walnussgrosser Tumor im Velum medullare und im Corpus quadrigenium befand, sowohl Ophthalmoplegie wie Ataxie.

Spiller konnte ausser den eigenen 9 Fällen noch 38 Fälle von vertikaler Blicklähmung aus der Literatur zusammenstellen. In 26 Fällen war die Blicklähmung nur nach oben vorhanden, in 16 nach oben und nach unten. In 15 war die Blicklähmung nach oben mit Störungen der Seitwärtsbewegung verbunden. In 5 Fällen war die Blicklähmung nur nach unten vorhanden.

Nach Oppenheim (312) kommt doppelseitige Parese gleichnamiger Augenmuskeln bei Vierhügelerkrankung vor, und zwar Ptosis duplex, Lähmung der Recti interni, Lähmung der Recti superiores (und Obliqui inferiores) oder dieser und der inferiores, resp. associierte Blicklähmung nach oben und unten. In einigen Fällen stellte sich im Verlaufe der Beobachtung eine einseitig be-

ginnende, dann auch auf die andere Seite übergreifende und sich schliesslich mehr und mehr vervollständigende Okulomotoriuslähmung, seltener eine totale Ophthalmoplegie ein. Dabei blieben am häufigsten die Pupillarnerven, einmal der Levator palpebrae sup. verschont. Niemals wurde eine associierte Lähmung der Seitwärtswender beschrieben.

Nothnagel (313) legte bezüglich der Vierhügelerkrankungen auf das Auftreten einer doppelseitigen Läsion einzelner gleichwertig wirkender Nerven besonderen Wert, namentlich wenn daneben keine alternierende Extremitätenlähmung besteht. Diese Doppelseitigkeit der Okulomotoriusbeteiligung scheint sich auch bei einseitiger Vierhügelerkrankung zu finden.

v. Monakow (314) behauptet, dass bei Vierhügelerkrankungen die Augenmuskellähmungen in der Regel associiert seien. Jedes Auge könne eine Herabsetzung der Beweglichkeit in verschiedenem Sinne erfahren; meist zeigten sich nur partielle Einschränkungen in den Bewegungen der Bulbi, und zwar vorwiegend der Bewegungen nach oben und unten, weniger nach der Seite.

Nach Bach (315) kommen Augenmuskelstörungen sehr häufig bei Vierhügelerkrankungen zur Beobachtung. Hauptsächlich symmetrische Lähmungen scheinen in gewissem Sinne charakteristisch für die Vierhügelaffektion zu sein, jedoch bleibe zu bedenken, dass solche Lähmungen auch bei basalen Affektionen beobachtet werden. Isolierte Augenmuskellähmungen hätten in ihrer Bedeutung für die Annahme einer Kernaffektion, somit indirekt für die Diagnose „Vierhügelerkrankung" an Wert verloren. Neben dem symmetrischen Auftreten der Lähmung spreche die Kombination von Trochlearis- und Okulomotoriuslähmung für den Sitz der Erkrankung in den Vierhügeln.

Da die Kerne des Okulomotorius unter den Vierhügeln liegen, ist es oft ganz unmöglich bei Herden in dieser Gegend die Alteration der Vierhügel von der der Okulomotoriuskerne zu trennen.

Bei einem von Bouchaud (316) beobachteten Kranken mit fast völliger Lähmung der Augenmuskeln einer Seite fand sich bei der Sektion eine Gruppe kleiner Blutungen von höchstens Stecknadelkopfgrösse in den Corpora quadrigemina. Ausserdem bestanden Gleichgewichtsstörungen mit Neigung zum Fallen nach der gelähmten Seite und Störung der geistigen Fähigkeiten.

Biancone (317) fand bei einem 18jährigen Schüler, der plötzlich an Doppeltsehen erkrankt war, rechts eine Lähmung aller äusseren Augenmuskeln mit Ausnahme des Abducens, links fast völlige Aufhebung der Bewegung des Auges nach unten, beiderseits Stauungspapille, Schwindel, Gehen und Stehen schwankend, klonische Zuckungen in der rechten unteren Extremität.

Die Sektion ergab ein Sarkom des rechten vorderen Vierhügels. Aus dem mikroskopischen Befunde sei hervorgehoben, dass das hintere Längsbündel und die absteigende Trigeminuswurzel verlagert und atrophiert waren, und zwar rechts stärker als links, ebenso die mediale und laterale, sowie Kern- und Wurzelfasern des Okulomotorius, Trochlearis und Abducens.

Nach Bielschowsky (l. c.) beobachten wir hier entweder einen gleichmässigen Ausfall der Vertikalbewegungen beider Augen, d. h. eine associierte Lähmung sowohl der Heber wie der Senker beider Augen, oder, was seltener, eine Lähmung der Heber, noch seltener eine solche der associierten Bewegung nach unten.

Der Gleichmässigkeit des Bewegungsausfalles zufolge fehlen naturgemäss die Doppelbilder. Wo solche bestehen, muss eine Läsion des Okulomotoriuskerngebietes angenommen werden, während zweifellos dem streng gleichmässigen Bewegungsdefekt eine supranukleare Läsion zugrunde liegt. Wenn man auch sehr häufig in derartigen Fällen post mortem das Kerngebiet an der Erkrankung beteiligt gefunden hat, so geht es doch nicht an, den ganz gleichmässigen Ausfall der Vertikalbewegung auf eine symmetrische Läsion der beiderseitigen Okulomotoriuskerne zurückzuführen, wie dies manche Autoren tun, gestützt auf die Sektionsbefunde und auf das Fehlen anatomisch bezw. experimentell nachweisbarer „Blickcentren" in den Vierhügeln. Diese Annahme ist deswegen unzutreffend, weil sich das klinische Bild der supranuklearen Blicklähmung in ganz eindeutiger Weise von einer bilateralen, wenn auch noch so gleichmässigen Nuklear- oder Wurzellähmung unterscheidet: nur bei der „echten" (supranuklearen) Blicklähmung kann die Reaktion der Vertikalmotoren verschieden sein, je nach der Bahn, auf der ihnen die bezügliche Innervation zugeleitet wird, je nachdem also beispielsweise eine willkürliche oder reflektorische (vestibulare) Erregung erfolgt. Dass gelegentlich eine Kombination einer supranuklearen mit einer nuklearen Schädigung der Vertikalmotoren vorliegt, hat Bielschowsky wiederholt exakt nachweisen können. Während nämlich die associierte Bewegungsstörung nur für die willkürliche Innervation vorliegt, bleibt der nuklear bedingte Anteil an der Bewegungsstörung, der in entsprechender Diplopie zutage tritt, der nämliche, mag eine Vertikalbewegung auf „Kommando" oder durch Führung der Augen mittelst bewegten Fixationsobjektes oder durch vestibulare Erregung veranlasst werden (Bielschowsky).

Die Blicklähmung nach oben und unten gehört nach Uhthoff (l. c. 1178) weder als direkte Herderscheinung, noch als indirektes Fernsymptom zu dem Symptombild des Grosshirntumors. Auch hier sind stets die Gebilde der hinteren Schädelgrube beteiligt, so in den Fällen von Borchardt (318): Knochencyste des Hinterhauptbeins bei Blicklähmung nach oben und unten; Bruce (319): Tumor am Boden des Aquaeductus Sylvii mit Affektion des Okulomotoriuskernes; Gruner und Bertolotti (320): Tuberkel im linken Thalamus, der bis in die graue Substanz des Aquaeductus Sylvii und beide Okulomotoriuskerne reichte, mit Blicklähmung nach oben und unten, sowie Konvergenzlähmung bei guter Funktion der associierten Seitenbewegungen.

Auch Thalamustumoren können gelegentlich derartige Erscheinungen hervorbringen, aber nur, wenn sie auf die Vierhügelregion, den hinteren Teil des III. Ventrikels, den Aquaeductus und den IV. Ventrikel übergreifen (Schneider, Bielschowsky).

§ 76. Bei dem Ausfall der associierten Vertikalbewegungen beider Augen unterscheiden wir folgende Gruppen von Fällen:

a) Lähmung der Heber und Senker,
b) Lähmung lediglich der Heber,
c) Lähmung lediglich der Senker,
d) Fälle, welche mit anderen Lähmungserscheinungen der Augenmuskulatur kompliziert sind.

a) Lähmung der Heber und Senker des Blicks.

Lang und Fitzgerald (321). Homonyme Hemianopsie mit Lähmung der Aufwärts- und Abwärtsbewegungen der Augen. Ein ursächliches Moment war nicht nachzuweisen. Es blieben inselförmige homonyme Skotome zurück.

Verrey (322) sah eine Lähmung der associierten Augenbewegungen nach oben und unten.

Wir beobachteten einen Knaben (11jährig), der vollständig taub und blind war. Beiderseits Atrophia ex neuritide. Es bestand Blicklähmung nach oben und unten.

Autopsie: Pflaumengrosser Tumor der Zirbeldrüse.

Ferner beobachteten wir einen 42jährigen Mann, der sich im 23. Jahre luetisch infiziert hatte. Im 41. Jahre trat Doppeltsehen und Schwäche im linken Bein auf. Später auch Schwäche und Lähmung im linken Arm. Bei der Aufnahme wurde eine Blicklähmung nach links, ferner eine solche nach oben und unten, eine linksseitige Hemiparese inkl. des linken Fazialis mit positivem linksseitigem Babinski und Mendel-Bechterewschen Symptom konstatiert.

Die antiluetische Kur war erfolglos.

Hartmann (323). 49jährige Frau. Allgemeine Arteriosklerose und Nephritis. Links hom. Hemianopsie, links Hemiparese sowie eine in ihrer Intensität wechselnde konjugierte Blicklähmung, Paraphasie und schliesslich zunehmende Lähmung der koordinierten Augenbewegungen nach oben und unten.

Sektion: Multiple Erweichungsherde. Zerstört waren der rechte vordere Vierhügel, der gleichseitige Anteil der hinteren Kommissur, sowie die in den vorderen Vierhügel eintretenden Optikusstrahlungen, der mediale, centrale und laterale Kern des Sehhügels mit Ausnahme der hintersten Partien des Pulvinar des Pes pedunculi, des Gesamtgebiets der Schleife und des Corp. geniculat. internum.

Eisenlohr (324). Ein 33jähriger Mensch hatte sich eine Revolverkugel in die rechte Schläfe geschossen: Es traten Schlafsucht und Schwindelgefühl, jedoch keinerlei centrale Herderscheinung auf. Ein Vierteljahr darauf Zittern im linken Arm. Strabismus divergens oculi sinistri. Rechte Pupille weiter als die linke, beide von träger Reaktion. Augenspiegelbefund normal. Einige Zeit darauf: Beschränkung der Bulbusbewegungen, besonders nach oben und unten. Polyurie. Später Stauungspapille.

Sektion: Die Kugel ging durch das rechte Stirnbein, am Fornixschenkel vorbei, dicht neben dem Kopf des Streifenhügels am Boden des III. Ventrikels entlang in das rechte Vierhügelpaar, woselbst sie sich fest eingekapselt vorfand. Vom rechten Vierhügeldach blieb nur eine wenige Millimeter dicke Decke unverletzt. Die Umgebung des Geschosses war verfärbt, aber nicht eigentlich erweicht.

In den beiden folgenden Fällen bestand eine Lähmung der Heber und eine Parese der Senker des Blicks.

Hope (325) fand eine Lähmung der Heber beider Augen und eine Parese der Senker bei reflektorischer Pupillenstarre.

Sektion: Zerstörung der oberflächlichen Vierhügelpartie durch ein Karzinom.

Bruce (326). Eine Frau hatte einen Sturz erlitten und zeigte jetzt Neigung, hintenüberzufallen. Sie konnte beide Augen nicht nach oben und nur wenig nach unten bewegen. Die sonstigen Bewegungen waren unverändert. Später traten andere Erscheinungen hinzu.

Die Sektion ergab ein Gliom zwischen den Vierhügeln, welches den Okulomotorius einhüllte.

In der folgenden Beobachtung bestand anfänglich eine Lähmung der Blickheber und trat später eine Lähmung der Senker hinzu.

Poensgen (327) beobachtete bei einer 38jährigen, drei Jahre vorher wegen Mammacarcinoms operierten Frau Schwindel, epileptiforme Anfälle, beiderseits Stauungspapille,

Differenz der Pupillen und träge Lichtreaktion, Nystagmus, anfänglich Blickparese nach oben, dann auch nach unten und aussen, cerebellare Ataxie und Parese des ganzen Fazialis und der linken oberen, bald auch der linken unteren Extremität.

Bei der Sektion fand sich neben einem beträchtlichen Hydrocephalus internus ein walnussgrosses alveoläres Carcinom der Vierhügelgegend, das die beiden vorderen Corpora quadrigemina und von den hinteren namentlich das linke eingenommen hatte, sowie eine Tumormasse im rechten Fusse des Pons.

In der folgenden Beobachtung war der Sitz des Herdes supranuklear.

Steinert und Bielschowsky (328). Associierte Lähmungen der Vertikalbewegungen beider Augen. Die auf einen bestimmten Gegenstand gerichteten Augen behielten die Fixation bei, wenn der Kopf des Kranken um die Frontalachse gesenkt oder gehoben wurde. Es waren also diejenigen Bewegungen unbeeinträchtigt, die nach Breuer auf Erregung der Vestibularendigungen in den Bogengängen des Labyrinthes zurückzuführen sind. Der Sitz der Läsion sei oberhalb, aber in nächster Nähe des III. Kernpaares, da sämtliche Kortikalbahnen für die Vertikalbewegungen (willkürliche und reflektorische) betroffen waren. Einige Wochen nach dem auslösenden paralytischen Insult folgten die Augen einem langsam nach oben geführten Gegenstand, dagegen war willkürliches Nachobenschauen oder Fixieren eines Gegenstandes, der oben in das Gesichtsfeld gebracht wurde, unmöglich.

Die Lähmung der Bewegungen nur eines Auges nach oben und unten kann selbstverständlich nicht als eine Lähmung des Associationscentrums betrachtet werden, wie z. B. im folgenden Falle.

Weiss (329) diagnostizierte bei einer 61jährigen Kranken eine Geschwulst des rechten vorderen Vierhügels. Die Erscheinungen waren: Intentionstremor der oberen Extremitäten, linksseitige Taubheit und rechtsseitige Ptosis mit Aufhebung der Bewegung des rechten Auges nach oben und unten, rechte Pupille weiter als die linke, lichtstarr und auf Akkommodation kaum reagierend. Der Augenhintergrund normal, das Sehvermögen des rechten Auges herabgesetzt.

Ob in dem folgenden Falle die Lähmung angeboren war, bleibt dahingestellt.

Shannon (330) beobachtete bei einem 9jährigen Kinde, das für sein Alter schlecht entwickelt war, eine konjugierte Lähmung der Heber und Senker des Auges.

b) Lähmung lediglich der Heber des Blicks.

§ 77. v. Hösslin (331) beobachtete bei einem 9jährigen Knaben eine Polyurie, verknüpft mit einem schwankenden Gange, einer beiderseitigen Stauungspapille, Pupillenerweiterung und Unbeweglichkeit beider Bulbi nur nach oben.

Die Sektion ergab ein gefässreiches Spindelzellensarkom der Zirbeldrüse, übergreifend auf die Corpora quadrigemina, leichte Sklerose am Boden der Rautengrube, Kompression mit Zerstörung des Aquaeductus Sylvii.

Lichtheim (332). Fall III. Bei einem Knaben, der eine Lähmung der Augenheber, sowie eine Neuritis optici dargeboten hatte, fand sich ein grosser Käseknoten der Vierhügel, der aber die vorderen Zweihügel freigelassen hatte.

Freund (333) beschrieb einen Fall von vollständiger Blicklähmung nach oben, bei dem ein Herd in der linken Thalamus-Vierhügelgegend bestand. Der Darkewitschsche Kern war dadurch vollständig zerstört worden und der seitliche Teil des hinteren Längsbündels entartet. Diese Gebiete seien die Schaltstellen für die Rindenimpulse für Aufwärts- und Abwärtsbewegung.

Durch mehrfache Herde im Fusse der zweiten und dritten rechten Stirnwindung sei auch das rechte hintere Längsbündel zum grossen Teil seines Zustromes von der Hirn-

rinde beraubt worden. Dadurch werde erklärt, dass die Blicklähmung in diesem Falle dauernd geblieben sei.

Henoch (334) konstatierte einen relativ kleinen Solitärtuberkel im linken hinteren Vierhügel bei Blicklähmung nach oben neben mässiger basaler Meningitis.

Kornilow [zitiert von Uhthoff (335)] sammelte 27 Beobachtungen von Blicklähmung nach oben mit 11 Autopsiebefunden, bei welchen 8mal Tumoren, gewöhnlich in der Gegend der Corpora quadrigemina und nur gelegentlich Apoplexien zugrunde lagen.

Ohne Autopsie hatte Uhthoff (335) ebenfalls zwei Beobachtungen mit Blicklähmung nach oben zu verzeichnen, welche er bei plötzlichem und isoliertem Auftreten gleichfalls auf Blutungen in die Vierhügelgegend resp. in deren Nachbarschaft zurückführen zu müssen glaubt.

Freund (336), Nieden (337), Gallus (338) und Snell (339) teilten klinische Beobachtungen von Blicklähmung nach oben mit.

Reich (340) beobachtete eine beiderseitige Ptosis, Blicklähmung nach oben und Trägheit der Pupillenreaktion mit gleichseitiger rechtsseitiger Lähmung und Hemianästhesie für alle Gefühlsqualitäten bei einem Herd im hintersten Teile des Thalamus. Derselbe ging im Bereiche der Haube auf den vorderen Teil des linken Vierhügels über.

In den folgenden Fällen beobachteten wir eine vollständige Lähmung der Hebung des Blickes.

1. Frau D. E., 53 Jahre, Lues. Hatte vor acht Jahren zum ersten Male eine Apoplexie, die sich vor drei Jahren wiederholt und eine rechtsseitige Hemiparese zurückgelassen hatte. Seit einiger Zeit fehlt die Bewegung beider Augen nach oben vollständig, dieselben können weder dem vorgehaltenen Finger folgen, noch auf Kommando nach oben bewegt werden. Die Bewegung beider Augen nach unten, sowie nach rechts hin und für Konvergenz absolut frei. Dagegen ist zeitweise die Blickbewegung nach der linken Seite hin gehemmt, an anderen Tagen wieder viel freier.

2. Bei einem hereditär luetischen jungen Manne fand sich Opistothonus, reflektorische Pupillenstarre, Blicklähmung nach oben, horizontaler Nystagmus. Nach kombinierter Hg-Salvarsankur erhebliche Besserung, nur die Blicklähmnng blieb bestehen.

3. Bei einer 37jährigen Frau mit Schlafsucht, Stirn- und Nackenschmerzen, allgemeiner Muskelschwäche, Erbrechen fand sich Blicklähmung nach oben. Autopsie. Kleinhirntumor.

c) Lähmung der Senker des Blicks.

§ 78. Babinski (347) zeigte einen Fall, in dem die willkürliche Bewegung beider Augen nach unten fehlte. Es wurde ein supranuklearer Sitz der Krankheit angenommen.

Suckling (348). Bei einer 38jährigen Frau Lähmung der Blicksenkung, der Konvergenz und Akkommodation. Ursache unbekannt. Ophthalmoskopisch normal.

In den beiden folgenden Beobachtungen bestand neben Lähmung der Senker ein Krampf der Heber des Blickes.

v. Schröder (349). Fall I. Patient mit Lähmung der associierten Bewegungen nach unten nebst einem während der Beobachtung sich jedesmal steigernden Krampf der die associierte Bewegung nach oben ausführenden Muskeln. Die Erkrankung begann mit Fieber, Kopfschmerzen, Ohrensausen. Nach einer Woche bestand nur noch die Bewegungsstörung beim Blick nach unten. Beim Blick geradeaus war keine Ablenkung vorhanden. Die Bewegung nach unten fehlte ganz. Im Laufe der Prüfung trat der Krampf ein. Die Augen konnten dann auch nicht mehr bis zur Wagrechten gesenkt werden.

Marie (350) stellte einen Kranken vor, welcher dem nach abwärts bewegten Finger mit beiden Augen folgen konnte, wenn er den Kopf hintenüber beugen durfte, sonst ver-

mochte er die Augen nicht zu senken, bei dem Versuche dies zu tun, bewegten dieselben sich vielmehr krampfhaft nach oben.

Aus diesen beiden letzterwähnten Fällen scheint hervorzugehen, dass für die Heber und für die Senker des Blickes getrennte Centren vorhanden sind.

d) Lähmung der Heber resp. Senker des Blicks, kompliziert mit Lähmungserscheinungen der Okulomotoriuskerne.

§ 79. Die Häufigkeit des Befallenseins des N. oculomotorius bei Lähmungen der Heber und Senker des Blickes legt die Vermutung nahe, dass die Aufstellung eines besonderen Associationscentrums für die Vertikalbewegungen des Blickes überhaupt nicht nötig sei, oder dass dasselbe doch sehr nahe bei den Okulomotoriuskernen gelegen sein müsse.

In einem Falle von Polyneuritis alcoholica fand sich nach der Mitteilung von E. Neisser (342), abgesehen von punktförmigen bis linsengrossen Suffusionen, an der Streckseite beider Arme, eine Beschränkung der Beweglichkeit beider Augen nach oben links und oben. Pupille links etwas weiter als rechts. Augenhintergrund: Links blass, Gefässe sehr dünn, keine Atrophie, rechts starke temporale Abblassung.

Die Sektion zeigte die Pia über der Gehirnrinde diffus getrübt und in der Brücke zahlreiche kleine Blutungen.

Haskovec (343). Linke Fazialisparese, mässige Schwellung der Papillen, konjugierte Blicklähmung nach oben, Pupillen weit und starr, linker Lidreflex fehlend, linksseitige homonyme Hemianopsie, links Geschmack fehlend, Geruch links herabgesetzt, an das Ohr gelegte Uhr wird links gehört, komplette linksseitige Anästhesie für alle Qualitäten. Muskelkraft der linken oberen Extremität gleich Null. Schlaffe Lähmung des linken Beines.

Kölpin (344). 53jährige Frau. Kopfschmerz, Sehstörung, unsicherer Gang. Reflektorische Pupillenstarre, Pupillendifferenz, Stauungspapille. Konjugierte Blicklähmung nach oben. Schwäche des linken Fazialis, Intelligenzschwäche.

Sektion: Multiple Adenocarcinome im Vorderhirn, in dem Kleinhirn und der Brücke von Erbsen- bis Apfelgrösse.

Lähmung der Heber und Senker des Blicks im Verein mit Convergenzlähmung.

Posey (345) teilt zwei Fälle mit von Lähmung der Konvergenz und Aufwärtsbewegung. Der eine war ein Säufer mit gesteigerten Kniereflexen, Schwindel, undeutlicher Sprache und Zittern der Zunge. Der zweite betraf eine alte Frau mit Hirnblutung.

Teillais (351). 60jähriger, an Diabetes leidender Mann mit syphilitischer Vorgeschichte erkrankte an einem mit Koma verbundenen Anfalle. Derselbe liess gesteigerte Sehnenreflexe zurück nebst Schmerzen, aber keine ausgesprochene Hemiplegie. Ausserdem blieb vollständige Lähmung der associierten Hebung und Senkung und der Konvergenz der Augen, während die Seitenbewegungen unversehrt waren.

Grunert et Bertolotti (352). Syndrôme de la calotte pédoncolaire. Hémiplégie alterne sensitive motrice. Paralysie des mouvements associés de l'élévation, de l'abaissement, de la convergence de deux globes oculaires, avec atteinte de la musculateur interne des yeux et conservation parfaits des mouvements associés de la bilateralité.

Es fand sich ein Tuberkel, der längs des Pedunculus in der Mitte des Aquäductus ausgebreitet war, die Kernregion des N. oculomotorius einnahm und links von einer, den vorderen Vierhügel einnehmenden Erweichungszone begleitet war. Auch waren die aus den Kerngebieten des III. Ventrikels austretenden Fasern völlig zerstört; verschont waren nur das hintere Längsbündel, der rote Kern und die Wurzelfasern des III. Nerven.

Suckling (353). 38jährige Frau, kein ätiologisches Moment. Ophthalmoskopischer Befund normal. Lähmung der Senker des Blickes mit Konvergenzlähmung und Lähmung der Akkommodation.

v. Kornilow (354). Poliencephalitis superior bei einem 6jährigen Knaben. Die Augen waren unbeweglich nach auf- und abwärts, auch war die Konvergenz etwas gehindert bei gleichzeitiger Trägheit der Pupillen auf Licht und Akkommodation.

Sauvineau (355) beschrieb einen Fall der zuerst von Parinaud aufgestellten associierten Lähmung von Hebern und Senkern zugleich mit Lähmung der Konvergenz bei ungestörter Seitenbewegung. Das Leiden war plötzlich entstanden und blieb stationär.

Spiller (356). Blicklähmung nach oben mit Verlust der Konvergenz und Erschwerung des Blickes nach unten.

Sektion: Sarkom im Pedunculus cerebri. Der Tumor erstreckte sich bis nahe zum Beginn des IV. Ventrikels einerseits, andererseits bis in die Gegend des Okulomotorius.

Wir beobachten gegenwärtig bei einem Falle von Encephalitis lethargica vielleicht nach Influenza Lähmung der Heber und Senker, Beweglichkeitsbeschränkung der Seitwärtswender, Konvergenzlähmung; maskenartiger Gesichtsausdruck, Bewegungsverlangsamung der oberen Extremitäten, Schlafsucht.

In dem folgenden Falle war das Symptom des „Nachblickens" vorhanden.

Tödter (357) teilte zwei Fälle von Blicklähmung nach oben und unten mit; ob er isoliert war, bleibt zweifelhaft, da beide Male Doppelbilder vorhanden waren, die nicht nähes beschrieben sind. Im ersten Falle konnte der Kranke willkürlich nicht nach oben schauen, wohl aber unter Führung eines fixierten Objektes. Die Konvergenz war erschwert.

In dem folgenden Falle bestand eine Blicklähmung nach oben mit doppelseitiger Kontraktion der Lidheber und Konvergenzlähmung.

Chaillous (346) berichtete über eine beiderseitige Kontraktur der Lidheber mit Blicklähmung nach oben und Konvergenzlähmung. Die Patientin hatte fünf Aborte hintereinander gehabt. Für Basedow waren keine Anzeichen vorhanden.

In der nächsten Beobachtung fand sich daneben auch doppelseitige Ptosis.

Gruner und Bertolotti (358). 28jähriger Kranker, rechtsseitige Extremitäten- und Fazialisparese. Doppelseitige Ptosis. Hebung und Senkung der Augen unmöglich, Bewegung nach aussen erhalten, Konvergenzbewegungen nicht vorhanden, während die Interni bei den associierten Bewegungenfunktionierten. Rechte Pupille weiter als die linke und lichtstarr. Stauungspapille. Links: Keratitis neuroparalytica.

Sektion: Nussgrosser Tuberkel im linken Thalamus opticus, ferner ein etwa 9 mm grosser in der Mitte des Tegmentums, der den Okulomotoriuskern und den Trochleariskern zerstört hatte.

§ 79a. Die folgenden drei Fälle zeigen eine Lähmung der Heber und Senker des Blickes im Verein mit einer doppeltseitigen Ptosis und Pupillenstörungen.

Gordinier (359). 21jähriger Kranker. Stauungspapille, geringer Nystagmus horizontalis, fast völlige Lähmung der Auf- und Abwärtsbewegung der Bulbi, geringe doppelseitige Ptosis, linke Pupille weiter als die rechte und Pupillenstarre. Der Gang war cerebellar ataktisch, mit Neigung nach links zu fallen.

Die Autopsie ergab ein Gliom, ausgehend vom Oberwurm, das das hintere Corpus quadrigeminum zerstört und noch die Kleinhirnschenkel, den Aquaeductus Sylvii und

dessen Dach affiziert hatte. Mikroskopisch zeigten sich Veränderungen an den roten Kernen, ferner erhebliche am Okulomotorius-Trochleariskern, sowie fast völliger Untergang der centralen grauen Substanz des Aquaeductus Sylvii.

Suckling (360). Ophthalmoplegia exterior durch Alkohol. Bei einem 50jährigen Trinker begann das Leiden mit Schmerzen und Krämpfen in den Beinen und beiderseitiger Ptosis. Die Augenbewegungen nach oben und unten fehlten, die seitlichen waren vorhanden. Die Pupillen waren eng und reagierten träge auf Licht. Dazu kamen psychische Störungen. Nach Entziehung des Alkohols trat Besserung ein.

Wir beobachteten einen analogen Fall von Poliencephalitis superior mit doppelseitiger Ptosis, Lähmung der Heber und Senker und träger Pupillarreaktion bei einem Potator. Ebenfalls Heilung durch Abstinenz.

Der nächste Fall zeigt eine Lähmung der Heber und Senker des Blickes mit Diplopie abhängig von Lähmung des Rectus superior.

Wernicke (361). Nach schwerem apoplektischen Insult blieb eine linksseitige Hemiplegie und fast vollständige Aufhebung der Augenbewegungen nach oben und unten zurück bei erhaltener seitlicher Bewegung. Das linke Auge stand etwas tiefer, und es bestand entsprechende Diplopie. Die Sehschärfe war normal.

Sektion: Schrumpfung des rechten Seh- und Streifenhügels infolge einer alten Erweichungsnarbe.

Auch in den folgenden Fällen bestand Lähmung der Heber und Senker des Blickes und Diplopie durch Lähmung des Rectus superior dabei Lähmung der Pupille bei ungleicher Weite derselben.

Hope (362). 19jähriger Mann. Stauungspapille. Eine Hebung des Blickes über die Horizontale erschien dem linken Auge unmöglich, während das rechte noch spurweise nach oben gewendet werden konnte. Die Doppeltbilder standen untereinander, und zwar stand das des linken Auges tiefer. Pupillen beiderseits weit, rechts stärker, unbeweglich gegen Licht, sich verengernd bei Konvergenz- und Akkommodationsimpulsen.

Die Sektion zeigte an Stelle der Lamina corp. quadr. einen etwa taubeneigrossen Tumor, der den Balken etwas nach oben hebt und den Gehirnstamm so nach aussen drängte, dass in den beiden Thalamis eine konkave Ausbuchtung entstand. Die hinteren Vierhügel waren noch ziemlich gut erkennbar, ebenso die Crura posteriora. Der Aquaeductus Sylvii war nur in der hinteren Hälfte erhalten.

Die folgende Beobachtung zeigt Lähmung der Heber und Senker des Blicks mit Pupillenstarre und Lähmung eines Internus.

Bielschowsky (363). Fall I. 18jähriges Mädchen, vor drei Jahren beiderseitige Stauungspapille und zeitweise Doppeltsehen, bald darauf schleppende Sprache, Ataxie im rechten Arme, später Abblassung der temporalen Papillenhälfte, Nystagmus, links Strabismus divergens, Mangel der Bewegung der Bulbi nach oben und unten, linke Pupille $>$ R, totale Pupillenstarre.

Die Sektion ergab einen vom hinteren Teile des III. Ventrikels ausgehenden Tumor, wodurch es zum völligen Schwund der hinteren Kommissurenfasern, der Platte des vorderen Vierhügels und des dorsalen Teiles der Haubenregion gekommen war. Das Okulomotoriusgebiet war grösstenteils zerstört und nur die kaudalste Hälfte des Hauptkernes erhalten. Die beiden roten Kerne und infolge der Erweiterung des Aquäduktus und des IV. Ventrikels auch die hinteren Vierhügel, das Velum medullare anterius sowie die Trochleariskreuzung waren ebenfalls betroffen.

Ein anderer Fall desselben Autors zeigte Lähmung beider Interni bei völliger Leistungsfähigkeit der Convergenz und Lähmung der Heber des Blicks.

Ein 45jähriger Mann, der eine Quetschung des Hinterkopfes erlitten hatte, klagte über Doppeltsehen. Bielschowsky (363) stellte fest, dass bei der Linkswendung, die das linke Auge in normalem Umfange ausführte, die rechte Hornhaut nur eben bis zur Lidspaltenmitte gelangte. Dagegen erreichte das rechte Auge die normale Abduktionsgrenze, während die associierte Rechtswendung am linken Auge um zwei Drittel hinter der Norm zurückblieb. In auffälligem Kontraste zu diesem Befunde stand die annähernd normale Leistungsfähigkeit der Interni bei der Konvergenz Bezüglich der übrigen Augenbewegungen war ein nahezu völliger Ausfall der Hebung festzustellen und traten, beim Bestreben nach oben zu sehen, nur vertikale nystagmische Zuckungen auf.

Es wurde eine kleine Blutung im Okulomotoriuskern angenommen, und zwar im lateral-dorsalen Kernabschnitte in der Form einer beiderseitigen, nahezu symmetrisch gelegenen Läsion desselben.

Der folgende Fall zeigt eine Lähmung der Heber des Blicks mit Pupillenstarre und Konvergenzkrampf.

Schröder (349). Ein Kranker zeigte vollständige Lähmung der associierten Bewegungen nach oben mit gleichzeitiger Lähmung der Divergenz. Der Kranke war luetisch und trank. Es bestand Konvergenz und gleichmässiges Doppeltsehen. Auf Licht und Konvergenz reagierten die Pupillen kaum. Man könnte auch einen Konvergenzkrampf annehmen.

In den folgenden Beobachtungen war auch neben dem Okulomotorius der Abducens mitergriffen.

Guthrie und Turner (364) sahen bei einem Falle, in dem die Sektion eine Geschwulst der linken Vierhügel und des linken Sehhügels ergab, Lähmung des rechten Abducens und Verminderung der Aufwärtsbewegung beider Bulbi ohne Ptosis. Die Pupillen waren mässig weit L > R. Die Konvergenzreaktion derselben war rechts erhalten, links unsicher, die Lichtreaktion beiderseits unsicher. Ausgeprägte beiderseitige Stauungspapille.

Lichtheim (365) teilte drei Fälle von Geschwülsten der Vierhügel mit:

Fall I. Bei einem Knaben traten Augenmuskellähmungen, zunächst des einen Abducens auf, rasch sich kombinierend mit Lähmung beider Blickheber, weiter rasche Erblindung und Atrophie der Sehnerven, starre Pupille.

Ein Gliom betraf die ganze Vierhügelgegend und war in den rechten Thalamus gewuchert.

Fall II. Bei einem erwachsenen Knaben waren die gleichen Lähmungen der Augenmuskeln vorhanden wie im Falle I, ausserdem bestand Stauungspapille. Die Geschwulst hatte die vorderen und hinteren Zweihügel ergriffen und sich in den Sehhügel fortgepflanzt.

Poensgen (366) diagnostizierte eine Blutung in den linken vorderen Vierhügel, in einem Falle, in dem nach einem apoplektischen Insult Lähmung der rechten Extremitäten, Ptosis des rechten unteren Fazialis, völlige Blicklähmung nach oben und fast völlige nach unten, sowie geringe Parese der beiden Abducentes, links mehr als rechts, und linksseitige Ptosis aufgetreten waren.

In den folgenden Beobachtungen beruhte wohl die Lähmung der Heber des Blickes auf Fernwirkung.

Bei einem von May (367) beobachteten Kranken fanden sich Kopfschmerz, Erbrechen, doppelseitige Neuritis optici, Nystagmus, Lähmung beider Abducentes, Vertigo und die Unfähigkeit, beide Bulbi nach oben zu rollen.

Die Sektion zeigte ein Glioma cerebelli, welches den ganzen linken Lappen und einen grossen Teil des mittleren Kleinhirnes eingenommen hatte.

Hectoen (368) beobachtete einen Fall von Sarkom der Brücke bei einem 37jährigen Manne. Die rechte Pupille war runder als die linke, die Augenbewegungen nach oben und links beschränkt. Die Macula lutea verwaschen.

Die Autopsie ergab ein Sarkom des Pons und Metastasen in beiden Thalami.

C. Die Lähmung der Konvergenz.

§ 80. Das Vorhandensein eines gesonderten Centrums für die Konvergenz beruht zunächst auf der Voraussetzung

a) einer freien associierten Seitenbewegung der Mm. recti interni bei Lähmung der Konvergenzbewegung und

b) einer Lähmung beider Mm. recti interni für die seitliche Blickbewegung bei völliger Leistungsfähigkeit der Konvergenz,

c) einer Lähmung beider Okulomotorii in allen Zweigen bei Erhaltung der Konvergenz.

a) Lähmung der Konvergenz bei freigebliebener associierter Seitwärtsbewegung.

Vgl. die Fälle Grunert und Bertolotti, p. 100, sowie Donath, p. 106.

Hayne (369) berichtet von einem 17jährigen Patienten, welcher bei sonst erhaltener Beweglichkeit der Bulbi einen vollständigen Mangel der Konvergenz zeigte. Trotz monatelanger Behandlung besserte sich der Zustand nicht.

Stölting und Bruns (370). Bei einem 30jährigen Fräulein, welches seit 15 Jahren an schweren Nervenstörungen gelitten hatte, seit mehreren Jahren bettlägerig war, mit Lähmung der Unterextremitäten, Schwäche und Zittern der oberen, Anästhesie der unteren Körperhälfte, war die Konvergenzfähigkeit aufgehoben bei normaler associierter Seitenbewegung. Die Pupille zeigte gute Reaktion auf Licht, mangelhafte Kontraktion bei Akkommodation für die Nähe, die übrigens erhalten war.

Priestley Smith (371). Es waren die akkommodativen Bewegungen der Recti interni fast völlig aufgehoben, die associierten Seitenbewegungen fast völlig erhalten. Die Akkommodation war vorhanden, ebenso die Verengerung der Pupille mit der Akkommodation.

A. Graefe (372) hat Fehlen bezw. starken Defekt der Konvergenzbewegung bei intakter associierter Seitenwendung 10mal beobachtet. Die Divergenz wurde für alle Entfernungen oft manifest und verursachte Doppeltsehen. Fakultative Konvergenz beim Nahesehen fehlte ganz. Bei zunehmender Annäherung des Objektes blieben die Augen starr in der früheren Stellung stehen, auch beim Verdecken eines Auges erfolgte die Fixation mit dem offen bleibenden Auge nur mühsam, während das verdeckte Auge nach aussen abwich. Dabei normale Exkursion der Seitenwendung.

Peters (373) hat zweimal Fälle von Konvergenzlähmung beobachtet. Bei den associierten Bewegungen wirkten die Interni im gewöhnlichen Maaße mit.

Burckhardt (374). Schädelbruch, konzentrische Gesichtsfeldeinschränkung. Das Konvergenzvermögen fehlte vollständig, während die Interni die Seitenbewegungen gut ausführten. Für die Ferne bestand leichte Divergenz mit zahlreichen Doppelbildern. Allmählich stellte sich das Konvergenzvermögen wieder ein.

Baretts (375) Fall von Mangel der Konvergenzbewegung betraf eine 24jährige Frau, deren eine Schwester taubstumm, die andere erworben stumm war. Die Bewegungen jedes einzelnen Auges waren frei. Sie sah nur doppelt, wenn eine Anstrengung zum Sehen, besonders zum Akkommodieren gemacht wurde. Die Doppelbilder waren gekreuzt, in 6 cm Abstand— in 2 m, rechts oben das Bild des linken Auges etwas tiefer.

Cunningham (376) berichtete über eine Parese beider Interni bei einem 65jährigen Manne mit träger Lichtreaktion und Ungleichheit der Pupillen. Das rechte Auge wurde beim Konvergieren viel stärker abduziert als bei Linkswendung.

Benzler (377). Ein Militärmusiker, vorher starker Erhitzung ausgesetzt, musste beim Spielen aufhören, weil er nicht mehr sehen konnte. Die Augen standen parallel in die Ferne gerichtet, innerhalb 6 m war gekreuztes Doppeltsehen vorhanden. Die Konvergenz-

bewegung war vollständig aufgehoben, die associierte Seitenbewegung vorhanden. Wurde ein Auge verdeckt, so folgte das andere dem angenäherten Finger, wobei das verdeckte nach aussen abwich. Die rechte Pupille war weiter, die Pupillenreaktion gut, Augenhintergrund, Gesichtsfeld und Farbensinn normal. Die Sehschärfe soll für die Ferne gut gewesen sein. Das übrige Nervensystem und der Körper normal.

Eigene Beobachtung:

Eine 34jährige Gastwirtsfrau hatte angeblich nach einer Erkältung Geschmack und Geruch verloren. Das Gehör verschlechterte sich auch. Schon längere Zeit litt sie an Schwindel. Das Lesen wurde ihr sehr schwer.

Die Untersuchung ergab, dass es sich um eine abnorm fette Frau handelte, bei der eine hochgradige Abnahme des Geruches zu konstatieren war. Sehschärfe, Gesichtsfeld, Augenhintergrund normal; Augenbewegungen nach allen Richtungen frei; sie konnte aber nicht konvergieren. Pupillen gleich, reagierten gut; Gehör beiderseits gleich und gut. Geschmack war nicht wesentlich verändert.

Wegen der hochgradigen Obesitas erhielt sie Thyreoidintabletten.

Nach etwa 4 Wochen hatte sich die Konvergenzlähmung gebessert. ebenso auch das Allgemeinbefinden und auch das Geruchsvermögen war zum Teil wiedergekehrt.

Weber (378). Fall I.

43jähriger Mann. Abscess der Zunge, Arme und Beine. Pupillen weit und auf Licht fast reaktionslos; leichte Divergenz der Bulbi bei Schwierigkeit der Konvergenz.

Sektion: Sarkom des Plexus chorioideus und Zerstörung des linken hinteren Vierhügels und der beiden Okulomotoriuskerne.

Borel (379) berichtete über drei Fälle, in welchen eine Herabsetzung der Konvergenz im Gefolge von Tabes aufgetreten war.

Im ersten Falle war früher eine Lähmung des linksseitigen Abducens vorhanden gewesen, es bestand sehr starke Miosis und reflektorische Pupillenstarre, zugleich links eine Neuritis optici.

Uhthoff (382). Typische Akromegalie. Finger in 1 m normal. Homonyme rechtsseitige Hemianopsie für Farben mit normalen Grenzen für weiss; fast völlige Lähmung der Konvergenzbewegung.

Die Sektion ergab ein Sarkom an der Basis des Gehirnes unmittelbar oberhalb des Pons, das die beiden Pedunculi cerebri nach hinten auseinanderdrängend, in den III. Ventrikel hineinragte. Linkerseits war die Geschwulst in die mediale vordere Partie der mittleren Schädelgrube hineingewachsen, die Dura mater, ohne dieselbe zu durchbrechen, nach der linken Seite hin beträchtlich vorwölbend. Während auf der rechten Seite Okulomotorius und Trochlearis nicht von dem Tumor ergriffen waren, umschloss derselbe auf der linken Seite den Okulomotorius, den Trochlearis und den Trigeminus an der Durchtrittsstelle durch die Dura mater.

Gallus (383). Bei einem 31jährigen Kranken war eine völlige Lähmung der Konvergenz aufgetreten. Der linke Sehnerv war abgeblasst, das Gesichtsfeld eingeschränkt, vielleicht im Sinne einer Hemianopsia homonyma. Der linke Kornealreflex fehlte; in den Endstellungen nystagmische Zuckungen. Vielleicht bestand eine multiple Sklerose.

b) Lähmung der Interni für Seitwärtswendung bei völliger Leistungsfähigkeit derselben für Konvergenz.

Vgl. die Fälle pag. 63, § 56 und Fall Bielschowsky pag. 69.

In den folgenden Beobachtungen wurde über eine Lähmung der Interni berichtet, ohne dass über die Wirksamkeit derselben für die Seitwärtsbewegung Erwähnung geschehen wäre.

Bunzel (380) beobachtete einen Fall von Lähmung beider Recti interni im Anschluss an Polyarthritis subacuta bei einem Dienstmädchen mit Herzfehler. Heilung trat innerhalb von drei Wochen ein.

Bouveret und Curtillet (381) sahen bei einer 30jährigen Frau mit Herzfehler wahrscheinlich nach Embolie zuerst eine Hemiplegie auftreten und verschwinden, dann drei Monate später Lähmung der beiden Recti interni mit Doppeltsehen entstehen.

Als Sitz des Leidens nahmen diese Autoren die Kreuzungsstelle der Fasern an, welche vom Kern des Abducens zum Okulomotoriuskern der anderen Seite hinüberziehen.

c) Parese beider Oculomotorii in allen Zweigen bei Erhaltenbleiben der Konvergenzbewegung. (Vergl. pag. 108.)

Alexander (384) beobachtete von 3 Mitgliedern einer Familie eine Fischvergiftung. Bei dem Vater wurde eine Parese beider Oculomotorii in allen Zweigen, des Abducens und Trochlearis konstatiert. Auffallend war aber dabei die außerordentlich gut erhaltene Fähigkeit zu konvergieren, wobei die Augen etwas weiter einwärts gestellt werden konnten, als bei seitlicher Blickrichtung. Die Genesung trat langsam ein. Merkwürdig ist in dieser Beobachtung die vollkommen erhaltene Konvergenz bei Lähmung der Interni. Es scheint also das Konvergenzzentrum von den Kerngruppen der Oculomotorii getrennt zu liegen.

§ 81. Das Verhalten der Konvergenzlähmung zur Pupillenbewegung und zur Akkommodation. (Siehe auch den Abschnitt über die Pupillenstörungen.)

Grandclement (385) beobachtete bei 13—14jährigen Menschen eine allmählich vollständig werdende Konvergenzlähmung, zu der sich schliesslich noch Akkommodationslähmung und Lähmung der damit verbundenen Pupillenreaktion gesellte. Die Adduktion blieb erhalten. Im 18.—20. Jahre gingen die Erscheinungen wieder zurück. Es war eine vorübergehende Lähmung des Konvergenzcentrums anzunehmen.

Stölting (386) stellte einen Fall von Konvergenzlähmung bei einem 7 Jahre alten Knaben vor. Es bestanden die Zeichen von hereditärer Lues mit typischen Hutchinsonschen Zähnen. (Die 32jährige Mutter litt an einseitiger Akkommodations- und Pupillenlähmung nebst lanzinierenden Schmerzen.) Im Augenhintergrunde fanden sich zarte Pigmentunregelmässigkeiten, auch machte der linke Opticus den Eindruck, als ob eine Neuritis überstanden sei. Sehschärfe = $^6/_{18}$ resp. $^6/_{15}$. Die Akkommodation nicht gestört. Pupillen starr auf Lichteinfall, sie reagierten auch nicht auf Konvergenz.

de Watteville (387) konstatierte bei einem 36jährigen Kranken ein Fehlen der Kniephänomene und der Pupillenreaktion sowie eine Behinderung der Konvergenzbewegung beider Augen. Es bestand zugleich ein geringer Strabismus divergens des linken Auges.

§ 82. Fälle von Konvergenzlähmung im Vereine mit Lähmung der Heber und Senker des Blickes.

Vgl. die Beobachtungen von Grunert und Bertolotti pag. 100, Sousineau pag. 100, Teillais pag. 99, v. Kornilow pag. 100.

Fälle von Konvergenzlähmung mit Lähmung der Heber des Auges.

Vgl. Fall Chaillous pag. 100 und Posey pag. 99.

Fälle von Konvergenzlähmung im Verein mit Lähmung der Senker des Blickes:

Vgl. die Beobachtungen von Spiller pag. 100 und Suckling pag. 100, in dem letzteren Falle war zugleich die Akkommodation mitgelähmt.

Die beiden folgenden Fälle zeigten eine Konvergenzlähmung zugleich mit Lähmungen einzelner vom Okulomotorius versorgter äusserer Augen- resp. Lidmuskeln.

Votrúba (388). Bei einem 48jährigen Manne mit schwerer Paraparese der Beine und Sprachstörung fehlte die Konvergenz, ferner war die linke Pupille enger als die rechte, das rechte Auge stand etwas tiefer und blieb beim Blick nach oben zurück.

Westcott and Pusey (389) berichten über einen 20jährigen Mann mit einseitiger Ptosis und Konvergenzlähmung.

In dem folgenden Falle war anfänglich eine einseitige Okulomotoriuslähmung vorhanden, die jedoch zurückging und lediglich eine Konvergenzlähmung zurückliess bei normaler Akkommodation und normaler Konvergenzreaktion der Pupille.

Straub (390) sah einen Fall, in dem nach allmählich zurückgehender rechtsseitiger Okulomotoriusparalyse eine Parese der Konvergenz zurückblieb, sonst nicht näher als für 2 m konvergiert werden konnte. Die Akkommodation war nicht gelähmt, auch nicht die Reaktion der Pupille auf Konvergenz und Akkommodation.

Die Diagnose der Konvergenzlähmung.

§ 83. Wir hatten gesehen, dass bei associierter Seitenblicklähmung die Funktion der Interni aufgehoben erscheint, während sie für die Konvergenz in denselben Fällen erhalten geblieben war und vice versa. Damit ist ein sicherer Beweis für den Umstand geliefert, dass auf gesonderten Bahnen dem Internuskern die betreffenden Erregungen zufliessen müssen. Genaueres lässt sich zur Zeit über die Lage des Konvergenzcentrums nicht angeben.

Donath (391) beobachtete bei einem 44jährigen, luetisch infizierten Manne von sensiblen Lähmungserscheinungen rechts: Hemianästhesie der Extremitäten, des Rumpfes (inbegriffen auch Knochensensibilität), Herabsetzung des Geschmackes auf der ganzen rechten Zungenhälfte. Links Trigeminusanästhesie. Von motorischen Lähmungserscheinungen bestanden rechts: Parese des Mundfazialis und links Hemiplegie der Extremitäten. Der Sitz des Leidens wurde in die linke Brückenhälfte verlegt. Jedes Auge für sich wurde nach jeder Richtung hin gut bewegt, nur zeigte sich eine Konvergenzlähmung, welche besonders das linke Auge betraf, insofern bei der Konvergenzbewegung nur das rechte Auge vollständig nach innen eingestellt wurde, während der innere Kornealrand des linken Auges auf 6 mm vom Canthus internus wegblieb. Die Blickbewegung beider Augen nach rechts oder links war intakt, doch bestand in den Einstellungen beiderseits mässiger Nystagmus, besonders horizontaler.

Hier lag wohl der Herd, siehe Fig. 10, zwischen C.Z und L.J.

Im Hinblick auf diesen Fall möchte Donath (391) die gelegentlich auftretende Konvergenzlähmung bei Ponsherden durch die Schädigung der von der Rinde beider Hemisphären direkt zu den Internuskernen ziehenden Willkürbahnen unweit in die Einmündung in die letzteren erklären. Er glaubt auch daraus das ungleiche Betroffensein der beiden Interni wie in seinem Falle bei Konvergenzlähmung deuten zu können.

Nach Bielschowsky (l. c.) stellt sich das Krankheitsbild der Konvergenzlähmung folgendermaaßen dar. Die Augen stehen beim Blick in die Ferne parallel oder in einer — je nach der Ruhelage — mehr oder minder erheblichen Divergenz. Sie können frei nach allen Seiten gleichsinnig bewegt werden, sind aber unfähig, auf ein sich näherndes Objekt zu konvergieren, so dass dieses, der allmählich zunehmenden relativen Divergenz zufolge, in gekreuzten

Doppelbildern von zunehmendem Abstande erscheint. Die Konvergenzreaktion der Pupille ist bei den reinen Fällen erhalten. Die Intaktheit dieser Funktionen ist allerdings vielfach erst nach Verdecken des einen Auges zu erweisen: Das unverdeckte Auge folgt dann mit der die entsprechende Akkommodation begleitenden Pupillenverengerung dem in der Medianebene heranrückenden Objekte. Dass die hierbei aufgebrachte Adduktionsbewegung nicht als Konvergenzbewegung aufzufassen ist, zeigt die synchron erfolgende gleichsinnige (Abduktions)bewegung des verdeckten Auges, während Pupille und Akkommodation beiderseits den normalen Erfolg der Naheeinstellungsinnervation erkennen lassen. Wenn nur eine Parese der Konvergenz vorliegt, so ist der Konvergenzpunkt — der unter normalen Verhältnissen in 5—10 cm vor den Augen liegt — mehr oder minder weit hinausgerückt.

Bei der Diagnose der Konvergenzlähmung hebt Bielschowsky besonders die Schwierigkeiten hervor, welche der Verwertung des Krankheitsbildes der Konvergenzlähmung bei organischer Erkrankung des Centralnervensystems entgegenstehen und die vornehmlich in der funktionellen Natur der Konvergenzschwäche begründet sind. Hierbei steht vor allen Dingen die so häufig vorhandene sog. Insuffizienz der Interni im Vordergrunde, vergl. pag. 12. die eigentlich richtiger Insuffizienz der Konvergenz benannt werden müsste. Ferner gehören dahin die Fälle, bei denen, wie bei der Hysterie, der Neurasthenie, der multiplen Sklerose und der asthenischen Paralyse die Energie zur Aufbringung des Konvergenzimpulses mangelhaft ist, trotzdem im allgemeinen die Augenmuskelverhältnisse in Ordnung sind.

Bei der offenbar sehr grossen Seltenheit der echten Konvergenzlähmung, bei der Schwierigkeit ihrer Abgrenzung von der funktionellen Insuffizienz der Konvergenz und bei der völligen Unkenntnis, die bezüglich der Lage des vorläufig nur vermuteten Konvergenzcentrums noch herrscht, könne von einer lokalisatorischen Verwertung der Konvergenzlähmung noch keine Rede sein. In den wenigen Fällen aus der Literatur, in denen die Diagnose einigermaaßen zuverlässig erscheine, handle es sich vorwiegend um Erkrankung des Vierhügelgebietes, speziell im Bereiche des centralen Höhlengraus. Bielschowsky würde sich zur Diagnose einer organischen Konvergenzlähmung nur dann entschliessen, wenn

1. sichere Anhaltspunkte für eine organische intrakranielle Erkrankung vorliegen,
2. die Anamnese für einen relativ plötzlichen Eintritt der Konvergenzlähmung spreche,
3. das Krankheitsbild bei Untersuchungen zu verschiedenen Zeiten und mit verschiedenen Methoden eine gewisse Konstanz zeige,
4. wenn sich Akkommodation und die mit der Nahestellung der Augen verknüpfte Pupillenreaktion hervorrufen lassen, ohne dass dabei auch die Konvergenz anspreche.

Bestehe neben der Konvergenzlähmung auch eine doppelseitige Ophthalmoplegia interior (Akkommodations- und Pupillenlähmung), so sei das Bestehen einer organischen Erkrankung sichergestellt, eine supranukleare Läsion aber, wie sie als Grundlage einer Konvergenzlähmung anzunehmen wäre, unwahrscheinlich.

Wie aus dem Falle Alexander pag. 105 ersichtlich ist, können alle nuklearen Kerne des Okulomotorius, mithin also auch diejenigen für die Interni gelähmt sein, während die Konvergenz intakt bleibt. Ob in der folgenden Beobachtung nur eine Lähmung der Kerngruppe der Interni bestand, bleibt dahingestellt.

Bouveret und Curtillet (392) sahen bei einer 30jährigen Frau mit Herzfehler, wahrscheinlich nach Embolie, zuerst eine Hemiplegie auftreten und verschwinden, dann 3 Monate später Lähmung der beiden Recti interni mit Doppeltsehen entstehen. Als Sitz des Leidens nahmen die Verfasser die Kreuzungsstelle der Fasern an, welche vom Kern des Abducens zum Okulomotoriuskern der anderen Seite hinüberziehen.

Da der Fall Alexander unseres Wissens noch bis jetzt der einzige ist, der ein Freibleiben der Konvergenz bei Lähmung aller Zweige des Okulomotorius, also auch der Interni angibt, so müsste demnach in dem Schema pag. 64 eine besondere Bahn vom Konvergenzcentrum nach den Recti interni gehen. Jedenfalls muss in Zukunft auf derartige Fälle ganz besonders geachtet werden. Denn da jenes Schema für alle anderen Eventualitäten stimmt, dürfte im Fall Alexander vielleicht eine nicht ganz zutreffende Beobachtung oder Auslegung vorliegen.

Schliesslich muss hier darauf aufmerksam gemacht werden, dass eine Konvergenzbewegung auch dann ausbleibt, wenn ein Auge hochgradig schwachsichtig oder blind ist, da dann kein Bedürfnis zum binokularen Einfachsehen vorliegt. Das sehende Auge macht darum in solchem Falle eine Adduktions-, das blinde eine Abduktionsbewegung.

4. Die sogen. Divergenzlähmung.

§ 84. Da der Übergang beider Augen von der Konvergenzstellung in die Ausgangsstellung auf einem gleichmässigen Erschlaffen der Erregung beider Interni gegenüber einer gleichmässigen Innervationssteigerung beider Externi beruht, welche Wechselbeziehung im Erregungszustande dieser Antagonisten dann erlischt, wenn ihre Parallelstellung wieder erreicht ist, wir aber willkürlich unter normalen Verhältnissen nie von der Parallelstellung beider Augen aus in eine Divergenzstellung derselben überzugehen vermögen, so ist auch nicht der geringste Grund für die Annahme eines beiden Augen gemeinsamen Divergenzcentrums vorhanden. Demgegenüber sind jedoch von einer Reihe von Autoren Fälle veröffentlicht worden, die für die Annahme einer Divergenzlähmung zu sprechen scheinen.

Als erster hat Parinaud (393) darauf hingewiesen. Es gebe auch eine Divergenzlähmung, bei welcher die Augen auf nahe Gegenstände konvergieren, aber nicht wieder zum Parallelismus gebracht werden könnten. Hierbei trete gleichnamiges Doppelsehen mit geringem Abstande der Doppelbilder auf, gleichfalls für alle Blickrichtungen. Die Divergenzlähmung sei nicht unvereinbar mit einem Mangel an Konvergenz.

Hofmann (394) führt zugunsten der Divergenzinnervation eine eigene Beobachtung an, nach der unwillkürliche Divergenzbewegungen ungefähr ebenso schnell erfolgen, wie willkürliche Augenbewegungen, unwillkürliche Höheneinstellungen oder Rollbewegungen dagegen langsamer. Letztere deutet er als Tonusveränderungen, die schnellere Divergenzbewegung dagegen als Wirkung der Divergenzinnervation auf die Lateralen. Hieraus ergebe sich das Vorhandensein einer solchen.

Bielschowsky (395) fasste nach Mitteilung dreier Fälle vermuteter Divergenzlähmung die Ergebnisse seiner Betrachtung folgendermassen zusammen:

Es kommen eigenartige, auf cerebrale Läsionen zurückführbare Motilitätsstörungen der Augen zur Beobachtung, welche charakterisiert sind durch die Unmöglichkeit, die Gesichtslinien parallel zu stellen, durch eine relativ grosse Konstanz der Ablenkung bei Änderung der Blickrichtung in der Horizontal ebene durch die Fähigkeit, innerhalb eines gewissen nahegelegenen Bezirkes im ganzen Blickfelde binokular zu fixieren, sowie auch in der Ferne mit adduzierenden Prismen im ganzen Blickfelde einfach zu sehen. Differentialdiagnostisch kämen nur Konvergenzkrampf und Divergenzlähmung in Betracht. Theoretisch sei eine Ableitung der Symptome von beiden Affektionen her möglich. Klinisch passe das Krankheitsbild am ungezwungensten zur Annahme einer Divergenzlähmung.

In zwei Fällen bestand jenseits von 30 cm, in einem Falle jenseits von 75 cm Konvergenz ohne Veränderung des Schielwinkels im Blickfelde. Im ersten Falle wurde eine cerebrale Läsion angenommen, weil später eine wahrscheinlich syphilitische Abducenzlähmung hinzutrat.

Duane (396) beschrieb Fälle von Divergenzlähmung, die ausgezeichnet waren durch Auftreten gleichnamiger Doppelbilder, deren Abstand für die Ferne gross war, bei Annäherung des Objektes aber zum Unterschied von Konvergenzspasmus schnell kleiner wurde und verschwand, beim Blick nach rechts und links nicht zunahm (zum Unterschied von bilateraler Abducensparese). Die Affektion entstand meist schnell und blieb meist unveränderlich. Ihren Sitz vermutete Duane nahe dem Abducenskern.

Straub (397) forderte an der Hand von drei Fällen von Divergenzlähmung ein Centrum für die Divergenzinnervation, welches in Tätigkeit trete, wenn die Augenachsen aus der konvergenten in die parallele Stellung zurückgeführt werden sollen. Bei der Divergenzbewegung bilden die Mm. abducentes zusammen ein System, das antagonistisch sei zu dem System der die Konvergenz bewirkenden inneren geraden Augenmuskeln. Für die Seitenwendung bildeten

je ein innerer gerader und ein M. abducens ein System. Ein Teil der Divergenzbewegung komme möglicherweise ohne die Hilfe des Divergenzcentrums zustande.

Popow (398). Fall I. 43jähriger Mann, konnte nicht gehen; sein Gang erinnerte an den eines Betrunkenen. Schwindel. Kopfschmerz. Lues. Die Augen waren immer im Zustande der Konvergenz. Der Kranke konnte nicht in der Ferne liegende Gegenstände fixieren und bekam Doppelbilder.

Braunschweig (399) stellte einen Fall von sog. Divergenzlähmung vor: Gleichnamige Doppelbilder für die Ferne, Einfachsehen für die Nähe. Vor acht Jahren syphilitische Infektion. Der Kopf war stark auf die Brust herabgeneigt.

Schmidt-Rimpler sah diesen Fall als abnorme Konvergenzspannung an, da sich auch für die Nähe latente Konvergenz fand.

Dör (400) teilt einen Fall von Divergenzlähmung mit. Das 12jährige Mädchen sah jenseits einer Entfernung von 1,80 m geradeaus und seitwärts doppelt. Innerhalb dieser Entfernung wurde einfach gesehen. Es bestand Hypermetropie von 1,0 D und verringerte Akkommodation. Unter Schonung, Atropin und Gläsern trat Besserung ein, doch wurde noch 16 Monate später jenseits von 5 m doppelt gesehen. Darum liess Dör die ursprüngliche Annahme: Konvergenzkrampf fallen und setzte an deren Stelle Divergenzlähmung. Das Kind konnte nicht einmal Prismen von 1° durch Divergenz überwinden. Für sich allein arbeitete jeder M. rectus externus tadellos.

Flesch (401) demonstrierte ein viermonatliches Kind normaler Eltern. bei dem ein kongenitaler associierter Beweglichkeitsdefekt im Sinne der Divergenz bestand.

Winawer (402). Eine 63jährige Frau litt seit 30 Jahren an periodischen Migräneanfällen, welche in den letzten Jahren öfter und heftiger auftraten. Nach denselben war Doppeltsehen aufgetreten, welches regelmässig nach einigen Tagen verschwand. Vor einem Jahre trat Parese der Divergenz ein, welche anhielt, und periodisch trat eine Paralyse des linken Abducens anfallsweise auf, welche mehrere Wochen dauerte.

Zentmayer (403) sah einen Barbier mit Hirnlues, der plötzlich eine trotz Behandlung dauernd bleibende Divergenzlähmung bekam. Mit Prismen von 8° Basis aussen an jedem Auge konnte der Kranke arbeiten.

v. Hippel (404) berichtete ausführlich über eine Divergenzlähmung (18jähriges Mädchen), die mit ausgesprochen schwerer Hysterie verbunden war.

Für die Diagnose scheint v. Hippel (405) von Wichtigkeit das Ergebnis der Therapie: Wenn es gelänge, durch die Tenotomie eines Internus Einfachsehen für die Ferne herbeizuführen und dann eine normal abduktive Fusion nachweisbar werde, so scheine die Divergenzlähmung nicht berechtigt.

In seinem Falle fehlte die abduktive Fusion zwar nicht vollkommen, sie blieb aber doch erheblich hinter der Norm zurück. Es behielte demnach die Erklärung „Divergenzlähmung" die grössere Wahrscheinlichkeit.

Bielschowsky (l. c.) hatte früher das nachstehend skizzierte Krankheitsbild als Divergenzlähmung aufgefasst. In Fällen, in denen die Anamnese oder gewisse sonstige cerebrale Erscheinungen auf eine organische Läsion des okulomotorischen Apparates hinwiesen, trete gleichnamige Diplopie auf. Man finde eine meist nicht erhebliche Konvergenzstellung der Gesichtslinien, die beim Blick in die Ferne sowohl bei Rechts- als bei Linkswendung nicht zu- oder sogar etwas abnehme und bei Annäherung des Objektes schliesslich verschwinde, so dass nahegelegene Objekte im ganzen Blickfelde binokular einfach gesehen werden könnten. Bei noch grösserer Annäherung komme in der

Regel eine Insuffizienz der Konvergenz (relative Divergenz) in gekreuzter Diplopie zum Ausdruck. Dieses Krankheitsbild sei natürlich mit einer typischen ein- oder doppelseitigen Abducenslähmung nicht zu verwechseln. Auch ein „Konvergenzkrampf" zeige im allgemeinen nicht die Beständigkeit in der Grösse des Schielwinkels, er sei auch vielfach von ebenso unbeständigem Akkommodationsspasmus begleitet. Und ein gewöhnlicher (konkomitierender) Strabismus convergens, mit dem die sog. Divergenzlähmung die grösste Ähnlichkeit habe, trete kaum je erst im späteren Lebensalter zutage, es sei denn, dass Verlust des Fusionszwanges eine von Kindheit an bestehende konvergente Ruhelage (Esophorie) manifest mache.

Neuerdings möchte jedoch Bielschowsky die Berechtigung zur Diagnose einer Divergenzlähmung überhaupt bestreiten, und zwar auf Grund zahlreicher Beobachtungen von Fällen mit dem anfangs typischen Bilde der Abducenslähmung, das allmählich, mitunter erst nach Wochen, aber zuweilen schon innerhalb weniger Tage, die charakteristischen Merkmale des Lähmungsschielens verliert: Die Differenz zwischen primärem und sekundärem Schielwinkel wird immer geringer, ebenso die Differenz im Verhalten des Schielwinkels bei Rechts- und Linkswendung der Augen, so dass schliesslich nur mehr die Diplopie als Unterscheidungsmerkmal von einer gewöhnlichen konkomitierenden Strabismuskonvergenz verbleibt. Dieser Strabismus ist entweder von Dauer oder geht nur der endgültigen Heilung der ganzen Störung voraus. Er kann nur so erklärt werden, dass sich zugleich mit der Erholung des paretischen Muskels in dessen Antagonisten eine zeitweilige (funktionelle) Spannungszunahme oder dauernde Kontraktur (durch Strukturveränderung) ausbilde, wodurch ein gewisser Grad von Konvergenz erhalten bleibe trotz allmählich wiederkehrender Beweglichkeit des betreffenden Auges im Bereiche des paretischen Muskels. Wenn man derartige Fälle nicht im typischen Frühstadium sehe, das mitunter von sehr kurzer Dauer sei, so wäre die Grundlage des Krankheitsbildes — die einfache Abducenslähmung — nicht mit Sicherheit zu erkennen, insbesondere eine Abgrenzung vom Bilde der sog. Divergenzlähmung ganz unmöglich.

2. Die Nuklearlähmungen.

§ 85. Da wir unter normalen Verhältnissen stets nur mit beiden Augen zugleich sehen, also nach allen Richtungen in die Nähe und Ferne blicken, niemals aber ein Auge allein zu bewegen vermögen, heissen die von der Grosshirnrinde aus erregten Bewegungen „Blickbewegungen" und die Behinderung derselben „Blicklähmungen". Bei allen diesen Bewegungen sind aber stets je einer oder mehrere Muskeln gleichzeitig von beiden Augen in geregelter Weise beteiligt. Daher können diese Bewegungen nur durch die Vermittelung von Associationscentren sich vollziehen. Vor der Beschreibung der Nuklearlähmungen erscheint es nun geboten, die Unterschiede hervorzuheben, welche zwischen den Nuklearlähmungen und den Blicklähmungen bestehen.

1. Bei einer einseitigen Läsion der Rindencentren für die Augenbewegungen, der supranuklearen Bahn, oder eines Associationscentrums sind immer einer oder mehrere Muskeln beider Augen beteiligt, während bei einer einseitigen Nuklearlähmung immer nur die Bewegungsmöglichkeit des betreffenden Muskels der gleichen Seite in Ausfall kommt.

2. Bei den associierten Augenmuskellähmungen fallen nur bei reinen Fällen einzelne Bewegungsformen aus, während der gleiche Augenmuskel für andere Bewegungsformen vollständig intakt bleibt; man denke an die Lähmung des M. rectus internus für die Seitenblicklähmung bei völliger Bewegungsfreiheit desselben Muskels für die Konvergenz. Bei den Nuklearlähmungen dagegen fällt jegliche Bewegungsform für den betreffenden Muskel hinweg.

3. Bei den reinen Blicklähmungen fallen die Doppelbilder weg, da die Augen in Parallelstellung bleiben, und es treten bezüglich der Konvergenzlähmung nur dann Doppelbilder auf, wenn sich ein Gegenstand, dem die Aufmerksamkeit zugewendet werden soll, den Augen nähert. Bei jeder einseitigen Nuklearlähmung sind die Doppelbilder ein sehr störendes Symptom. Treten jedoch bei seitlicher Blicklähmung Doppelbilder auf, dann wird der Herd im Associationscentrum sitzen, aber daneben noch den benachbarten Abducenskern gelähmt haben.

Die pag. 65 erwähnten Fälle mit absoluter Abducenslähmung und Parese des Internus des anderen Auges weisen, sofern der Abducens wirklich absolut gelähmt und der gegenüberliegende Internus nur paretisch war, auf eine Kernläsion des Abducens hin (wegen der absoluten Lähmung desselben) mit Nachbarschaftseinwirkung auf das in der Nähe liegende Associationscentrum, wodurch die Beteiligung des Internus des anderen Auges an der Seitenblicklähmung zwar beeinträchtigt (Parese), aber nicht völlig aufgehoben wurde.

4. Da die reflektorischen Augenbewegungen vom Labyrinth aus auf der Vestibularisbahn durch den Deitersschen Kern nach den Associationscentren im hinteren Längsbündel ausgelöst werden, bleiben bei Herden im Cortex oder der supranuklearen Bahn diese reflektorischen Augenbewegungen erhalten, bei Herden in den Associationscentren und von da ab peripheriewärts in den Kernen und Bahnen für die Augenmuskeln fallen sie jedoch aus.

5. Eine isolierte doppelseitige Kernlähmung des Abducens könnte bei oberflächlicher Untersuchung eine doppelseitige Lähmung der seitlichen Blickwender vortäuschen. Während jedoch bei der ersteren die Funktion der Interni bei intendierten Seitwärtswendungen vollständig intakt ist, bleibt hier der Internus des gegenüberliegenden Auges bei intendierter Seitwärtswendung des Blickes gleichfalls gelähmt.

6. Die doppelseitige isolierte Lähmung der Internuskerne unterscheidet sich von der eigentlichen Konvergenzlähmung dadurch, dass bei der ersteren der Internus nicht allein für die Konvergenz, sondern auch für die Blickbewegungen nach der Seite gelähmt bleibt, während bei der isolierten

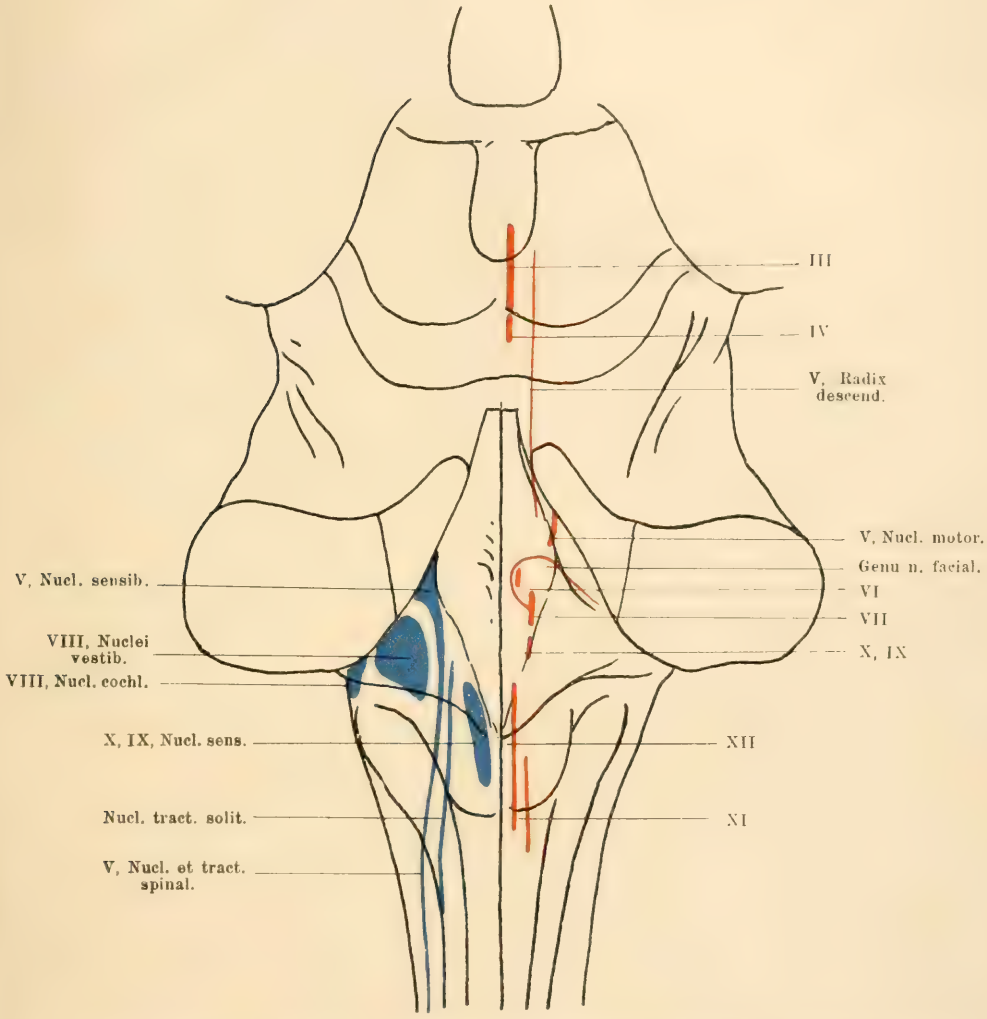

Merkel: Schematische Darstellung der Lage der Ursprungskerne der Hirnnerven im Rhombencephalon und Mittelhirngebiet. Von hinten. Motorische Kerne rot, sensible Kerne blau.

Verlag von J. F. Bergmann in München und Wiesbaden.

Lähmung des Konvergenzcentrums die Beweglichkeit der Mm. interni für die Seitenblickbewegungen nicht alteriert ist.

Da wir kortikale Centren für die einzelnen Augenmuskeln nicht kennen, sondern von der Gehirnrinde aus nur immer associierte Augenbewegungen hervorgerufen werden, so muss die Leitung vom Cortex zu den einzelnen Augenmuskelkernen durch die Associationscentren verlaufen, wie es sich leicht aus Fig. 10 erklären lässt. Nur eine Ausnahme scheint hier zu bestehen, das ist das Auftreten der kortikalen Ptosis bei Läsionen des Parietallappens (vgl. Bd. I pag. 96).

Bei den Kernlähmungen beobachten wir einseitige und doppelseitige isolierte Lähmungen, entweder des Abducens oder des Trochlearis. Ferner die einseitige oder doppelseitige Lähmung einzelner, nur vom Okulomotorius versorgter Muskeln in verschiedener Kombination, ferner die einseitige oder doppelseitige komplete Okulomotoriuslähmung und weiter die ein- oder doppelseitige Ophthalmoplegie. Unter letzterer verstehen wir eine einseitige oder doppelseitige Augenmuskellähmung, bei welcher ausser dem Okulomotorius oder mehreren Zweige desselben mindestens noch ein anderer Augenmuskel (Trochlearis oder Abducens oder beide) gelähmt ist. Die Ophthalmoplegie scheidet sich wieder in eine Ophthalmoplegia exterior, eine Lähmung aller äusseren Augenmuskeln (mit Ausnahme der Iris- und Ciliarmuskulatur), in eine Ophthalmoplegia interior, welche nur die Iris- und Ciliarmuskulatur befällt, sowie in eine Ophthalmoplegia totalis, bei welcher sämtliche interioren und exterioren Augenmuskeln gelähmt erscheinen. Bezüglich des Auftretens der Paresen resp. Paralysen der Augenmuskeln gliedern sich dieselben in plötzlich oder allmählich entstandene, chronisch-progressive, heilbare resp. schnell vorübergehende Nuklearlähmungen und in Kernlähmungen, welche zufolge von Herderscheinungen im Verein mit Störungen anderer Gehirnbahnen bestimmt umgrenzte und immer wiederkehrende Symptomenkomplexe bilden. Letztere sind für die topische Diagnose von grosser Bedeutung. Denn isolierte Kernlähmungen des Abducens und des Trochlearis können ohne begleitende Störung anderer Nervenbahnen überhaupt nicht diagnostiziert werden, weil die Symptome für eine Wurzel- und Stammläsion derselben ganz die gleichen sind. Und wenn auch immerhin die nicht totale Okulomotoriuslähmung häufiger bei Läsionen seines Kerngebietes gefunden wird, so treffen wir doch auch nicht selten auf Einzellähmungen der von ihm versorgten Muskeln bei Alteration seiner Wurzelfasern, ja sogar seines Stammes. Auch die bei pontinen Herden so häufig zu konstatierende gemeinsame Lähmung des Abducens und Fazialis könnte ebenso leicht von einer Läsion beider benachbart liegenden Nervenstämme von der Stelle der Basis herrühren, wo dieselben aus dem Gehirn heraustreten. Daher müssen zur Diagnose einer Kernläsion noch andere Gesichtspunkte herangezogen werden, und zwar solche, die entweder auf jener klinisch-anatomischen Erfahrung beruhen, wonach bei gewissen Nervenkrankheiten vorkommende Augenmuskellähmungen durchgängig oder fast immer auf Läsion resp. einer primären Degeneration ihrer

Kerne hinweisen, oder es müssen gewisse Symptomenkomplexe von Augenmuskellähmungen zugleich mit Lähmungen anderer Gehirnbahnen herhalten, deren plötzliches Eintreten oder sukzessive Entwickelung eine bestimmte anatomische, auf das Kerngebiet hinweisende Anlage zur Voraussetzung hat.

Unter diesen Gesichtspunkten scheidet sich die Diagnose der Kernlähmung in die Besprechung folgender Untergruppen:

A. In diejenigen cerebrospinalen Krankheiten, welche erfahrungsgemäss primär die Augenmuskelkerne befallen und sich auf den Schwund derselben mit sekundärer Degeneration ihrer Wurzelfasern und ihres Stammes beschränken.

B. In die isolierte Ophthalmoplegia interior.

C. In Krankheitsherde, welche entweder die speziellen Augenmuskelkerne einseitig oder doppelseitig befallen, oder sich von den Augenmuskelkernen in das Gebiet der Associationscentren hineinerstrecken, oder in Krankheitsherde, welche sich vom Kernwurzelgebiete aus bis in die motorischen und sensiblen Bahnen des Pons ausbreiten und somit schlechthin als pontine Herde zu bezeichnen sind.

D. In traumatische Kernlähmungen.

E. In Nuklearlähmungen bei der Polioencephalitis superior.

F. In angeborene Aplasie der Kerne.

A. Krankheiten, welche direkt die Augenmuskelkerne befallen und sich auf den Schwund derselben mit sekundärer Degeneration ihrer Wurzeln etc. beschränken.

Dahin gehören:

a) die chronische progressive Ophthalmoplegie,
b) die Augenmuskellähmungen bei der myasthenischen Paralyse,
c) die Läsion einzelner oder aller Augenmuskelkerne bei Tabes und Paralyse.

In den folgenden Betrachtungen können wir uns nur auf diejenigen Fälle stützen, bei welchen die anatomische Läsion durch die Sektion resp. mikroskopische Untersuchung nachgewiesen worden ist. Daher sind Fälle ohne Sektionsbefund nur ausnahmsweise herangezogen worden.

a) Die chronische progressive Ophthalmoplegia exterior.

§ 86. Was wir unter Ophthalmoplegie zu verstehen haben, wurde eingangs dieses Abschnittes näher auseinandergesetzt.

Wir hatten bereits Band I pag. 117 ausführlich über das Krankheitsbild der chronischen progressiven Ophthalmoplegie berichtet; wir fügen daher hier nur noch diejenigen Beobachtungen hinzu, die damals noch nicht veröffentlicht waren.

In den folgenden Fällen trat die Krankheit familiär auf:

Pasetti und Salani (406) haben in einer Familie 11 Fälle von Augenmuskellähmung beobachtet. Aus den geschilderten Krankengeschichten geht hervor, dass die Erkrankung im mittleren Alter mit Ptosis begann und dann allmählich zur Lähmung sämtlicher äusseren Augenmuskeln führte, ohne dass dabei eine Atrophie der Muskeln beobachtet wurde. Der Sitz dieser progressiven Erkrankung sei in den Augenmuskelkernen. Die Ätiologie dieser Ophthalmoplegie sei dunkel; vielleicht handele es sich, wie Oppenheim meint, um eine angeborene Schwäche der Kerne, die dann zur Lähmung der Muskeln führe.

Homén (407) stellte einen von zwei Zwillingsbrüdern mit einer äusseren Augenmuskellähmung nuklearer Natur vor. Die beiden Fälle wurden im Jahre 1898 in der Revue neurologique veröffentlicht. Die Krankheit war bei den Patienten allmählich progredient und waren neben den Augenmuskelkernen auch die Fazialiskerne betroffen.

Glebowa (408) demonstrierte eine Mutter und ihre Tochter (Jüdinnen) mit ausgebildeter Ophthalmoplegia ext. An der Erkrankung litten noch andere Glieder der Familie. Die Lähmung bildete sich ca. im 11. Lebensjahre aus und wurde mit zunehmendem Alter ausgesprochener.

Beaumont (409) teilte aus einer Familie 12 Fälle von Ophthalmoplegia exterior in vier Generationen mit. Immer war Ptosis dabei. Das Leiden war nie angeboren, sondern trat in den Entwickelungsjahren auf. Die Urgrossmutter, welche zuerst das Leiden hatte, starb 85 Jahre alt. Sonstige nervöse Erscheinungen waren bei keinem Mitgliede zugegen. 12 Familienmitglieder waren befallen, davon 5 männliche und 7 weibliche.

Über nicht familiäre Fälle berichten noch:

Libensky (410) sah zwei Fälle (25jähriger und 39jähriger Kranker), in denen allmählich die äusseren Augenmuskeln einer Lähmung anheimfielen und eine Ptosis nur schwach angedeutet war. Eine Ursache war nicht nachzuweisen.

Nach einer Mitteilung von Westphal (411) ergab die Sektion in einem Falle von progressiver Augenmuskellähmung starke Blutüberfüllung mit Blutaustritten im Okulomotoriuskern, beides in geringem Maaße in dem Abducenskern. Der Trochleariskern war noch nicht untersucht.

Davidovits (412) berichtete über einen Fall von beiderseitiger Ophthalmoplegia exterior bei einem 28jährigen Manne. Die Krankheit bestand seit drei Jahren. Die sorgfältigste Untersuchung konnte ätiologisch keine Ursache des Leidens ermitteln.

In dem folgenden Falle war die Affektion auch auf den oberen Fazialis übergetreten:

v. Fragstein und Kempner (413) beobachteten bei einem 47jährigen Manne mit rechtsseitigem Spitzenkatarrh eine völlige doppelseitige Lähmung aller äusseren Augenmuskeln, sowie eine solche der vom rechten oberen Fazialisaste versorgten Muskeln. Das übrige Nervensystem war unbeteiligt und eine Ursache nicht aufzufinden. Die Erkrankung hatte sich allmählich im 15. Lebensjahre entwickelt.

Der Fall sollte als Stütze für die Mendelsche Ansicht über den Ursprung des Augenfazialis anzusehen sein, wobei es aber doch auffällig bezeichnet werden müsse, dass sonst der Augenfazialis so selten bei der Ophthalmoplegie exterior befallen werde.

Während bei den seither erwähnten Fällen die Krankheit mit der Lähmung sämtlicher äusseren Augenmuskeln zum Stillstand gekommen war, breitete sich dieselbe in einer verwandten Gruppe von Fällen noch über vei-

schiedene weiter unten gelegene Nervenkerne aus (Kombination der progressiven Ophthalmoplegie mit Bulbärkernaffektion). Wir hatten uns Bd. I pag. 206 darüber ausführlich ausgelassen. Zu den dortigen Fällen wären noch die folgenden hier anzuführen:

Koelichen (414) berichtete über einen Fall von Ophthalmoplegia chronica progressiva bei einer 18jährigen Kranken, bei der im 7. Lebensjahre erneut beiderseitige Ptosis eingetreten war und die Augen allmählich unbeweglich wurden. Links war noch eine minimale Senkung des Auges, rechts minimale Drehung nach aussen und innen vorhanden. Wollte die Kranke die Augen heben, so trat eine Erweiterung der Nasenflügel und Hebung des Unterkiefers auf, und umgekehrt verhielten sich diese Erscheinungen bei der Absicht, die Augen zu senken. Zehn Jahre später stellte sich eine Lähmung des weichen Gaumens ein und fehlte die elektrische Reaktion im linken M. sternocleidomastoideus.

Marburg (415) stellte ein 22jähriges Mädchen vor, das seit drei Jahren an einer zunehmenden Lähmung sämtlicher äusserer Augenmuskeln litt. Damit war verbunden: eine Atrophie der Masseteres und des Temporalis, leichte Fazialis- und Gaumensegelparese links, etwas atrophische Zunge, Schlingbeschwerden und hochgradige Steigerung der Sehnenreflexe der Extremitäten. Die Diagnose wurde auf eine primäre Kernveränderung gestellt.

Erstreckt sich der Krankheitsherd noch weiter nach unten, so bezeichnen wir die Lähmung als Ophthalmoplegie kombiniert mit Bulbär- und Vorderhornaffektionen (vgl. Bd. I pag. 209).

Bei den dort angeführten Fällen wäre noch der folgenden Beobachtungen hier Erwähnung zu tun:

Goebel (573) diagnostizierte eine Landrysche Paralyse mit Augenmuskelstörungen und Bulbärsymptomen.

Bei einem Tapezierer entwickelte sich vier Wochen nach einer Erkältung eine schlaffe Paraparese ohne Sensibilitätsstörungen. Der Tod erfolgte 17 Tage später bei freiem Sensorium nachdem unter dem Aufrteten von Augenmuskel-, Kau- und Schlucklähmungen von sehr starker Ausdehnung eine Abstumpfung des Gefühles sich bemerkbar gemacht hatte.

Goebel konstatierte mit Hilfe der Marchiuntersuchung Veränderungen (Degeneration des intranuklearen Fasernetzes) in der Gegend oberhalb der Pyramidenkreuzung bis zum Okulomotoriusgebiete.

Hoche (416) fand in einem Falle einer bulbär-spinalen, spastisch atrophischen Lähmung, mikroskopisch bei Anwendung der Marchischen Osmiummethode im Kerngebiet des Okulomotorius degenerierte Fasern in geringer Zahl, trotzdem keine Störungen diesbezüglich klinisch hervortraten; die Okulomotoriuswurzeln selbst zeigten in allen Schnitten einzeln untergehende Fasern. Der Trochleariskern war frei; die Wurzelfasern des Nervs nur wenig verändert.

Bezüglich der Diagnose der Ophthalmoplegia exterior chronica progressiva hatten wir Bd. I pag. 117 das Notwendige bereits besprochen.

Über Ophthalmoplegie im allgemeinen äusserte sich Sauvineau (417) folgendermassen:

Abgesehen von Lähmungen, die durch periphere Neuritiden erzeugt sind, beruhe die Ophthalmoplegia exterior, wenn sie chronisch oder subakut ist, meist auf Kernerkrankung. Eine Ausnahme mache die Polioencephalitis acuta.

Die Ophthalmoplegia interior sei fast immer nukleär, die gemischte sitze in den Kernen oder an der Basis.

Sitz unterhalb der Kerne bewirke keine totale Ophthalmoplegie, weil der Trochlearis nicht durch die Pedunculi läuft und weil die Wurzelfasern des Okulomotorius und Abducens zu weit voneinander getrennt sind. Also eigentliche radikuläre Ophthalmoplegien gebe es nicht.

Die folgende Beobachtung ist nicht zur Ophthalm. ext. chron. prog. zu rechnen, da sie einseitig auftrat und die Pupillenverhältnisse nicht frei geblieben waren.

Filatow (418) referierte über einen 30jährigen Patienten, der eine Lähmung des Okulomotorius, des Abducens, Trochlearis und eine Parese des Facialis dext. ram. infer. hatte. Die Ptosis war nur gering. Die Iris reagierte etwas auf Licht, aber nicht auf Akkommodation und Konvergenz. Eine Ursache dieser Lähmung, die seit drei Jahren bestand, war nicht nachweisbar. In der Kindheit hatte Patientin Masern und Typhus durchgemacht. Alkoholismus und Lues waren ausgeschlossen.

Auch der folgende Fall kann nicht hierher gezählt werden, weil die Augenmuskellähmung akut aufgetreten war:

Hoppe (419). Bei einem 40jährigen Manne fand sich ausser Erscheinungen von Bulbärparalyse beiderseitige Ptosis, rechts fast vollständig, und hier zugleich eine geringe Beweglichkeitsbeschränkung im Sinne des Rectus internus und superior. Die Ptosis wurde allmählich geringer. Die Autopsie zeigte eine frische Blutung, welche auf der einen Seite den Nucleus centralis anterior des Okulomotorius, zum Teil auch den Nucleus lateralis anterior zerstört hatte.

In der folgenden Beobachtung bestand eine progressive Paralyse kompliziert durch chronische progressive Ophthalmoplegie.

Siemerling (420) teilte einen Fall von progressiver Paralyse mit, kompliziert durch chronische progressive Ophthalmoplegie; ausserdem war auch noch eine Atrophie der Sehnerven und Erblindung vorhanden. Neben hämorrhagischer Pachymeningitis, Piaverdickung, Stirnwindungsatrophie fand man ältere Blutherde in der linken Centralwindung und bedeutende Atrophie des linken Gyrus supramarginalis und lingualis. Alle Augenmuskelnerven, am meisten die Abducentes, am wenigsten die Trochleares, waren grau und atrophisch.

b) Die Augenmuskellähmungen bei der myasthenischen Paralyse.

§ 87. Auch die Augenmuskellähmungen bei der asthenischen Paralyse (vgl. Bd. I pag. 219) dürften wohl auf eine Kernaffektion zu beziehen sein, wiewohl bei fast allen Fällen bis jetzt der Nachweis anatomischer Veränderungen noch nicht geglückt ist. Nur die beiden folgenden Autoren waren imstande, positive Ergebnisse in dieser Richtung aufzufinden.

Vidal und Marinesco (421) sahen bei einem 31jährigen Manne in wenigen Tagen die Entstehung des typischen Bildes der „asthenischen Paralyse": Ptosis, Doppeltsehen, Schwäche der äusseren Augenmuskeln, Fazialis und Gaumensegelparese, Kau- und Schluckbeschwerden usw. 14 Tage nach dem Beginne plötzlicher Tod. Mit der Nisslschen Methode fand sich in den Kernen des III., VI., VII. und XII. Nerven, sowie in den grauen Vorderhörnern Chromatolyse der Nervenzellen. Im Stamm des III., VII. und XII. Nerven zeigte sich nach der Methode von Marchi ausgetretenes Myelin.

T. Cohn (422) fand bei einem nervös nicht belasteten Mädchen die Erscheinungen einer Myasthenia pseudoparalytica gravis. Der Fall endete tödlich mit Asphyxie. Die mikroskopische Untersuchung des Gehirnes zeigte, dass bestimmte Veränderungen vorhanden waren (Dilatation der Gefässe ohne Wandveränderung und zahlreiche frische Blutungen,

namentlich im Hirnstamm, Ganglienzellen intakt. Während des Lebens bestanden fast vollständige doppelseitige Ophthalmoplegia exterior, beiderseitige fast totale Fazialislähmung, Kaumuskelschwäche, Schwäche der Nackenmuskeln und sämtlicher Muskelgruppen in den oberen Extremitäten.

c) Die Augenmuskellähmungen bei der Tabes und Taboparalyse.

(Vgl. Bd. I, pag. 134.)

§ 88. Bekanntlich ist ein wichtiges Frühsymptom bei Tabes das Auftreten von Doppelbildern infolge von Augenmuskellähmungen. Diese charakterisieren sich dadurch, dass sie zuerst nur flüchtiger Natur sind, dann in dem einen oder anderen Augenmuskel rezidivieren, um endlich dauernd bestehen zu bleiben. Am häufigsten wird der Okulomotorius befallen. Manchmal sind nur die äusseren, vom Okulomotorius versorgten Muskeln betroffen, während die Binnenmuskeln unversehrt sind, bei anderen Fällen findet das Umgekehrte statt. Eine besondere Eigentümlichkeit der tabischen Augenmuskellähmung besteht darin, dass der Kranke oft durch energische Innervation die Lähmung für wenige Augenblicke zu überwinden vermag. Ferner ist auffallend, wie wenig manche Tabiker durch das Doppeltsehen belästigt werden. Die primäre Stelle der Läsion der tabischen Augenmuskellähmungen ist mit wenigen Ausnahmen im Kerngebiet zu suchen.

Bd. I pag. 134 hatten wir die Okulomotoriuslähmungen bei Tabes und Tabesparalyse ausführlich behandelt und daselbst auf Tabelle V pag. 169 die Fälle von Ophthalmoplegie bei dieser Krankheit bis zum Jahre 1898 angeführt. Als weitere Beobachtungen wären noch die folgenden Fälle hier zu erwähnen:

Eisenlohr (423) fand in einem Falle von Tabes bei der mikroskopischen Untersuchung atrophische Veränderungen im Abducenskern.

Zerri (424). Neben den Zeichen der Tabes hatte links vollständige Ophthalmoplegie, rechts Parese des Abducens, Fehlen des Lichtreflexes, Vorhandensein des Akkommodationsreflexes bestanden. Der Augenhintergrund normal. Finger in 1 m.

Sektion: Abgesehen von den typischen Degenerationen am Rückenmark fanden sich im Gehirn die Kerne des XII., X., VI., IV. III. und die aufsteigende Wurzel des V. ergriffen, und zwar meist schwerer als auf der anderen Seite. Die Zellen der erkrankten Kerne waren blass, atrophisch, oft ohne Zellenkerne und im Zerfall begriffen, die abgehenden Wurzelfasern verdünnt. Bemerkenswert war, dass diese Verdünnung sich bisweilen in einiger Entfernung vom Kerne deutlicher ausgesprochen zeigte, als in dessen unmittelbarer Nähe, z. B. an den Fasern des III. in ihrem intramedullaren Verlaufe. Überhaupt erwies sich die Atrophie der meisten Kerne nicht als gleichmässig durch die ganze Masse verteilt; neben gut erhaltenen Elementen lagen andere in beginnender, andere in vorgeschrittener Degeneration. Eine merkliche Atrophie der feinen Fasern und Nervenzellen bestand auch im zentralen Höhlengrau und in der Hirnrinde.

Kinichi (425). Nukleare Ophthalmoplegia chronica exterior und interior bei einem Taboparalytiker.

Sektion: Der III., IV. und VI. Nerv beiderseits sehr dünn und grau. Im Rückenmark graue Degeneration der Hinterstränge. Mikroskopisch: Partielle Degeneration der Abducenskerne und der intramedullären Wurzeln, normale Abducenskerne. Totale Degeneration der Trochleariskerne im proximalen Teil, im distalen Teil weniger verändert, links stärker als rechts. Atrophie der dorsal verlaufenden Trochleariswurzeln und ventromedial stehenden Kreuzungsfasern zwischen den beiden Trochleariskernen. Hoch-

gradige Veränderung der Lateralkerne des Okulomotorius (ventrale und dorsale) und der Wurzelfasern, rechts mehr als links. Fettige Entartung der Augenmuskeln.

Es liegt in der Natur der Sache, dass wir bei dem chronischen Charakter dieser Erkrankungsform mikroskopisch meist nur Fälle im fortgeschrittenen Stadium zur Untersuchung bekommen, wobei dann die sekundäre Degeneration sich schon meist auf die Wurzelfasern, den Nervenstamm und die Muskelsubstanz erstreckt hatte.

Demgegenüber liegen aber auch Beobachtungen vor, bei denen neben oder zugleich mit der Kernlähmung eine periphere Neuritis der Nervenstämme bei Tabes aufgetreten war.

So hatte Dejerine (426) in einem Falle von doppelseitiger Ptosis bei einem Tabiker mikroskopisch eine periphere Neuritis der zum Levator gehenden Nervenäste konstatiert, während die anderen Äste und der Stamm des Okulomotorius selbst unversehrt waren.

Leider sind jedoch in diesem Falle die Nervenkerne nicht untersucht worden.

Dass jedoch Neuritis des Okulomotoriusstammes bei Tabes neben Kerndegeneration bestehen kann, hat Marina (427) nachgewiesen:

Ein 38jähriger Sänger hatte vor 18 Jahren Ulkus ohne Sekundärerscheinungen. Links Lähmung des Okulomotorius mit Ptosis. Die rechte Pupille mydriatisch, die linke leicht miotisch, reflektorisch starr. Beide Abducentes paretisch. Tabes mit Larynxkrisen. Apoplexie durch Hämorrhagie in die rechte Kleinhirnhemisphäre. Mässige Atrophie des Vagus-, des Akustikus- und stärkere des linken Okulomotoriuskernes. Neuritis des Vagus, des Akustikus und Okulomotorius.

Juliusburger und Kaplan (428) fanden bei einer fünf Jahre lang stationär gebliebenen rechtsseitigen Okulomotoriuslähmung im Gefolge der progessiven Paralyse (Sektionsbefund: Atrophia cerebri, Leptomeningitis diffusa chronica, Ependymitis granulosa) eine ausgesprochen rechtsseitige Atrophie der intramedullären Okulomotoriusfasern, sowie in dem proximalen Teil des Kernes bis zur Höhe des vorderen Endes des Centralkernes (unpaariger grosszelliger Median- und Sagittalkern) eine solche einseitig auf der Seite der atrophischen Wurzeln. An dem peripherischen N. oculomotorius dexter bestand ein hochgradiger Schwund von Fasern und eine entsprechende interstitielle Wucherung.

§ 89. Wir sind daher nicht berechtigt, eine Augenmuskellähmung im Verlaufe einer Tabes und Paralyse unbedingt als Nuklearlähmung aufzufassen, und dies um so weniger, als Fälle von peripherer Stammneuritis der Augenmuskelnerven bei vollständig normalem Verhalten der Augenmuskelkerne, wie in den folgenden Beobachtungen vorliegen:

Vigouroux und Fourmaud (429) beobachteten eine Okulomotoriuslähmung bei einem Paralytiker. Die Lähmung war eine dauernde und das erste Zeichen der beginnenden Paralyse. Mikroskopisch fand sich eine fast totale Degeneration des linken Nerven, sowie eine Atrophie der intrapedunkulären radikulären Fasern.

Dejerine und Petrén (430) beobachtete einen Fall von Tabes, bei dem im ataktischen Stadium totale Ophthalmoplegia exterior, Larynxlähmung und inspiratorische Dyspnoe sich eingestellt hatten.

Die Sektion erwies eine parenchymatöse Neuritis der betroffenen bulbären Nerven in ihrem extramedullären Verlaufe. Die Kerne der Augenmuskeln und des Vagus, sowie die intrabulbären, intrapontinen und pedunkulären Fasern waren unbeteiligt.

Bei einzelnen Fällen, wie z. B. in der Beobachtung von Buzzard (431), mit Opthalmoplegia exterior, Ptosis und Abducenslähmung wurden miliare Blutergüsse in der Nähe des Abducenskernes bei einem Tabischen gefunden;

oder Ependymverdickung des IV. Ventrikels mit Bluterguss, wie im folgenden Falle.

Eichhorst (432). Eine Patientin mit fast latent verlaufender Tabes dorsalis hatte rechtsseitige Abducenslähmung. Die Patellarreflexe fehlten.

Die Autopsie ergab graue Entartung der Hinterstränge, Ependymverdickung des IV. Ventrikels und ein frisches Blutgerinnsel auf der Eminentia teres rechts.

Auch bei der Tabes begegnen wir Nuklearlähmungen der Augenmuskeln im Verein mit Bulbärlähmung, wie z. B. im folgenden Falle:

Henneberg (433) teilt einen Fall (38jährige Frau) mit, in dem eine Bulbärparalyse und eine spinale Muskelatrophie das Bild einer komplizierten Strangdegeneration zusammensetzten. Die anatomische Untersuchung ergab Degeneration der Pyramidenseitenstränge, der Kleinhirnseitenstrangbahn und der Hinterstränge, sowie Schwund der Ganglienzellen in den Clarkschen Säulen, in den Vorderhörnern und in geringem Maaße auch in den Abducens- und Hypoglossuskernen. Im Leben bestand von okularen Störungen eine vollständige Lähmung des linken und eine unvollständige des rechten Abducens.

Wieder andere Fälle zeigten Bulbärparalyse mit komplizierter Strangdegeneration, so die folgenden Fälle:

Grabower (434) beobachtete bei einem 49jährigen, mit den Erscheinungen der Tabes dorsalis behafteten Manne zugleich hochgradige Störungen, nämlich solche im Gebiete des Trigeminus, Abducens, Okulomotorius, Glossopharyngeus, Akustikus und in der Innervation der Kehlkopfmuskeln.

Die Sektion ergab an den basalen Hirnarterien zahlreiche gelbe Flecke und Platten, Die Okulomotorii, namentlich der rechte, sowie der linke Trigeminus grau verfärbt, typische Degeneration der Hinterstränge, starke Atrophie der Okulomotoriushauptkerne, besonders der rechten Abducens- uud Trochleariskerne, starke beiderseitige Degeneration der aufsteigenden Trigeminuswurzel u. a.

Wyscheslawtzewa (435). 48jähriger Mann, beiderseits Optikusatrophie mit Ptosis und Anisokorie. Licht- und Konvergenzreaktion der Pupille erloschen, rechtsseitige Abducens- und Okulomotoriusparese, Abschwächung der Kornealreflexe, Hypalgesie und Hypästhesie auf beiden Gesichtshälften, doppelseitige Rekurrensparese, fast völlige Aufhebung der Motilität an den unteren Extremitäten. Mikroskopisch: Schwere Veränderungen der Ganglienzellen im Nucleus ambiguus, leichtere im Vaguskern, mässig starke im beiderseitigen Abducens- und leichte im motorischen Trigeminuskern.

Das Auftreten der peripheren Neuritis neben der primären Kerndegeneration bei Tabes bildet das Analogon der retrobulbären Neuritis optici bei wirklicher Tabes, bei der ja gewöhnlich von seiten des N. opticus die progressive Sehnervenatrophie zur Beobachtung kommt (vgl. Bd. III pag. 539). Beide Erscheinungen sind bei der gegenwärtigen Auffassung der Metasyphilis leichter als früher verständlich*).

Als seltene Erscheinung eines primären Kernschwundes während der Periode der floriden Syphilis ist des folgenden Falles von Oppenheim (436) hier Erwähnung zu tun:

31jährige Kranke, Keratitis parenchymatosa, Iridochorioiditis luetica 1881. 1885 Schmerzen in den Beinen und Schwächegefühl. Fehlen der Patellarreflexe. Beiderseits

*) Wir werden bei dem Abschnitt über Pupillenstörungen uns eingehend mit dem Parallelverlauf von entzündlichen und degenerativen Erscheinungen bei der Tabes und Paralyse zu beschäftigen haben.

Ptosis, vollständige Lähmung des rechten Okulomotorius, Parese einzelner Zweige des linken Okulomotorius, beiderseits Lichtstarre. Lähmung des Gaumensegels, Larynxkrisen, Brechanfälle, Lähmung des rechten Stimmbandes, Parese des rechten Cucullaris und Sternocleidomastoideus, Sensibilitätsstörungen, Harnbeschwerden, Rombergsches Zeichen. Unter Schmierkur Besserung. 1886 abermalige Verschlimmerung. Jetzt der linke Okulomotorius vollständig gelähmt, der Rectus internus des rechten Auges schwach. Steigerung der Kniereflexe, Fussklonus, spastische Parese der Unterextremitäten. Tod an Carcinoma uteri.

Sektion: An der Medulla der hintere Vagus- und Glossopharyngeuskern betroffen. In den Abducenskernen Untergang eines grossen Teils der Ganglienzellen. Desgleichen eine namentlich nach oben hin deutlicher werdende Atrophie des Okulomotoriuskerns. Die Entartung war keineswegs eine vollständige, überall waren noch zahlreiche Zellen zu erkennen aber sie waren klein, fortsatzarm, zum Teil gänzlich verkrüppelt. Trotz dieser nuklearen Atrophie waren die Wurzeln des Okulomotorius im ganzen gesund, nur hie und da erschien einmal ein Faserbündel auffallend dünn. Auch der Stamm des rechten Okulomotorius, der in seinem peripheren Verlaufe untersucht wurde, bot die Zeichen einer deutlichen Degeneration.

Die Hirnarterien zeigten auf dem Querschnitt deutliche Wucherung der Intima.

§ 90. Da die Augenmuskellähmungen bei Tabes, wie gesagt, vornehmlich nuklearer Natur sind, dürfen wir wohl auch die flüchtigen Augenmuskellähmungen auf vorübergehende Kernaffektionen unbestimmter Art beziehen, und könnten dieselben eventuell als vorübergehende toxische Erscheinungen von seiten des im Organismus kreisenden syphilitischen Giftes aufgefasst werden, das bei fortdauernder Einwirkung die spätere Degeneration der Nervenelemente einleitet.

Jendrassik (437) beobachtete bei einem Tabiker erst rechtsseitige Fazialis-, sensible Trigeminus- und Okulomotoriuslähmung, die heilte und dann in gleicher Weise auf der linken Seite sich entwickelte. Merkwürdigerweise fanden sich in den betreffenden Nervenkernen keine Veränderungen.

B. Die Ophthalmoplegia interior.

Über diese Affektion werden wir uns zweckmässiger in dem Abschnitt über Pupillenstörungen zu verbreiten haben.

C. Krankheitsherde, welche entweder die speziellen Augenmuskelkerne einseitig oder doppelseitig befallen, oder sich von den Augenmuskelkernen in das Gebiet der Associationszentren hineinbegeben, oder Krankheitsherde, welche sich vom Kerngebiete aus bis in die motorischen und sensiblen Bahnen des Pons und der Haube ausbreiten.

a) Einseitige Herde im Kern-Wurzelgebiete des Abducens.

Da nur in seltenen Fällen ein Krankheitsherd sich auf ein einzelnes Glied der Bahnen und Centren für die Augenbewegungen (wenigstens in der Gegend der Augenmuskelkerne) beschränkt, so sondert sich hier das Beobachtungsmaterial in folgende Gruppen:

a) isolierte Kernlähmung des Abducens,
b) Kernlähmung des Abducens im Vereine mit Lähmung resp. Reizung, benachbarter Associationscentren oder ihrer Bahnen,
c) Kernlähmung des Abducens im Vereine mit Kernlähmung anderer Gehirnnerven,
d) pontine Herde.

§ 91. Betrachten wir die komplizierten Verhältnisse der Kernanlagen zueinander, zu dem Verhalten ihrer Wurzelfasern, ihrer Verbindungen im hinteren Längsbündel und ihre Lage zu den den Pons durchziehenden motorischen und sensiblen Nervenbahnen (vgl. Fig. 13 und 14), so wird es erklärlich, dass je nach der Lage des Krankheitsherdes und seiner Ausdehnung hier mannigfaltige, immer wiederkehrende und in sich abgegrenzte Symptomenkomplexe auftreten müssen.

Diese Symptomenkomplexe sind topisch-diagnostisch von der grössten Bedeutung.

Freilich wird auch hier, wie so oft bei Herden im Gehirn, die Lokaldiagnose durch Fernwirkung von seiten eines Herdes, der dann meist im Kleinhirn sitzt, erschwert.

a) Die isolierte Kernlähmung des Abducens (einseitig).

Die Abducenskerne liegen dicht unter dem Boden der Mitte des IV. Ventrikels in der centralen Aushöhlung des Fazialiskniees, voneinander nur durch die Fasern des Fasciculus longitudinalis posterior getrennt.

Einer isolierten Kernlähmung der Abducens begegnen wir zuweilen bei Tumoren im IV. Ventrikel. So fand

Köhler (438) bei einem 21jährigen Manne eine geringe Lähmung des linken Abducens, starken Nystagmus und beginnende Stauungspapille.

Die Sektion ergab eine Cysticercusblase im 4. Ventrikel mit chronischer Ependymitis und Hydrocephalus chronicus internus.

Bergh (439). 46jähriger Mann. Parese des rechten Abducens. Stauungspapille. Tumor von der Grösse einer Walnuss, welcher den ganzen IV. Ventrikel eingenommen hatte und auf beiden Seiten durch das Crus cerebelli mit der Medulla oblongata zusammenhing. Der Boden des IV. Ventrikels, worauf der Tumor ruhte, stark gedrückt und die Oberfläche mazeriert, so dass die normale Zeichnung der Striae acusticae vollständig verschwunden war.

Gianelli (440) untersuchte einen der seltenen Fälle von Tumoren des IV. Ventrikels. Es handelte sich um einen Cysticercus, der als eine 1,5 cm lange, dickwandige, mehrkammerige Kapsel auf der linken Seite der Fovea rhomboidalis und auf dem Funiculus gracilis und cuneatus aufsass und sich bis in das vordere Dreieck der Fovea erstreckte. Von Augensymptomen bestand in diesem Falle Parese des Abducens rechts und Ungleichheit und Trägheit der Pupille. Anatomisch fand sich Degeneration und Atrophie beider Kerne des VI., besonders rechts.

Bristowe (441). 20jähriges Weib. Beiderseits Stauungspapille, rechts Abducensparalyse, Ungleichheit der Pupillen.

Autopsie: Es fand sich eine von der Valvula Vieussenii und dem Processus cerebelli ad. corp. quadrigemina ausgehende, dem Boden des IV. Ventrikels in fast seiner ganzen Ausdehnung adhärente, die hinteren Vierhügel und das Kleinhirn einschliessende Neubildung.

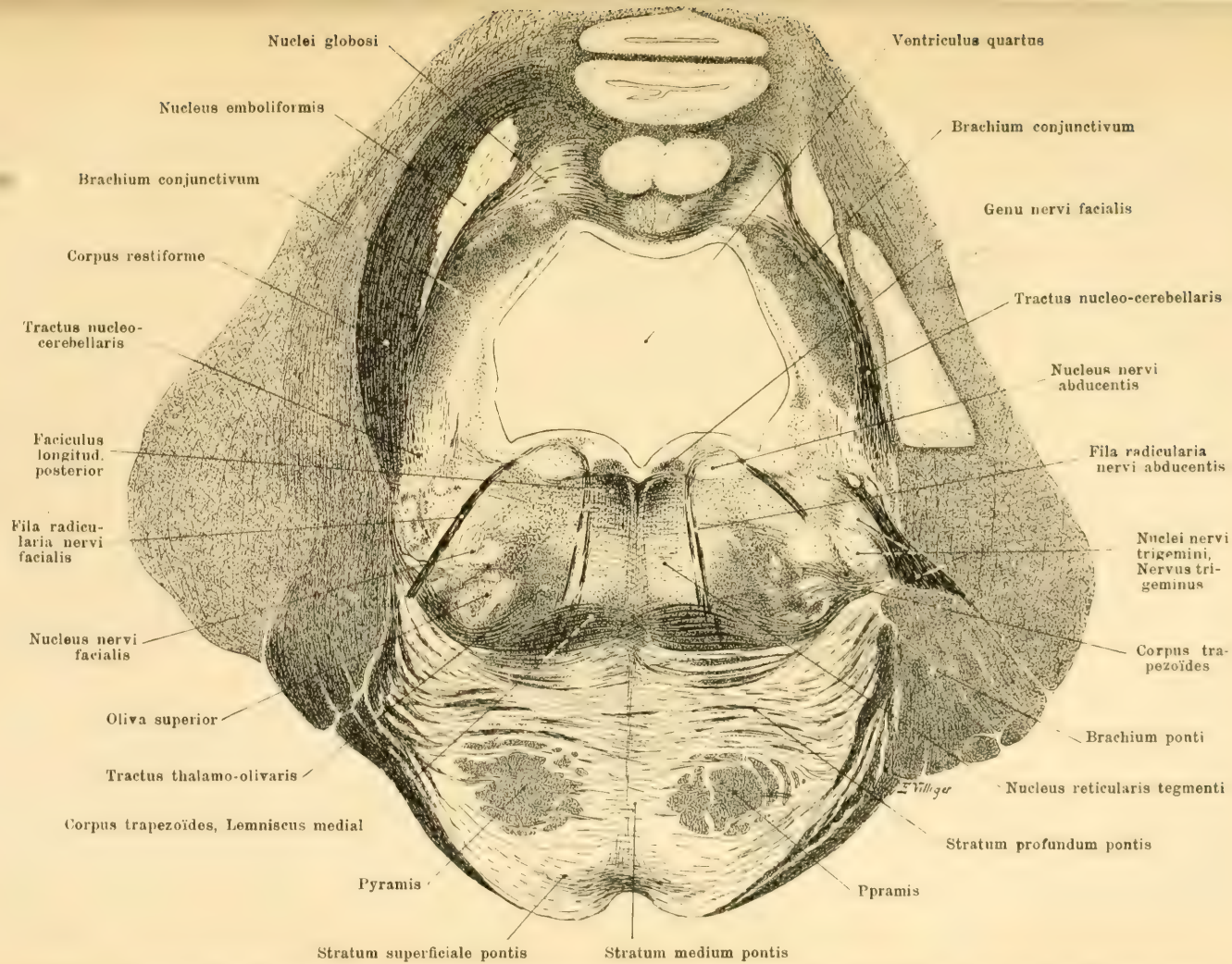

Fig 13. Frontalschnitt durch den Hirnstamm im Niveau des Abducenskernes. (Aus: Villiger, Gehirn und Rückenmark.)

Bollinger (442). Es trat zweimal eine Lähmung des linken N. abducens auf, Stauungspapille.

Die Sektion ergab einen Tumor im III. Ventrikel, wahrscheinlich ausgehend vom Adergeflecht. Hydrocephalus int. und bedeutende Erweiterung der Ventrikel. Die nähere Untersuchung des Tumors ergab eine grosse Zahl von Aktinomyceskolonien in allen möglichen Entwickelungsstadien.

Joseph (443). Fall von Angiom im IV. Ventrikel mit Abducenslähmung und Stauungspapille.

In neuester Zeit (72) publizierte Velhagen einen Fall von Abducenslähmung bei Nephritis.

36jährige Frau mit chronischer Nephritis hatte urämische Zustände und zeigte komplete Lähmung des linken Abducens, ferner Retinitis albuminurica.

Die Autopsie ergab ein rupturiertes Aneurysma dissecans eines kleinen Blutgefässes im Pons, und zwar genau in der Entfernung von der Raphe, in welcher der Wurzelverlauf statthatte. Der Kern des Abducens war intakt.

Isolierte Abducenslähmung findet sich nach Marburg (444) ziemlich häufig bei Tumoren (18%) des kaudalen Brückenendes, aber auch bei Blutungen und Erweichungen.

Über die diagnostischen Schwierigkeiten jedoch, welche Gehirntumoren hinsichtlich der Lokaldiagnose in dieser Hinsicht bereiten können, gibt neben vielen anderen die folgende Beobachtung Nothnagels (445) zu erkennen:

Derselbe fand ein Gliom der linken Grosshirnhemisphäre, das den rechten N. abducens in der mittleren Schädelgrube plattgedrückt hatte.

Nach Curschmann (446) werden als okulare Störungen der Latenzzeit bei der multiplen Sklerose die flüchtigen Augenmuskellähmungen, besonders des N. abducens, angeführt.

Der Abducens bleibt bei Ponsherden nur selten allein gelähmt, meist werden noch andere Nerven mitergriffen. Die Lähmungen der motorischen Hirnnerven sind auch bei nukleären Läsionen nicht immer komplete.

β) Kernlähmung des Abducens im Vereine mit Lähmung resp. Reizung benachbarter Associationscentren oder ihrer Bahnen.

Zu den Lähmungserscheinungen des Abducenskernes ist auch diejenige Gruppe von Blicklähmung zu rechnen, bei welcher der Abducens der einen Seite vollständig gelähmt und der M. internus der anderen Seite paretisch ist (vgl. pag. 66), da ja diese Fälle zu der Annahme Veranlassung gegeben haben, überhaupt das Associationscentrum für die seitlichen Blickbewegungen in den Abducenskern zu verlegen. Ganz besonders wird dabei für die Diagnose einer Kernläsion des Abducens der Umstand ins Gewicht fallen, dass derselbe zuerst gelähmt wurde und denn im weiteren Verlaufe der Beobachtung erst mit dem Auftreten einer Internusparese des anderen Auges das zugehörige, dem Abducenskern so benachbart liegende Associationscentrum für die Seitenblickbewegungen in den Bereich des Krankheitsherdes mit hineingezogen worden war, wie in den folgenden Beobachtungen:

Etter (447). Bei einem 15jährigen Knaben trat in wenigen Tagen Schluckbehinderung, Schwäche in beiden Fazialisgebieten und beiden Hypoglossi, vorzugsweise im linken auf. Am achten Krankheitstage ausser Lähmungszuständen der Glottis usw. Parese des linken Abducens, später auch des Internus des rechten Auges. Tod durch Pneumonie.

Die Autopsie ergab mehrfache Herde im Pons und der Medulla oblongata. Besonders betroffen war der linke Abducenskern und der Stamm des Fazialis durch einen 9 mm langen, etwa 4,5 mm in frontaler und sagittaler Richtung messenden Herd.

Bernhardt (448). Vier Jahre altes Kind. Hemiplegia alternans im Sinne Gublers, insofern Fazialis und Extremitäten auf verschiedenen Körperhälften gelähmt waren. Zu der Lähmung des Fazialis gesellte sich noch eine vollständige Lähmung des N. abducens derselben Seite, welche sich alsdann mit einer Parese des M. rectus internus der anderen Seite kombinierte.

Autopsie: Besonders die rechte Hälfte des Pons und der mittlere rechte Kleinhirnschenkel durch eine Neubildung, welche sich nach abwärts hin auf die rechte Hälfte der Medulla erstreckte, ersetzt. Der rechte Abducens grau. Beide Okulomotorii normal.

Bischoff (449). Rechtsseitige Abducens- und Fazialisparese, später Parese der Recti externi und interni beider Augen, Parese und Ataxie der linken Extremitäten.

Es fand sich ein Sarkom der Medulla, der rechten Hälfte der Brücke und des rechten Vierhügels. Schwer verändert waren beide Pyramidenbahnen, beide medialen Schleifen, der rechte mittlere und obere Kleinhirnstiel, die rechte laterale Schleife, beide Trapezkörper, die Muskelfasern beider N. abducentes, der rechte Akustikus, Fazialis und Trigeminus, beide hintere Längsbündel proximal von den Abducenskernen.

Eigene Beobachtung: Ein 25jähriges Mädchen mit multipler Sklerose (rechts geringe Fazialisschwäche, Fehlen der Bauchdeckenreflexe, Steigerung der Periostreflexe an der rechten oberen Extremität, beiderseits centrales Farbenskotom, Finger in 1 m = $^6/_{60}$), zeigte anfänglich Doppeltsehen, nach einigen Tagen eine vollständige Lähmung der Seitwärtswender der Augen nach rechts und links hin, während die Konvergenz und die Hebung und Senkung des Blickes völlig frei geblieben waren. Die Reaktion der Pupillen war normal. Ophthalmoskopisch leichte Abblassung der Papillen. Nach 14 Tagen waren die Augenbewegungen völlig frei bis auf eine rechtsseitige Abducensparese.

Hock (450) teilt einen Krampf des linken Rectus externus aus syphilitischer Ursache mit. Ein Mann von einigen 30 Jahren, welcher vor 10 Jahren Syphilis überstanden hatte, wurde von einer Ohnmacht befallen, nach welcher linksseitige Parese der Extremitäten, eine Geschmacksstörung, Gesichtsschwindel und Doppelsehen zurückblieb. Das rechte Auge zeigte geringe Beweglichkeitsbeschränkung nach innen. Das linke war, wenn es allein fixierte, in seiner Bewegung ungestört; bei binokularer Fixation jedoch führte es, wenn das Objekt nach links bewegt wurde, unter lebhaften Schmerzempfindungen ruckweise Drehung nach aussen aus und blieb in äusserster Abduktion stehen. Auch unter der deckenden Hand erfolgte Abweichung nach aussen. In beiden Augen fand sich Myosis im linken stärker, ohne jede Beweglichkeit. Nach einer Quecksilberkur hörte der Krampf auf, die Parese des Internus des rechten Auges dagegen blieb.

In diesem Falle sass der Herd auf der Bahn RJ . . . AC_1 Fig. 10 pag. 64 (= Associationscentrum für die seitlichen Blickbewegungen nach links hin) und hatte dadurch die geringe Parese des rechten Internus bewirkt, zugleich aber einen Reiz auf das benachbarte Associationscentrum AC_1 ausgeübt, wodurch Spasmus des linken Abducens bewirkt worden war.

Im allgemeinen kann man sich wohl vorstellen, dass durch irgendwelchen Umstand der Stamm eines Augenmuskelnerven an der Basis in der Gesamtheit der ihn zusammensetzenden Nervenfasern gereizt werden könnte, nicht aber,

dass durch den gleichen Herd ein Teil dieser Fasern gereizt, der andere gelähmt erscheinen solle, denn dafür liegen die Fasern doch zu dicht in einer gemeinsamen Hülle beieinander. Bei den getrennt verlaufenden Wurzelfasern des Okulomotorius hat dies schon eine andere Bewandnis. Nach der Ansicht Oppenheims weisen Reizerscheinungen der motorischen Hirnnerven in der Regel auf eine direkte oder indirekte Affektion der motorischen Hirnnervenwurzeln hin.

Nach Sauvineau (451) gibt es einen Lähmungstypus der horizontalen Bewegungen, wo der Internus eines Auges für die seitlichen Bewegungen, nicht für die der Konvergenz, gelähmt ist, während der konjugierte Externus im

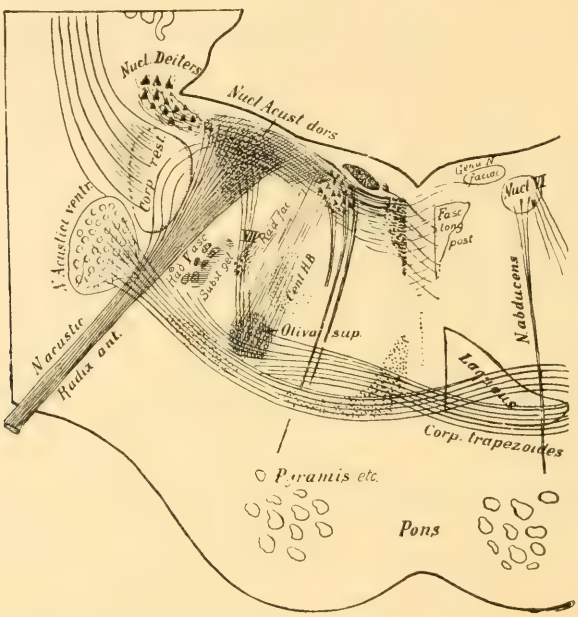

Fig. 14.

Pons in der Höhe des Abducenskerns (nach Edinger).
(Aus: Bielschowsky, Ergebnisse der Chirurgie und Orthopädie. IX. Bd.)

Krampfzustande sich befindet. Der Herd scheint unter der Protuberanz zu sitzen und den Faserzug zu treffen, welcher vom Kern des Abducens zum Rectus internus der anderen Seite zieht.

Spitzer (452) beobachtete bei einem 34jährigen mit Lungentuberkulsose behafteten Manne als erstes Symptom einer in ungefähr acht Monaten zum Tode führenden Gehirnkrankheit eine Deviation des Kopfes und der Augen nach rechts, verbunden mit Schwindel beim Drehen des Kopfes nach links. Die Deviation nach rechts war auf dem linken Auge mehr ausgesprochen als rechts, linker Abducens gelähmt, rechter Internus paretisch (auch monookular und bei der Konvergenz). Augenhintergrund normal. Linksseitige Fazialisparese im oberen Aste deutlicher, als im unteren. Rigor der Kaumuskeln. Die übrigen Hirnnerven, Stamm und Extremitäten frei.

Die Sektion ergab einen über haselnussgrossen, den Boden der Rautengrube halbkugelig vorwölbenden, an der freien Oberfläche leicht unebenen Solitärtuberkel. Die Kuppe lag in der Höhe der vordersten Striae acusticae etwas links von der Mittellinie. Von der Geschwulstmasse zerstört waren: der ganze linke dorsomediale, dreieckige Akustikuskern, der ganze linke Abducenskern, die dorsale Hälfte der Raphe und beide hinteren Längsbündel auf einer kurzen Strecke, sowie ein Stück des linken Deitersschen Kernes.

Hier war der linke Abducenskern (Fig. 10, S. 64) LA und das linke Associationscentrum AC_1 für die Blickbewegungen nach links gelähmt und demzufolge Deviation nach rechts aufgetreten. Da aber der linke Abducens gelähmt war, hatte sein Antagonist, der Internus des linken Auges, ein besonderes Übergewicht, so dass das linke Auge nicht in paralleler Weise zum rechten abgelenkt wurde, sondern eine stärkere Adduktion aufwies.

Über einen analogen Fall berichtet Jolly (453). Durch ein Gliom im Pons bestand vollständige Blicklähmung nach links. Das linke Auge, rechts von der Mittellinie stehend, kann nicht im geringsten nach links bewegt werden, wohl aber nach rechts, oben und unten. Das rechte Auge stand in der Mittellinie, kann nicht nach links, wohl aber nach oben und unten bewegt werden. Bei Augenbewegungen nach rechts oben und unten bestand etwas Nystagmus. Bei Konvergenzversuch bewegte sich das rechte Auge etwas über die Mittellinie nach links. Pupillenreaktion normal.

Die Sektion ergab intakte Trochlearis- und Okulomotoriuskerne, der rechte Abducenskern war noch zu erkennen, mit deutlichen, wenn auch klumpigen Ganglienzellen. Vom linken Abducenskern nebst Wurzelfasern war keine Spur mehr aufzufinden.

Dieser Fall erklärt sich gleich dem vorerwähnten.

γ) Kernlähmung des Abducens im Verein mit Kernlähmung anderer Gehirnnerven. Gemeinschaftliche Lähmung des Abducens und Fazialis.

Da die Kerne des Abducens und Fazialis nahe beieinander liegen und die Wurzelfasern des letzteren Nerven sich um den Abducenskern herumziehen, so werden bei Ponsherden sehr häufig beide Kerne zugleich betroffen.

Dustin und van Lint 454) beobachteten bei einem fünfjährigen Knaben eine Lähmung des linken Abducens, eine Schwäche im linken Fazialis und eine Kontrakturstellung der rechten oberen und unteren Extremität. Der Augenhintergrund war normal.

Die Sektion ergab ein Gliom, das sich wahrscheinlich in der Nachbarschaft des IV. Ventrikels entwickelt, dann auf den linken Pyramidenstrang und auf die Kerne des Abducens und Fazialis übergegriffen und vor dem Exitus Lähmung des Akzessorius bewirkt hatte.

Buss (455). Hochgradige Ataxie, verbunden mit Intentionszittern aller vier Extremitäten, desgleichen bei Bewegungen des Kopfes und der Augen (Nystagmus), skandierende Sprache, linksseitige Fazialis- und Abducenslähmung, Lähmung des rechten Hypoglossus.

Sektion: Erbsengrosser alter enzephalitischer Herd in der Grube des hinteren Abschnittes des Hirnschenkels und der vorderen Hälfte der Brücke mit Zerstörung des grössten Teiles der Nervenfasern des Brückenarmes und der Substantia reticularis linkerseits, aufsteigende Degeneration der Nervenfasern des roten Kernes mit Verkleinerung des letzteren auf der rechten Seite und absteigender Degeneration von Nervenfasern im linken Bindearm. Die Parese der linken Abducens und Fazialis wurde auf den Herd in der Grube der linken Brückenhälfte bezogen, da sein unteres spitzes Ende bis in die Kernregion dieser Nerven hineinreichte.

Wernicke (460). 58jähriger Tischler. Vier Wochen vor der Aufnahme Kopfschmerz, Schwindel, Flimmern vor den Augen, Doppeltsehen, Erschwerung des Kauens und des Mundöffnens.

Status praesens: Links totale Fazialislähmung. Beim Blick nach links folgt das linke Auge gar nicht, das rechte nur bis zur Mittellinie. Beide Bulbi dauernd nach rechts gewandt. Wurde jedes Auge einzeln untersucht, dann konnte ebenfalls das rechte Auge nur bis zur Mittellinie, das linke nur soweit nach links bewegt werden, dass sich der innere Kornealrand höchstens 3 mm von der Karunkel entfernte.

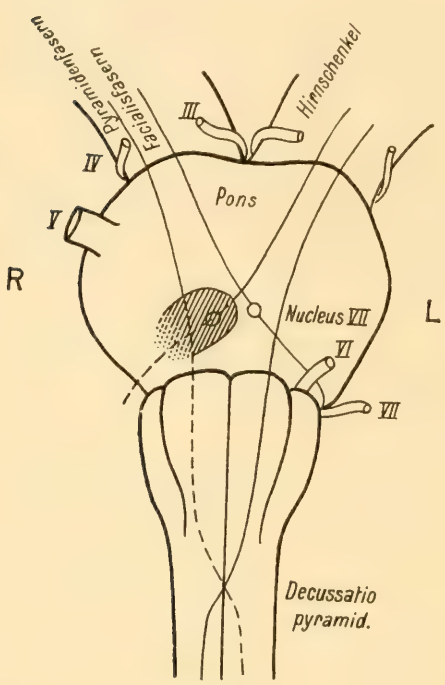

Fig. 15.
Nach Leube, Spezielle Diagnostik.

Die Sektion ergab einen Tumor im Pons mit Zerstörung des Abducens- und Fazialiskernes. Die Wurzelbündel beider Nerven waren schmal und atrophisch. Der linke Fazialiskern war auf einzelnen Schnitten noch im Querschnitt deutlich erkennbar, er wurde jedoch durch den Tumor von der austretenden Wurzel des linken Fazialis vollständig abgetrennt. Zerstört war ebenso der ganze in diesen Bereich fallende vordere oder untere Fazialiskern. Im untersten Brücken und obersten Oblongatagebiet war ausserdem die Raphe in ihrer hinteren Hälfte unterbrochen; wo hier der Tumor nach rechts übergriff, beteiligte er nur das hintere Längsbündel.

Franceschi (456) beobachtete bei einer 36jährigen Frau, die an epileptischen Krämpfen litt, eine Lähmung des linken Fazialis und Abducens, sowie die Zeichen einer doppelseitigen Neuritis in den Beinen.

Die Autopsie ergab eine Arteriosklerose der Basalarterien des Gehirns und zahlreiche Erweichungsherde im Hirnstamme, deren grösster vollständig das Knie des Fazialis und den Kern des Abducens zerstört hatte.

Ross (457) fand bei einem elfjährigen Knaben Stauungspapille, Neigung nach links zu fallen, linksseitige Taubheit, Abducens- und Fazialislähmung und Anästhesie der linken Gesichtshälfte.

Bei der Autopsie wurde ein Gliom in dem linken Pedunculus und der linken Ponshälfte gefunden.

Hirano (458). 64jährige Frau, allgemeine motorische Schwäche, leichte Paresen im Gebiete des rechten Fazialis und Abducens, Schwerhörigkeit rechts, Stauungspapille.

Sektion: Fibrosarkom, ausgehend von den weichen Häuten in der Gegend des rechten Pedunculus cerebelli ad pontem mit leichter Konpression desselben. Hydrocephalus internus

Bristowe (461). Vierjähriger Knabe. Stauungspapille, Tremor, epileptiforme Anfälle, Lähmung des linken Abducens und Fazialis. Tumor des Kleinhirns, welcher deutlich den Boden des IV. Ventrikels, besonders links, drückte.

Über die gemeinschaftliche Lähmung des Abducens und Fazialis bei basalen Herden vergleiche den Abschnitt basale Augenmuskellähmungen. Da

der Abducens und Fazialis nahe beieinander aus dem Gehirn heraustreten, kann eine gleichzeitige Abducens- und Fazialislähmung auch peripherer Natur sein (siehe die Fälle Tooth, Fischer und Lautenbach § 139).

δ) Charakteristisch-Pontine Herde.

α) Abducens-Fazialislähmung mit gekreuzter Hemiplegie

Tritt zu einer Abducens-Facialislähmung eine Lähmung der Extremitäten der anderen Seite hinzu, oder tritt dieser Symptomenkomplex gleichzeitig auf,

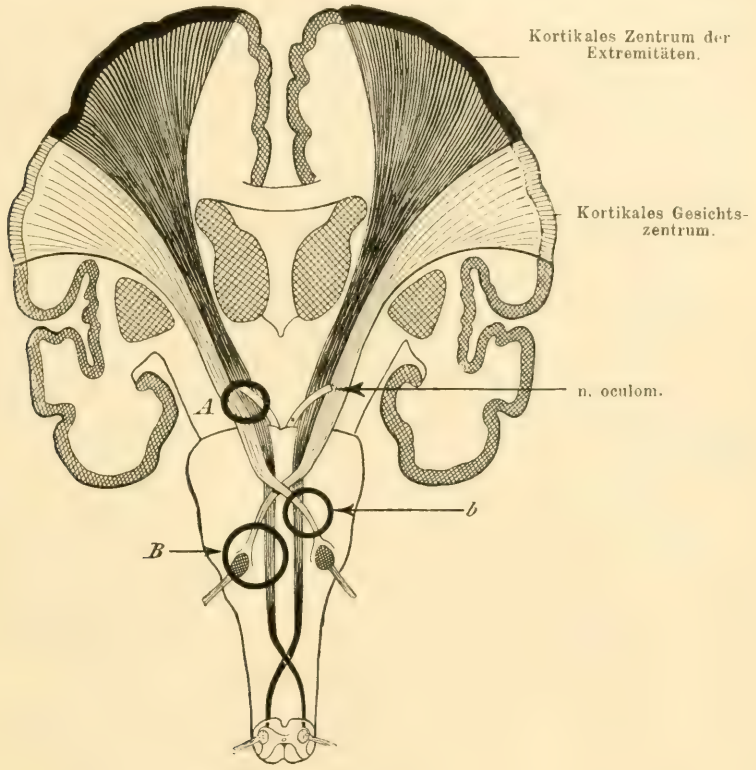

Fig. 16 (nach Bing).
Zustandekommen der alternierenden Hemiplegie: A Pedunc.-Herd, Hemipl. altern. ocul. super.; B u. b Brückenherde, Hemipl. alt. facialis (infer.) B mit, b ohne degenerat. Muskelatrophie im Fac.-Gebiet. sehr häufige Kombination der Facialis- mit gleichseitiger Abduzenslähmung.
(Aus: Bielschowsky, Ergebnisse der Chirurgie und Orthopädie. IX. Bd.)

dann ist mit Sicherheit diese Symptomengruppe auf einen pontinen Herd zu beziehen. Diese sog. Millard-Gublersche Lähmung hat ihren Sitz im hinteren Teile der Brücke und kommt dadurch zustande, dass ein einseitiger Krankheitsherd den Abducens- und Fazialiskern samt ihren Wurzelfasern und die Pyramidenbahnen der gleichen Seite, die sich ja weiter unten erst kreuzen, zerstört hat. Tritt zu diesem Symptomenkomplex noch Blicklähmung hinzu, so spricht man von einer Fovilleschen Lähmung.

Nach Marburg (259) unterscheiden sich die pontobulbären Hemi- oder Paraplegien in nichts von den cerebralen; ihr Auftreten weise mit Sicherheit auf eine Läsion der Pyramidenfasern.

Bei Tumoren:

Handford (462). 10jähriger Knabe: Sprachstörung, dazu gesellte sich rechtsseitige Abducens- und Fazialislähmung, sowie beiderseitige Ohrenaffektion, Stauungspapille; später auch Schwäche der linksseitigen Extremitäten.

Die Autopsie ergab ein Myxosarkom in der rechten unteren Brückenhälfte, das die Nn. faciales und abducentes, sowie die Medulla oblongata komprimiert hatte.

Banham (463). 12jähriger Knabe. Absolute Taubheit, rechtsseitige Hemiparese, undeutliche Sprache, linksseitige Fazialis- und Abducenslähmung, beiderseits Nystagmus und beginnende Stauungspapille.

Bei der Autopsie zeigte sich die Brücke sehr vergrössert, besonders die linke Hälfte konsistenter als normal und sehr blass und in derselben bis fast zur Mittellinie ein haselnussgrosser Tumor, unmerklich in das umgebende normale Gewebe übergehend. Rechts fand sich eine ähnliche Masse, aber von viel geringerem Volumen.

Ashby (466) beobachtete bei einem 9jährigen Kinde eine rechtsseitige Fazialis-Abducenslähmung, sowie eine linksseitige Hemiplegie; beiderseits Stauungspapille.

Die Autopsie ergab ein Gliom der rechten unteren Partie des Pons.

Pasquale Ferraro (467) beobachtete bei einem 26jährigen Manne 16 Monate nach der Primäraffektion die ersten Symptome eines Gummas im Pons: rechtsseitige Abducenslähmung, vollständige beiderseitige Fazialislähmung, sensible und motorische Lähmung der gesamten linken Körperhälfte, gefolgt von Kontrakturen.

Die Sektion ergab ein Gumma, welches die ganze rechte Brückenhälfte einnahm und sich von der Basis bis nahe an die Nervenkerne am Boden des IV. Ventrikels erstreckt hatte.

Ballet (468). Rechts Abducenslähmung, links M. rectus internus. Hemiparese links mit linksseitiger Fazialislähmung.

Sektion: Links im oberen Teile der Brückenfasern drei linsengrosse Tumoren, nicht in die Tiefe reichend. Rechts Syphilom von 1,5 cm Durchmesser durch die ganze Länge des Pons, 7—8 mm vom Ventrikelboden sich haltend. Abducenskern verschont.

Neumann (469). 4jähriger Knabe. Ausgedehnte Solitärtuberkel des Pons. Fazialis- und Abducensparese mit alternierender Störung der Pyramidenbahnen, Erhöhung des Lumbaldruckes, Zellvermehrung im Liquor, keine Stauungspapille.

Bei basalem Aneurysma:

Ladame und v. Monakow (470) beobachteten bei einem 68jährigen Manne, der mit 30 Jahren Lues akquiriert hatte, zuerst cerebellare Ataxie, dann nach einem apoplektischen Insult Fallen nach der linken Seite, rechtsseitige Hemianalgesie und Hemiplegie mit linksseitiger Fazialis- und Abducenslähmung, Verengerung der linken Pupille und linksseitige Ptosis.

Die Sektion ergab ein taubeneigrosses Aneurysma der A. vertebralis da, wo sie in die A. basilaris einmündet. Das Aneurysma hatte die linke Hälfte der Brücke und des Kleinhirnes tief eingedrückt und zur Atrophie gebracht, letztere zeigte auch der linke Abducens und Trigeminus. Der linke Akustikus war völlig vom Tumor überdeckt.

Bei Erweichungsherden:

Hunnius (472). In einem Falle bei einer Parese der Linkswender der Bulbi und rechtsseitiger Hemiplegie und Hemianästhesie fand sich in der linken Hälfte der Brückenmitte ein Erweichungsherd.

Gombault (473) beobachtete bei einer 76jährigen Frau infolge eines Schlaganfalles Lähmung der rechtsseitigen Extremitäten, des linken N. facialis mit Verlust der faradischen Erregbarkeit und unvollständige Lähmung des linken N. abducens.

Die Sektion erwies einen grossen Erweichungsherd in der linken Brückenhälfte; die Arterien waren hochgradig atheromatös. Der Erweichungsherd nahm die Gegend des Pyramidenstranges und der Schleife ein, zerstörte die innerhalb der Brücke verlaufenden Wurzelfasern des Facialis und Abducens, sowie die oberflächlichen und tiefen Fasern des mittleren Kleinhirnschenkels. Die Kerne des Fazialis und Abducens waren atrophiert, die linke Fazialiswurzel war vollständig, die Abducenswurzel zum Teil degeneriert.

Fischer (474). 38jähriger Mann. Im Anschluss an eine Verletzung des Kopfes war eine linksseitige Abducens-, Fazialislähmung, rechtsseitige Hemiparese und Hemianästhesie aufgetreten. Es fand sich im Pons, und zwar im hinteren Teile linkerseits ein Erweichungsherd, der am hinteren Ende die äussere Oberfläche erreicht. Die Erweichung drang nach vorne fast bis zur Mittellinie vor. Der vorderste Teil der linken Ponshälfte blieb aber völlig frei.

Bei Apoplexie:

P. Meyer (459). 48jähriger Patient. Lues. Rechts Fazialis und Abducenslähmung. Links beginnende Keratitis neuroparalytica. Ophthalmoskopischer Befund normal. Links die ganze Körper- sowie Gesichtshälfte anästhetisch. Motorische Schwäche im Bein und Arm.

Sektion: Hämorrhagischer Herd in beiden unteren Dritteln der Brücke, rechts auf die Haube beschränkt. Der gemeinsame Abducens-Fazialiskern mit den Wurzelfasern des Abducens, der untere Fazialiskern und der VII. Nerv selbst sowohl in seinem Austrittsschenkel wie in seinem Knie und seinen Ursprungsteilen ganz zerstört. Der rechte Trigeminus ebenfalls affiziert (siehe Bd. II pag. 109).

Eigene Beobachtung: Ein 52jähriger Mann erlitt eine linksseitige Hemiparese, komplette rechtsseitige Abducens- und Facialislähmung, erschwerte Sprache, nystagmische Zuckungen nach links. Wurde am 1. Oktober 1915 gebessert entlassen. Kam am 3. Oktober 1916 mit frischer rechtsseitiger Hemiplegie wieder ins Krankenhaus. Exitus am 6. Oktober. Die Autopsie ergab eine frische Blutung in die linke Thalamusgegend mit Durchbruch in den Ventrikel, und in der rechten Ponshälfte einen alten Blutherd.

In Queirolos Fall (476) von rechtsseitiger Hemiplegie und linksseitiger Fazialislähmung fand sich auch eine beiderseitige Augenmuskellähmung und bei der Sektion ein hämorrhagischer Herd in der linken Hälfte der Brücke.

Dutil (477) sah bei einem 53jährigen Manne nach mehrfachen Schlaganfällen eine rechtsseitige Lähmung der Extremitäten, eine linksseitige des Fazialis und eine beiderseitige des N. abducens. Die Konvergenzbewegungen erschienen frei, doch wirkten die M. recti interni nicht beim Blick nach rechts oder links.

Die Autopsie erwies eine Hämorrhagie in der Mitte des Pons unter dem Boden des IV. Ventrikels. Beide Abducentes wie der linke Fazialis zeigten die Erscheinungen der Degeneration.

Bei Abscess:

D'Espine (478) beobachtete bei einer 24jährigen Tuberkulösen Kopfschmerz, Erbrechen, linksseitige Hemiplegie, Hemianästhesie, Taubheit, Parese des rechten Abducens, später rechtsseitige Fazialislähmung und Parese des linken Abducens und des rechten M. rectus internus.

Autopsie: Tuberkulöser Abscess rechts vorn im Pons, und zwar in den seitlichen und oberen Partien, nach hinten bis zur Mitte des IV. Ventrikels reichend; ausserdem noch verschiedene Tuberkel im Pons, auch waren beide Abducenskerne und links der innere Akustikuskern betroffen.

β) Ferner spricht für einen Ponsherd: Abducens-Fazialislähmung kombiniert mit einer seitlichen Blicklähmung derselben und einer Extremitätenlähmung nach der anderen Seite (konju-

gierte Deviation der Augen nach den gelähmten Gliedern hin). Vgl. Fig. 18. (Fovillesche Lähmung). (Siehe auch § 54—63.)

Raymond und Cestan (464) beobachteten zwei Fälle von Lähmung der associierten Seitenbewegung, verbunden mit halbseitiger Körperlähmung. Man fand einen Tuberkel in der Protuberanz zwischen den Kernen des Trigeminus und Abducens.

Hallopeau und Giraudeau (471) fanden in einem Falle, in welchem die Autopsie ein die rechte Hälfte des Pons komprimierendes Aneurysma der A. basilaris nachwies, Nystagmus, deviierte Konjugation nach rechts und Zuckungen im rechten oberen Fazialisgebiet. Diese Erscheinungen wurden auf eine Reizung des rechten Fazialis- und Abducenskernes bezogen.

Spitzka (479) beobachtete bei einer 23jährigen Frau Erbrechen, Schwindel, vorübergehende Sehstörung, Taubheitsgefühl in der linken Körperhälfte, Schlingbeschwerden, Lähmung des rechten Fazialis und der associierten Augenbewegungen nach rechts. Rechter Abducens gelähmt. Es fand sich ein Tumor hauptsächlich im rechten oberen Quadranten des Endteils der Medulla oblongata.

Oppenheim (480). 11jähriger Knabe, Parese des rechten Abducens und Fazialis, allmähliche Entwickelung einer linksseitigen Hemiplegie, Blicklähmung nach rechts. Augenhintergrund immer normal.

Sektion: Gliosarkom der Brücke in der Höhe des Abducens-Fazialiskerns.

Garel (471) beobachtete bei einem 64jährigen Manne nach einem apoplektischen Insult die Erscheinungen einer rechtsseitigen Fazialis- (auch der Orbikularäste) und Abducenslähmung. Ausserdem zeigte sich beim Blick nach rechts eine Parese des linken Rectus internus, dessen Funktion besser erschien bei dem Sehen in der Nähe, also bei gemeinschaftlicher Innervation mit dem rechten M. rectus internus.

Die Sektion ergab einen Thrombus der Basilararterie, sowie einen oberflächlichen Erweichungsherd an der vorderen Brückenfläche, welcher eine Verlängerung in die Medulla oblongata hinein nach rechts bis zum gemeinschaftlichen rechten Abducens-Fazialiskern sandte. Der Herd erreichte den Boden des IV. Ventrikels nicht, sondern blieb ca. 1 mm unterhalb desselben.

Flatau (482). 36jährige Frau. Lähmung des linken Abducens und des rechten Internus, rechtsseitige geringe Ptosis und linksseitige leichte Fazialisparese. Herabsetzung der motorischen Kraft in beiden Beinen mit leichter rechtsseitiger Parese.

Gelegentlich kann sogar die Alteration der Seitwärtswendung der Augen bei Ponstumor unter dem Bilde der alternierenden Epilepsie in die Erscheinung treten, wie im folgenden Falle von

Winkler (486). Es handelte sich hier um ein Gliom des Pons dicht unterhalb des Abducenskerns und der austretenden Fazialiswurzel links, wobei anfallsweise Krämpfe der rechten Körperhälfte und der linken Gesichtshälfte beobachtet wurden mit gleichzeitiger starker Abweichung des Kopfes und der Augen nach links. Winkler nimmt hierbei eine direkte Reizung der Elemente des Centrums für die Seitwärtsbewegung und des Fazialiskernes an, die sich mit einer direkten Reizung der Pyramidenbahnen in dieser Höhe kombiniere.

γ) Desgleichen deutet Ophthalmoplegie (inklusive Abducens) und Fazialislähmung der einen, gekreuzte Hemiplegie der anderen Seite auf einen Herd im Pons im Bereiche des Kerngebietes der Augenmuskeln. So berichten:

Nieden (483). Rechtsseitige Fazialis- und Externusparalyse, rechtsseitige Trochlearis- und Obliquus inferior-Lähmung, Lähmung des linken Rectus internus, Rectus superior und inferior, Stauungspapille, linksseitige Hemiplegie, Gliosarkom des Pons und der Medulla oblongata.

In Benvenutis Fall (484) von motorischer Lähmung der rechten Körperhälfte und Lähmung des linken Fazialis waren die Augenbewegungen des linken Auges mit Ausnahme der Drehung nach unten aufgehoben und rechts nach aussen und oben sehr beschränkt, zugleich mit Lähmung des rechten M. internus.

Die Autopsie ergab Atheromatose der Gehirngefässe und Blutung in der linken Ponshälfte, deren grösste Ausdehnung ungefähr die Grenze des vorderen und mittleren Drittels bildete.

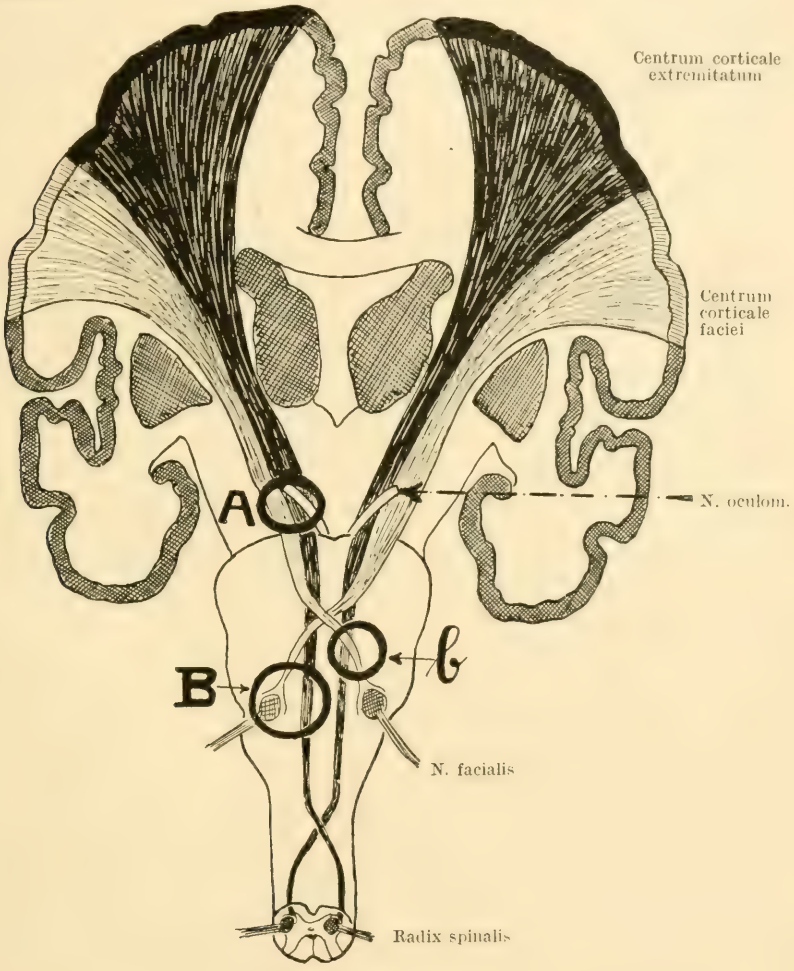

Fig. 17.

Zustandekommen alternierender Hemiplegien.

(Aus: Bing, Kompendium der topischen Gehirn- und Rückenmarksdiagnostik. II. Aufl. Berlin-Wien Urban und Schwarzenberg 1911.)
A = im Bereiche des Oculomotorius. *B* = im Bereiche des Facialis (und Abducens).

Queirolo (485) beobachtete bei einer 45jährigen Frau eine plötzlich ohne Bewusstseinsverlust aufgetretene Lähmung der rechten Körperhälfte. Es bestand ausserdem eine Lähmung beider Faziales, eine doppelseitige Ophthalmoplegia totalis, sowie eine Hemihypästhesie der linken Seite. Es fand sich ein hämorrhagischer Erweichungsherd in der linken Ponshälfte.

δ) Eine Abducens-Fazialislähmung, kombiniert mit einer Trigeminuslähmung weist auf einen nuklearen Herd hin, da der Kern des Trigeminus der absteigenden Wurzel des Fazialis benachbart liegt.

F. Becker (487) berichtet über einen Tumor des rechten IV. Ventrikels, und zwar infitrierendes Gliom der Medulla oblongata und der Brücke, Kompression der Brücke und der linken Oblongatahälfte, bei einer 28jährigen Frau.

Während des Lebens bestand eine Lähmung des rechten Abducens und Schwäche des linken, partielle des Okulomotorius beiderseits, rechtsseitige Trigeminus- und Fazialislähmung, Schwäche und Schwere im rechten Arm und Bein, rechtsseitige Rekurrenzlähmung und endlich Schluck- und Kaubeschwerden. Der linke Sehnerv bot das Bild einer „gewöhnlichen Atrophie" dar. Die Erscheinungen des Okulomotorius werden als Fernwirkung angesprochen, während Trigeminus, Abducens und Fazialis lediglich durch Druck des über ihrem Kern gelegenen Tumors gelitten haben.

Sticker (488). 56jähriges Individuum, motorische und sensible Lähmung der Extremitäten und des Gesichtes, und zwar beiderseitige Fazialis- und Trigeminuslähmung,

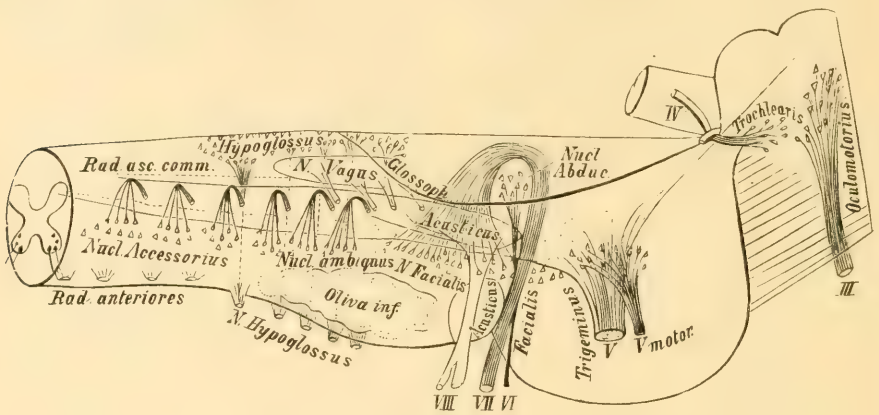

Fig. 18.
Nach Edinger, Die Lage der Hirnnervenkerne.

Dysarthrie, Dysphagie usw. Auch bestand eine Paraplegie des rechten N. abducens und eine partielle Lähmung des rechten N. oculomotorius. Bei der Sektion zeigte sich in der Brücke ein centraler Zertrümmerungsherd (Erweichung).

Bernhardt (489) fand bei einem Kinde mit angeborener Lähmung des rechten Fazialis, Abducens und Trigeminus (neuroparalytische Keratitis) Zerstörung des hinteren rechten, weniger des vorderen rechten Vierhügels und Erweichung in der rechten Ponshälfte.

Die folgende Beobachtung zeigt diesen Symptomenkomplex bei einem von der Basis aus ins Gehirn gewucherten Tumor:

Janssen (490). 30jährige Frau. Beiderseits Stauungspapille, rechtsseitige Abducens- und Fazialislähmung, rechtsseitige Keratitis neuroparalytica, Lähmung und hochgradige Abmagerung der unteren Extremitäten.

Sektion: An der rechten Seite der Brücke ein von der Pia ausgegangenes Sarkom, das am unteren Rande des Brückenarmes mit der Hirnsubstanz verwachsen war. Der N. facialis und acusticus waren in der Geschwulst völlig aufgegangen. Die im Hirnparenchym fortwachsende Neubildung hatte weiterhin folgende Gebilde zerstört: 1. Die Wurzelfasern des Fazialis und Abducens, 2. den centralen Akustikuskern, 3. Faserzüge des Corpus restiforme und Brückenschenkels, 4. einen Teil des sensiblen Trigeminuskernes.

In der folgenden Beobachtung tritt dieser Symptomenkomplex im Verein mit doppelseitiger Lähmung der Blickbewegungen nach den Seiten hin auf:

Gee und Troth (491). 21jähriges Mädchen. Nephritis, Apoplexie. Pupillen eng. Augenbewegungen nach oben und unten hin frei, seitlich aufgehoben, rechtsseitige Fazialis- und linksseitige Extremitätenparese. Zugleich war die Sensibilität auf der linken Körperhälfte herabgesetzt. Später war auch die rechte Gesichtshälfte und Hornhaut anästhetisch.

Die Sektion ergab eine Blutung, die ihre grösste Ausdehnung zwischen mittlerem und unterem Drittel der Brücke hatte, nach oben sich in den IV. Ventrikel vorwölbte und ventralwärts in unregelmässiger Form bis zu den Pyramidensträngen reichte. Nach hinten erstreckte sie sich bis in den Kern des Abducens, nach vorn folgte sie der Schleife und reichte bis zum spinalen Ende des Trochleariskernes. Die Blutung hatte den Kern des Abducens rechts, die aufsteigende Schleife des Fazialis, das rechte und das linke hintere Längsbündel, die rechte und in geringerem Grade die linke Schleife, die transversalen Fasern der Formatio reticularis, sowie den sensiblen und motorischen Kern des Trigeminus rechterseits zerstört.

ε) Die Kombination von Abducens- resp. Abducens-Fazialislähmung mit einer Okulomotoriuslähmung ist selten. Eine Mitbeteiligung des Okulomotorius deutet auf eine relativ grosse Ausdehnung des Herdes nach oben bis in die Okulomotoriusregion hin oder auch auf multiple Herde und sonstige Komplikation: Dazu Fall Becker, Sticker (S. 134, 135).

Ormerod (492). Bei einer 38jährigen Frau fanden sich linksseitige Fazialislähmung und Taubheit, fast vollkommene Bewegungslosigkeit des linken, unvollkommene Lähmung des rechten Auges. Es wurde bei der Sektion eine Blutung in der linken Hemisphäre, sowie eine solche im Pons, Corpus quadrigem. postic. bis zur Medulla oblongata reichend gefunden.

Vastarini-Cresi (493) beobachtete an einem 39jährigen tuberkulösen Manne folgende Symptome: Paralyse des linken Abducens, konjugierte Ablenkung beider Augen nach rechts. Beim Versuche, die Augen auf einen nahen Punkt konvergieren zu lassen, bleibt das linke Auge unbeweglich abduziert, das rechte wird von nystagmusartigen heftigen Schwankungen ergriffen, ebenfalls wenn es allein nach links blicken soll. Es war also noch Parese der Konvergenz und beider Okulomotorii vorhanden. Daneben bestand volständige Paralyse des linken Fazialis.

Es wurde bei der Sektion ein nussgrosser Tuberkel an der Stelle der beiden Eminentia teres gefunden, der den Kern des linken Abducens und das denselben umkreisende Knie des Fazialis zerstört hatte — abgesehen von einigen anderen degenerativen Vorgängen.

Brasch (494). 47jähriger Mann, beiderseits Abducensparese, rechts Lähmung aller äusseren Okulomotoriuszweige, links nur des Internus. Rechts beide Trigeminusäste und rechts der obere und untere Fazialis gelähmt. Im weiteren Verlaufe Ausbreitung der Lähmung auf die Extremitäten. Nach $2^1/_2$ Monaten Exitus.

Es wurden erkrankt gefunden: die Kerne des Abducens, die hinteren Längsbündel und die linksseitige Schleife, ein kleiner Bezirk im rechten Hirnschenkelfuss, in der rechten Brücke ein Herd, der den austretenden Fazialis und Trigeminus in sich begriffen, den Kern des Fazialis fast ganz verschont, denjenigen des Trigeminus zerstört und stellenweise auf die Pyramidenstränge der rechten Seite sich erstreckt hatte. Im Rückenmark Erkrankung der Vorderzellen im Bulbus, Degeneration fast aller Kerne und der Pyramiden.

Mills (495). Lues, Kranker in den mittleren Jahren, doppelseitige Neuritis optica mit Ausgang in Atrophie, ferner linksseitige Fazialislähmung, Hemiparesis dextra und doppelseitige Ophthalmoplegia exterior und interior.

Bei der Autopsie fanden sich zahlreiche entzündliche Herde der grauen und weissen Hirnsubstanz mit Rundzelleninfiltration um die Gefässe herum und in den Geweben. Das gleiche Bild war an den Sehnerven vorhanden.

ζ) Die Abducenslähmung allein mit gekreuzter Hemiplegie weist ebenfalls auf einen Ponsherd hin:

Zenner (496). Fall I. $5^1/_2$jähriger Knabe, linksseitige Abducenslähmung, anfängliche Schwäche der rechten Körperseite, später Hemiparese, Schluckbeschwerden und Stauungspapille.

Autopsie: Gliom, das die medullären Teile vom Pons und Cerebellum fast symmetrisch, nur mit besonderer Bevorzugung der linken Seite ergriffen hatte.

Lautenbach (497). Rechtsseitige Körperparese, linksseitige Abducenslähmung. Anästhesie der linken Stirnhälfte

Sektion: Gumma der linken Ponshälfte. Die Hirnhäute dort verdickt. Der linksseitige Trigeminus durch den linksseitigen Ponstumor beeinträchtigt.

Bauer und Gy (498) beobachteten bei einem 42jährigen, vor 27 Jahren infizierten Manne mit Retinochorioditis specifica eine rechtsseitige Hemiplegie verbunden mit einer Lähmung des linken Abducens. Rechte Pupille weiter als die linke. Myxödematöses Aussehen, zunehmende intellektuelle Einbusse.

Sektion: Gefässreiches Gliom im wesentlichen des ventralen Teiles des Pons und der Medulla, dessen grösste Ausbreitung der Gegend der linken Pyramidenbahn entsprach, sowie ein ependymäres Gliom der Seitenventrikel.

Langdon (500) beobachtete einen Symptomenkomplex, bestehend in Kopfschmerz, rechtsseitiger Abducenslähmung, beiderseitiger Taubheit, linksseitiger Hemiparese und Stauungspapille.

Die Autopsie ergab einen Tumor der rechten unteren Ponshälfte, der den V., VI., VII. und VIII. Hirnnerven erheblich, weniger den IX., X. und XI. beteiligte und den XII. frei liess.

§ 92. Die gleichen Symptome können durch Druckwirkung von seiten benachbarter Herde auftreten.

Durch Aneurysma der Art. basilaris.

Schmidt (501) fand eine Lähmung des rechten Abducens bei einer cylindrisch-aneurysmatischen Ektasie der Art. basilaris. Die rechte Pupille weiter als die linke; beide Bulbi anfänglich nach links gewendet bei einer bestehenden linksseitigen Hemiplegie, welche durch eine Kompression im Bereiche der in der rechten Hälfte des Pons longitudinal vom rechten Grosshirnschenkel der Pyramidenkreuzung zuziehenden Fasern entstanden war. Er nimmt an, dass der rechte Abducens erst in seinem weiteren Verlaufe mehr nach vorn eine Kompression erfahren habe.

Durch Fernwirkung vom Kleinhirn.

Sander (502). 72jähriger Mann. Ein walnussgrosses Gliom in der rechten Kleinhirnhemisphäre war nach vorn auf den IV. Ventrikel übergegangen und hatte das Corpus dentatum und die von ihm ausgehende Bindearmbahn zerstört. Dabei hatten während des Lebens bestanden: Stauungspapille, Schwindel, epileptiforme Anfälle, linksseitige Hemiparese, rechtsseitige Abducensparese und choreiforme Schleuderbewegungen. Dabei fand sich noch nach aussen von dem oben genannten Tumor noch ein kleiner, etwa haselnussgrosser, der völlig im Mark des Kleinhirnes gelegen war.

Durch basale Meningitis siehe später.

λ) Abducens- resp. Abducens-Fazialislähmung mit gekreuzter Hemianästhesie weist auf einen Ponsherd unter Mitbeteiligung der Haube.

Hofmann (503) beobachtete bei einem 11jährigen Knaben eine mit Kopfschmerzen, Erbrechen und Schwindel einhergehende fortschreitende Lähmung der Nn. facialis, abducens, trochlearis, okulomotorius, der sensiblen Korneal- und Konjunktivaläste des Trigeminus und Reizung der Hautäste des letzteren auf der rechten Seite, Blick-

lähmung nach rechts, Herabsetzung der Sensibilität auf der linken Körperhälfte, keine Stauungspapille. Die Autopsie ergab ein erweichtes Gliom des Pons, wobei eine Vernichtung des Ponsgewebes nur in der rechten Hälfte stattgefunden hatte. Ausserdem bestand hochgradiger Hydrocephalus.

Cassirer (504). Metastatischer Abscess in der Haube der rechten Ponshälfte. Während des Lebens bestand eine linksseitige Hemianästhesie, Parese des rechten Fazialis, Abducens und Trigeminus, Keratitis neuroparalytica, sowie Neuritis optica. Die mikroskopische Untersuchung ergab, dass durch den Abszess, der sich überall auf die rechte Seite des Hirnstammes erstreckt hatte, die intramedullären Wurzelfasern des Fazialis zerstört und diejenigen des Abducens schwer geschädigt waren. Auch die Kerne beider Nerven waren mitbetroffen. Zum grössten Teile war das Ursprungsgebiet des sensiblen und motorischen Akusticus rechts zerstört, ferner ein grosser Teil der medialen und lateralen Schleife.

Margulièss (506) demonstrierte einen jungen Mann mit Lähmung des linken Abducens und des linken Fazialis von peripherem Lähmungstyp, linksseitige Blicklähmung, Sensibilitätsstörung der rechten Körperhälfte und vorwiegend dynamische Ataxie. Die Diagnose wurde mit Rücksicht auf einen linksseitigen Lungenkatarrh und eine tuberkulöse Erkrankung des rechten Kniegelenkes auf einen Tuberkel in der linken Haubenregion des Pons gestellt.

Beck (507). Myxogliom im Bereiche des Pons und Gliom des rechten Sehhügels. Rechtsseitige Abducenslähmung, rechte Pupille enger als die linke, rechts Ptosis, links Anästhesie der Hornhaut bei gleichzeitiger linksseitiger Hemianästhesie.

Vgl. auch Fall Gee und Troth pag. 135 und P. Meyer pag. 131.

Moeli und Marinesco (507). 32jähriger Patient. Lues. Schwere Parästhesien in der linken Körperhälfte. Unsicherheit des Ganges, gekreuzte Abducenslähmung. Zeitweise Andeutung von Schwäche im Fazialis. Herd in der Haube der Brücke, welcher die Abducenswurzel unterbrochen hatte.

Derselbe Symptomenkomplex infolge von Fernwirkung:

Strözewski (509). 33jähriger Mann. Lähmung des rechten Abducens und Fazialis, Nystagmus, Hemianaesthesia sinistra. Ophthalmoskopisch: Venenerweiterung. Autopsie: Gliom in der Medulla oblongata.

Die doppelseitige Abducenslähmung.

§ 92a. Eine Kernlähmung beider Nervi abducentes wird sehr häufig bei pontinen Herden beobachtet, entweder durch einen Herd in der Mitte des Pons wie im folgenden Falle: vergl. § 63 pag. 72.

Carl Mayer (510) fand bei einem 8jährigen Mädchen im Verlaufe von $^3/_4$ Jahren: Kopfschmerz, Schwindel, Erbrechen, taumelnden Gang, Stauungspapille, Parese des linken und Lähmung des rechten Abducens.

Die Sektion ergab einen ausgedehnten, nahezu die ganze Brücke einnehmenden Tuberkel, einen etwas über haselnussgrossen zweiten Tuberkel in den äusseren Abschnitten der rechten Kleinhirnhemisphäre und an der Basis des linken Schläfenlappens einen oberflächlichen kirschgrossen Abszess.

Braun (1164) hat nach Typhus einen Fall mit doppelseitiger Abducenslähmung beobachtet, der letal endete.

Die Sektion ergab eine Erweichung der Kerne beider Abducentes.

Oder durch einen Herd nahe der Mitte mit Druckwirkung auf den anderen Abducenskern:

d'Espine (511). 24jähriger Patient. Kopfschmerz, Erbrechen, linksseitige Hemiplegie, Hemianästhesie und Taubheit, Parese des rechten Abducens und des linken Abducens. Später rechtsseitige Fazialislähmung.

Autopsie: Tuberkulöser Abscess rechts vorn im Pons, und zwar in den seitlichen oberen Partien, nach hinten bis zur Mitte des IV. Ventrikels reichend. Ausserdem noch verschiedene Tuberkel im Pons; auch waren beide Abducenskerne und links der innere Akustikuskern betroffen.

Nach Woods (512) Mitteilung bestanden bei einem 7jährigen Mädchen Mydriasis, Lähmung beider Abducentes und Stauungspapille.

Die Sektion ergab ein Gliom der rechten Ponshälfte, teilweise noch auf die linke übergreifend.

Henoch (513): Beiderseitige Abducenslähmung. Sarkom des Pons.

Gelegentlich kann sich ein Tumor in der Höhe des Abducenskerns von der Mittellinie symmetrisch nach beiden Seiten entwickeln und so eine doppelseitige Lähmung der Seitwärtswender hervorrufen (Otto Wernicke, Ponstuberkel [514]).

§ 93. Ferner weist eine doppelseitige Abducenslähmung mit seitlicher Blicklähmung auf das Kerngebiet hin.

Bischoff (515). Linksseitige Extremitätenparese, Lähmung des Fazialis, des rechten Abducens, des Hypoglossus, Taubheit, Parese des rechten Rectus internus und linken externus.

Die Sektion ergab ein Gliom, hauptsächlich links im Pons und in der Medulla, sowie im linken mittleren Kleinhirnstiel. Syringomyelie des Halsmarks. Mikroskopisch zeigten sich erkrankt: Im Hirnstamm links die Pyramidenbahn, der mittlere Kleinhirnstiel, die Schleife, die Oliven, die Wurzelfasern des V. bis XII. und der Kern des V., VII. und VIII. Hirnnerven. Das hintere Längsbündel proximal vom Abducenskern war ebenfalls entartet.

Schuster und Bielschowsky (516). 20jähriger Mann, multiple Sklerose, Parese beider Abducentes und des rechten Internus. Tod nach Respirationslähmung.

Sektion: Grosser sklerotischer Herd in der Brücke. Von den Kerngebilden waren besonders affiziert beide Abducenskerne und die Substantia reticularis pontis. Der Prozess trug im wesentlichen den Charakter einer interstitiellen Entzündung.

Dutil (517) sah bei einem 57jährigen Manne nach mehrfachen Schlaganfällen eine rechtsseitige Lähmung der Extremitäten, eine linksseitige des Fazialis und eine beiderseitige des Abducens. Die Konvergenzbewegungen erschienen frei, doch wirkten die Recti interni nicht beim Blick nach rechts und links.

Die Autopsie erwies eine Hämorrhagie in der Mitte des Pons unter dem Boden des IV. Ventrikels. Beide Abducentes, wie der linke N. facialis, zeigten die Erscheinungen der Degeneration.

Eine doppelseitige Lähmung der seitlichen Blickwendung ist namentlich dann auf einen den Abducenskernen benachbarten Herd zu beziehen, wenn anfänglich nur eine Blicklähmung nach der einen Seite bestanden und allmählich auch eine Blicklähmung nach der anderen Seite hin sich entwickelt hatte (vgl. auch § 63 pag. 72).

Bischoff (518). Rechtsseitige Abducens- und Fazialisparese, später Parese der Recti externi und interni beider Augen, Parese und Ataxie der linken Extremitäten. Es fand sich ein Sarkom der Medulla, der rechten Hälfte der Brücke und des rechten Vierhügels. Schwer verändert waren beide Pyramidenbahnen, beide medialen Schleifen, der rechte mittlere und obere Kleinhirnstiel, die rechte laterale Schleife, beide Trapezkörper, die Muskelfasern beider N. abducentes, der rechte Akustikus, Fazialis und Trigeminus, beide hinteren Längsbündel proximal von den Abducenskernen.

Vgl. auch den Fall Gee und Troth pag. 135.

§ 94. Bei der Nachbarschaft des Abducens- und Fazialiskernes erhalten wir natürlich auch häufig doppelseitige Abducenslähmung mit einseitiger Fazialislähmung, wie in den folgenden Beobachtungen:

Simon (519) fand bei einem Kinde mit Lähmung des linken Fazialis und Abducens und Parese des rechten Abducens einen Tuberkel im Pons.

Holzhäuer (520). $2^1/_2$jähriges Kind, beiderseitige Abducenslähmung, Lähmung des rechten Orbicularis, normaler Augenhintergrund, walnussgrosses Gliosarkom der Brücke.

Wiersma (521) fand bei einem 10jährigen Mädchen eine linksseitige Fazialislähmung, sowie eine beiderseitige Abducenslähmung.

Sektion: In der linken Hälfte der Brücke ein erbsengrosser Tuberkel, der besonders zerstörend auf das Kerngebiet des Fazialis und Abducens eingewirkt hatte.

Reitz (522) demonstrierte das Präparat einer Blutung am Boden des IV. Ventrikels. Der betreffende Kranke litt an einer Bleiniere und wurde 8 Tage vor dem Tode von einer linksseitigen Fazialislähmung und einer beiderseitigen fast völligen Ophthalmoplegie befallen. Die Lähmungserscheinungen vom N. oculomotorius gingen zurück, es blieb aber eine doppelseitige Abducens- und linksseitige Fazialislähmung zurück.

Bleuler (523). Fall III. Tuberkulöser Knabe, Lähmung des rechten Fazialis mit Entartungsreaktion und mangelnden Reflexen, leichte Lähmung des Gaumens rechts, viel später auch Schwächung der Geschmacksempfindung auf der rechten Zungenhälfte. Lähmung beider Abducentes, zuckende Bewegungen der M. recti interni bei kombinierten Augenbewegungen, zunehmende Kontraktur dieser Muskeln, später Schwäche und deutliche Ataxie der Extremitäten, und zwar besonders der linken. Heftiges Kopfweh, anfangs dreimal Konvulsionen, Stauung in den Retinalvenen, später Neuritis optica.

Sektion: Grosser Tuberkel im Pons. Aus dem Sektionsbefunde ist hervorzuheben, dass der Abducenskern nur links eine Anzahl gut erhaltener Ganglienzellen zeigte; rechts sind dieselben verkümmert und viel weniger zahlreich als normal. Die austretenden Abducensbündel lassen sich mitten in der Tumormasse noch sehr gut erkennen.

§ 95. Ferner weist auf einen pontinen Herd eine doppelseitige Abducens- resp. Abducensfazialislähmung mit alternierender Hemiplegie hin.

Mackenzie (524). 25jährige Frau, Stauungspapille, Lähmung beider Abducentes, rechtsseitige Hemiparese, beiderseits Fehlen des Kniephänomens. Ein Gliom der linken Hemisphäre hatte die grossen Ganglien zerstört und reichte nach unten bis zur Brücke.

Strözewski (525). 9jähriger Knabe, linksseitige Hemiparese, später auch rechtsseitige, Lähmung beider Abducentes, Nystagmus, linke Lidspalte enger, rechte Pupille erweitert. Ophthalmoskopischer Befund normal.

Autopsie: Solitärtuberkel der Brücke.

Mills (526). Lues, linksseitige Abducens- und Extremitätenparese, später auch eine des rechten Abducens, beiderseitiger Fussklonus.

Die Sektion zeigte im mittleren Drittel des Pons eine Läsion der rechten Hälfte im centralen Teil dicht an der Mittellinie. Mikroskopisch Erweichung und Degeneration der Pyramidenbahn auf beiden Seiten, die rechte Ponshälfte stark geschrumpft und die Wurzelfasern des rechten und linken Abducens miterkrankt.

Hudovering (527). Hühnereigrosses Gliom der linken Brückenhälfte bei einem 9jährigen Knaben. Es bestanden heftige Kopfschmerzen, rechtsseitige Hemiplegie, epileptische Anfälle, Paralyse des linken und Parese des rechten Abducens, des Fazialis und Hypoglossus, sowie Stauungspapille.

Hoppe (528) beobachtete bei einem luetisch infizierten Patienten, der seit 7 Monaten über Hinterkopfschmerzen klagte, eine nach einem apoplektischen Insult aufgetretene linksseitige Hemiplegie, verbunden mit Hemianästhesie, Dysphagie und doppelseitiger Abducens- und Fazialislähmung.

Die Autopsie zeigte an der Arteria basilaris gerade in der Mitte ihres Verlaufes eine gelbliche Verfärbung und Verdickung der Wandung mit linksseitiger Thrombosierung des Lumens.

Vgl. auch die Fälle Gee und Throth pag. 135 und d'Espine pag. 131.

Hochhaus (530) beobachtete bei einem 11jährigen Mädchen eine doppelseitige Ptosis, eine Lähmung beider Abducentes und Faziales und Verwaschensein der Papillen, zugleich starke Parese des rechten Armes und Beines und Neigung nach rechts zu fallen.

Autopsie: Gliom des Pons, der am stärksten in der linken Hälfte entwickelt war und hier schon eine Erweichung bedingt hatte.

Schulz (531). 65jähriger Mann. Rechts völlige Fazialislähmung, beiderseits Abducenslähmung. Links weitgehende Hemiplegie. Rechts Hornhautreflex aufgehoben.

Sektion: Hochgradige sichelförmige Verengerung der A. fossae Sylvii, mehrere kleine Erweichungshöhlen im rechten Thalamus, im rechten Linsenkern, in der rechten hinteren Ponshälfte.

Wir beobachteten bei einem 14jährigen Mädchen, welches mit Kopfschmerzen und Erbrechen erkrankt war, eine doppelseitige Abducenslähmung, linksseitige komplette Fazialislähmung, rechtsseitige Hemiplegie, Stauungspapille und erschwertes Sprechen. Die Sektion ergab ein Gliom, welches sich von der linken Seite über die Mittellinie nach rechts entwickelt hatte.

§ 96. Ferner begegnen wir hier häufig einer doppelseitigen Abducenslähmung im Verein mit Lähmung einzelner Okulomotoriuszweige, namentlich bei Herden im III. oder IV. Ventrikel.

Stern (532). Erbrechen, Schlafsucht, Nackensteifigkeit, Schwindel, beiderseits Abducenslähmung und partielle Okulomotoriusparese, Nystagmus, träge Pupillenreaktion.

Sektion: Cysticercus racemosus im IV. Ventrikel, Hydrocephalus externus und internus.

Nothnagel (533). 22jähriges Mädchen, Stauungspapille, fast komplette beiderseitige Okulomotorius- und Abducenslähmung.

Autopsie: Gliom der Vierhügel, des Pons in seinem den Boden des IV. Ventrikels bildenden Abschnitt und der Corpora restiformia.

R. Pfeiffer (534). 32jähriger Mann, doppelseitiger Exophthalmus, rechts Graefesches Symptom. Pupillenweite gleich, Reaktion erhalten. Stauungspapille. Doppelseitige Abducensparese und Ptosis.

Die Sektion ergab ein ausgebreitetes ependymäres Gliom. Das Ependym beider Seitenventrikel, sowie dasjenige des III. und IV. Ventrikels sowie des Aquaeductus Sylvii war in einer grauweissen bis rötlichen Geschwulstmasse aufgegangen.

Ormerod (535). 38jährige Frau, linksseitige Fazialislähmung und Taubheit, fast vollkommene Bewegungslosigkeit des linken und unvollkommene Lähmung des rechten Auges.

Bei der Sektion wurde eine Blutung in der linken Hemisphäre, sowie eine solche im Pons, vom Corp. quadrigem. postisum bis zur Medulla oblongata reichend, gefunden.

Jacobsohn und Jamane (536). 35jährige Frau, Stauungspapille, Schwindelgefühl, taumelnder Gang, Lähmung beider Abducentes, rechts mehr wie links, partielle Parese des linken N. oculomotorius. Die Kraft der Extremitäten, besonders rechts, liess nach.

Autopsie: Gliosarkom im Vermis infer. cerebelli. Von hier aus war die Geschwulst bis in die Marksubstanz der Hemisphäre gedrungen und bis an das Ependym des IV. Ventrikels gelangt, mit dem sie an manchen Stellen verwachsen war. Beide Abducenskerne etwas lateralwärts verschoben und in beiden, besonders im rechten, die Zahl der Zellen stark vermindert. Die noch sichtbaren Zellen klein und geschrumpft. Die Kerne des Okulomotorius erschienen normal.

Reinhold (537). 19jähriges Individuum, beiderseits Abducensparese, Ptosis, linke Pupille weiter als die rechte, hie und da Verdunkelungen des Gesichts.

Sektion: Chiasma und Tuber cinereum convex vorgewölbt, die Nn. abducentes abgeplattet, grau, der rechte stärker als der linke, linker Okulomotorius etwas verschmächtigt. Über der linken Kommissur und an der Stelle der Glandula pinealis erhebt sich eine walnussgrosse Geschwulst (Gliosarkom), welche die Nn. abducentes komprimiert hatte.

Kidd (538) sah eine rechtsseitige Ptosis, Paralyse beider Abducentes und doppelseitige Neuritis optici bei einem Tumor in der rechten Ponshälfte.

Oppenheim (539). Eine 40jährige Frau erkrankt an Doppeltsehen und Erschwerung des Kauens und Schluckens. Doppelseitige Ptosis, der linke Abducens gelähmt,der rechte paretisch. Ausserdem bleibt beim Blick nach oben das linke Auge zurück. Augenhintergrund normal. Incontinentia urinae, schwerfälliger und unsicherer Gang. Tod durch Respirationslähmung.

Autopsie: Sarkom des Mediastinum, ausserdem nur geringfügige mikroskopische Veränderungen in der Vierhügelgegend und in der den Aquaeductus Sylvii umgebenden grauen Substanz.

Uhthoff (540). 3jähriges tuberkulöses Kind, beiderseits völlige Abducenslähmung, sowie starke Beeinträchtigung der Augenbewegungen nach oben unten und innen.

Sektion: Haselnussgrosser Tuberkel in der Medulla oblongata.

v. Scarpatetti (541). 47jähriges Individuum, Stauungspapille, Lähmung des linken, dann des rechten Abducens, totale Ophthalmoplegie, weite Pupillen, Akkomodationsparese.

Autopsie: Sarkom im Marklager des Stirnhirns. Die Vierhügelgegend war nach Angabe des Vef. durch Druck erweicht.

§ 97b. **Abducenslähmung durch Fernwirkung.**

Wenn es auch nahe liegt, bei einer grossen Anzahl der hier in Betracht kommenden Fälle den Stamm des Nerven als die Stelle des ausgeübten Druckes anzusprechen und damit die bei Fernwirkung aufgetretene Lähmungsform als eine basale zu betrachten, so spielt doch bei den intrakraniellen drucksteigernden Prozessen die individuelle anatomische Anlage des Schädelinneren und ihre die Richtung und Intensität des Druckes modifizierende Bedeutung eine so grosse Rolle, dass wir auch post mortem meist ausserstande sind, mit Wahrscheinlichkeit die Einwirkungsstelle des Druckes auf die Nervenbahn angeben zu können. Daher gruppieren wir die einschlägigen Beobachtungen am besten nach dem Sitze des Krankheitsherdes, wie er bei der Sektion festgestellt worden ist und werden bei der Beschreibung der Wurzel- und Stammläsionen auf diesen Abschnitt hier zurückverweisen.

Lähmung des Abducens bei **Tumoren im Kleinhirn.**

Nach Uhthoff (l. c.) findet sich die isolierte Abducenslähmung in 14% der Fälle.

Einseitige Lähmungen des Abducens.

Schneider (542). 39jähriger Mann. Stauungspapille, Lähmung des rechten Abducens.

Sektion: Hydrocephalus internus. In der linken Kleinhirnhälfte ein haselnussgrosser Tumor, nach aussen folgt eine käsige und dann eine gallertige Zone. Die rechte Kleinhirnhälfte zeigt einen mässigen Grad von gelber Erweichung, auch etwas die Brücke. An der Basis des Schädels gegenüber dem Ursprunge des Abducens befand sich eine Exostose von pyramidaler Gestalt und 0,5 cm Höhe, gegen welche die Spitze des vordringenden Kleinhirns den Abducensvorsprung der rechten Seite angedrückt haben dürfte.

Booth (543). 10jähriges Mädchen, Pupillenstarre, leichte Parese des rechten Abducens, Neuritis optici. Angiosarkom, das hauptsächlich in der rechten Kleinhirnhemisphäre entstanden war und dabei den Boden der Rautengrube und den rechten Kleinhirnschenkel komprimiert hatte.

Winocouroff (544). 9jähriger Knabe, Solitärtuberkel des Kleinhirns in der linken Hemisphäre. Doppelseitige Stauungspapille und Abducenslähmung.

Chvostek (545). Sarkom der linken Kleinhirnhemisphäre mit starkem Hydrocephalus internus: Geringe Reaktion beider Pupillen, Parese des linken Abducens.

Parkinson und Herford (546). 14jähriges Mädchen, doppelseitiger Exophthalmus. Lähmung des rechten Abducens, horizontaler Nystagmus, hochgradige Stauungspapille.

Sektion: Hochgradiger Hydrocephalus internus und Fibrosarkom der rechten Kleinhirnhälfte.

Arnheim (547). 3jähriges Kind, Stauungspapille, Schwindel, Abducenslähmung, Nystagmus, geringe Ptosis, Paraplegie der Beine. Gliom der rechten Kleinhirnhemisphäre.

Pineles (548). 20jähriges Weib. Stauungspapille, Schwindel, linksseitige Abducens- und Extremitätenparese. Gliom der linken Kleinhirnhemisphäre.

Eigene Beobachtung:

56jährige Frau, kam am 12. November 1912 im Krankenhause zur Aufnahme. Seit Juni 1912 Kopfschmerz, Schwindel und hie und da Erbrechen. Bald trat Doppeltsehen auf. Seit August unsicherer Gang. Bei der Aufnahme fand sich eine linksseitige Abducenslähmung. Der linke Bulbus blieb beim Blick nach links zurück; gleichnamige Doppelbilder.

Sehschärfe beiderseits $^1/_2$, beiderseits hochgradige Stauungspapille; Kornealreflexe beiderseits herabgesetzt, Gang taumelnd; fällt nach rechts hinten; Ataxie der linken Hand.

Pupille links weiter als rechts; Reaktion gut.

Perkussion der rechten Hinterhauptsgegend empfindlich.

Wegen Zunahme der Stauungspapille und Abnahme des Sehvermögens Trepanation über der rechten Hinterhauptsseite.

Es fand sich dort ein pflaumengrosser, gut abgrenzbarer Tumor, der sich leicht enukleieren liess.

In der ersten Zeit nach der Operation relatives Wohlbefinden. Horizontaler Nystagmus mit Deviation conjuguée nach rechts.

Fieber. Exitus 7. Dezember 1912 an Pneumonie der Unterlappen.

Die Autopsie ergab den Defekt in der rechten Kleinhirnhemisphäre durch den enukleierten Tumor. Im Pons keine Veränderung, auch nicht im linken N. abducens. Der Tumor war ein gefässreiches Gliom.

In diesem Falle ist die zum Sitze der Geschwulst kontralaterale Abducenslähmung schwer zu erklären. Am ehesten dürfte man an eine Fernwirkung auf den linken Abducens an der Basis denken, zumal anatomisch keine dieses Moment veranlassende Veränderung nachweisbar war[1]).

Einseitige Abducenslähmung mit Hyperästhesie des Trigeminus.

Fry (549). Solitärtuberkel in der rechten Kleinhirnhemisphäre. Stauungspapille-Andeutung von Nystagmus, Hyperästhesie des rechten Trigeminus und Abducensparese.

Magnus (550). 44jähriger Mann, Gliom in der linken Kleinhirnhemisphäre, das Pons, und Medulla infiltriere. Parese des linken Abducens, Hyperästhesie im Gebiete des ganzen linken Trigeminus. Schwindel. Ataxie im linken Arme.

---

[1]) Nach Uhthoff kommt die einseitige Abducenslähmung in $^3/_4$ der Fälle gleichseitig mit dem Tumor und nur in $^1/_4$ der Fälle auf der entgegengesetzten Seite vor.

Einseitige Abducenslähmung und Ptosis.

Siemerling (551). 17jähriges Mädchen, Schwindelanfälle, nystagmaartige Zuckungen, linksseitige Ptosis, rechtsseitige Abducensparese. Bei der Operation zeigte sich in der rechten Kleinhirnhemisphäre dicht an der Medianfurche ein walnussgrosses Sarkom, das entfernt wurde.

Doppelseitige Abducenslähmung bei Tumor des Kleinhirns.

May (552). Kopfschmerz, Erbrechen, beiderseits Stauungspapille, Nystagmus, Lähmung beider Abducentes, Unfähigkeit, beide Bulbi nach oben zu rollen, Schwindel.

Sektion: Gliom des Kleinhirns, welches den ganzen linken Lappen und einen grossen Teil des mittleren Kleinhirns eingenommen hatte.

Jacobsohn und Jamane (536). 25jähriger Kranker, Schwindel, Taumeln nach der Seite, beiderseitige Abducensparese, leichte Parese der Blickrichtung nach links. Stauungspapille, Ataxie der Hände, Herabsetzung der Hörschärfe auf der rechten Seite.

Autopsie: Pflaumengrosse Cyste in der Mitte des Oberwurmes des Kleinhirns. Der Druck der Geschwulst auf den Hirnstamm hat einzig auf den geraden, ventralwärts gelegenen Abducenskern und seine in dessen Nähe gelegene Bahn gewirkt, von der man meint, dass sie die Blickrichtung vermittele.

Schmidt (553). 24jährige Frau, Stauungspapille, Nackensteifigkeit. Doppelseitige Abducensparese, lokomotorisch-statische Ataxie der Unterextremitäten, zuletzt leichte Parese und Ataxie der linken oberen Extremität. Angiosarkom der linken Kleinhirnhemisphäre.

Rybalkin (554). 25jähriger Mann, Stauungspapille, doppelseitige Abducenslähmung, Neigung, nach rechts umzufallen. Hydrocephalus internus. In der Hemisphäre des Kleinhirns ein Gliom, welches stellenweise mit cystenartigen Höhlen erfüllt war.

Stedman Bull (555). 35jähriger Mann. Stauungspapille. Lähmung beider Abducentes. Gliosarkom des Kleinhirns.

Saenger (465). 34jährige Frau. Kopfschmerz, Erbrechen, Stauungspapille im Übergang zur Atrophie, beiderseitige Abducenslähmung.

Die Sektion ergab ein walnussgrosses, gefässreiches Gliom in der linken Kleinhirnhemisphäre. Die beiden Abducentes erschienen sehr stark verdünnt.

Stewart (560) bespricht an der Hand von 40 Fällen die Symptomatologie der Kleinhirntumoren. Hinsichtlich der okularen Störungen wird bemerkt, dass sowohl bei intra- als extracerebellaren Geschwülsten eine Abducenslähmung sich finde, bei letzteren aber stärker; auch wäre in beiden Fällen Schwäche der Blickrichtung nach der Seite der Läsion vorhanden. Lähmungen des III. und IV. Hirnnerven sollen bei inkomplizierten Kleinhirntumoren gefehlt haben. Der Nystagmus sei am deutlichsten bei Blickrichtung nach der Seite der Geschwulst.

Hamburger und Brodnitz (561). Vier Fälle von Kleinhirntumoren. Als klinische Symptome kamen ausser typisch cerebellarem Gang, Lähmung des Abducens, Fazialis und Akzessorius bei Stauungspapille in Betracht, sowie Nystagmus.

A. Knapp (562) bespricht die Verwertung der Fernsymptome in der Diagnostik der Gehirngeschwulst.

Abducenslähmungen finden sich am häufigsten bei Kleinhirngeschwülsten und Tumoren an der Basis.

Doppelseitige Abducenslähmung bei Tumoren des Kleinhirns.

Vgl. auch Bd. IV pag. 644 die Fälle: Paterson, Trotter, Siebmann und Oppikofer.

Lähmung des Abducens bei **Abscessen im Kleinhirn.**

α) Einseitige Lähmung des Abducens.

R. Müller (556). Otitischer Kleinhirnabscess, Stauungspapille links. Abducenslähmung.

Paterson (557). Kleinhirnabscess in der rechten Kleinhirnhemisphäre. Abducenslähmung links.

β) Doppelseitige Abducenslähmung bei Abscess des Kleinhirns.

Goldenberg (558). 5jähriges Mädchen. Doppelseitige Abducenslähmung bei einem operierten tuberkulösen Kleinhirnabscess.

Hadden (559). Stauungspapille, doppelseitige Abducenslähmung. Abscess im rechten Lappen des Kleinhirns. Karies des Felsenbeins.

Lähmung des Abducens bei **Tumoren im Stirnhirn.** (Vgl. Bd. IV, pag. 583.)

α) Einseitige Abducenslähmung.

Müller (563) stellte in ausführlicher Weise die okularen Erscheinungen zusammen, die bei Tumoren des Stirnhirns beobachtet wurden. Unter 90 Fällen war 71mal Stauungspapille gefunden worden.

Augenmuskellähmungen fanden sich nur in 25 Fällen. Häufiger war der Abducens als der Okulomotorius betroffen, Lähmungen des Trochlearis schienen nicht vorzukommen. War die Lähmung einseitig, so war unter 8 Fällen der Abducens betroffen, wobei der linke leichter beteiligt war als der rechte, unabhängig von dem Sitze der Geschwulst in der betreffenden Hemisphäre. Totale und partielle Okulomotoriuslähmungen bestanden nur selten neben gleichzeitigen Affektionen des Abducens.

Eigene Beobachtung:

45jähriger Mann kam am 18. November 1912 im Krankenhaus zur Aufnahme. Er litt seit $1^1/_2$ Jahren an Krampfzuständen in der rechten Hand, rechten Arm und Mund. In letzter Zeit recht häufig dabei Kopfschmerzen; Klagen über Doppeltsehen. Bei der Untersuchung fand sich eine rechtsseitige Abducenslähmung (gleichnamige Doppelbilder; beiderseits Stauungspapille; SR $^6/_6$, SL $^6/_8$—$^6/_6$. Am 3. Dezember wurde noch einmal untersucht. S binokular $^6/_6$. Rechter Abducens paretisch. Es scheint aber daneben noch eine funktionelle Augenmuskelstörung zu bestehen, weil Höhenabstand und Neigung des Bildes vorhanden ist, was nicht mit der typischen Abducenslähmung übereinstimmt.

Rechtsseitige Parese des Mundfazialis.

Rechter Kornealreflex herabgesetzt.

Lumbaldruck 450. Die vier Reaktionen negativ, Wassermann im Blut negativ.

Es wurde ein Tumor der linken vorderen Centralwindung diagnostiziert. Am 13. Dez. 1912 wurde daselbst eine Trepanation gemacht. Ein Tumor wurde nicht gefunden. 18. Dez. Exitus an Pneumonie.

Bei der Autopsie fand man subkortikal in der linken vorderen Centralwindung einen taubeneigrossen, sulzig-blassen Tumor, der sich bei der mikroskopischen Untersuchung als Gliom erwies.

Die rechtsseitige Abducenslähmung wurde damals damit erklärt, dass infolge des Tumors ein Hydrocephalus entstanden sei, der rechts stärker war als links und der durch Druck auf die Hirnbasis den rechten Abducens geschädigt hatte.

Gordinier (564). 36jährige Patientin, hemianopische Pupillenreaktion, linksseitige Stauungspapille, Lähmung des rechten Abducens, isolierte Agraphie. Später Neigung, nach rechts zu fallen. Gliom am Fusse der zweiten Frontalwindung, das sich tief ins Centrum semiovale und nach vorn bis zum Apex des Lobus frontalis erstreckt hatte, aber im Bereiche der zweiten Stirnwindung blieb.

Schultze (565). 29jähriger Mann, Stauungspapille, Nackenstarre, Muskelhyperalgesie, rechtsseitige Abducenslähmung und Schwäche des Internus. Gliosarkom des rechten Stirnlappens, das bereits in das Vorderhirn des rechten Seitenventrikels durchgebrochen war.

Bruns (566). 36jähriger Mann, linksseitige Abducenslähmung. Sarkom am Fusse der zweiten Stirnwindung.

Koester (567). Gumma des rechten Frontallappens mit linksseitiger Abducenslähmung, Anästhesie der rechten Konjunktiva und Sehnervenatrophie.

Ballet und Armand-Delille (568). Rechtsseitige Fazialis- und Abducenslähmung, Stauungspapille. Spindelzellensarkom, das den hinteren Teil der dritten Stirnwindung bedeckte.

Ballet (569). 19jähriger Mann, der seit seinem 12. Jahr an Epilepsie und später an einer Lähmung des Abducens gelitten hatte, verbunden mit einer Lähmung des rechten Fazialis und Stauungspapille, zeigte bei der Sektion ein Gliom des linken Stirnlappens.

Vgl. auch Fall Bristowe, pag. 129.

Auf Grund der Kenntnis dieser Fälle vermochten wir bei einem 40jähr. Manne mit rechtsseitiger Abducenslähmung, Stauungspapille, schwankendem Gang, Schlafsucht und Stirnkopfschmerz die richtige Diagnose zu stellen. Von Prof. Ringel wurde der rechts gelegene Stirnhirntumor (Peritheliom) in toto entfernt, und Pat. wurde geheilt entlassen.

β) Doppelseitige Abducenslähmung bei Stirnhirntumor.

Bruns (570). 40jährige Frau, Stauungspapille, linksseitige Ptosis, doppelseitige Abducenslähmung. Sarkom des linken Stirnhirns, das sich beinahe bis an den Stirnpol erstreckte. Dasselbe reichte als kleiner Zapfen unter dem Ependym des Seitenventrikels in das Mark der Centralwindungen hinein.

Lähmung des Abducens bei **Abscess des Stirnhirns.** (Vgl. auch Bd. IV, pag. 646.)

Einseitige Abducenslähmung.

v. Kafka (571). Abscess der ganzen Stirn- und Scheitelgegend. Stauungspapille, Abducenslähmung.

v. Beck (572). 4jähr. Knabe, Fraktur des rechten Stirnbeins. Stirnhirnabscess mit Meningitis. Lähmung der rechten Abducens und linken Fazialis.

Lähmung des Abducens bei **Erweichung des Stirnhirns.**

Doppelseitige Abducenslähmung.

Zacher (573). Doppelseitiger Erweichungsherd des Stirnhirns, der in beiden Hemisphären genau auf die vordere Hälfte beschränkt war. Vorübergehende Augenmuskellähmungen, zunächst des linken Abducens, später auch des rechten, sowie des rechten Obliquus inferior. Beiderseits Stauungspapille.

Lähmung des Abducens bei **Vierhügeltumor.**

Eigene Beobachtung:

27jährige Frau erkrankte August 1918 mit Kopfschmerz, Übelkeit und Erbrechen. Dann Schmerzen im linken Auge und Doppeltsehen. Dreimal Anfälle von Bewusstlosigkeit. Parästhesie und Schmerzen in den Gliedern. Sehr häufig Schwindelgefühle; Ohrklingen.

Die Untersuchung ergab eine linksseitige Abducenslähmung, unsicheren Gang und eine centrale Akustikusläsion. Die linke Pupille war grösser als die rechte. Die Lichtreaktion vorhanden, aber etwas träge; Konvergenzreaktion gut. Beiderseits Stauungspapille. Lumbaldruck 500. Wassermann in Blut und Liquor negativ. Pandy und Nonne-Apelt stark positiv. Zellen $^3/_3$.

Am 19. November wurde eine Palliativtrepanation gemacht, um den Hirndruck herabzusetzen. Nach 10 Tagen war die linksseitige Abducenslähmung merklich zurückgegangen.

Am 10. Dez. Exitus.

Die Autopsie ergab einen walnussgrossen, weichen, blassbraunroten Tumor, der nach dem linken Sehhügel hinüberwuchs, entsprechend der Gegend der Vierhügel. In den Seitenventrikeln fand sich vermehrte Flüssigkeit. Grosshirn herdfrei.

Lähmung des Abducens bei **Tumoren im Schläfenlappen.** (Vgl. Bd. IV, pag. 589.)

Einseitige Abducenslähmung.

Reich (574). 37jährige Frau. Stauungspapille. Tumor im linken Schläfenlappen (ersten Schläfenwindung). Lähmung des rechten Abducens.

Levinge (575). Tumor, welcher fast den ganzen linken Schläfenlappen einnahm mit rechtsseitiger Abducenslähmung und fast vollständigem Verluste des Sehvermögens.

Lähmung des Abducens bei **Abscess im Schläfenlappen.** (Vgl. Bd. IV, pag. 640.)

α) Einseitige Abducenslähmung.

Mann (576). Otitischer Abscess im linken Schläfenlappen, Stauungspapille, Sprachstörung, rechtsseitige Fazialislähmung, rechtsseitige Hemiplegie und rechtsseitige Abducenslähmung. Heilung nach Trepanation.

Raimist (577). Abscess im linken Schläfenlappen. Stauungspapille, linksseitige Okulomotorius-, rechtsseitige Abducenslähmung.

Bettelheim (578). Abscess im linken Schläfenlappen (nach Empyem), rechtsseitige Extremitätenlähmung, linksseitige Okulomotorius- und Abducensparese; später nur noch linksseitige Mydriasis.

Uckermann (579) erwähnt einen Fall von Abducenslähmung bei Abscess im Schläfenlappen und Kleinhirn.

Lähmung des Abducens bei **Erweichung im Schläfenlappen.**

Einseitige Abducenslähmung.

Pick (580). Linksseitige Abducenslähmung und eine Kombination cerebraler und peripherer Sprachstörung. Erweichungsherd im Gyrus temporalis sinister (supremus und medialis).

Abducenslähmung bei **Tumor des Scheitellappens.** (Vgl. Bd. IV, pag. 588.)

Einseitige Abducenslähmung.

Boettiger (581). Stauungspapille. Links Abducensparese. Subpiales Sarkom des rechten Gyrus angularis.

Doppelseitige Abducensparese.

Pfeifer (582). 19jähriges Mädchen, beiderseits Stauungspapille, Nystagmus in den Endstellungen, geringe doppelseitige Ptosis und Abducensschwäche. Cyste des rechten Parietalhirnes.

Abducenslähmung bei **Tumor im Occipitallappen.** (Vgl. Bd. IV, pag. 591.)

Einseitige Abducenslähmung.

Müller (583). 42jährige Frau. Stauungspapille, leichte linksseitige Abducensparese, totale Anosmie, nystagmusartige Zuckungen in allen Endstellungen. Sarkom des rechten Hinterhauptslappens.

Hirsch (584). 24jähriges Mädchen, rechtsseitige Trigeminusneuralgie, beiderseits Stauungspapille, temporale Hemianopsie auf dem linken Auge, rechts hochgradige Amblyopie, geringe Lähmung des rechten Abducens. Tumor in der Spitze des rechten Hinterhauptslappens.

Stinzing (585). 43jährige Frau. Erblindung ohne ophthalmoskopischen Befund. Lähmung des rechten Abducens und Fazialis. Die Pia war längs der hinteren Fläche des Gyrus fornicatus beiderseits von einer flächenhaften Neubildung eingenommen, rechts erstreckte sich dieselbe bis auf die Oberfläche des Präcuneus.

Doppelseitige Abducensparese.

Lenz (586). 21jähriger Kranker, Stauungspapille, rechtsseitige Hemianopsie, beiderseits Abducensparese.

Sektion: Tumor im linken Hinterhauptslappen.

Abducenslähmung bei **Abscess im Occipitallappen.**

Einseitige Abducensparese.

Nonne (587). 17jähriger Mann. Stauungspapille, vorübergehende Erblindung, rechtsseitige Abducensparese. Tuberkulöser Abscess im rechten Hinterhauptslappen.

Abducenslähmung bei **Hydrocephalus des IV. Ventrikels.**

Eigene Beobachtung:

Am 9. April 1919 kam die 40jährige E. S. zur Aufnahme im Krankenhause Beginn der Erkrankung August 1914 mit Kopfschmerz und Erbrechen 14 Tage lang. September 1914 wieder 8 Tage hindurch Erbrechen. Schmerzen in den Beinen. Klagen über Doppeltsehen. Abnahme des Gehörs.

Bei der Aufnahme am 8. Dezember 1914 Diplopie. Rechtsseitige Abducenslähmung. Strabismus convergens. Ophth. und Pupillen ohne Veränderung. Rechts beginnende temporale Einschränkung. Gehör beiderseits herabgesetzt für das tiefe und hohe C. Sehschärfe rechts $^6/_6$, links $^6/_{12}$. Sensibilität intakt. Die Kraft der oberen Extremität etwas, der unteren Extremität sehr herabgesetzt. Patellarreflexe beiderseits nicht auslösbar. Achillesreflex beiderseits vorhanden. Babinski nicht vorhanden, ebenso Oppenheim. Abdominalreflex nicht auszulösen. Lumbaldruck 310. Wassermann im Blut und Liquor negativ. Augenhintergrund dauernd normal. Elektrische Untersuchung ergab normale Verhältnisse.

5. Januar. Kopfschmerzen und wiederholtes Erbrechen; rechtsseitig Abducensparese noch vorhanden.

8. Jan. Verdunkelung vor dem Auge. Fundus oculi normal.

Pupillen gleich weit, reagieren gut; Kornealreflex beiderseits aufgehoben. Bárányscher Zeigeversuch negativ.

8. Jan. Palliativtrepanation über dem rechten Hinterhauptslappen.

10. Jan. Patientin fühlt sich besser. Keine Doppelbilder mehr. Das rechte Auge kann ganz nach aussen bewegt werden.

19. Jan. Keine Kopfschmerzen; kein Erbrechen mehr; keine Doppelbilder; Puls normal.

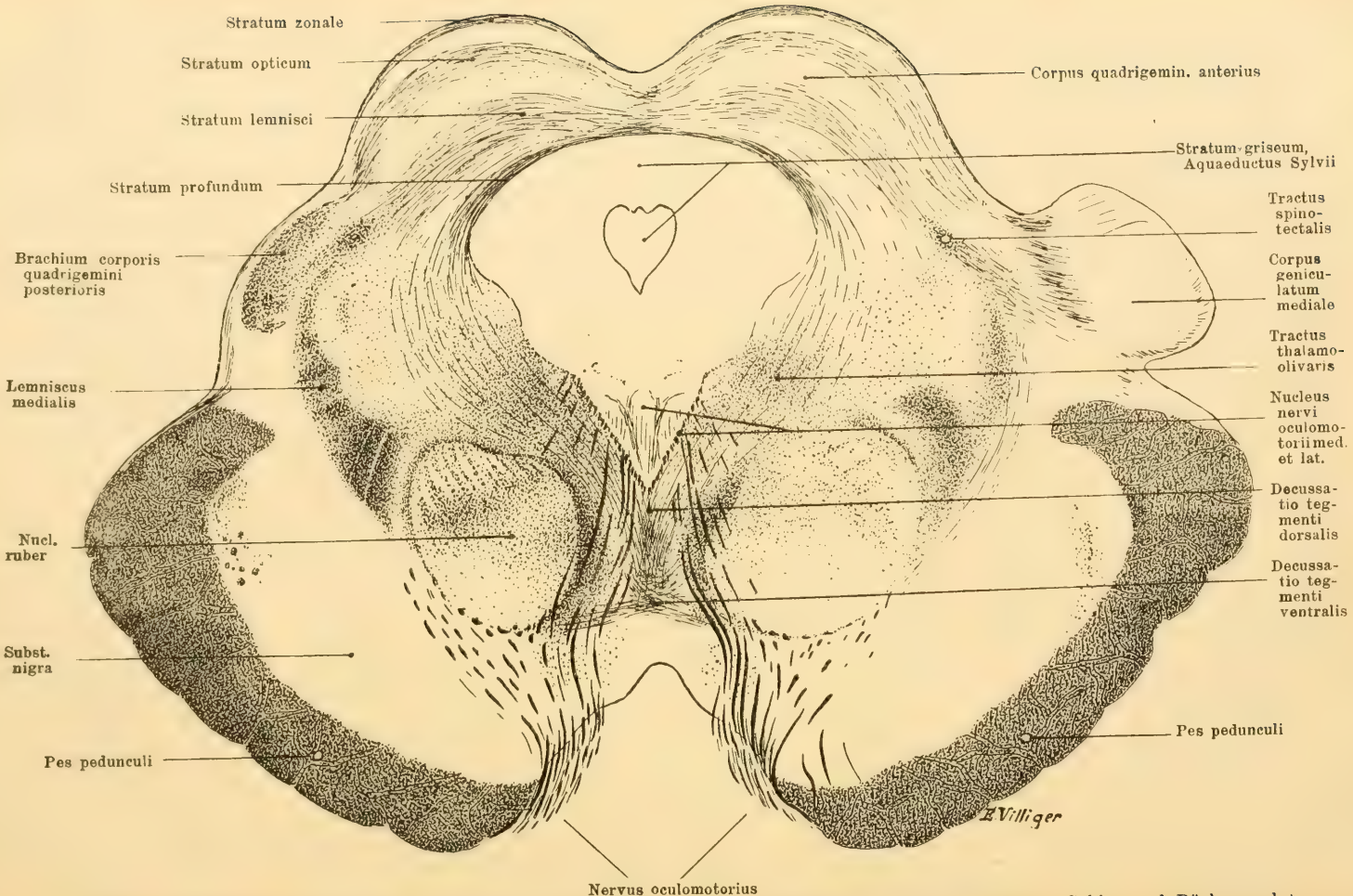

Fig. 19. Frontalschnitt durch den Hirnstamm im Niveau der Okulomotoriuskerne. (Aus: Villiger, Gehirn und Rückenmark.)

3. Febr. Patientin steht auf, kann allein gehen. Augenbewegungen frei; Kornealreflexe wieder vorhanden. Muskelkraft der oberen und unteren Extremitäten wieder gut. Patellarreflexe fehlen noch.

23. Febr. Gebessert entlassen.

29. April kommt Patientin wieder auf mit Kopfschmerz und apfelgrosser Hirnhernie. Punktion derselben. Abfluss von klarem Liquor.

5. Mai. Exitus. Doppelseitige Unterlappenpneumonie.

Die Autopsie ergab: starke Ausdehnung des IV. Ventrikels mit klarer Flüssigkeit gefüllt, sein Ependym verdickt, so dass einzelne Gebilde der Rautengrube verschleiert erschienen.

Die Kernlähmung im Gebiet des Okulomotorius.

Das Kernpaar des Okulomotorius liegt ganz im Bereiche der vorderen Zweihügel (Fig. 19) unter dem Boden des Aquaeductus Sylvii zu beiden Seiten der Medianebene, lateral und ventral umfasst von dem in reichlichem Faseraustausche mit ihm stehenden dorsalen Längsbündel.

§ 98. Auf der Horizontalprojektion der Okulomotoriuskernanlage (Fig. 20) erkennen wir 3 gesonderte Gruppen von Zellenlagen:

1. die paarigen, kleinzelligen Centralkerne oder Westphal-Edingerschen Kerne zu beiden Seiten des Aquaeductus Sylvii, als das vermutliche Innervationscentrum für den Sphincter pupillae;

2. darunter in der Mitte der einpaarige, kleinzellige Medialkern als das Innervationscentrum für die Akkommodation;

3. die paarigen grosszelligen Lateralkerne für die äusseren Augenmuskeln, deren Spezialcentren nach Bernheimer folgende Anordnung haben (s. Fig. 21 und 23).

Im unmittelbaren Anschluss an die grosszelligen Lateralkerne liegt der Kern für den Trochlearis. Hinsichtlich der Funktion und der Verbindungen der einzelnen Unterabteilungen des Okulomotoriuskerns herrscht noch keine Übereinstimmung, und ist noch manches dunkel.

Es bedarf keines weiteren Beweises, dass eine isoliert auftretende Lähmung des N. oculomotorius sowohl durch eine Läsion seines Kernes, als seiner Wurzeln und seines Stammes durch Krankheitsherde bewirkt werden kann.

Isolierte Kernlähmung des Okulomotorius.

Die isolierte Kernlähmung des Okulomotorius bei Tabes und Taboparalyse haben wir Bd. I, pag. 134 bereits ausführlich abgehandelt; ebenso auch die Kernlähmung des Okulomotorius bei der chronischen progressiven Ophthalmoplegie, Bd. I, pag. 117.

Entsprechend den eben geschilderten topographischen Verhältnissen beider Okulomotoriuskerne beobachten wir isolierte Okulomotoriuslähmung einseitig und doppelseitig namentlich häufig bei Läsionen in der Vierhügelgegend.

α) Einseitige totale Okulomotoriuslähmung bei Erkrankung der Gegend des Vierhügels und des III. Ventrikels. (Fig. 19.)

Bei Tumoren:

Krug (588). 32jähriger Kranker, beiderseits Stauungspapille mit Erblindung auf dem rechten und Lichtschein auf dem linken Auge. Epileptische Anfälle, Nystagmus, Strabismus divergens. Tod bei Temperatursteigerung über 40°

Sektion: Rundzellensarkom der Glandula pinealis. Die beiden N. optici und Tractus vollkommen durchscheinende Bänder.

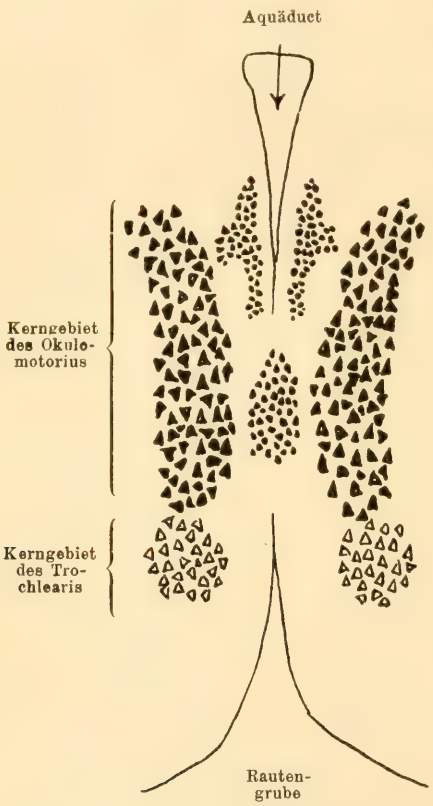

Fig. 20. Die Gegend unter dem Aquaeductus Sylvii in Horizontalprojektion. (Nach Edinger.)

Pawinnski (589) stellte bei einer 43jährigen Frau eine Lähmung des rechten Nerv. oculomotorius sowie ein Zittern der rechten Körperhälfte fest; ausserdem bestanden Kopfschmerzen usw.

Sektion: Gliosarkom von der Grösse einer Walnuss, welches die vordere Hälfte des Vierhügels bis an die innere Fläche des Thalamus opticus umfasste.

Sturm (590). 42jähriges weibliches Individuum mit rechtsseitiger Okulomotoriuslähmung.

Die Autopsie ergab, entsprechend der rechten Hälfte des Vierhügels, einen solitären Tuberkel. Die Hirnschenkel waren stark nach abwärts dislociert, und hatte die Geschwulst den rechten Brückenarm in Mitleidenschaft gezogen.

Marcuse (591) fand bei einer Patientin, bei der klinisch seit 14 Jahren neben einer komplizierten Psychose unwillkürliches Zittern der rechten Extremitäten und linksseitige Okulomotoriuslähmung mit schliesslicher Pupillenstarre und Abduktionsstellung des linken Auges vorhanden gewesen waren.

Bei der Sektion fand sich ein Angiom, das mit seinem vorderen Ende frei in den III. Ventrikel hineinragte, die beiden Thalami auseinanderdrängte, die Commissura posterior stark dehnte und den Corpora mamillaria fest auflag. Der Tumor hatte unter anderem den Okulomotoriuskern auf der linken Seite direkt zerstört, auf der rechten Seite war ein geringer Teil der Okulomotoriusfasern erhalten.

Feilchenfeld (592). 18jähriges Individuum. Gliosarkom der Zirbeldrüse. Vollständige Lähmung der vom N. oculomotorius versorgten Augenmuskeln bei normaler Beweglichkeit des oberen Lides. Beiderseits Stauungspapille. Die Geschwulst hatte sich an Stelle der hinteren Kommissur und des Zirbelstieles entwickelt und griff seitlich noch auf den Vierhügel über. Die Zirbeldrüse vergrössert und in eine feste Knorpelmasse verwandelt, welche dem vorderen Ende des vorderen Vierhügels fest aufgelötet war.

Bei Erweichungen resp. Arteriosklerose:

Uhthoff (593). 54jähriger Patient. Lues vor vier Jahren. Rechts Parese des N. oculomotorius, links Iritis gummosa.

Autopsie: Am Gehirn fand sich am Pons, den hinteren Vierhügeln entsprechend, ein etwa fünfpfennigstückgrosser, gegen die Umgebung deutlich abgegrenzter Herd von gelblicher Farbe und körniger Schnittfläche. Die grossen Ganglien und das Grosshirn intakt (Encephalomalacia flava pontis).

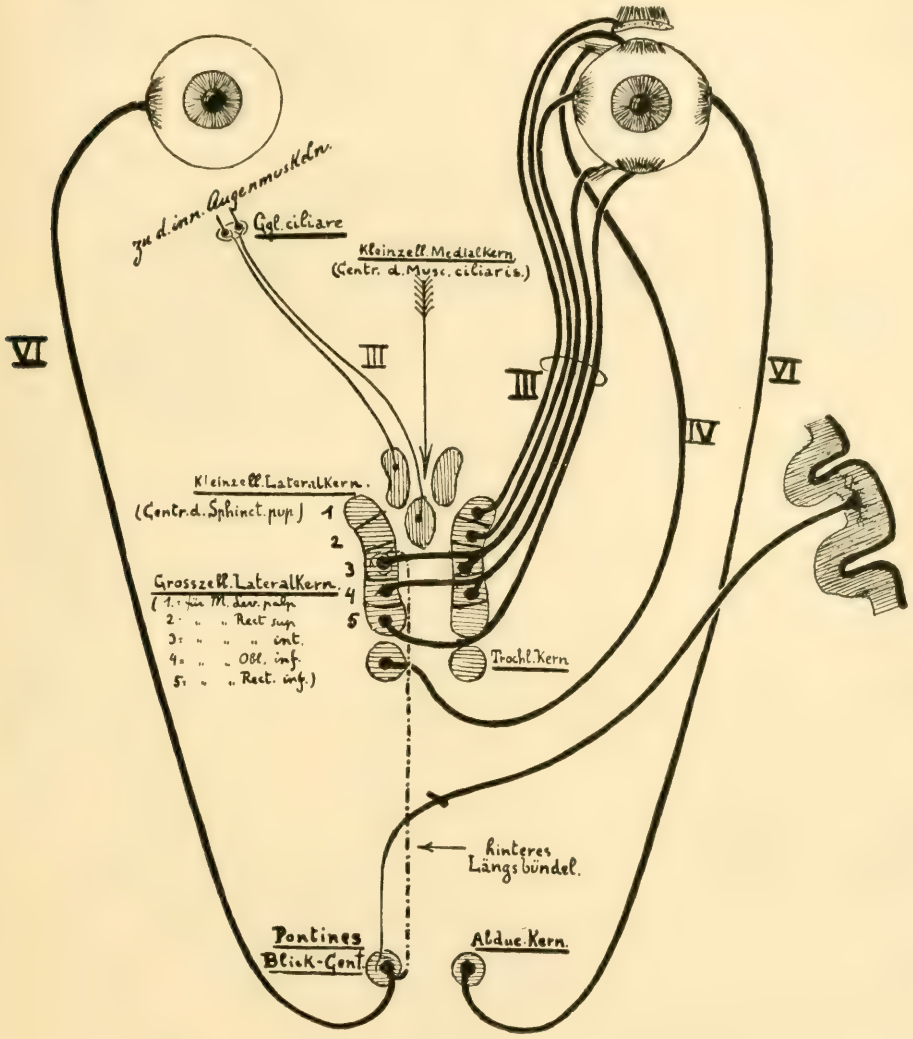

Fig. 21. Die Innervationsverhältnisse der Augenmuskeln.

(Aus: Bing, Kompendium der topischen Gehirn- und Rückenmarksdiagnostik. II. Aufl. Berlin-Wien. Urban u. Schwarzenberg 1911.)

Köppen (594) teilte einen Fall von Periencephalitis angiomatosa mit, welcher im wesentlichen paralytische Symptome zeigte. Es bestand Nystagmus und Strabismus divergens. Beim Blick nach unten ging gewöhnlich zuerst der Bulbus allein herunter. Allmählich folgte erst das obere Lid, wurde aber immer noch zeitweilig gehoben. Die Kerne des Okulomotorius waren von sklerotischen Gefässen durchsetzt.

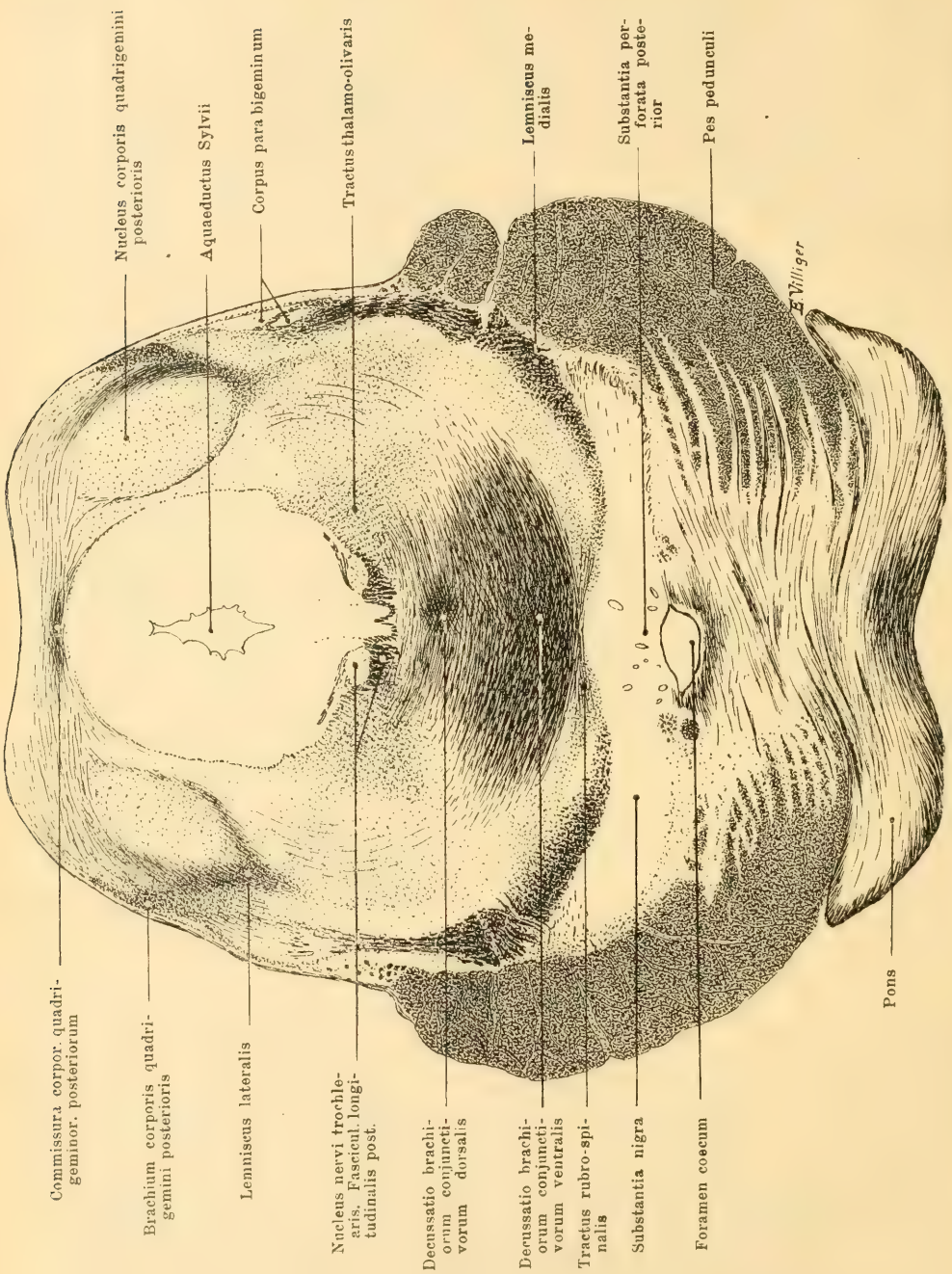

Fig. 22. Frontalschnitt durch den Hirnstamm im Niveau des Trochleariskernes. (Aus: Villiger, Gehirn und Rückenmark.)

β) Einseitige inkomplete Okulomotoriuslähmung bei Erkrankung der Vierhügelgegend.

Bei Tumoren:

Gessler (595) beobachtete bei einem solitären Tuberkel der Vierhügelgegend eine Stauungspapille, verbunden mit einer Lähmung des linken M. rectus externus und internus.

Bergerhof (596). Bei einem Falle von akuter Bulbärparalyse wurde eine Lähmung des M. palpebrae superior. und des M. rectus internus beobachtet.

Die Sektion ergab einen Konglomerattuberkel entsprechend der Lamina der rechten Hälfte der Vierhügel.

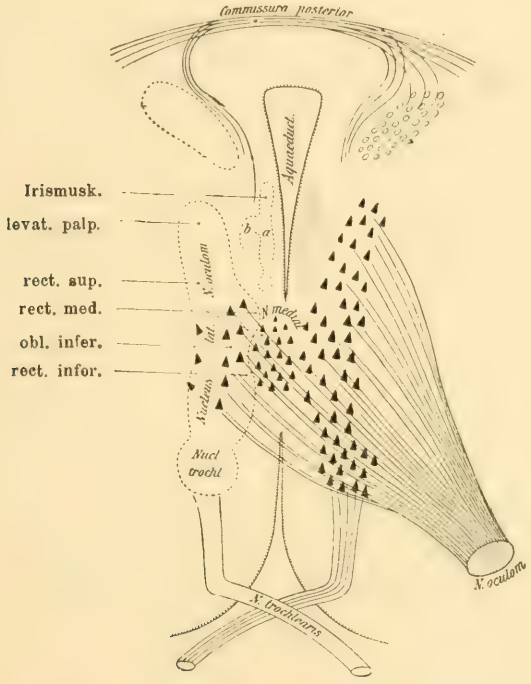

Fig. 23.
Schema des Okulomotorius- und Trochlearis-Ursprungs (nach Bernheimer).

In Touche's (597) Falle fand sich eine Paraplegie ohne Steigerung der Reflexe, kein Babinski, Parese der Arme, Gesicht frei, Bewegungsstörung des linken Auges, träge Pupillenreaktion, rechtsseitige Okulomotoriusparalyse ohne Ptosis.

Die Autopsie ergab einen Tumor in der Gegend des Pedunculi cerebri und der Vierhügel.

v. Hoesslin (598) erwähnt einen Fall von jahrelangem Kopfweh mit Ptosis, bei welchem nach dem unter Konvulsionen eingetretenen Tode ein walnussgrosses Gliosarkom in der Rautengrube gefunden wurde.

Ferrier (599) beobachtete bei einem 14jährigen Knaben mit cerebralen Symptomen eine Lähmung des M. rectus internus des rechten Auges. Stauungspapille.

Die Autopsie ergab ein Gliom des Thalamus opticus und der rechten Seite der Corpora quadrigemina mit Fortsetzung in die Regio subthalamica und die Gegend der Capsula interna.

Bei Encephalitis:

Westphal (600). 39jährige Frau, Trinkerin. Rechte Pupille > links und von träger Reaktion, rechts geringe Ptosis und ophthalmoskopisch: Sehnervenatrophie. Bewusstseinsstörung.

Die Sektion ergab im Pons etwa in der Gegend der Trochleariskreuzung kleinere und grössere Herde von rötlichbraunem Farbenton, die bis in die Gegend der vorderen Vierhügel nachweisbar waren. Zwischen den roten Kernen war ein breiter streifenförmiger Herd sichtbar, und im centralen Höhlengrau zahlreiche kleine Blutungen. Es handelte sich daher um eine Encephalitis haemorrhagica pontis. Ausserdem war die Innenfläche der gesamten rechten Hälfte der Dura durch hämorrhagische Auflagerungen erheblich verdickt und zeigte das Rückenmark eine bis in das Lendenmark reichende Höhlenbildung. Ferner bestand eine chronische Nephritis.

Oppenheim (601). Rechts mässige aber deutliche Parese des Okulomotorius in seinen äusseren Zweigen mit leichter Ptosis. Im Gehirn fand sich am Pons, den hinteren Vierhügeln entsprechend, ein etwa fünfpfennigstückgrosser, gegen die Umgebung abgegrenzter Herd von gelblicher Farbe und körniger Schnittfläche.

Die einseitige Ophthalmoplegia interior.

Unter Ophthalmoplegia interior versteht man die Lähmung der Binnenmuskeln des Auges: des Sphincter pupillae und des Ciliarmuskels, welche sich an der Pupille durch Erweiterung und Reaktionslosigkeit, am Ciliarmuskel durch Lähmung der Akkommodation kundgibt.

Fejér (602) beschrieb 7 Fälle von Ophthalmoplegia interior, die als isolierte Krankheitsgruppe sehr selten sein soll. In diesen Fällen war nach längerer Beobachtung bei keinem eine andere Erkrankung im Nervensystem nachzuweisen. 5mal war in der Ätiologie der Fälle Lues vorhanden.

Wie wohl hier trotz der Häufigkeit des Auftretens bis jetzt noch kein für eine Kernlähmung beweisender mikroskopischer Befund vorliegt, die meisten Autoren sie aber als eine Kernlähmung betrachten, führen wir dieselbe hier an, wenngleich die folgenden Beobachtungen eher das Gegenteil zu beweisen scheinen.

Die isolierte Starre der Pupillen auf Licht und Konvergenz kommt nur selten bei Tabes und — weniger selten — bei Paralyse, häufiger bei Lues cerebrospinalis vor; somit hat man a priori bei Starre der Pupillen auf Licht und Konvergenz in erster Linie an Lues cerebri resp. cerebrospinalis zu denken. (Nonne 587.)

Siemerling (603). Beide Pupillen über mittelbreit und starr. Zweimal liess sich rechts eine Ptosis konstatieren. Kongenitale Lues. Die beiden Okulomotorii, namentlich der linke, ragten verdickt aus dem interpedunkulären Raume, der mit gummösen Massen erfüllt war, hervor. Beide waren bei ihrem Austritt von einer ausserordentlich dicken, mit Rundzellen infiltrierten Scheide umgeben. Das Hineindringen der Rundzellen in die Nervensubstanz war nur ein geringes und waren dadurch nur verhältnismässig wenig Nervenfasern zugrunde gegangen.

Oppenheim (604). Linke Pupille weiter als die rechte. Die linke reaktionslos auf Licht. Beiderseits Ptosis, links etwas stärker. Gummöse basilare Meningitis am Chiasma; die Okulomotorii wurden von der Neubildung umschlossen. Beide Okulomotorii, besonders der linke, waren erkrankt. Makroskopisch sah man in den Randpartien dieser Nerven wenig

normale Fasern. Das Zwischengewebe war hier stark verbreitert und sehr reich an Kernen und Gefässen.

Virchow (605). Die rechte Pupille weiter als die linke. Die rechte reagierte nicht auf Licht. Rechts Ptosis. Später auch links Ptosis. Die beiden Okulomotorii in eine hellgraue durchscheinende Masse eingebettet. An Stelle des rechten Okulomotorius fand sich eine dicke, gallertige, etwas rötlich schwielige Masse, während der linke Nerv kurz vor seinem Eintritt in die Geschwulst aufgetrieben und von einem rötlich durchschimmernden Gewebe durchdrungen war.

Die einseitige isolierte Ophthalmoplegia interior ist ein nicht seltenes Symptom der Spätsyphilis, so dass mit einer an Sicherheit grenzenden Wahrscheinlichkeit in Fällen, bei denen sonst ein ätiologisches Moment nicht nachzuweisen ist, dasselbe auf Syphilis bezogen werden darf. Wir hatten eine ziemliche Anzahl solcher Fälle zu beobachten und mit Erfolg zu behandeln Gelegenheit gehabt, wobei die Akkommodation sich häufiger ganz oder teilweise auf Hg wiederherzustellen pflegte, als die Pupillenbeweglichkeit (vgl. auch Nonne (606) und Rumpf (607)).

Hutchinson (608) hat 8 Fälle von Ophthalmoplegia interior nach Syphilis beobachtet, ohne erhebliche Störung des Allgemeinleidens. 5mal waren beide Augen befallen, 3mal nur ein Auge. Nur bei 2 Fällen waren Komplikationen mit anderen Nervenstörungen.

Riegel (609) beobachtete eine rechtsseitige Ophthalmoplegia interior bei einem 40jährigen Luetiker. Früher hatte auf dem rechten Auge eine Iritis bestanden.

Deutschmann (611) beschrieb 14 Fälle von isolierter Ophthalmoplegia interior im Kindesalter. In allen Fällen bestand hereditäre Lues; 13 der Fälle hatten Keratitis parenchymatosa.

Selbstverständlich kann auch, und nicht selten, auf eine Ophthalmoplegia interior später eine Tabes und Paralyse folgen (Nonne 320).

Weiler (612). Bei 48 Fällen von Hirnlues zeigten 5 absolute Starre, 16mal absolute Trägheit, darunter 3mal einseitige, 1mal doppelseitige Ophthalmoplegia interior.

Alexander (613) fand unter 77 einseitigen Pupillen- und Akkommodationslähmungen 76,6% syphilitischen Ursprunges.

Uhthoff schätzt die syphilitische Ätiologie der Ophthalmoplegia interior auf 60 bis 70%. Auch Nonne l. c. 318 berichtet über derartige Fälle[1]).

Ophthalmoplegia interior und zwar inkompliziert durch Lähmung äusserer Augenmuskeln fand Uhthoff in nur ca. 5% seiner Tabesfälle, und zwar stets einseitig.

Babinski und Charpentier (614) beobachteten in 7 Fällen von erworbener Lues eine isolierte Pupillenstarre: Fall I 34jährige Frau, vor 6—7 Jahren infiziert; Fall II 58jährige Frau, vor 42 Jahren infiziert; Fall III 48jähriger Mann, vor 15 Jahren infiziert und Fall IV 52jähriger Mann, wie es schien, hereditär luetisch. Andere Störungen von seiten des Nervensystems waren nicht vorhanden. Es wurde die Annahme ausgesprochen, dass später eine Tabes auftreten würde.

Grunert (615) sah unter 12 Kranken mit Ophthalmoplegia interior 7, die keinen Anhaltspunkt für Lues boten, aber sämtlich Erkrankungen der Nase oder der Siebbeinzellen und der Keilbeinhöhle hatten. Die 5 anderen hatten Lues.

[1]) Derselbe (3. Aufl. pag. 311) beobachtete 2 Fälle von Ophthalmoplegia interior, die sich seit $4^1/_2$ Jahren stationär verhalten haben.

Ob in diesen Fällen nicht doch noch die Wassermannsche Reaktion positiv gewesen wäre, bleibt dahingestellt. Jedenfalls betont auch Alexander (613) hinsichtlich seines grossen Materials in Aachen, dass eine einseitige mit Mydriasis verbundene Akkommodationslähmung in den überwiegend meisten Fällen syphilitischer Natur sei und zu den spätesten Erscheinungen der Lues gehöre.

Retzlaff (620) fand unter 255 Fällen von Paralyse 16mal absolute Starre auf Licht und Akkommodation.

Die isolierte Lähmung beider Binnenmuskeln des Auges ist, wie gesagt, bei der Metasyphilis recht selten, und da, wo sie vorkommt, wohl immer auf eine Komplikation mit Lues zurückzuführen. Somit spricht, nach Bumke, die Ophthalmoplegia interior in zweifelhaften Fällen, d. h. wenn überhaupt Lues vorliegt, mit ziemlicher Sicherheit für bestehende Lues und gegen Metasyphilis. Der folgende Fall ist wohl auch auf sekundäre Lues zu beziehen:

Donath (621) beobachtete zuerst an dem einen Auge eine Lähmung des Sphincter iridis und des Musculus ciliaris und dann an dem anderen Auge. 5 Jahre später reflektorische Pupillenstarre und nach weiteren 5 Jahren progressive Paralyse.

Auch der Wechsel der Symptome, wie in der folgenden Beobachtung, weist mehr auf Lues hin:

In Donaths (622) Falle von Tabes (33jähriger Mann) waren heftige lanzinierende Schmerzen, Hypalgesie der unteren Extremitäten, am linken Auge eine Ophthalmoplegia interior mit Ptosis und am rechten Auge eine unregelmässige Form der Pupille mit herabgesetzter Lichtreaktion vorhanden. Die Pupillen zeigten ein nicht minder interessantes, wechselndes Verhalten, ähnlich dem Kniephänomen. 10 Monate nach der Ophthalmoplegia interior des linken Auges war auch diese Pupille unregelmässig und zeigte wieder Akkommodations- und Konvergenzreaktion, wenngleich in schwachem Grade. Unterdessen war die rechte Pupille gänzlich lichtstarr geworden bei erhaltener Akkommodations- und Konvergenzreaktion. Nach noch weiteren zwei Jahren war die linke Pupille rund, jedoch völlig licht-, akkommodations- und konvergenzstarr, während die rechte Pupille nun gleichmässig unregelmässig sich zeigte, bei fortbestehendem Argyll-Robertsonschen Phänomen. Auch die Anisokorie war unverändert.

§ 99. Über einseitige isolierte Ophthalmoplegia interior bei nicht luetischen Affektionen berichten folgende Autoren:

Nach Variola ist ein Fall von Ophthalmoplegia interior von Coccius (617) und ein anderer von Courmont und Rollet (618) mitgeteilt worden.

Jolly (623). Ein Kranker mit akuter aufsteigender Paralyse zeigt beiderseits Abducenslähmung, Ungleichheit der Pupillen, Starre auf Licht, Akkommodationslähmung und Neuritis optici.

Dreisch (619) hat sie nach Morbilli beobachtet.

Eigene Beobachtungen:

Ein Fall von einseitiger Ophthalmoplegia interior mit Migräneanfall, der stets zur Zeit der Menstruation einsetzte und mit derselben wieder völlig vorüberging, ist von Herrn Dr. Hensen (Klin. Monatsblätter f. Augenheilkunde LXI, pag. 136) beschrieben worden.

Wir beobachteten ein 13jähriges Mädchen mit rechtsseitiger Ophthalmoplegia interior ohne irgend welche andere Störungen des Nervensystem. Lues und ev. künstliche Mydriasis waren ausgeschlossen.

van Steeden (624) berichtet über einen Fall von Akkommodationsparese und Parese des Sphincter pupillae, welche er durch verschiedene Monate nach der Dengue (ein tropisches epidemisches Gelenkfieber) wahrgenommen hatte. Dazu war die Papille hyperämisch. Nach längerer Zeit wurde das Auge wieder normal.

Roscioli (625). Bei einem 58jährigen Manne waren Kopfschmerzen, ziemlich rasch aufgetretene Erblindung, Schlaflosigkeit und halluzinatorische Verrücktheit vorhanden. Von okularen Erscheinungen fanden sich Stauungspapille, Mydriasis und Pupillenstarre.

Die Sektion ergab ein nussgrosses Adenocarcinom der Hypophysis mit hochgradiger Druckatrophie des Chiasmas und der Sehnerven. Ebenso war das Tuber cinereum atrophiert.

Herzog (626) fand bei einem der von ihm veröffentlichten Fälle von Erkrankung des Centralnervensystems bei Polyneuritis degenerativa Lähmung der Beine, Schlingbeschwerden, Lähmung beider Faziales und des motorischen Teiles des N. trigeminus, der Hypoglossi und eine linksseitige Akkommodations- und Sphinkterlähmung.

Fuchs (638) berichtet über einen Fall von Ophthalmoplegia interior nach Varizellen: 10 Tage nach Ausbruch des Exanthems fiel eine Erweiterung der rechten Pupille auf, die seitdem fortbesteht. Sie ist bei gewöhnlichem Tageslicht 7 mm weit und ganz reaktionslos, die linke 4 mm weit und normal reagierend. Mit den toxischen Lähmungen hat die vorliegende gemeinsam das Auftreten nach Ablauf der allgemeinen Erkrankung; sie unterscheidet sich aber von ihnen durch die Beschränkung auf ein Auge und durch ihre Dauer, denn die toxischen Lähmungen heilen, wie wir von den postdiphtherischen wissen, nach einigen Wochen von selbst, während im vorliegenden Fall wahrscheinlich die Lähmung eine dauernde ist, wenigstens in bezug auf die Pupille. Da irgendwelche in Betracht kommenden Symptome einer Metastasierung nicht vorliegen, so bleibt der toxische Ursprung der wahrscheinlichere.

Die einseitige Sphinkterlähmung ohne Akkommodationslähmung.

Dieselbe wird namentlich bei Spätlues sowie bei Metalues beobachtet.

Rothmann (627) hat dieselbe nach Migräne beobachtet. Ein 12jähriges Mädchen litt an migräneartigen Kopfschmerzen und bekam im Anschluss an diese eines Tages eine Pupillenerweiterung. Die rechte Pupille war maximal weit und starr, die Akkommodation war normal. Keine Lues.

In einem von Wadsworth (628) mitgeteilten Falle war einer 33jährigen Frau zur Funktionsprüfung Homatropin in beide Augen eingeträufelt worden. Danach kehrte die rechte Pupille wieder zu ihrer normalen Weite zurück, die linke blieb erweitert, wie bei Sphinkterlähmung und reagierte fast nicht. Der Nahpunkt war in 6″ links in 7″. Eine geringe Erweiterung war auch noch zwei Jahre später vorhanden. Fuchs meint, es müsse bei dem linken Auge schon vor der Homatropineinträufelung eine gewisse Schwäche des Sphinkters bestanden haben.

Fuchs (l. c.) führt noch 3 Fälle eigener Beobachtung an, bei denen die Fälle 1 und 2 noch vor der Einführung der Wassermannschen Probe beobachtet war, Fall 3 (Wassermann negativ) kein ätiologisches Moment auffinden liess.

Die bekannten Mydriatica wirken nur bekanntlich auf die Nervenendigungen der genannten Muskeln und kommen hier nicht weiter in Betracht.

Die einseitige Ophthalmoplegie.

Bouchaud (629) beobachtete bei einem Kranken mit fast völliger Lähmung der Augenmuskeln einer Seite bei der Sektion eine Gruppe kleiner Blutungen von höchstens Stecknadelgrösse in den Corpora quadrigemina. Ausserdem besondere Gleichgewichtsstörungen mit Neigungen zum Fallen nach der gelähmten Seite und Störung der geistigen Fähigkeiten.

Die einseitige Ophthalmoplegia exterior.

Uhthoff (630) stellte eine Ophthalmoplegia exterior vor, die seit $1^1/_2$ Jahren unverändert bestand. Die Lider waren halb geschlossen, irgendwelche Bewegung war unmöglich, die innere Augenmuskulatur ganz intakt, ophthalmoskopisch normales Verhalten.

Uhthoff hat aus der Literatur über 400 Fälle zusammengestellt, und zwar akute, subakute und chronische. Die ersteren entstehen durch Intoxikation oder Infektion; von den letzteren waren:

1. ganz isolierte Krankheitsbilder = 29 Fälle,
2. kompliziert mit Tabes, Paralyse = 101 Fälle,
3. mit kombinierten Systemerkrankungen (Syringomyelie) = 9 Fälle,
4. gleichzeitig mit Bulbärerscheinungen = 40 Fälle,
5. mit Basedow = 13 Fälle,
6. bei Diabetes = 8 Fälle,
7. bei Polyneuritis = 11 Fälle.

Stinzing (631) berichtet über eine fast totale Ophthalmoplegia exterior bei akuter Polyneuritis.

Kernlähmung im Okulomotoriusgebiet mit Lähmung benachbarter Associationscentren oder ihrer Bahnen.

a) Lähmung der Heber und Senker im Verein mit Okulomotoriuslähmung.

Da das Associationscentrum für die Heber und Senker des Blickes resp. der Durchgang ihrer Bahnen in den vorderen Vierhügeln sitzt (vgl. pag. 93), der Okulomotoriuskern aber gerade unterhalb der vorderen Vierhügel liegt, so ist eine Kombination dieser Associationscentren mit einer Kernlähmung des Okulomotorius leicht zu erwarten (vgl. pag. 99).

Hinsichtlich des Konvergenzcentrums ist hervorzuheben, dass eine Lähmung beider Partialkerne für den Rectus internus einen totalen Ausfall der Funktion dieses Muskels sowohl für intendierte Konvergenzbewegungen, als auch Seitenblickwendungen bedingen muss, während bei Läsion des Konvergenzcentrums die Funktion der Interni für die Seitenwendung freibleibt.

Die doppelseitige nukleare Okulomotoriuslähmung.

§ 100. Bei der Lage der Okulomotoriuskerne unterhalb der Vierhügel werden dieselben, namentlich durch Tumoren dieser Gebilde, sehr häufig in Mitleidenschaft gezogen, je nachdem der Krankheitsherd auf die Kerne übergreift, oder durch Druck dieselben in ihrer Funktion benachteiligt. Daher werden wir isolierte Nuklearlähmungen des Okulomotorius zumeist bei Läsionen im Vier-

hügelgebiet beobachten, und, da die Kerne beider Okulomotorii unmittelbar aneinandergrenzen, so wird eine gleichmässige Ausbreitung des Herdes auch hier symmetrische doppelseitige Okulomotoriuslähmungen, und zwar komplete und inkomplete erzeugen, während die unregelmässige Ausbreitung des Herdes nur selten die Bedingungen für eine absolute Gleichmässigkeit dieser doppelseitigen Lähmungen schafft.

Demgemäss unterscheiden wir hier folgende Gruppen doppelseitiger Kernlähmung des Okulomotorius:

Die doppelseitige isolierte Okulomotoriuslähmung.

1. Symmetrische Lähmungsformen.

a) Komplete.

Claiborne (632). 11monatliches Mädchen. Beiderseits Okulomotoriuslähmung. Autopsie: Nussgrosser Tuberkel in der Vierhügelgegend.

Nach Bach (633) scheinen symmetrische Lähmungen in gewissem Sinne charakteristisch für eine Vierhügelaffektion zu sein. Neben dem symmetrischen Auftreten der Lähmungen spricht auch die Kombination von Trochlearis- und Okulomotoriuslähmung für den Sitz der Erkrankung in den Vierhügeln.

Fiedler (634). 28jähriges männliches Individuum. Insuffizienz der Aortenklappen, Eiweiss im Urin. Zuerst Lähmung des rechten, dann des linken Okulomotorius.

Autopsie: Frische Blutung zwischen Dura und den weichen Hirnhäuten, namentlich an der Basis. An Stelle der Vierhügel ein haselnussgrosser Erweichungsherd, welcher nach unten bis etwa 2 mm unter das Niveau des Aquaeductus Sylvii reichte, nach hinten auf den Boden des IV. Ventrikels bis etwa 3 mm übergriff und nach vorne bis in die Nähe der weissen Kommissur sich erstreckte. An der Abgangsstelle der beiden Art. cerebr. post. fanden sich zwischen der Adventitia und der Media der Art. basilaris geronnene Blutmassen (Aneurysma dissecans), welche dem rechten N. oculomotorius auflagen.

b) Inkomplete.

α) Die doppelseitige isolierte Ptosis (vgl. auch Bd. I pag. 104).

Über die doppelseitige isolierte Ptosis hatten wir Bd. I pag. 104 bereits genauer berichtet und dortselbst auch einen mikroskopischen Befund mitgeteilt, welcher eine starke kapilläre Hyperämie des Okulomotoriuskerngebietes und zahlreiche alte und frische Blutungen in dasselbe nachwies.

Steffen (635) beobachtete bei einem 3jährigen Knaben eine doppelseitige Ptosis bei freier Bewegung der Augäpfel.

Bei der Sektion war die Form der Vierhügel nicht mehr zu erkennen; dieselben stellten eine rundliche, zerklüftete, gelbliche Masse dar, welche sich als Tuberkel erwies.

Der folgende Fall bietet ein besonderes Interesse, indem er als eine apoplektiform aufgetretene doppelseitige isolierte Ptosis als Anfangserkrankung einer progressiven Muskelatrophie aufzufassen ist.

Strümpell (636). Ein 25jähriger Arbeiter brach unterwegs plötzlich zusammen ohne Bewusstseinsverlust. Als er sich wieder erholt hatte, senkten sich seine Augenlider immer mehr herab, so dass er dieselben bald gar nicht mehr heben konnte. Einige Zeit später wurde beiderseitige Ptosis notiert, die Bewegungen des rechten Augapfels normal, das linke Auge konnte nicht nach innen und nur in beschränkter Weise nach oben bewegt werden. Ende

Mai 1876 zunehmende Schwäche der Arme. Beiderseits Atrophie des Deltoideus, undeutliche Sprache, Dyspnoe, fibrilläre Zuckungen in der Zunge, Atrophie der Oberlippe und der Daumenballen. Plötzlicher Exitus.

Bei der Sektion fand sich im Gehirn und Rückenmark makroskopisch an frischen Präparaten nichts Abnormes. Dagegen wurden am unteren Ende des Okulomotoriuskernes mehrere kleine, doch schon mit blossem Auge erkennbare Hämorrhagien gefunden.

β) Symmetrische Lähmung verschiedener vom Okulomotorius versorgter Muskeln.

Bach (637). Die Beobachtung eines Falles von symmetrischer Augenmuskellähmung durch Blutung im Okulomotoriuskern ermöglichte Bach Schlüsse auf die relative Lagerung der einzelnen Augenmuskelkerne beim Menschen zu ziehen.

Eine fast völlige Paralyse rechts sowie eine Parese links des M. obliquus inferior war mit etwas geringerer Störung des M. rectus superior beiderseits verknüpft. Der M. obliquus superior war rechts stark, links schwach paretisch, der Rectus inferior beiderseits fast normal. Rectus internus und Levator palpebrae ganz frei, ebenso rechts die gesamte Innenmuskulatur, während links Sphinkter und Ciliarmuskel leicht paretisch waren. Demnach scheinen die Lagerungs- und Kreuzungsverhältnisse ähnlich zu sein, wie er sie bei der Katze gefunden: Der Kern des Rectus superior liegt im distalen, der des inferior im proximalen Abschnitt, ersterer also zunächst den Kernen der beiden Obliquii.

Feilchenfeld (639). 18jähriges Individuum. Vollständige Lähmung der vom Okulomotorius versorgten Augenmuskeln, nur das Augenlid ist beweglich. Der Blick stier, wie ins Leere gerichtet. Stauungspapille.

Autopsie: Gliosarkom der Zirbeldrüse. Die Geschwulst hatte sich an Stelle der hinteren Kommissur und des Zirbeldrüsenstieles entwickelt und griff seitlich noch auf den Sehhügel an der Stelle der Ganglia habenulae über. Die Zirbeldrüse vergrössert und in eine feste Knorpelmasse verwandelt, welche dem vorderen Ende des vorderen Vierhügels fest angelötet war.

Nothnagel (640). 60jähriger Mann, Ataxie, doppelseitige Lähmung des Okulomotorius, jedoch waren nicht alle Äste gleichmässig beteiligt. Der Levator palpebrae funktionierte gut, dagegen der Rectus superior mangelhaft, dabei bestand Strabismus divergens. Das rechte Auge war nach aussen abgelenkt. Die beiden Recti superiores waren affiziert, beim Sehen nach links ging der rechte Bulbus bis zur Mittellinie und der linke nur wenig nach links. Beide Recti interni waren affiziert. Der Rectus inferior funktionierte etwas, der Rectus externus rechts funktionierte zwar fast vollständig, aber im erblindeten rechten Auge nur teilweise. Der Obliquus inferior funktionierte nicht. Andere Erscheinungen waren nicht vorhanden, weder bei den motorischen, noch bei den sensiblen Gehirnnerven. Die Pupillenreaktion nicht aufgehoben, aber schwach.

Doppelseitige Okulomotoriuslähmungen und Koordinationsstörungen hielt Nothnagel für ein auf eine Affektion des Vierhügels zu beziehendes Krankheitszeichen.

v. Jonkowski (641). 6jähriges Kind. Strabismus divergens, doppelseitige Ptosis, ungleiche, auf Licht nicht reagierende Pupillen. Schlafsucht.

Sektion: Cystische Geschwülste in der Zirbeldrüse. Hydrops ventriculorum.

γ) Die isolierte doppelseitige Ophthalmoplegia interior.

Die isolierte doppelseitige Ophthalmoplegia interior beobachten wir am häufigsten bei Vergiftung durch tierische Nahrungsmittel, Botulismus (vgl. Bd. I pag. 278), nicht selten begleitet von Störungen anderer Augenmuskeln.

Bei den vereinzelt vorgekommenen Sektionen sind bis jetzt noch keine erkennbaren organischen Läsionen konstatiert worden.

Römer und Stein (642) vergifteten zwei Affen mit Botulismustoxin und fanden neben vereinzelten degenerierten Zellen in den Seitenhauptkernen und den kleinzelligen paarigen Mediankernen eine herdförmige Degeneration der Ganglienzellen im unpaaren grosszelligen Mediankern, welcher übereinstimmend als das Centrum der Akkommodation angesehen wird. Sie schliessen daraus, dass hier der Sitz der im Verlaufe der Botulismusvergiftung auftretenden Akkommodationsparese sei.

Tschernyschews (643) Beobachtungen beziehen sich auf zwei durch den Genuss von Heringen hervorgerufene Vergiftungen mit tödlichem Ausgang. Abgesehen von Anurie, Trockenheit der Schleimhaut, Erbrechen fand sich eine geringe Erweiterung der Pupillen, sowie geringe Ptosis. Die mikroskopische Untersuchung ergab Veränderungen der Ganglienzellen des Cerebrospinalsystems, die am stärksten in der Medulla, am geringsten im Kleinhirn ausgesprochen waren.

Bielschowsky (644) hat den peripheren Ursprung dieser Erscheinung durch das Lidphänomen (bei Lidschluss Verengerung, bei Öffnung Erweiterung der Pupille) ausgeschlossen.

Er demonstrierte einen Fall von Ophthalmoplegia interior, wobei der Kranke mit Kopfschmerz erkrankt war und weite Pupillen zeigte, die bei Lichteinfall nicht völlig starr und bei der Akkommodation von geringer Reaktion waren.

Raymond (645) berichtete von einem Falle von rechtsseitiger Hemiplegie und doppelseitiger Ophthalmoplegia interior, die 14 Tage nach Ausbruch der Masern aufgetreten war.

δ) Die isolierte doppelseitige Akkommodationslähmung.

Eine doppelseitige isolierte Akkommodationslähmung wird selten im postdiphtheritischen Stadium beobachtet, während eine Akkommodations- und Gaumensegellähmung hier eine sehr häufige Erscheinung ist (vgl. Bd. I pag. 240).

Rivault (646) meinte, der Nerv werde bei der diphtheritischen Akkommodationslähmung nicht getroffen, weil die Sphinkterfasern tätig blieben. Der Sitz der Akkommodationslähmung müsse also das Bulbuscentrum sein.

In seltenen Fällen finden wir neben postdiphtherischer Akkommodationslähmung auch andere Augenmuskeln mitbeteiligt, wie in den folgenden Fällen:

Goodall (647) fand unter 1071 Fällen von Diphtheritis 125mal Lähmungen überhaupt, 56mal Lähmungen des Ciliarmuskels und 26mal Lähmungen äusserer Augenmuskeln. 14mal war bloss Schielen verzeichnet, 7mal war der Abducens, 3mal beide Abducentes, 2mal waren die meisten Augenmuskeln gelähmt. In einem Falle bestand Ptosis, in keinem Falle waren die Interni allein betroffen.

Parkinson (648) teilte 2 Fälle von nachdiphtherischer Lähmung mit, in denen auch äusserliche Augenmuskeln beteiligt waren. Ein 5jähriger Knabe hatte Lähmung des Externus, die Akkommodation und Iris blieben unversehrt.

Ein 9jähriges Mädchen hatte eine Lähmung des ganzen Okulomotorius einschliesslich der inneren Zweige. Es bestanden Zeichen durchgängiger diphtherischer Vergiftung, wie Lähmung des Gaumens und der Beine nebst Verlust der Reflexe. Trotzdem erfolgte Heilung.

Kraus (649) sah bei einem 12jährigen Knaben 3 Wochen nach Erkrankung an Diphtheritis Lähmung des Gaumens und 14 Tage später Lähmung des rechten Trochlearis. Wieder 14 Tage später begann die Besserung.

ε) Die isolierte doppelseitige Pupillenlähmung.

v. Rad (650) beobachtete bei einem 21jährigen Manne, der im 15. Lebensjahre von Krämpfen und Zuckungen, vorwiegend rechts, befallen worden war und später blödsinnig wurde, eine hochgradige Sprachstörung, Aufgehobensein der Pupillenreaktion, spezifische Parese in beiden Beinen, rechts stärker. Der Vater war luetisch, Potator und litt an Paranoia chronica.

Die Autopsie ergab eine durch hereditäre Lues bedingte Endarteriitis der Gefässe der Gehirnbasis, leichte Degeneration der Hypoglossuskerne, kleine Erweichungen im Okulomotoriuskern, Degeneration der Pyramidenstränge, Schwund der Tangentialfasern, Atrophie der Ganglienzellen der Rinde und Encephalomeningitis chronica.

Halben (529) beobachtete bei einem 10jährigen Mädchen doppelseitige Pupillenstarre, und zwar sowohl bei Lichteinfall als bei der Konvergenz.

2. Die unsymmetrische Form isolierter doppelseitiger Okulomotoriuslähmung.

Boedeker (651). Es handelte sich um eine bis zur Demenz fortschreitende Psychose mit Atrophie der Sehnerven und viele Jahre hindurch bestehende linksseitige komplete Okulomotoriuslähmung und rechtsseitig nur Pupillenstarre. Er fand Degeneration der beiderseitigen Okulomotoriuswurzelfasern der intramedullären Faserzüge und der gesamten Okulomotoriuskerngruppen. Links war die Degeneration stärker als rechts. Auch die median vom Kerngebiet nach der Raphe hinziehenden Fasern und die Fasersysteme des centralen Höhlengraus zeigten einen erheblichen Schwund. Der periphere linke Okulomotorius war grau gefärbt und stark verdünnt. Die am distalen Ende der Okulomotoriuskerngruppen gelegenen, in das hintere Längsbündel hineinragenden Kerne waren normal, ebenso die intramedullaren Trochlearisfasern. Boedeker sah seinen Befund als Beitrag dafür an, dass die im hinteren Längsbündel gelegenen Zellengruppen dem Trochlearis angehörten.

Hoppe (652). Bei einem 40jährigen Manne fand sich ausser den Erscheinungen der Bulbärparalyse beiderseitige Ptosis, rechts fast vollständig und hier zugleich eine geringe Beweglichkeitsbeschränkung im Sinne des Rectus internus und superior. Die Ptosis wurde allmählich geringer.

Die Autopsie zeigte eine frische Blutung, welche auf der einen Seite den Nucleus centralis anterior des Okulomotorius, zum Teil auch den Nucleus laterialis anterior zerstört hatte.

Wir sehen aus dieser Zusammenstellung, dass die isolierten doppelseitigen Kernlähmungen des Okulomotorius relativ selten sind, und dass dieselben entweder auf eine direkte Läsion des Kerngebietes oder einen Sitz des Krankheitsherdes im Vierhügelgebiete hinweisen.

Dass jedoch eine doppelseitige Okulomotoriuslähmung isoliert auch durch basale Erkrankung hervorgerufen werden kann, zeigt der folgende Fall:

Nothnagel (653) bespricht die doppelseitige Lähmung des N. oculomotorius aus ganz verschiedenen Ursachen.

In einem Falle war eine langsame, allmählich fortschreitende, ungleichmässig sich entwickelnde Lähmung eingetreten.

Bei der Autopsie zeigte sich eine beiderseitige Erweiterung der Arteria cerebri posterior, welche Druckatrophie beider Nervi oculomotorii erzeugt hatte.

Die nichtisolierte doppelseitige Okulomotoriuslähmung (Ophthalmoplegie).

§ 101. Die durch Vierhügelerkrankung erzeugte Okulomotoriuslähmung ist in der grossen Mehrzahl der Fälle bilateral, wenn auch meist unvollständig und ungleichmässig. Aus einer totalen Lähmung beider Okulomotorii entwickelt sich in solchen Fällen öfter eine totale Ophthalmoplegie. Bei diesen aber nehmen die Okulomotoriuslähmungen den Hauptrang ein, insofern sämtliche oder nur einzelne Zweige dieses Nerven mit dem Abducens allein oder mit Abducens und Trochlearis, resp. im Verein mit dem Trochlearis, gelähmt erscheinen.

1. Die symmetrischen Lähmungsformen.

a) Die doppelseitige Ophthalmoplegie mit totaler Okulomotoriuslähmung.

Juler und Harris (654) beobachteten eine plötzliche Amaurose ohne ophthalmosk. Befund, woran sich Exophthalmus sowie völlige Ophthalmoplegie des rechten und linken Auges anschlossen (2 Jahre nach Entfernung eines Brustkrebses).

Die Sektion ergab ein metastatisches Karzinom des Keilbeinkörpers.

Sorgo (655). Bei einem 28jährigen Manne trat im Verlaufe weniger Wochen eine beiderseitige Okulomotorius- und Trochlearislähmung auf sowie eine beginnende Sehnervenatrophie, verbunden mit einer allseitigen, aber besonders rechtsseitigen Einschränkung des Gesichtsfeldes. Ausserdem fand sich eine linksseitige Hemiparese, vorübergehende Parese des linken Fazialis, des Abducens, des motorischen Trigeminus und isolierte Muskelkrämpfe.

Die Sektion ergab einen Solitärtuberkel im rechten Vierhügelpaar und Kompression des rechten Hirnschenkels, chronischen Hydrocephalus und tuberkulöse basiläre Meningitis. In der Gegend der Geschwulst waren folgende Teile zerstört: der vordere und hintere rechte Vierhügel, der Okulomotorius- und Trochleariskern beiderseits, die rechte cerebrale Trigeminuswurzel, beide Fasciculi longitudinales posterior., beide Bindearme, die rechte Schleife und rechte Substantia nigra Soemmeringii, sowie alle anderen Faserzüge zwischen Schleife und Aquäduktus links und zwischen Substantia nigra und Aquäduktus rechts. Beide rote Kerne sowie die Meynertsche und Forelsche Haubenkreuzung.

Goldziehers (656) Fall von tuberkulöser Geschwulst in den Vierhügeln mit beiderseitiger Ophthalmoplegie kam zur Sektion, allerdings ohne mikroskopische Untersuchung, und gab zu dem Schlusse Veranlassung, dass Ophthalmoplegie, kombiniert mit Schwanken und Koordinationsstörungen in den Beinen, gestattete, auf den Sitz der Erkrankung in den Vierhügeln einen Schluss zu ziehen.

Jocqs (657). Vor 4 Jahren Lues; doppelseitige totale Ophthalmoplegie.

Luce (659). Während des Lebens bestanden Nackensteifigkeit, Koma, Mydriasis mit Pupillenstarre rechts, doppelseitige Ophthalmoplegia totalis und Neuritis optici. Es fand sich eine basale hämorrhagische tuberkulöse Meningitis, und im Bereiche der vorderen Vierhügel unter dem Boden des Aquaeductus Sylvii central gelegen und die Gegend der roten Haubenkerne einnehmend ein groschengrosser hämorrhagischer, entzündlicher Herd und zwei kleinere linsengrosse ebensolche Herde in derselben Höhe im rechten Hirnschenkelfuss.

Bristowe (660). Fall I: 7jähriger Knabe, Ptosis, Paralyse wahrscheinlich aller Augenmuskeln, gute Pupillenreaktion. Ophthalmoskopisch normal. Früher tuberkulöse Meningitis. Solitärtuberkel in den Vierhügeln, welcher dieselben zerstört und die benachbarten Teile verdrängt hatte.

Raymond (661) beobachtete bei einer 44jährigen Frau, die an heftigen Kopfschmerzen litt, eine beiderseitige Stauungspapille mit Blutungen, beinahe völlige Ophthalmoplegia exterior und interior, Anämie, Schwäche der Extremitäten usw.

Die Sektion ergab ein Sarkom in der Regio optica inferior dextra mit Kompression des rechten Pedunculus und der benachbarten Vierhügel.

Pontoppidan (662). 31jähriges luetisches männliches Individuum. Starrer Blick mit beschränkter Beweglichkeit nach allen Richtungen, Stauungspapille, normale Sehschärfe. Später konjugierte Ablenkung nach rechts.

Autopsie: Walnussgrosser Tumor in der Fissura transversa cerebri, auf den Corpora quadrigemina und den Crura cerebelli ad cerebrum ruhend. Die Geschwulst lag in der Mittellinie auf der Stelle der Glandula pinealis und und liess sich in ihrer Totalität zusammen mit der Tela und dem Plexus chorioideus entfernen.

Sachs (663). 3jähriges Kind, doppelseitige Ptosis, Lähmung aller Bewegungsmuskeln des Auges, taumelnder Gang, Konvulsionen und Erblindung.

Bei der Sektion fand sich: Meningitis tuberculosa, Solitärtuberkel in der rechten Kleinhirnhälfte und in dem Corpus quadrigeminum.

b) Die doppelseitige Ophthalmoplegia exterior.

Bouveret und Chapotot (664). Tuberkelknoten in der Okulomotoriusregion, der sich jedoch basalwärts noch auf beide Hirnschenkel erstreckt hatte, bei dem in vivo doppelseitige Ophthalmoplegia exterior, ferner doppelseitige Stauungspapille und vollständige linksseitige und fast vollständige rechtsseitige Hemiplegie beobachtet worden war.

Goldzieher (665) erwähnte einen Fall mit doppelseitiger Ptosis, Lähmung sämtlicher exteriorer Okulomotoriuszweige und Lähmung des Abducens.

Sektion: Tuberkulöse Geschwulst in der Okulomotoriuskernregion.

Shaw und Barber (666) beobachteten bei einem Kinde eine äussere Ophthalmoplegie beider Augen. Das Kind starb 6 Monate später. Es fand sich eine Geschwulst in der Gegend der Vierhügel.

Ch. St. Bull (667). Ophthalmoplegia exterior. Stauungspapille. Ein cystoider Tumor von der Grösse einer Walnuss stand in Verbindung mit dem Choriodealplexus und sass im III. Ventrikel. Alle Ventrikel stark ausgedehnt.

Sabrazes und Cabannes (668). 25jährige Frau. Tonischer linksseitiger Fazialiskrampf, Ophthalmoplegia exterior, sich beschränkend auf die beiden externi und interni Stauungspapille, Hyperästhesie im Bereiche des linken Trigeminus, Taubheit, Schwäche in, den oberen und unteren Extremitäten.

Sektion: Gliom der hinteren Vierhügelgegend mit Fortpflanzung nach dem Bulbus, besonders in den oberen Teilen und einhüllend die Pedunculi ad cerebellum. Die hintere Kernregion des N. oculomotorius zeigte Degeneration der Nervenzellen, die vordere und mediane soll unbeteiligt gewesen sein.

Lambrior und Puscarin (669) beschreiben einen Fall von multipler Sklerose mit doppelseitiger Ophthalmoplegia exterior und unvollkommener Sehnervenatrophie. Die Erkrankung begann im Alter von 56 Jahren. Die Autoren halten die Erkrankung für nuklearen Ursprunges und verlegen den ursächlichen sklerotischen Herd in das Augenmuskelkerngebiet.

Doppelseitige Ophthalmoplegia exterior mit Ausnahme des Rectus internus.

Köppen (670). 46jähriger Mann, Alkoholist. Doppelseitige Lähmung der äusseren Okulomotoriusäste. Nur allein der Rectus internus rechts schien noch etwas wirksam. Früher waren auch die Abducentes beteiligt. Ausserdem bestand Demenz mit anfallsweise komatösen Zuständen.

Bei der Sektion fanden sich Erweichungsherde im Zwischenhirn und in der Hirnrinde sowie eine hämorrhagische Enzephalitis im Parietallappen. Die Erweichungsherde am Boden des III. Ventrikels reichten nach vorn bis unter die Commissura mollis, nach hinten bis genau zum Anfang des Okulomotoriuskerns. In dem Okulomotoriuskern waren irgendwelche Veränderungen nicht zu entdecken, ebensowenig im Trochlearis- und Abducenskern. Auch die Nervenstämme dieses Kernes schienen keinerlei Einbusse erfahren zu haben.

v. Frankl-Hochwart (671) berichtete über einen $5^1/_2$jährigen Knaben, der im dritten Lebensjahre auffallend zu wachsen anfing und in seinem siebenten Lebensjahre eine ungewöhnliche geistige Entwickelung aufwies. Mittlere Fettentwickelung. Die Behaarung am Genitale wie bei einem 15jährigen Jungen. Doppelseitige Stauungspapille, Lähmung sämtlicher äusseren Augenmuskeln mit Ausnahme des M. rectus internus, konzentrische Gesichtsfeldeinschränkung. Tod im Koma.

Sektion: Embryonales Teratom der Zirbeldrüse von der Grösse einer Walnuss. Hydrops des III. Ventrikels und des Aquaeductus Sylvii. Zerstörung der hinteren Kommissur und Kompression mit Verdrängung der Corpora quadrigemina laterocaudalwärts.

c) Doppelseitige, nicht isolierte symmetrische Lähmung des Okulomotorius resp. einzelner Zweige desselben.

Masing (672). 15jähriger Patient. Leichte Parese des rechten Fazialis, Hypoglossus, Arms und Beines, sowie linksseitige Ptosis, reflektorische Pupillenstarre und leichte Parese aller Okulomotoriusäste beider Augen.

Die Sektion ergab ein Sarkom des linken Thalamus opticus nach vorne oben und aussen bis zum Corpus striatum, nach hinten bis zum vorderen Teile der Corp. quadrigemina reichend, nach unten dem linken Hirnschenkel aufliegend, nach innen 1 mm vom III. Ventrikel entfernt. Je zwei stecknadelkopfgrosse Blutaustritte in der lateralen Wand des Aquaeductus Sylvii in der Höhe des vorderen Vierhügelpaares. Hydrocephalus internus.

Kahler (673). 45jähriger Mann. Lues. Nicht isolierte Paralyse des linken Armes und Fazialis, Andeutung von doppelseitiger Ptosis mit Lähmung der beiden Recti interni.

Sektion: Trübung und Verdickung der Pia mater, die Okulomotorii in ihrem Ursprungsteil grau, verdickt, hart. In der Brücke rechterseits ein erbsengrosser Erweichungsherd oberhalb der Fazialis-Abducensregion, mässige syphilitische Arteriitis an der Hirnbasis.

Hoppe (674). 17jähriges Mädchen, Doppeltsehen, schwankender Gang, Fallen nach rechts, Neuritis optici, plötzliche Attacke von Steifigkeit und Hinfallen ohne Bewusstseinsverlust, fehlende Lichtreaktion der Pupillen, Lähmung aller äusseren Augenbewegungen links mit Ausnahme der Abwärtsbewegung, aller rechtsseitigen Augenbewegungen mit Ausnahme der nach ab- und einwärts, leichte Ptosis, extreme statische Ataxie.

Sektion: Gliom von 2—4 cm Durchmesser, das die Vierhügel und den Boden des Aquaeductus Sylvii fast symmetrisch durchsetzte. Nach vorn reichte der Tumor wahrscheinlich bis zum Okulomotoriusgebiet, nach hinten bis zum Kleinhirn und Brückenarm.

Die Ophthalmoplegie tritt bei der multiplen Sklerose, ebenso wie bei der Affektion des Sehnerven bei dieser Krankheit in verschwommenen, nicht distinkt ausgesprochenen Lähmungserscheinungen auf; auch ist man hier, ebenso wie bei den mikroskopischen Schnitten am Sehnerven erstaunt, über die oft relativ geringe Funktionsstörung gegenüber der Ausbreitung und Intensität der krankhaften Herde. So berichtet

Taylor (675) über folgende Fälle: 29jähriger Mann. Die Bewegung der Bulbi nach allen Richtungen etwas beschränkt; manchmal Doppeltsehen. Temporale Papille blass. Gesichtsfeld für Farben eingeengt, für Weiss wenig; unregelmässig konzentrisch. Aus dem mikroskopischen Befunde sei hervorgehoben, dass, abgesehen von einer multiplen Sklerose der Medulla spinalis (lumbalis, cervicalis) auch die Medulla oblongata, der Pons, hintere und vordere Corpora quadrigemina, die Okulomotoriusgegend, die Rinde des Grosshirnes beteiligt waren, und im Chiasma wenigstens die Hälfte der Fasern zugrunde gegangen war. Der N. opticus einer Seite zeigte auch eine Entartung, die sich über die Hälfte des Querschnittes erstreckte.

34jähriger Mann. Soviel sich beurteilen liess, bestand Ophthalmoplegia exterior lateralis completa. In diesem Falle war vorzugsweise die innere Kapsel und die Rinde des

Gross- und Kleinhirns beteiligt, das Chiasma fleckenweise degeneriert, ein Teil des Okulomotoriuskerns beeinträchtigt, der Boden des III. Ventrikels entartet, ebenso das hintere Längsbündel. Die Zellen des Trochlearis lagen in einem Herde.

Spiller (676). Eine fast komplete Ophthalmoplegia exterior war durch eine sklerotische Erkrankung der Kerne des III., IV. und VI. Hirnnerven bedingt.

Nonne (677). 30jähriges Mädchen mit cerebellarer Ataxie, Kopfschmerzen, doppelseitiger Neuritis optici, Nystagmus, wechselnder Paresen im Okulomotorius-, Trochlearis- und Abducensgebiet, skandierender Sprache, Intentionszittern. Den Schluss bildeten Bulbärerscheinungen. Die Untersuchung ergab neben dem gewöhnlichen Bilde der im Rückenmark bunt verteilten Herde, verschiedene kleinere Herde im Marklager beider Hemisphären, einen grossen Herd im linken Thalamus opticus, linken Kleinhirnstiel, in der Okulomotorius-, Trochlearis- und Abducenskernregion, sowie in der Höhe des Vaguskernes neben multiplen Herden in der Brücke.

Nach Velter (678) können bei der multiplen Sklerose sowohl die Rinde wie die Stammganglien ergriffen werden, und daher gehört auch eine Beteiligung des Kerngebietes der motorischen Augennerven durchaus nicht zu den Seltenheiten. Man findet mit der Nisslfärbung Pigmentatrophie der motorischen Ganglienzellen und sekundäre Degeneration der Achsencylinder.

Ferner können auch die motorischen Wurzelfasern affiziert werden bei Herden im roten Kern und der Regio interpeduncularis, sei es, dass der Prozess als solcher sich auf sie fortsetzt, sei es, dass die wuchernde Glia ihre Bahn drückt. Auch Läsionen der okulomotorischen Associationswege kommen vor, sei es im Gebiete des Fasciculus longitudinalis post., sei es in den Vierhügeln.

2. Unsymmetrische Lähmungsform.

a) Ophthalmoplegie auf der einen, Lähmung einzelner Okulomotoriuszweige auf der anderen Seite.

Ormerod (679) beobachtete eine vollkommene Bewegungslosigkeit des linken und eine inkomplete Lähmung des rechten Auges bei einer Ponsblutung, die sich nach oben bis zu den hinteren Vierhügeln und nach unten bis ins verlängerte Mark erstreckt hatte.

Lenoble und Aubineau (680) fanden bei einem achtmonatlichen Kinde bei der Autopsie einen grossen verkästen Tuberkel in der oberen linken Brückenhälfte und einen frischen in der rechten unteren Brückengegend. Während des Lebens bestanden Schwäche in der linksseitigen Körpermuskulatur, Lähmung des rechten unteren Fazialis, beiderseits Ptosis und linksseitige Ophthalmoplegia exterior.

Siemerling (681) beobachtete bei einer 55jährigen, an Morphinismus leidenden Frau eine Ophthalmoplegia totalis exterior dextra mit vollkommener Ptosis und Beweglichkeitsbeschränkung des linken Auges im Gebiete des Okulomotorius, besonders nach oben, etwas weniger nach innen und unten mit Ptosis mittleren Grades, die sich bei forcierter Anstrengung etwas verminderte. Diese Beweglichkeitsdefekte wurden als im 3. Lebensjahre entstanden betrachtet, wobei anderweitige Erscheinungen von seiten des Nervensystems fehlten. Mikroskopisch war eine Vernichtung resp. Schädigung des Trochlearis- und Okulomotoriuskerngebietes als Folgezustand einer abgelaufenen Blutung in Form einer apoplektischen Cyste mit Überresten von Blutpigment festzustellen. Das hintere Längsbündel zeigte beiderseits in seiner ganzen Ausdehnung einen hochgradigen Zerfall von Fasern, besonders auf der rechten Seite, die rechte austretende Okulomotoriuswurzel eine hochgradigere Degeneration als die linke und die vom Okulomotorius und Trochlearis versorgten Augenmuskeln die für Hirnerkrankung charakteristischen degenerativen Vorgänge, nämlich Atrophie und Umwandlung in Fett. Beide N. optici waren normal.

b) Einseitige totale Okulomotoriuslähmung mit Lähmung einzelner vom Okulomotorius versorgter Muskeln auf der anderen Seite.

Jacob (682) teilt einen Fall von Hemiplegie mit Hemianästhesie und abwechselnder Okulomotoriuslähmung nach Schlaganfällen mit. Am linken Auge war die gesamte vom Okulomotorius innervierte Muskulatur vollkommen gelähmt. Es bestand leichter horizontaler Nystagmus. Die Pupille war starr, die Akkommodation unmöglich. Am rechten Auge war der Rectus superior vollkommen, der Rectus inferior und Levator palpebrae weniger gelähmt, die Pupillenreaktion war hier vorhanden, aber die Akkommodation gelähmt. Starker horizontaler und rollender Nystagmus.

Einseitige Zerstörung des Thalamus opticus, des hintersten Teiles der inneren Kapsel, der vorderen Vierhügel- und Haubengegend. Apoplektischer Herd.

Von der Kernregion des Okulomotorius war links alles, rechts der vordere Abschnitt bis unter die Mitte des rechten vorderen Zweihügels zerstört.

Da vom rechten Okulomotorius vollkommen gelähmt waren: Ciliarmuskel und Rectus superior, unvollkommen: Levator und Rectus inferior, gar nicht: Sphinkter, Rectus internus und Obliquus inferior, so müssen die Kerne in dieser Reihenfolge nach hinten liegen, auch müssen die Kerne für die inneren Augenmuskeln getrennt liegen, da der Sphinkter arbeitete, die Akkommodation aber gelähmt war. Der vorderste Kern war völlig zerstört, er konnte daher nicht der für die inneren Muskeln sein. Der Kern des Levator müsse auch hinter den Rectus superior gestellt werden. Der Rectus internus war nicht beeinträchtigt, obwohl der für ihn auch auf der gekreuzten Seite angenommene Kern sicher zerstört war. Der Trochlearkern war beiderseits erhalten. Die gelähmten Augenmuskeln zeigten eine hochgradige degenerative Muskelatrophie.

Cuisset und Raviart (683) beobachteten bei einem 7jährigen Kinde eine vollständige Lähmung des N. oculomotorius links und eine unvollständige rechts, verbunden mit einer rechts stärker ausgesprochenen Neuritis optici, einer Paralyse des rechten unteren Fazialis und einer rechtsseitigen Hemiplegie.

Die Sektion ergab einen hochgradigen Hydrocephalus und einen nussgrossen Solitärtuberkel. Der letztere hatte einen derartigen Sitz, dass das Kerngebiet der Nn. oculomotorii sowie die intrapedunkularen Fasern zerstört waren, ebenso die hintere Partie des roten Kernes, der Ursprung des Pedunculus cerebelli usw. Die Sehnerven waren vollkommen degeneriert.

c) Unsymmetrische doppelseitige nicht isolierte Lähmung einzelner vom Okulomotorius versorgter Muskeln.

Hoppe (684). Bei einem 17jährigen Mädchen hatte sich im Verlaufe eines Jahres eine Reihe von cerebralen Symptomen ausgebildet: Doppeltsehen, schwankender Gang mit Fallen nach rechts, Neuritis optici mit Abnahme des Sehvermögens bis zur Erblindung in 2—4 Monaten), plötzliche Attacke von Steifigkeit aller Muskeln mit Hinfallen ohne Bewusstseinsverlust, Atrophia optici, fehlende Lichtreaktion der Pupillen, Lähmung aller äusseren Augenbewegungen links mit Ausnahme der Abwärtsbewegung, aller rechtsseitigen Augenbewegungen mit Ausnahme der nach ab- und einwärts, leichte Ptosis, normales Hören, extreme statische Ataxie mit Retropulsion, so dass Patientin schliesslich unfähig war, zu gehen. Motilität, Sensibilität und Reflexe waren intakt.

Die Sektion ergab ein zellenreiches infiltrierendes Gliom von 2—4 cm Durchmesser, das die Vierhügel und den Boden des Aquaeductus Sylvii fast symmetrisch durchsetzte. Nach vorn reichte der Tumor wahrscheinlich bis zum Okulomotoriusgebiet, nach hinten bis zum Kleinhirn und Brückenarm.

Hoppe weist zum Schluss noch kurz auf die Wichtigkeit des zeitlichen Auftretens der Ataxie hin: Folgt dieselbe den Allgemeinsymptomen des Tumors und der Ophthalmoplegie, so handele es sich um einen von den Vierhügeln ausgehenden Tumor; gehe die Ataxie der Ophthalmoplegie voraus, dann solle das Kleinhirn Sitz des Tumors sein.

Biancone (685) fand bei einem 18jährigen Schüler, der plötzlich an Doppeltsehen erkrankt war, rechts eine Lähmung aller äusseren Augenmuskeln mit Ausnahme des Abducens, links fast völlige Aufhebung der Bewegung des Auges nach unten, beiderseits Stauungspapille, ausserdem Schwindel, Stehen und Gehen schwankend, klonische Zuckungen in den rechten Extremitäten.

Die Sektion ergab ein kleinzelliges Sarkom des rechten vorderen Vierhügels. Aus dem mikroskopischen Befund ist hervorzuheben, dass das hintere Längsbündel und die absteigende Trigeminuswurzel verlagert und atrophiert waren, und zwar rechts stärker als links, ebenso die mediale und laterale, sowie Kern- und Wurzelfasern des Okulomotorius, Trochlearis und Abducens.

von Oordt (686). $8^1/_2$jähriges Kind, Glykosurie, Nystagmus nach oben, beiderseits Ptosis, Parese des M. rectus superior und externus, des rechten und linken Rectus internus, des rechten Rectus inferior, linksseitige Fazialisparese, Hypalgesie im linken Trigeminus, Ataxie, Störung des Gleichgewichtes.

Bei der Untersuchung fand sich eine haselnussgrosse Geschwulst, die in der rechten Haube lag und sich etwa von der Mitte des vorderen Vierhügels bis zur Höhe des Fazialiskernes erstreckte. Zerstört waren rechts: centrale Haubenbahn, hinteres Längsbündel, Haubenfeld, lateraler Schleifenkern, hinterer Vierhügel, und ferner rechts hochgradig verändert: ein grosser Teil des vorderen Vierhügels, der medialen und lateralen Schleife, des Okulomotoriuskerns, ein kleiner Teil des Trigeminuskerns und der Substantia gelatinosa der Trochleariskreuzung, ausserdem in geringerem Grade der Deiterssche Kern. Der linke Vierhügel war teilweise zerstört und die linke Haube mehr oder weniger komprimiert.

Bei einem 40jährigen Manne fand sich nach der Mitteilung von Hoppe (687) ausser den Erscheinungen der Bulbärparalyse beiderseitige Ptosis, rechts fast vollständig und hier zugleich eine geringe Beweglichkeitsbeschränkung im Sinne des Rectus internus und superior. Die Ptosis wurde allmählich geringer.

Die Autopsie zeigte eine frische Blutung, welche auf der einen Seite den Nucleus centralis anterior des Okulomotorius, zum Teil auch den Nucleus lateralis anterior zerstört hatte.

Lähmungserscheinungen des Okulomotorius bei Fernwirkungen.

a) Kleinhirntumoren.

Bezüglich der Lähmungserscheinungen des Okulomotorius durch Fernwirkung verweisen wir auf das bereits pag. 141 bei den Abducenslähmungen durch Fernwirkung Gesagte.

§ 102. Bruns (499) hebt hervor, dass bei Kleinhirntumoren nicht selten eine Druckwirkung in der Richtung auf die Vierhügel stattfinde. Daher komme es, dass sich dem Krankheitsbilde des Cerebellartumors Augenmuskellähmungen zugesellten, die einen sog. nuklearen Charakter trügen, indem sie stets eine Anzahl von Augenmuskeln auf beiden Seiten, wenn auch nicht in voller Symmetrie, ergriffen.

Er berichtet von doppelseitigen Augenmuskellähmungen in Form der Ophthalmoplegia exterior neben cerebellarer Ataxie, Kopfschmerz, Erbrechen, Stauungspapille bei einem Sarkom des Unterwurms.

Preston (688). Spindelzellensarkom im Wurme des Kleinhirns. Lähmung des rechten und Schwäche des linken M. rectus internus.

Peabody (689). Doppelseitige Ptosis und Strabismus bei einem Rundzellensarkom in der weissen Substanz des Cerebellums.

Moos und Steinbrügge (690) sahen gekreuzte Ptosis und Mydriasis bei einem Kleinhirnabscess, der bis zum Wurm ging.

Inglis und Feenwich (691). Rechtsseitige Ptosis und Lähmung des Rectus internus. Rechterseits im Kleinhirn eine alte mit Blutgerinnseln gefüllte Höhle.

Auerbach und Grossmann (692). Kleinapfelgrosse Cyste des Kleinhirns. Linksseitige partielle Okulomotoriuslähmung.

Nach Bing (693) tritt bei den meisten Kleinhirnaffektionen Nystagmus auf. Nystagmus bei Kleinhirntumoren ist bedingt durch eine Irritation der Deitersschen Kerne oder des hinteren Längsbündels.

Nystagmus verticalis, ein Frühsymptom bei Kompression der Corpora quadrigemina, deutet auf den Sitz des Tumors im vorderen Abschnitt des Kleinhirns hin.

Wir beobachteten einen ausgesprochen vertikalen Nystagmus bei einem Tumor, der vom mittleren Kleinhirnschenkel links ausging und sich in den IV. Ventrikel hineinerstreckte.

Coxwell (694). Ptosis und Nystagmus mit Stauungspapille bei einer gefässreichen Geschwulst in der hinteren Partie der rechten Kleinhirnhemisphäre.

Siemerling (695). 8jähriger Knabe, taumelnder Gang, Nystagmus. Fehlen des rechtsseitigen Konjunktival- und Kornealreflexes, linker Bulbus in allen Bewegungen beschränkt.

Autopsie: Cystisch zerfallenes Gliom der rechten Kleinhirnhemisphäre.

Ferner cerebellare Ataxie:

Jacobsohn und Jamane (696). 38jährige Kranke. Stauungspapille, taumelnder Gang, beiderseits Ophthalmoplegia exterior, Parese der Körpermuskulatur, besonders links, und Beteiligung des linken Fazialis. Apfelgrosses Gliosarkom im Wurm und dem angrenzenden Mark des Kleinhirns. Bei der mikroskopischen Untersuchung erschienen der Okulomotoriuskern und die an ihn herantretenden Wurzeln ohne jede Veränderung; leichter Eindruck des Bodens des IV. Ventrikels und Verdickung des Ependyms.

b) Kleinhirnabscess (vgl. auch Bd. I, pag. 385 und IV, pag. 644).

Nach Rayer (697) litt eine 48jährige Frau seit Monaten an beständigem Kopfschmerz, Betäubung und Schwindel. Die Sprache war erschwert. Es bestand Ptosis und Verschluss der Augen, wie bei Photophobie. Die Pupillen weit und unbeweglich.

Die Sektion ergab in der rechten Kleinhirnhemisphäre eine mit Eiter gefüllte Höhle.

Raimist (698). Kleinhirnabscess, eiterige Meningitis. Okulomotoriuslähmung.

c) Sitz des Krankheitsherdes im Schläfenlappen (vgl. auch Bd. IV, pag. 589 und Bd I, pag. 380—385.

Tumor.

§ 103. Nach A. Knapp (699) ist derjenige Gehirnnerv, welcher am allerhäufigsten durch Schläfenlappengeschwülste in Mitleidenschaft gezogen wird, der N. oculomotorius.

Die gewöhnlich der Tumorseite entsprechende Äusserung der Lähmung des Okulomotorius ist die Ptosis, verbunden mit abnormer Weite und Störung der Reaktion der Pupille. Diese partielle Okulomotoriuslähmung tritt spät auf und hat sowohl einen transitorischen als rezidivierenden Charakter.

Entsteht eine Hemiplegia alternans superior, so ist bei einem schon jahrelang sich bemerklich machenden Tumor derselbe mit grösster Wahrscheinlich-

keit im Schläfenlappen zu suchen, fast mit Sicherheit, wenn zu der genannten Hemiplegie sich noch ein scheinbarer cerebellarer Symptomenkomplex hinzugesellt.

Brandenburg (700). Bei 16 Fällen von Schläfenlappentumoren fanden sich: 9mal Lähmung des Levator palpebr. sup. der gleichen Seite wie der Sitz des Tumors und 7mal Lähmung des Levator palpebr. sup. und des Sphincter iridis der gleichen Seite, wie der Sitz des Tumors.

Altherr (658). Gliom im linken Schläfenlappen genau auswärts vom linken Gehirnschenkel und in der Ausdehnung der vier innersten Gyri. Chiasma und Pons stark abgeplattet. Stauungspapille. Lähmung des rechten Rectus internus und leichte rechtsseitige Ptosis.

Pfeifer (701). Beiderseits Stauungspapille, beiderseits Ptosis. Gliom des rechten Schläfenlappens.

Niessl v. Mayendorf (702). 52jähriger Mann. Nystagmus, rechtsseitige partielle Okulomotoriuslähmung, Parese beider Beine bei stärkerem Befallensein des linken. Stauungspapille. Gliosarkom, das die vorderen zwei Drittel des rechten Schläfenlappens einnahm.

Pfeifer (701). 45jährige Frau. Stauungspapille, vorübergehende Ptosis rechts, vorübergehende Blicklähmung nach links. Sarkom des rechten Schläfenlappens.

Okulomotorius und Abducens.

Pfeifer (701). 26jähriger Mann. Stauungspapille, vorübergehende linksseitige Ptosis, rechtsseitige Abducensparese. Gliom im linken Schläfenlappen.

Okulomotorius-Abducens-Trochlearis.

Gross (703). Fibrosarkom des mediobasalen Abschnittes im linken Schläfenlappen, des Gyrus fusiformis und Hippocampi, das auch den Gyrus lingualis zerstört hatte. Stauungspapille mit Exophthalmus. Vorübergehend bestanden rechtsseitige Abducens- und Trochlearisparese, rechtsseitige Ptosis, leichter Nystagmus und schnellschlägiger Tremor in den Armen und Beinen.

Ducamp (704). 17jähriges Mädchen, Kopfschmerz, Erbrechen, Obstipation; linksseitige Parese mit Hemianästhesie ohne Beteiligung des Gesichts. Sehr leichte Ptosis und Abducensparese, Erweiterung der rechten Pupille, Stauungspapille, Lähmung des Okulomotorius und Trochlearis.

Sektion: In der hinteren Partie des rechten Schläfenlappens und dem vorderen Teile des rechten Okzipitallappens ein Echinococcussack.

Abscess (vgl. auch Bd. I. pag. 380 und Bd. IV, pag. 640).

Brandenburg (700). Bei 45 in der Literatur bekannten Fällen von otogenen Schläfenlappenabscessen fand sich eine

alleinige Lähmung des Levator palpeprae sup. 11mal,
„ „ „ Sphincter iridis 12mal,
Lähmung des Levator palpebrae und Sphincter iridis 13mal,
„ „ Levator palpebrae, Sphincter iridis und Rectus internus 3mal,
„ „ Levator palpebrae, Sphincter iridis, Rectus internus und superior 1mal,
vollständige Okulomotoriuslähmung . . . . . 5mal.

Beschrieben sind ferner zwei Fälle von gekreuzten partiellen Okulomotoriuslähmungen bei inkomplizierten otogenen Schläfenlappenabscessen.

Uckermann (705) fand unter 11 Fällen von otitischen Hirnabscessen in 2 Fällen partielle Okulomotoriuslähmung auf derselben Seite wie der Abscess im Schläfenlappen.

Steinbrügge (706). Otitischer Abscess im linken Schläfenlappen, linksseitige Ptosis. Er weist darauf hin, dass der Okulomotoriusstamm bei Volumzunahme bezw. Verlagerung des Schläfenlappens neben der Anhaftungsstelle des Tentorium cerebelli da, wo der Nerv unter die harte Hirnhaut tritt, einen Druck erleiden könne.

Saenger (707) betont die praktische Wichtigkeit von Störungen des N. oculomotorius bei Schläfenlappenabscess, und zwar die inkomplete einseitige Ptosis und die weitere Pupille auf der erkrankten Seite.

Praktisch am wichtigsten seien die otitischen Abscesse. Von diesen befänden sich 55% im Schläfenlappen, 16% im Kleinhirn.

Fall 2. Ein 20jähriges Mädchen, bei dem wegen Otitis die Radikaloperation gemacht worden war, lag vollständig komatös da. Prof. Ludewig hatte das Kind aufgegeben. Als Dr. Sinell es zeigte, konstatierte S. rechts Ptosis und eine weite reaktionslose Pupille. Rechts Stauungspapille. S. riet sofort, auch den rechten Schläfenlappen einzugehen. Dr. Sinell eröffnete einen grossen Abscess. Das Mädchen wurde geheilt.

Fall 3. 26jähriges Mädchen, rechts Ptosis und weite Pupille. Keine Stauungspapille.

Macewen (708) operierte einen Fall mit Abscess im linken Schläfenlappen, der tödlich endete. Es bestand in vivo Aphasie, Lähmung des linken Okulomotorius, des rechten Armes und der rechten Gesichtshälfte. Hier wird wohl ein Druck auf den Pedunculus ausgeübt worden sein.

Glynn (709) sah vorübergehende linksseitige Ptosis, Schwerbeweglichkeit des linken Auges mit Doppeltsehen, linksseitige Miosis, Atrophia nerv. optici und Stauungspapille bei einem circumskripten Abscess im Bereiche des vorderen Teils der rechten Schläfenwindung nach innen und unten bis gegen die Basis.

Wolff (710). Abscess im Marke der III. Temporalwindung mit Mydriasis, Ptosis, Fazialisparese, Pulsverlangsamung.

Greenfield (711). 26jähriges Individuum. Abscess im linken Schläfenlappen nach Otitis interna. Komplete linksseitige Okulomotoriuslähmung. Stauungspapille.

d) Sitz des Krankheitsherdes im Stirnhirn (vgl. auch Bd. IV, pag. 583).

Tumoren:

§ 104. Müller (712) stellte in ausführlicher Weise die okularen Erscheinungen zusammen, die bei Tumoren des Stirnhirns beobachtet wurden.

Augenmuskellähmungen fanden sich nur in 25 Fällen, häufiger war der Abducens als der Okulomotorius befallen. Lähmungen des Trochlearis scheinen nicht vorzukommen. Die Augenmuskellähmungen waren bald ein-, bald doppelseitig.

War die Lähmung einseitig, so war unter 8 Fällen der Abducens betroffen, wobei der linke leichter beteiligt war als der rechte, unabhängig von dem Sitz der Geschwulst in der betreffenden Hemisphäre. Totale und partielle Lähmungen des Okulomotorius bestand nur selten neben gleichzeitigen Affektionen des Abducens.

Oppenheim (713) berichtete über einen 52jährigen Mann. Stauungspapille, Ophthalmoplegia dextra incompleta und Parese des linken Internus, motorische Reizer-

scheinungen in den Extremitäten. Gliosarkom im basalen medialen Bezirk des rechten Stirnlappens, etwas auf den linken übergreifend. Hydrocephalus internus.

Ballet (714). Gliom des rechten Stirnlappens und des Corpus callosum. Doppelseitige Lähmung des Okulomotorius.

Ballet und Armand-Delille (715). Rechtsseitige Hemiparese, doppelseitige Ptosis und Ophthalmoplegia exterior. Innenfläche der beiden unteren Stirnwindungen von einer gliomatösen Masse eingenommen, die diffus in das umgebende Gewebe überging.

Bielschowsky (716). 24jährige Frau, beiderseits Stauungspapille, rechte Pupille > links, horizontaler Nystagmus, Parese des rechten Externus und beider Interni; rechter unterer Fazialis etwas schwächer als der linke.

Die Sektion ergab ein kavernöses Angiom von etwa 1 cm Durchmesser im vorderen Teile des rechten Stirnlappens (Gyrus frontalis med. und superior).

Bruns (717). 40jährige Frau, rechtsseitige Hemiplegie mit Aphasie, Stauungspapille, linksseitige Ptosis, Schwäche der Heber und Senker des Bulbus am linken Auge, beiderseits Abducenslähmung. Hyperästhesie im linken N. supraorbitalis. Rundzellensarkom im linken Stirnhirn.

Koester (718). Sarkom des linken Stirnlappens mit Stauungspapille, Lähmung aller Bewegungsnerven des linken und Keratitis neuroparalytica des rechten Auges.

Graff (728). Verletzung der Stirngegend. Abscesshöhle im linken Stirnlappen. Stauungspapille. Linksseitige Ptosis und Pupillenerweiterung.

e) Sitz des Krankheitsherdes im Scheitellappen.

Tumoren (vgl. Bd. IV, pag. 587 und 588).

§ 105. Seguin (719). Stauungspapille und rechtsseitige unvollkommene Okulomotoriuslähmung. Walnussgrosses Carcinom im oberen Teile der vorderen Centralwindung. Der rechte Okulomotorius war grau verfärbt.

Bruns (720). 35jähriger Mann, Stauungspapille, rechtsseitige Hemianopsie, rechtsseitige Ptosis von 12stündiger Dauer, sensor. Aphasie, rechts Hemiparästhesie. Sarkom der Dura, das fast die ganze linke obere Parietalwindung grubig vertieft und ihre oberflächlichen Markmassen zur Erweichung gebracht hatte.

Eine Kompression und Verschiebung der Nachbarteile hatte hauptsächlich nach hinten und hinten aussen stattgefunden.

Pfeifer (701). 45jährige Frau, Stauungspapille, linksseitige Ptosis.

Sektion: Apfelgrosser Tumor am unteren Abschnitte der linken Centralwindung.

Wollenberg (721). 38jähriger Mann, Diplopie, Parese der linken Körperhälfte, des rechten N. oculomotorius und Trigeminus. Beiderseits Anosmie.

Autopsie: Grosser Tumor im Marklager des rechten Scheitellappens mit erheblicher Kompression der Brücke und des Kleinhirns.

Holzhäuer (722). $2^3/_4$jähriges Kind, Stauungspapille, Strabismus divergens links und Ptosis rechts. Tuberkel im Gebiete des rechten Parietallappens.

Abscess:

von Pfunger (723) beobachtete einen Gehirnabscess im Scheitellappen mit Hydrocephalus, Abflachung der Brücke und Verklebung der Fossa Sylvii. Die klinischen Symptome bestanden in einer doppelseitigen Ptosis, beiderseitiger Trochlearislähmung, linksseitiger Hemiplegie inkl. Fazialis und linke Pupille > rechts.

f) Sitz des Krankheitsherdes im Hinterhauptslappen.

Tumoren (vgl. Bd. IV, pag. 576 und 591).

§ 106. Bei einem Karzinom im linken Okzipitallappen beschrieb Soetlin (724) eine einseitige Ptosis, rechtsseitige Fazialisparese, Stauungspapille und Panophthalmie.

Friedreich (725). Rechtsseitige Hemiplegie und Anästhesie, Konvulsionen. Links Ptosis und Erweiterung der Pupille. Grosser Tumor im Hinterhauptslappen.

Wollenberg (726). 19jähriger Mann, Stauungspapille, links Fazialislähmung, links Okulomotoriuslähmung, Anosmie, links Trigeminusanästhesie.

Sektion: Zwei Tumoren des rechten Hinterhauptslappens.

Abscess:

Reverdin und Valette (727). Abscess im rechten Hinterhauptslappen mit unvollständiger Lähmung des rechten Okulomotorius. Der vergrösserte Okzipitallappen hatte einen Druck auf die rechte Kleinhirnhemisphäre und die rechtsseitigen basalen Gehirnnerven ausgeübt.

g) Sitz des Krankheitsherdes im Pons.

Tumoren:

§ 107. Eine Beteiligung des Okulomotorius bei Ponstumor beruht entweder auf einem Übergreifen des Tumors vom Pons auf den Hirnschenkel oder auf die Kerngegend des Okulomotorius am Boden des Aquaeductus Sylvii und auf die Vierhügelgegend, oder umgekehrt, bei primärem Sitz des Tumors in einer dieser Gegenden auf späterer Mithineinziehung des Pons selbst.

Wernicke (729). Doppelseitige inkomplete Ptosis, linksseitige Fazialislähmung, Blicklähmung nach links. Affektion des rechten Trigeminus, Mundklemme und Schlingbeschwerden. Tumor im Pons.

Duchek (730), Petrina und Crohn sahen einseitige Ptosis bei Ponsgeschwülsten.

Abscess:

Hancke (731). Bei einem 44jährigen Patienten mit Stauungspapille und einer Parese des rechten Okulomotorius war ein Abscess im Basalteile des Pons vorhanden.

Apoplexie:

In einem Falle von Schüle (732) mit beiderseitiger Pupillenverengerung, einer Parese des linken Abducens und teilweise des beiderseitigen Okulomotorius war ein haselnussgrosser, unregelmässig gestalteter Blutherd in der oberen Hälfte des Pons, der sich am meisten nach links ausbreitete, vorhanden.

D. Die Kernlähmung des Trochlearis.

Die Trochleariskerne schliessen sich ohne scharfe Abgrenzung an das kaudale Ende der lateralen Hauptkerne des Okulomotorius an.

Die einseitige isolierte Trochlearislähmung.

§ 108. Eine isolierte einseitige Trochleariskernlähmung ist sehr selten.

Pick (733). 37jähriger Mann mit Schwindelgefühl, Nystagmus, reflektorischer Pupillenstarre, Trochlearislähmung, starken Kopfschmerzen. Ophthalmoskopischer Befund normal.

Die Sektion ergab einen völligen Abschluss des IV. Ventrikels durch eine narbenähnliche Bildung vor den Alae cinereae, welche das Ependym der Rautengrube, das andere Ende des Unterwurmes und den Plexus chorioideus betraf. Hochgradiger Hydrocephalus.

Nieden (734) beobachtete einen Fall von einer cystoiden Entartung der Zirbeldrüse. Der Augenhintergrund war normal, es fand sich nur eine Parese des N. trochlearis dextr. Durch den Druck waren die Nachbargebilde des III. Ventrikels, dessen Raum vollständig durch den Tumor ausgefüllt war, etwas abgeplattet, hatten

indessen in ihrer Struktur mit Ausnahme der oberflächlichen Partien des vorderen Vierhügelpaares, nicht gelitten.

Bei den beiden folgenden Fällen fehlte der Sektionsbefund. Wegen der Seltenheit des Vorkommens der isolierten einseitigen Trochlearislähmung verdienen dieselben jedoch hier ihrer Erwähnung.

Barabarcher (735). Eine 21jährige Frau hatte Trochlearislähmung, wahrscheinlich infolge von Blutung im Kern des Nerven.

Kraus (736) sah bei einem 12jährigen Knaben 3 Wochen nach Erkrankung an Diphtherie Lähmung des Gaumens und 14 Tage später Lähmung des rechten Trochlearis, wieder 14 Tage später begann die Besserung.

Webster (737) sah eine Lähmung des linken Obliquus superior bei einem Syphilitischen. Jodkalium blieb wirkungslos. Tenotomie des Rectus superior derselben Seite beseitigten die Diplopie und sämtliche Beschwerden.

Meczkowski (738) beobachtete im Verlaufe einer Kohlenoxydgasvergiftung in der 7. Woche Diplopie infolge einer Parese des rechten Obliquus superior, die nach einigen Wochen verschwand.

Kwiatowski (739) beobachtete eine Trochlearislähmung nach Diabetes.

Ferner folgende Beobachtungen nach **Trauma:**

Caspar (742) fügt zu vier aus der Literatur angeführten Fällen von isolierter Verletzung des Trochlearis noch eine Krankengeschichte hinzu. Die Funktionsunfähigkeit war dauernd.

Kraus (743) bringt 38 Fälle von Augenmuskellähmungen nach Schädelverletzungen. Unter den mitgeteilten Fällen war der Okulomotorius mit 13,1%, der Abducens mit 31,5% und der Trochlearis mit 23,6% vertreten.

Little (744) sah nach einem Falle von der Treppe Trochlearislähmung auftreten.

Dunn (745) beobachtete einen Fall von isolierter Lähmung des rechten Trochlearis, welche durch einen Sturz auf den Hinterkopf entstanden war. Ausgang in Heilung.

Der Patient Suyders (746) hatte durch Schädelbruch eine rechtsseitige Trochlearislähmung erlitten. Heilung im Laufe eines halben Jahres.

von Haselberg (747) fand unter 40 Fällen von Schädelbasisfraktur 4mal solche mit einer isolierten Trochlearislähmung.

Posey (748) zeigte einen Fall von isolierter Lähmung des Obliquus superior bei cerebrospinaler Syphilis. Auf Jodkali ging die Lähmung in 6 Wochen zurück, aber 2 Jahre später war die eine Pupille lichtstarr und die andere antwortete träge.

Die nicht isolierte einseitige Trochlearislähmung.

§ 109. Da zurzeit wohl die Totalkreuzung des Trochlearis sowie die partielle Kreuzung des Okulomotorius nicht mehr bestritten wird, so kann bei einer reinen unilateralen Ophthalmoplegie im Sinne dieser beiden Nerven von einer Nuklearlähmung nicht mehr die Rede sein, es müsste denn durch einen ganz besonderen Zufall auf beiden Seiten die dazu gehörigen Kernbestandteile ausser Funktion gesetzt worden sein.

Die nukleare Trochlearislähmung kann im Verein mit anderen Hirnnervenlähmungen bei den verschiedenartigsten cerebralen Prozessen vorkommen und ist, wie aus den zahlreichen Beispielen aus den vorhergehenden Abschnitten ersichtlich, auch sehr häufig.

Über eine isolierte einseitige Trochlearislähmung mit Ptosis berichtete

Rhein (749). 54jährige Frau, Syringomyelie mit Syringobulbi. Es fanden sich Ptosis und Lähmung des Obliquus superior rechts, Gesichtsfeldeinschränkung, Hemiatrophie der Zunge, Hemiplegie und Ataxie.

Die Sektion ergab neben Syringomyelie des Rückenmarks einen Hohlraum in der Medulla mit aufsteigender Degeneration der Pyramidenfasern.

§ 110. Die isolierte doppelseitige Trochlearislähmung.

Dieselbe kann ebensowohl durch Herde je in einem Trochleariskern oder durch einen einheitlichen Herd in der Wurzelkreuzung desselben im Velum medullare anterior hervorgebracht werden, was übrigens hinsichtlich der topischen Diagnose ziemlich irrelevant ist, da dabei lediglich die Vierhügelgegend in Betracht kommt. So berichtete

Remak (750) über einen Fall von doppelseitiger Trochlearisparese. Zuerst zeigte sich die Lähmung rechts, dann links. Dazu kam Hinterkopfschmerz, taumelnder Gang, Dysurie, Schluckbeschwerden, Schwindel, exzessive Reizung des Kniephänomens. Wahrscheinlich lag eine Läsion in der Gegend der Trochleariskreuzung im Velum medullare anterius zugrunde.

Demicheri (741). Sturz aus dem ersten Stockwerk. Bewusstlosigkeit, sonst keine Symptome von Schädelbasisfraktur. Einzige Klage Doppeltsehen. Isolierte Lähmung beider Obliqui superiores.

Blaschek (751) berichtet über eine doppelseitige Trochlearislähmung bei einem 25jährigen Manne nach Sturz von einer hohen Leiter.

Der Sitz der Läsion sei wahrscheinlich das Velum medullare anterius, wo sich die Trochlearisfasern kreuzen und mithin dicht zusammenliegen. Durch den Sturz wäre offenbar hier ein Riss oder eine Blutung durch das Andrängen des Liquor entstanden.

Bielschowsky (752) Fall I. Sturz von einem $2^1/_2$ m hohen Dach. 8 Stunden bewusstlos, heftiges Erbrechen, Nasenbluten, Pulsverlangsamung. Nach Wiederkehr des Bewusstseins Doppeltsehen mit den typischen Erscheinungen der doppelseitigen Trochlearislähmung: Habituelle gesenkte Kopfhaltung zur Ermöglichung des binokularen Einfachsehens bei stark gehobenem Blick. Die Diplopie sei besonders störend dadurch, dass alle Konturen sich spitzwinklig schnitten. Charakteristisch wäre, dass auch bei stärkster Blicksenkung keine nennenswerte Vertikaldifferenz auftrete, solange der Blickpunkt in der Medianebene bleibe, wohl aber trete positive Vertikaldifferenz beim Blick nach links, negative beim Blick nach rechts auf. Analoge Differenzen fänden sich bei Seitwärtsneigung des Kopfes nach rechts auch.

Im zweiten Falle war die doppelseitige Trochlearislähmung die Folge einer doppelseitigen Radikaloperation der Stirnhöhlen.

Die nicht isolierte doppelseitige Trochlearislähmung.

Bei Erkrankungen des Vierhügels und der Glandula pinealis sind die Trochlearislähmungen fast durchweg doppelseitig, aber nur selten ohne gleichseitige Affektion des Okulomotorius, wie aus Fig. 20 u. 23 leicht ersichtlich ist.

Bei einem 28jährigen Manne trat nach Mitteilung von Sorgo (753) im Verlaufe weniger Wochen eine beiderseitige Okulomotorius- und Trochlearislähmung auf, sowie eine beginnende Sehnervenatrophie verbunden mit einer allseitigen, aber besonders rechtsseitigen Einschränkung des Gesichtsfeldes. Ausserdem fanden sich eine linksseitige Hemiparese, vorübergehende Parese des linken Fazialis, des Abducens und des motorischen Trigeminus und isolierte Muskelkrämpfe.

Die Sektion ergab einen Solitärtuberkel im rechten Vierhügelpaar und Kompression des rechten Hirnschenkels, chronischen Hydrocephalus internus und tuberkulöse Leptomeningitis basilaris. In der Gegend der Geschwulst waren folgende Fasersysteme zerstört: der vordere und hintere rechte Vierhügel, der Okulomotorius- und Trochleariskern beiderseits, die rechte cerebrale Trigeminuswurzel, beide Fascic. longitud. post., beide Bindearme, die rechte Schleife und rechte Substantia nigra, sowie alle anderen Faserzüge zwischen

Schleife und Aquäduktus links und zwischen Substantia nigra und Aquäduktus rechts, beide rote Kerne, sowie die Meynertsche und Forelsche Haubenkreuzung.

Christ (754) beschreibt einen Fall von Sarkom der Zirbeldrüse und Vierhügelgegend. Zu einer beiderseitigen Trochlearislähmung gesellte sich allmählich eine Lähmung der Äste des Okulomotorius in unregelmässiger Reihenfolge. Es war wahrscheinlich zuerst von dem wachsenden Tumor die Trochleariskreuzung im Marksegel getroffen worden.

Siemerling (755) beobachtete bei einer 55jährigen, an Morphinismus leidenden Frau eine Ophthalmoplegia totalis exterior dextra mit vollkommener Ptosis und Beweglichkeitsbeschränkung des linken Auges, besonders nach oben, etwas weniger nach innen und unten mit Ptosis mittleren Grades, die sich bei forcierter Anstrengung etwas verminderte. Diese Beweglichkeitsdefekte wurden als im dritten Lebensjahre entstanden betrachtet, wobei anderweitige Erscheinungen von seiten des Nervensystems fehlten. Mikroskopisch war eine Vernichtung resp. Schädigung des Trochlearis- und Okulomotoriuskerns als Folgezustand einer Blutung in Form einer apoplektischen Cyste mit Überresten von Blutpigment festzustellen. Das hintere Längsbündel zeigte beiderseits in seiner ganzen Ausdehnung einen hochgradigen Zerfall an Fasern, besonders auf der rechten Seite, die rechte austretende Okulomotoriuswurzel eine hochgradigere Degeneration, als die linke und die vom Okulomotorius und Trochlearis versorgten Augenmuskeln die für Hirnerkrankung charakteristischen degenerativen Vorgänge, nämlich Atrophie und Umwandlung in Fett. Beide N. optici waren normal.

In zwei Fällen von Grunert und Bertolotti (756) war mit einer Hemiplegie eine doppelseitige Lähmung des N. oculomotorius und trochlearis verknüpft, während die bilateralen konjugierten Bewegungen erhalten waren. Ein Fall kam zur Obduktion und es fand sich ein Tuberkel, der längs des Pedunculus in der Mitte des Aquaeductus Sylvii ausgebreitet war, die Kernregion des N. oculomotorius einnahm und links von einer den vorderen Vierhügel einnehmenden Erweichungszone begleitet war. Auch waren die aus den Kerngebieten des III. Ventrikels auftretenden Fasern völlig zerstört, verschont waren das hintere Längsbündel, der rote Kern und die Wurzelfasern des III. Nerven. Einige Wurzelfasern waren im Fusse des Pedunculus erhalten und gingen in den Nervenstamm über, der nicht vollständig degeneriert war.

In den beiden folgenden Fällen beruhte die doppelseitige Trochlearislähmung offenbar auf einer Fernwirkung.

v. Pfungen (757) beobachtete im Scheitellappen einen Gehirnabscess mit Hydrocephalus, Abflachung der Brücke und Verklebung der Fossa Sylvii. Die klinischen Symptome bestanden in einer doppelseitigen Ptosis, beiderseitigen Trochlearislähmung, linksseitigen Hemiplegie inkl. Fazialis- und Pupillendifferenz (linke Pupille $>$ R).

Infeld (758). Bei einem 70jährigen Manne waren Pupillenstarre, Anisokorie L $>$ R und beiderseitige Lähmung des N. oculomotorius und trochlearis vorhanden. Rechte Extremitäten spastisch-paretisch. Die Diagnose, die durch die Autopsie bestätigt wurde, ergab eine Konkrementbildung im linken roten Kerne.

Nach Oppenheim (l. c.) können die Tumoren der Glandula pinealis Trochlearislähmung und Nystagmus hervorrufen; dabei oft Genitalstörung und schwere Allgemeinsymptome.

E. Die traumatische Nuklearlähmung.

§ 111. Vgl. Bd. I, pag. 431, § 206.

F. Die Polioencephalitis haemorrhagica superior.

§ 112. Über die Polioencephalitis haemorrhagica superior hatten wir Bd. I, pag. 264 ausführlich berichtet. Zu den dort angeführten Fällen wären noch die folgenden mit Sektionsbefund hinzuzurechnen:

Jacobäus (759). In einem Falle war die alkoholische Polyneuritis mit einer schon vor der Sektion erkannten Polioencephalitis haemorrhagica superior kompliziert. Anschliessend an Paresen in den Ober- und Unterextremitäten trat eine doppelseitige Ophthalmoplegie auf, doch ohne Ptosis und Pupillarerscheinungen.

Die Autopsie ergab das Gehirn leicht hyperämisch und ödematös, die graue Substanz, welche die Seitenwand des III. Ventrikels und die Oberfläche des Thalamus optici bekleidet, den Aquaeductus Sylvii umzieht und den Boden des IV. Ventrikels deckt, war von sehr zahlreichen punktförmigen Ekchymosen durchsetzt, das Gewebe geschwollen und nussfarbig.

Schüle (760) beobachtete einen Fall von akuter Ophthalmoplegie bei einem Alkoholiker, welcher nach 33 Tagen ad exitum kam. Die Untersuchung des Gehirns und Rückenmarks ergab hämorrhagisch entzündliche Prozesse im Bereiche sämtlicher Hirnnervenkerne, sowie einen grösseren apoplektischen Herd, der den ganzen rechten III. Kern zerstört hatte.

E. Neisser (761). In einem Falle von Polyneuritis alcoholica fand sich, abgesehen von punktförmigen bis linsengrossen Suffusionen an der Streckseite beider Arme, eine Beschränkung der Beweglichkeit beider Augen nach oben links und oben. Pupille links etwas weiter als rechts. Ophthalmoskopisch rechts starke temporale Abblassung.

Die Sektion zeigte die Pia über der Gehirnrinde diffus getrübt und in der Brücke zahlreiche kleine Blutungen.

Eisenlohr (762) beobachtete bei einem Potator, der nach einer linksseitigen Bronchopneumonie dement wurde, eine plötzliche Erkrankung unter Schwindelgefühl, Erbrechen, später Sopor, maximale Erweiterung der linken, Reaktionslosigkeit der rechten Pupille bei mittlerer Weite, linksseitigen Exophthalmus, keine Stauungspapille. Kurz vor dem Tode fand sich rechtsseitige Mydriasis und Abweichung des linken Bulbus nach aussen.

Die Sektion erwies eine Pachymeningitis haemorrhagica interna über beide vorderen und mittleren Schädelgruben. In der Umgebung des III. Ventrikels und der Seitenventrikel sowie im Hirnstamm zeigte sich eine grössere Anzahl von ganz frischen Hämorrhagien in symmetrischer Verteilung. Die Vierhügel sowie der obere Teil des Pons mit Haubenregion waren rosarot und erweicht.

Raimann (763) betonte, dass die grössere Mehrzahl der alkoholischen Ophthalmoplegien centralen Ursprunges sei. Er führte unter anderen einen Fall eines 45jährigen Mannes an, bei dem eine Ophthalmoplegia interior nebst einer beiderseitigen Abducensparese zur Entwickelung kam und zeitweilig das Bild der Korsakoffschen Psychose darbot. Die Sektion ergab eine Polioencephalitis superior acuta, wobei die Blutungen sich streng auf das centrale Grau der hinteren Partien des III. Ventrikels, des Aquaeductus Sylvii, sowie der IV. Ventrikels beschränkte.

Ferner wurden während eines Zeitraumes von 18 Monaten 44 Alkoholiker im Zustande des Deliriums untersucht und fanden sich bei 7 Augenmuskelstörungen, zumeist solche der Pupillenbewegung. In einem Falle bestand Ptosis, in einem Nystagmus.

Wenn auch dieses Krankheitsbild meist als Folge des Alkoholismus aufzutreten pflegt, so zeigt doch eine Reihe von Krankengeschichten auch andere ätiologische Momente.

Bei einem 62jährigen Manne hatte sich nach der Mitteilung von Boettiger (764) allmählich vollständige Miosis, Okulomotorius- und Trochlearislähmung eingestellt.

Die Sektion ergab Atrophie der Kerne mit Vakuolen in den Ganglienzellen. Die Westphalschen Kerne waren ziemlich gesund. Ausserdem war Blutüberfüllung in der grauen Substanz, und waren kleine Blutungen am Boden und an den Wandungen des III. Ventrikels vorhanden.

Strümpell (765) fand an einem als apoplektische Bulbärlähmung bezeichneten Falle eine Parese des rechten Abducens und einen leichten Nystagmus. In einem anderen, der bei der Sektion relativ zahlreiche Lücken in der Medulla oblongata, teils leere, teils akquirierten kleinen Aneurysmata dissecantia entsprechende, und am unteren Ende des Oklomotoriuskernes mehrere kleine Hämorrhagien aufwies, war eine starke Ptosis beiderseits und links eine partielle Okulomotoriuslähmung vorhanden.

Die Poliencephalitis, über welche Wynhoff und Scheffer (766) berichteten, zeigte bei der anatomischen Untersuchung eine Hyperämie und Blutungen im centralen Höhlengrau um den Aquaeductus Sylvii und eine Erkrankung der Ganglienzellen. Der N. oculomotorius und die Augenmuskeln waren normal. Klinisch wurde Ptosis, Einschränkung der Augenbewegungen und Miosis wahrgenommen. Das ätiologische Moment war eine Influenza.

In einem von Saenger (767) mitgeteilten Falle einer Polioencephalitis acuta bestand am Ende des Verlaufs der Erkrankung bei gleichzeitiger Ptosis und reflektorischer Lichtstarre eine beiderseitige Ophthalmoplegia exterior.

Bei der Sektion fanden sich encephalitische Herde in der Nähe des III. und IV. Ventrikels (Rundzelleninfiltration, stark erweiterte Gefässe, Blutungen).

Hartmann (768). Der Kranke zeigte die Erscheinungen einer Lähmung des linken und einer Parese des rechten Okulomotorius, sowie beider Abducentes und Trochleares, ferner eine Parese des linken motorischen Trigeminus, motorische Paralyse und sensible Parese des rechten Trigeminus, Schlucklähmung, spastische Parese der rechten oberen Extremität und Paralyse der unteren Extremitäten. Die Diagnose wurde auf Poliencephalitis superior gestellt.

Die Sektion ergab eine Rigidität und Verdickung der Gehirnarterien sowie das Gehirn von glattwandigen Cysten durchsetzt. Die Mehrzahl befand sich in der Gegend der Centralwindungen, die geringste Zahl im Hirnstamm. An den Gefässen waren ausser den sklerotischen Veränderungen kugelförmige, stark lichtbrechende Gebilde sichtbar, und in den grösseren und kleineren Gefässen, sowie am Rande der Cysten Bakterien, d. h. mit Kapseln versehene Kurzstäbchen. Es wurde angenommen, dass durch die Blutbahn intra vitam Bakterien eingebracht worden waren, die postmortal sich stark vermehrt und durch Gasbildung die cystischen Veränderungen hervorgerufen haben sollten.

Nach der Mitteilung von Westphal (769) ergab die Sektion in einem Falle von progressiver Augenmuskellähmung starke Blutüberfüllung mit Blutaustritten im Okulomotoriuskern, beides in geringerem Maaße im Abducenskern; der Trochleariskern war noch nicht untersucht. Es schien das Anfangsstadium der Erkrankung vorzuliegen.

Holden (770). 45jährige Frau. Allgemeine Arteriosklerose und Lähmung aller Augenmuskeln mit Ausnahme des M. levator, spincter pupillae und M. ciliaris.

Sektion: Zahlreiche Blutungen im Mittelhirn, Ruptur einer aneurysmatischen Arteria cerebralis anterior.

Guibert (771) berichtet über einen Fall von Polioencephalitis superior et inferior acuta mit Kopfschmerzen, Lähmung sämtlicher Augenmuskelnerven, der Bewegungsnerven des Gesichtes, der Zunge, des Schluckens usw. Es war Zucker im Urin. Nach Quecksilberbehandlung trat völlige Heilung ein.

Auch Boino-Rodsewitsch (772) demonstrierte einen Patienten mit akuter Polioencephalitis und Läsion des III. und IV. Hirnnervenpaares [1]).

[1]) Bei der gegenwärtig auch hier in Hamburg nicht selten auftretenden Encephalitis lethargica beobachtet man ähnliche Symptomenkomplexe. Siehe den Fall auf pag. 100. Es handelt sich nach den zuerst von v. Economo (773) angestellten Untersuchungen um entzündliche Prozesse in der Kernregion. Am häufigsten ist der Okulomotorius befallen. Da auch oft die Pupillen ergriffen werden, so werden wir auf diese Krankheit später eingehender zurückkommen.

G. Die Nuklearlähmungen bei Polioencephalomyelitis.

§ 113. Die Augenmuskellähmungen bei dieser Krankheit hatten wir bereits Bd. I, pag. 297 ausführlich behandelt.

Brasch (774) berichtete über einen weder neuropathisch belasteten, noch luetisch infizierten 47jährigen Mann (Arzt) mit beiderseitiger Abducensparese, rechts mit völliger Lähmung aller äusseren Zweige des Okulomotorius, links nur des Internus. Rechts ausserdem Anästhesie in den beiden oberen Ästen des Trigeminus und Parese des oberen und unteren Fazialis. Im weiteren Verlaufe Ausbreitung der Lähmung auf die Extremitäten. Nach $2^1/_2$ Monaten Exitus. Es wurden erkrankt gefunden: die Kerne des Abducens, die hinteren Abschnitte der Okulomotoriuskerne, die hinteren Längsbündel und die linksseitige Schleife, ein kleiner Bezirk im rechten Hirnschenkelfuss, in der rechten Brücke ein Herd, der den austretenden Fazialis und Trigeminus in sich begriff, den Kern des Fazialis fast ganz verschont, denjenigen des Trigeminus zerstört hatte und stellenweise auf die Pyramidenstränge der rechten Seite übergegriffen hatte. Im Rückenmark Erkrankung der Vorderhörner, im Bulbus Degeneration fast aller Kerne und der Pyramiden.

H. Lähmungen einzelner vom Okulomotorius versorgter Muskeln neben Reizerscheinungen anderer Zweige desselben Nerven.

(Vgl. Bd. I, pag. 69).

Es ist klar, dass ein solches Vorkommnis nur auf eine Alteration des Kernwurzelgebietes des Okulomotorius hinweisen kann, wo ein Herd Lähmung und zugleich an seiner Peripherie Reizung desselben Kerngebietes bewirkt. Eine Läsion des Nervenstammes wird aus mechanischen Gründen derartige Symptome nur selten hervorbringen können.

I. Die kongenitalen Augenmuskellähmungen (Kernaplasie).

§ 114. Über die kongenitalen und hereditären Augenmuskellähmungen hatten wir uns Bd. I, pag. 78 bereits näher ausgesprochen. Es erübrigt noch dem dort Gesagten das Folgende hinzuzufügen. Wir hatten dort hervorgehoben, dass das Zustandekommen dieser Anomalie sich dadurch erkläre, dass irgendwo in der vielgliedrigen Kette, welche der Bewegungsmechanismus der Augen von den kortikalen Centren bis herab zu den Augenmuskeln darstellt, das eine oder andere Glied dieser Kette fehlen oder mangelhaft entwickelt sein könne, wodurch dann der Beweglichkeitsdefekt zustande komme. An beweisenden Sektionen ist aber nach wie vor Mangel. Wir sind daher mehr auf indirekte Schlüsse aus dem vorhandenen Material angewiesen.

Heubner (775) teilte den Sektionsbefund eines zweijährigen Knaben mit, der an einer angeborenen doppelseitigen Fazialislähmung, links stärker als rechts, verbunden mit einer Lähmung beider Abducentes und Atrophie der Vorderhälfte der Zunge gelitten hatte. Zugleich fehlte die Tränensekretion. Tod durch Lungenentzündung.

Sektion: Ausgebreitete Aplasie der motorischen Hirnnervenkerne, sowie der linken Olive, spärliche Entwickelung der linken Pyramidenbahn. Sehnerv und Augenmuskelnerven

erschienen von normalem Aussehen, dagegen war von den motorischen Kernen diejenigen des Hypoglossus, des Fazialis und Abducens beteiligt. Beide Kerne des letzteren hatten einen fast völligen Mangel an Ganglienzellen aufzuweisen. Entsprechend den Zellen verhielten sich auch die Wurzeln der zugehörigen Nerven. Das hintere Längsbündel fehlte auf beiden Seiten fast genau in dem nämlichen Verhältnis und in der nämlichen Ausbreitung, wie die Verkümmerung der motorischen Kerne sich erstreckte.

Lagrange (776) beobachtete eine angeborene doppelseitige Lähmung des M. rectus externus und der oberen Fazialiszweige, und zwar hatte die letztere nach genauer elektrischer Untersuchung centralen Sitz, weshalb dort auch die Abducensläsion resp. Hypoplasie angenommen wurde.

Auch Axenfeld und Schürenberg (777) erbrachten den Beweis dafür, dass ein kongenital völlig unbeweglicher Muskel doch bei der Schieloperation recht ausgebildet vorhanden sein kann.

Stephenson (778) fand bei einem Falle mit doppelseitiger angeborener Abducenslähmung bei der Operation den Externus in normaler Verfassung vor.

Stieven (779) beobachtete einen Fall von doppelseitigem Fehlen des M. rectus inferior bei einem 6jährigen Kinde. Die Untersuchung mit dem Schielhaken ergab, dass weder ein Muskel noch eine Sehne vorhanden war.

Nach Barck (780) sei eine angeborene Störung des nervösen Apparates dann vorhanden, wenn trotz vorhandener normaler Konvergenz eine Störung der associerten Blickrichtung vorhanden wäre. In seinem Falle bestünde eine Aplasie der Centren für die koordinierten Bewegungen.

Koster (781) beobachtete bei mehreren Patienten mit Ptosis congenita nach Einträufelung von Kokainlösung eine Erweiterung der Lidspalte. Er macht auf die praktische Bedeutung dieser Beobachtung bei operativen Maaßnahmen aufmerksam. Wenn die Erweiterung eintrete, so sei dies ein Beweis, dass der Levator palpebrae superior vorhanden sei, dessen Sehne dem M. tarsalis superior ja zum Anheftungstspunkt diene. Würde dieser Stützpunkt fallen, so könne der genannte glatte Muskel nicht wirken.

Pacetti (782) sah in einem Falle angeborener rechtsseitiger Abducenslähmung ausser einer ausgesprochenen Degeneration des gleichseitigen Abducenskerns auch noch degenerative Veränderungen in einer Zellgruppe, die ungefähr in der Mitte lag zwischen dem Kern des Abducens und dem des N. facialis.

In dem folgenden Falle muss in frühester Kindheit eine Degeneration des Okulomotoriuskernes stattgefunden haben.

Siemerling (783) fand in einem Falle von einseitiger linker angeborener Ptosis eine Entartung des centralen und dorsalen Okulomotoriushauptkerns im vorderen Abschnitte auf beiden Seiten. Der distale undWestphalsche Kern waren gesund. Der linke Okulomotoriusstamm zeigte teilweise Atrophie, der linke Levator Zerfall der Fasern und Vermehrung des Zwischengewebes.

Über ein doppelseitiges Fehlen der Recti externi berichtete Mac Kinlay (784) bei einem 16jährigen Mädchen mit Strabismus convergens. In beiden Augen fehlte jede Abduktion.

Da der Abducens- und Fazialiskern nahe beieinander liegen, dürften die folgenden Fälle auf eine Aplasie dieser Kerne resp. ihrer Wurzelfasern zu beziehen sein:

Warrington (785). Der 16jährige Patient zeigte doppelseitige angeborene Unbeweglichkeit des Abducens und des rechten Stirnastes des Fazialis. Der M. orbicularis war freigeblieben.

Gütermann (773) Knabe von 6 Jahren mit doppelter Abducenslähmung, Lähmung beider Nn. faciales mit Ausnahme der für die Muskeln um Unterlippe und Kinn

bestimmten Zweige, die links intakt und rechts paretisch waren. Parese des rechten N. hypoglossus zum wenigsten in seinem Zungenteil. Caruncula lacrymalis auf beiden Seiten missbildet und von einem Epicanthus überlagert. Rechts fehlte die Portio sternocostalis M. pect. maj. und der ganze M. pect. min., ebenso Brustwarze und Warzenhof. Die rechte Schulter stand hoch, rechter Arm in seinem distalen Teil in der Entwicklung zurückgeblieben. Die Finger waren rechts durch Flughäute verbunden.

Péchin (786) berichtete über eine angeborene totale exteriore Ophthalmoplegie. Kein Doppeltsehen. Akkommodation und Pupillenverhältnisse normal. Die leichte Mitbeteiligung des Fazialis sollte sich durch die gemeinsame Abhängigkeit der Kerne der beteiligten Nervenpaare von einem trophischen System erklären.

Die folgenden drei Fälle zeigen eine merkwürdige Übereinstimmung in dieser Hinsicht:

Collins (787) Kranke hatte eine doppelseitige angeborene Lähmung sämtlicher äusseren Augenmuskeln mit Ausnahme des M. rectus inferior. Ausserdem bestand doppelseitige angeborene Fazialis- sowie linksseitige Hypoglossuslähmung und ein angeborener Defekt des linken M. pectoralis.

Ziehen (788) berichtete über einen ganz analogen Fall wie Collins.

Schmidt (789) fand bei einem 6jährigen Knaben eine doppelseitige Abducens-Fazialislähmung nebst Störungen im Hypoglossus, die links stärker entwickelt war, als rechts. Ferner fehlten links der Pectoralis major und minor, ersterer bis auf die klavikulare Portion. Die Recti interni funktionierten gut, und zwar nicht nur bei Konvergenz, sondern auch bei associierten Seitwärtsbewegungen.

Relativ häufig begegnen wir der hereditären Ophthalmoplegie:

Gourzein (790) beobachtete eine kongenitale hereditäre äussere Ophthalmoplegie bei einer Familie, und zwar waren der Vater und fünf Söhne befallen, während drei Töchter, ebenso wie die Mutter davon frei waren.

Pflüger (791) beobachtete eine Ophthalmoplegia exterior bei einem Manne, dessen Vater von demselben Leiden befallen war.

Motolese (792) beobachtete an einem 44 Jahre alten Manne und an dessen 11jähriger Tochter angeborene Lähmung aller äusseren Augenmuskeln, wobei der innere Okulomotorius vollständig unversehrt war.

In der Mitteilung Heards (793) über hereditäre beiderseitige Ophthalmoplegie waren von dieser Erkrankung der Vater, Bruder, zwei Schwestern und zwei Söhne betroffen.

Cooper (794) beschrieb eine Familie, in der eine grosse Anzahl von Mitgliedern von Geburt an eine Lähmung aller äusseren Augenmuskeln einschliesslich des Lidhebers aufwiesen. Es waren nur männliche Glieder befallen. Das Sehvermögen war stets gut.

Chaillous und Pagniez (795) beobachteten eine exteriore Ophthalmoplegie, welche unter sieben Gliedern einer Familie die Mutter, drei ihrer Kinder und einen Enkel befallen hatte. Zugleich bestand Nystagmus horizontalis.

Endelmann (796) teilte zwei Fälle von hereditärer Paralyse des rechten Abducens am linken Auge bei Kind und Mutter mit.

Hamburger (797) zeigte eine Frau mit angeborener Bewegungsstörung des Auges. Nach oben und unten waren die Bewegungen frei. Auswärtsbewegung war unmöglich und bei Einwärtsbewegung wurde das Auge tief in die Augenhöhle gezogen.

Selten ist die angeborene Ophthalmoplegia interior:

Levinsohn (798) beschrieb einen Fall von angeborener Ophthalmoplegia interior bei einem sonst gesunden 17jährigen Menschen. Die Pupillen waren fast maximal weit und starr auf Lichteinfall und Konvergenz. Akkommodationsmuskel gleichfalls gelähmt. Eserin konnte nur in hohen Dosen eine nicht sehr intensive Wirkung ausüben. Die Ophthalmoplegie war doppelseitig.

Ebenso die totale Ophthalmoplegie:

Gessner (799). 6jähriger, gesunder, aus normaler Familie stammender Knabe. Sämtliche externen und internen Augenmuskeln waren angeboren vollständig gelähmt Alle anderen Gehirnnerven intakt. Es handelte sich wohl um eine Hypoplasie des Okulomotoriuskernes.

Die Wurzellähmungen der Augenmuskelnerven.

Vgl. auch Bd. I, pag. 328 und 359, 378 und 447, ferner Bd. IV, pag. 603.

§ 115. Die Wurzeln des N. trochlearis ziehen am Rande des centralen Höhlengraus dorsalwärts und treten nach totaler Kreuzung dicht unterhalb der hinteren Zweihügel zutage.

Die Abducenswurzeln durchsetzen ungekreuzt die Brücke und treten zwischen deren hinterem Rande und der Pyramide hervor.

Wir hatten schon früher hervorgehoben, dass die Diagnose einer Wurzellähmung des Abducens und Trochlearis aus dem Grunde unmöglich sei, weil einerseits eine Kern-, Wurzel- und Stammläsion dieses Nerven, sofern sie nur isoliert auftrete, ganz die gleichen Symptome verursache, und ferner dass das Auftreten einer solchen Lähmung in Gemeinschaft mit der Lähmung anderer Nervenbahnen zwar häufig die betreffenden Nervenwurzeln alteriere, dass aber zufolge der anatomischen Anlage und der meist beträchtlichen Ausdehnung der Krankheitsherde fast immer der Kern des Abducens resp. Trochlearis dabei mitlädiert werde. Anders verhält sich dies jedoch beim Okulomotorius, weil die Wurzelfasern dieses Nerven, den Hirnschenkel senkrecht durchsetzend, dicht an den Pyramidenbahnen (siehe Fig. 24) vorüberziehen, und ferner die Blutversorgung des Pedunculus es ermöglicht, dass auf den Grosshirnstiel beschränkte Erweichungen leicht zustande kommen können.

Zander (784) berichtete über gemeinschaftlich mit Symanski ausgeführte Untersuchungen über die Anordnung der Wurzelbündel des N. oculomotorius beim Austritt aus dem Gehirn. Es wurden 60 Gehirne von Erwachsenen untersucht, dazu 18 Gehirne von Säugetieren aus verschiedenen Abteilungen.

Der N. oculomotorius entsteht teils aus Wurzelbündeln, die, an der medialen Fläche der Hirnschenkels hervortretend, eine „mediale Gruppe" bilden, teils aus solchen, die als „hintere laterale Gruppe" aus der ventralen Abteilung des Hirnschenkels, lateral von den entgegengesetzten, zum Vorschein kommen. Diese letztere Gruppe, die identisch ist mit Schwalbes lateraler Wurzel, ist sehr verschieden stark entwickelt und erscheint häufig wieder durch eine Lücke in eine mediale und laterale Abteilung getrennt, zwischen denen in der Hälfte der Fälle ein rückläufiger Ast der A. cerebri profunda hindurchgeht. Sie fehlt aber niemals ganz.

Da nun die Pyramidenbahnen sich weiter unten kreuzen, so weist eine mit Hemiplegie alternierende Okulomotoriuslähmung mit allergrösster Wahrscheinlichkeit auf eine Erkrankung lediglich der Okulomotoriuswurzeln hin, allerdings unter der Voraussetzung, dass nicht zufällig mehrere Herde gerade

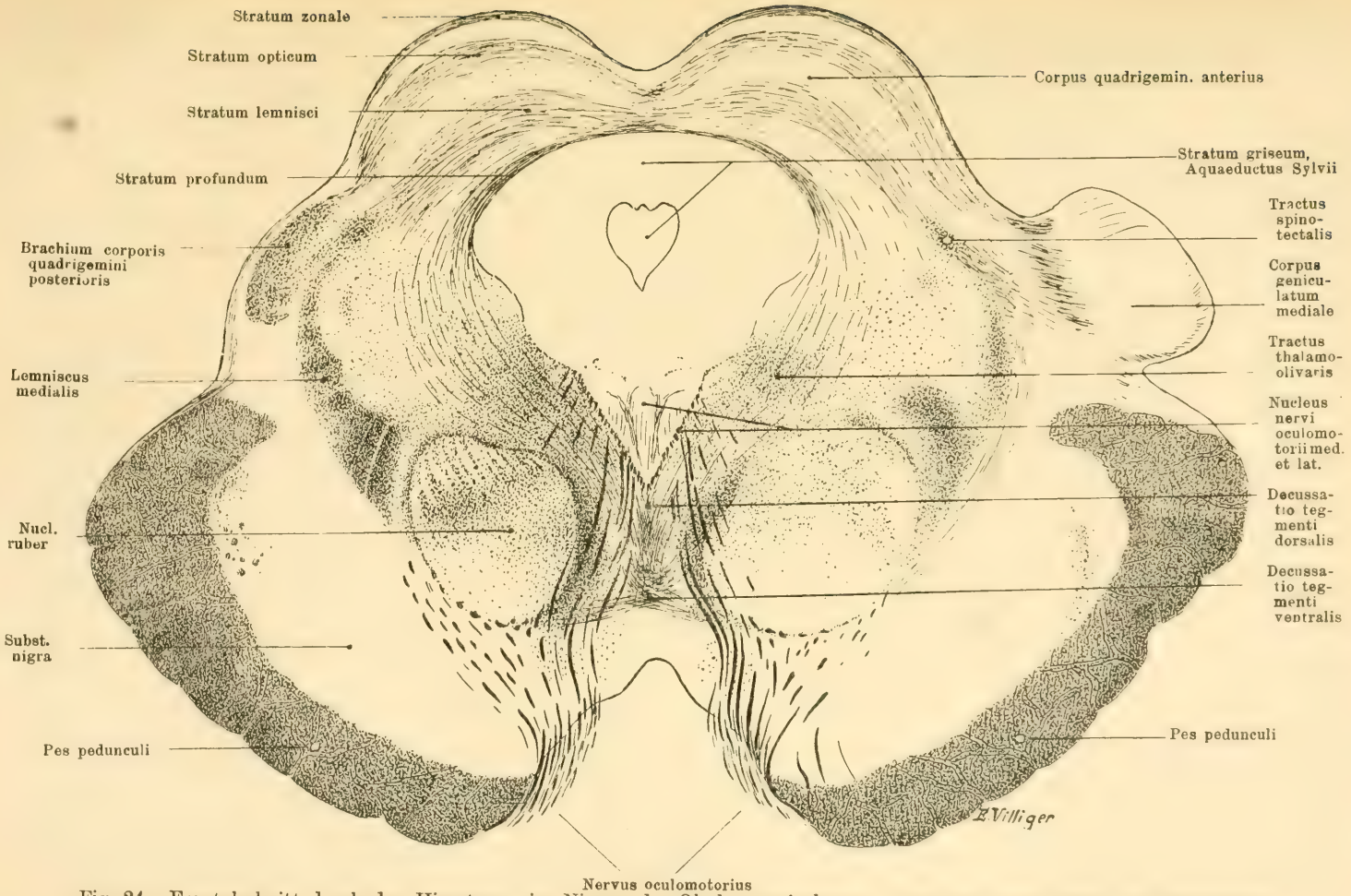

Fig. 24. Frontalschnitt durch den Hirnstamm im Niveau der Okulomotoriuskerne. (Aus: Villiger, Gehirn und Rückenmark.)

diesen Symptomenkomplex, bekannt unter der Bezeichnung „das Webersche Syndrom" hervorgerufen haben. Verbreitet sich der Krankheitsherd auch noch weiter über die Haube, dann tritt noch Hemianästhesie zu diesem Symptomenkomplex hinzu. Indem nun die aus den einzelnen Zellengruppen des Gesamtokulomotoriuskernes hervorkommenden Wurzelfasern, als einzelne gesonderte Stränge ein relativ weites Gebiet einnehmend, den Grosshirnstiel durchziehen, können auch umschriebene Herde im letzteren sehr leicht nur einzelne Fasergruppen zerstören, andere aber völlig intakt lassen, was natürlich dann inkomplete Lähmungen des Okulomotorius zur Folge haben muss. Wir werden uns im folgenden zunächst über die verschiedenen Modalitäten zu verbreiten haben, unter welchen das Webersche Syndrom klinisch in die Erscheinung tritt.

a) Das Webersche Syndrom mit totaler Okulomotoriuslähmung. (Hemiplegia alternans superior.[1])

α) Totale Okulomotoriuslähmung mit gegenständiger Hemiplegie und Hemianästhesie.

Bennet (800). 28jähriger Patient, linksseitige Hemiplegie mit Gefühlabstumpfung im linken Bein. Das rechte Auge konnte nur schwer geöffnet werden.

Die Sektion ergab ausser einem Exsudat an der Gehirnbasis einen hämorrhagischen Herd von dem Umfange einer Erbse im rechten Hirnschenkel, umgeben von kleineren kapillären Blutungen und einer erweichten Zone in der Ausdehnung von 6—7 mm.

Luton (801). Linksseitige Hemiparese und Hemiparästhesie. Das linke Auge konnte nicht geschlossen werden, während rechts Ptosis bestand. Rechts Okulomotoriuslähmung mit Pupillenlähmung. Der rechte Hirnschenkel erweicht. Der schlecht begrenzte Erweichungsherd nahm die ganze Höhe und Dicke des Pedunculus ein und griff sogar über in die benachbarte Partie des Thalamus opticus. Der rechte Okulomotorius atrophisch.

Marotte (802). 38jährige Frau. Rechtsseitige Hemiplegie mit Hemianästhesie und linksseitige Okulomotoriuslähmung. Nach 8 Tagen Exitus. Erweichung des linken Pedunculus cerebri, die nach vorne bis an den Thalamus, nach hinten bis in den Pons reichte. Der Stamm des Nerven war durch den gleichzeitig geschwollenen Hirnschenkel komprimiert.

Gubler (803). Linksseitige Hemiplegie und Hemianästhesie. Rechts Ptosis und Lähmung aller Okulomotoriuszweige. Pupille weit und unbeweglich.

Der rechte Hirnschenkel war abgeplattet, erweicht und fluktuierend. Auf dem Durchschnitt zeigte er sich in einen Brei verwandelt. Die Arterien an der Basis waren atheromatös.

Ferner die Fälle Weber pag. 187 und Schrader pag. 187.

β) Totale Okulomotoriuslähmung mit gekreuzter kompletter Hemiplegie inclus. Mundfazialis und Hypoglossus.

Mayor (804). Rechtsseitige Hemiplegie mit Mundfazialis und Zunge. Linksseitige komplette Okulomotoriuslähmung. Nach 4 Wochen Exitus.

Bei der Sektion fand sich im linken Pedunculus cerebri, entsprechend der Einflechtung des Okulomotorius und unterhalb der Substantia nigra ein Erweichungsherd. Dieser kleine Erweichungsherd sass gerade an der Austrittsstelle des Okulomotorius aus dem Hirnschenkel.

Stark (805) fand bei der Autopsie eines Falles von rechtsseitiger Hemiplegie (Gesichtsfazialis) und linksseitiger Okulomotoriuslähmung eine tuberkulöse Meningitis sämtlicher

[1]) In Bd. I haben wir hervorgehoben, dass Hirnschenkelblutungen ohne Beteiligung des Okulomotorius vorkommen auf Grundlage der arteriellen Gefässversorgung des Pedunculus cerebri. Uhthoff fand dies in 14% von 78 Beobachtungen.

Hirnhäute und eine tuberkulöse Exsudatmasse, die in den linken Hirnschenkel hineingewuchert war.

Sachs (806). 57jährige Frau, linksseitige Hemiplegie und Ataxie mit gesteigertem Patellarreflex, Lähmung des rechten Okulomotorius.

Die Sektion ergab eine Erweichung des rechten Hirnschenkels und Atrophie des rechten N. oculomotorius.

Finkelnburg (807). Fall IV. 34jährige Frau, völlige Verwirrtheit, Lähmung des linken Okulomotorius, Parese des rechten Armes und Beines, Gleichgewichtstörung.

Sektion: Sarkom im interpedunkulären Raume.

H. Beck (808). Hartes Rundzellensarkom im linken Grosshirnschenkel. Ptosis linkerseits und unvollkommene Lähmung der Augenmuskeln mit Ausnahme des M. rectus externus. Linke Pupille weiter, rechtsseitige Extremitätenlähmung. Ophthalmoskopisch starke Füllung der Venen.

Lindsay Steven (809) beobachtete bei einem 7jährigen Knaben linksseitige Hemiparese und rechtsseitige Parese des N. oculomotorius (Ptosis, Pupillenerweiterung usw.). Später wurde auch der linke Fazialis paretisch.

Autopsie: Neben allgemeiner Miliartuberkulose zahlreiche verkäste Hirntuberkel, wovon der eine im rechten Hirnschenkel sass; der heraustretende N. oculomotorius war stark atrophisch

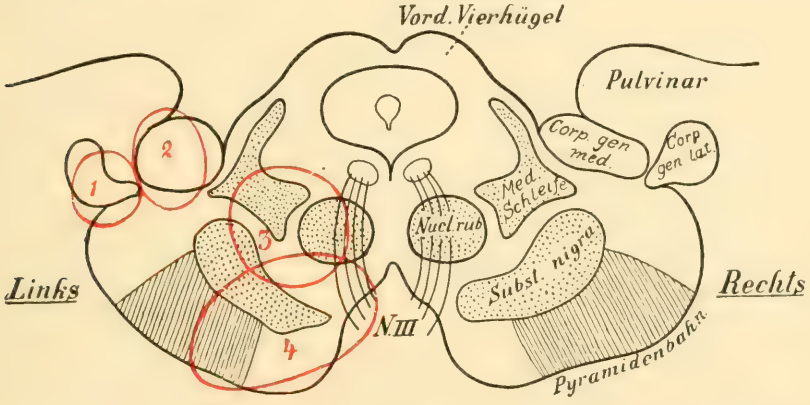

Fig. 25.

Herde in der Vierhügelgegend (nach H. Liepmann in Curschmanns Lehrbuch der Nervenkrankheiten).

1. Hemianopia dextra; 2. beiders. Herabsetzung der Hörschärfe; 3. Sensib.-Störung rechts, Okulom.-Lähmung links; 4. Motil.-Störung der Extrem. rechts, des Okulom. links.

Mohr (810) beobachtete eine gekreuzte komplete Lähmung des linken Okulomotorius mit Ptosis und der rechten Extremitäten bei einem 22jährigen Menschen, dessen Autopsie einen walnussgrossen Tuberkel im linken Hirnschenkel ergab.

Bristowe (811). Links leichte Ptosis isoliert. Rechts totale Okulomotoriuslähmung (Lähmung sämtlicher Augenmuskeln mit Ausnahme des Obliquus superior). Syphilitische Endarteritis der rechten Arteria cerebri posterior mit Erweichung des rechten Hirnschenkels. Linksseitige Hemiplegie.

γ) Totale Okulomotoriuslähmung im Verein mit gekreuzter unvollständiger Hemiplegie.

Archamboult (812) beobachtete bei einem 3jährigen Kinde vollständige Lähmung des rechten Okulomotorius neben unvollständiger Hemiplegie und sehr leichter Fazialisparese der linken Seite. Die Diagnose des Krankheitsherdes im rechten Hirnschenkel in der Nähe der Brücke wurde durch die Autopsie bestätigt. Es wurde ein haselnussgrosser, von erweichtem Gewebe umgebener Tuberkel gefunden.

Warner (813). Tumor im rechten Crus cerebri, rechtsseitige Okulomotoriuslähmung, partielle linksseitige Hemiplegie.

δ) Anfänglich Hemiplegie und später Hinzutritt von gekreuzter Okulomotoriuslähmung.

Oyon (814) sah eine 75jährige Frau mit linksseitiger Hemiparese, die am folgenden Tage vollständig wurde und als neue Erscheinung eine rechtsseitige Okulomotoriuslähmung ohne Befallensein der Pupille und Akkomodation darbot. Die rechte Pupille war sogar enger als die linke.

Bei der Autopsie fand sich im rechten Hirnschenkel ein Erweichungsherd, der den Thalamus berührte. Der N. oculomotorius erwies sich bei der mikroskopischen Untersuchung nur als partiell erkrankt. Die medialen Wurzelfasern waren unverändert geblieben, was das Intaktsein der Binnenmuskeln erklären dürfte.

Souques und Bonnus (815) beobachtete bei einer 62jährigen Frau eine rechtsseitige vollständige, den unteren Fazialis und die Extremitäten betreffende Hemiplegie, verbunden mit einer später aufgetretenen Lähmung des linken N. oculomotorius.

Die Autopsie ergab Atheromatose der Basalarterie, zwei Erweichungsherde in der linken Hemisphäre, der eine im Centrum des Lobus occipitalis, der andere in den inneren drei Fünfteln der unteren Fläche des linken Hirnschenkelfusses. Das schmale innere Ende desselben zog sich unmittelbar hinter dem Stamme des N. oculomotorius hin, berührte ihn aber nur.

ε) Anfänglich Okulomotoriuslähmung und später Hinzutritt einer gekreuzten Hemiplegie.

Putowski (816) beobachtete bei einem 33jährigen, mit Lungentuberkulose behafteten Individuum eine Lähmung des rechten N. oculomotorius und später eine linksseitige Extremitätenlähmung.

Die Sektion bestätigte die Diagnose, nämlich das Vorhandensein eines haselnussgrossen tuberkulösen Herdes im rechten Grosshirnschenkel beim Übergang auf die Brücke.

Sutton (817). Zu einer linksseitigen Ptosis gesellte sich plötzlich unter Bewusstseinsverlust eine rechtsseitige Hemiplegie.

Die Sektion ergab im linken Hirnschenkel ein Gliom, das auch einen schmalen Teil des rechten mitaffiziert hatte[1]).

b) Isolierte Wurzellähmung des Okulomotorius ohne Hemiplegie resp. Hemianästhesie.

Wird nur die innere Partie des Pedunculus cerebri alteriert, so erhalten wir eine isolierte Wurzellähmung der Okulomotoriusfasern.

Findeisen (818). Rechts komplete Okulomotoriuslähmung. Gumma im rechten Hirnschenkel, welches den rechten Okulomotorius beeinträchtigt hatte. Gefässerkrankung Syphilitische Infiltration der Hirnhäute.

Hughlings-Jackson (819). Es bestand eine rechtsseitige Okulomotoriuspares mit Ausnahme der Pupille. Es fand sich eine Erweichung des rechten Hirnschenkels.

Pick (820). Links komplete Okulomotoriuslähmung. Der linke Okulomotorius durch eine gummöse Geschwulst des linken Pedunculus beeinträchtigt, und durch sie die linken Okulomotoriuswurzeln zerstört.

Bei einer totalen isolierten Lähmung des linken Okulomotorius fanden Achard und Lévi (821) einen Erweichungsherd auf der unteren Fläche des linken Pedunculus cerebri in der Mitte zwischen Brücke und Tractus opticus.

---

[1]) Uhthoff (l. c.) gab die Abbildung eines Solitärtuberkels im rechten Hirnschenkel bei einem 10monatlichen Kinde, welches eine rechtsseitige Okulomotoriuslähmung und linksseitige Herabsetzung der Körpertemperatur dargeboten hatte.

Bundschuh (822) berichtete über einen Fall von progressiver Paralyse kombiniert mit einer seit frühester Kindheit bestehenden rechtsseitigen Okulomotoriuslähmung.

Die Autopsie ergab eine Meningoencephalitis im rechten Hirnschenkel aus früherer Zeit, von der jetzt noch eine aus Neuroglia und Bindegewebe bestehende Narbe an der Peripherie des Hirnschenkels zurückgeblieben war. Diese Erkrankung führte zu einer Zerstörung der meisten rechten Okulomotoriuswurzeln, zugleich erschienen die Okulomotoriuskerne in den entsprechenden Partien atrophisch. Die Okulomotoriuslähmung führte zum Nichtgebrauch des rechten Auges, was eine schlechte Entwickelung des rechten N. trochlearis und seines Kernes verursachte. Ausserdem erschien die ganze rechte Hälfte des Hirnstammes betroffen, die rechtsseitige Pyramidenbahn besonders stark, infolgedessen auch das Rückenmark eine asymmetrische Entwickelung beider Hälften zeigte. Klinisch waren hiervon nicht die geringsten Erscheinungen nachweisbar.

η) Inkomplete Okulomotoriuswurzellähmung mit gekreuzter Hemiplegie.

Vgl. auch Fall Hughlings-Jackson pag. 186. Lähmung des Okulomotorius mit Ausnahme der Pupille:

§ 116. Weber (823). 53jähriger Mann. Aortenfehler. Rechtsseitige Hemiplegie und Hemiparästhesie, linksseitige komplete Okulomotoriuslähmung, nur die Pupille zeigte noch etwas Kontraktion auf Licht.

Sektion: In der inneren Hälfte der unteren Partie des linken Hirnschenkels ein 15 mm langer und 6,3 mm breiter Blutklumpen. Von der Oberfläche des Pedunculus war der Herd nur durch eine sehr dünne Schicht von Nervensubstanz getrennt. Er begrenzte sich unten unmittelbar durch den Pons. Der linke Okulomotorius enthielt wenig gesunde Elemente, dagegen reichlich Körnchenzellen. Atheromatose der basalen Gefässe.

Lähmung des Okulomotorius mit Ausnahme der Pupille und Akkommodation:

Alexander (824). 45jähriger Mann. Lues. Parese der linken Extremitäten und Lähmung des rechten N. oculomotorius. Die Pupille und Akkommodation waren anfänglich dabei unbeteiligt, später aber auch gelähmt, wie auch die Sensibilität auf der linken Körperhälfte später abnahm.

Autopsie: Erweichungsherd im rechten Pedunculus cerebri, welcher nach hinten nicht ganz bis an die Brücke reichte; nach vorne lief er in einen Fortsatz aus, der sich bis zum angrenzenden Sehhügel und bis in das centrale Höhlengrau verfolgen liess. Die Wandungen der Art. basilaris, der Art. aquaeductus Sylvii und der Art. cerebri profunda waren vielfach verdickt und die genannten Gefässe an mehreren Stellen thrombosiert.

Vgl. auch den Fall Oyon pag. 186[1]).

Alleinige Lähmung der Pupille und des Levator mit gekreuzter Hemiplegie:

Schrader (826). Rechtsseitige Hemiparese und Hemiparästhesie, linksseitige Ptosis, Mydriasis und Pupillenstarre. Anfänglich war die linksseitige Okulomotoriuslähmung ausgedehnter. Ein Jahr später Exitus.

Sektion: Erweichungsherd im linken Hirnschenkel, der fast durch die ganze Höhe des Pedunculus hindurch bis dicht an die Basis des Hirnschenkelfusses reichte, so dass nur noch etwa 1 mm starke intakte Substanz nach dieser Richtung übrig blieb.

Cassirer (825). Links Ptosis, rechts Hemiplegie. Augenbewegungen frei, vorübergehend Doppeltsehen. Pupille R $>$ L. Rechte starr auf Licht, die linke reagiert. Im linken

[1]) Ferner zitierte Uhthoff (l. c.): Kahler und Pick, Audry, Krafft-Ebing, Bouchard, André Thomas, Mendel, Hughlings Jackson, Bennet, Rickards, Leube und Sutton. Meist waren die äusseren und inneren Okulomotoriusäste gleichzeitig betroffen.

Pedunculus ein gummöser Herd. Derselbe ragt oben gerade bis an die lateralsten Okulomotoriuswurzelfasern heran.

Alleinige Lähmung des Levator mit gekreuzter Hemiplegie:
Vgl. Fall Sutton pag. 186.

Duchek (827). Rechtsseitige Hemiplegie, links Ptosis. Gumma einwärts vom Ursprung des linken Trigeminus in der Brücke, die Hirnsubstanz in nächster Nähe erweicht und weissgelblich verfärbt. Der linke Okulomotorius durch die Geschwulst und die sekundäre Erweichung in der Umgebung in Mitleidenschaft gezogen.

Putowski (828). Rechts Lähmung des Levator, des Rectus superior, des Internus und der Pupille. Im weiteren Verlaufe entwickelte sich eine Lähmung der linken oberen Extremität.

Die Sektion ergab einen walnussgrossen Tuberkel im rechten Hirnschenkel.

Partielle Okulomotoriuslähmung ohne besondere Angabe der betroffenen Zweige:

Kahler und Pick (829). Es bestand linksseitige Hemiplegie und rechtsseitige partielle Okulomotoriuslähmung (Levator palpebrae, Rectus superior, Obliquus inferior).

Die Autopsie ergab eine Schwellung und Erweichung des rechten Grosshirnschenkels, besonders des Fusses. Von den Okulomotoriuswurzeln waren auf der gleichen Seite zum grösseren Teil nur die hinteren Wurzelbündel betroffen[1]).

§ 117. Ausgedehnte Herde können auch nach oben hin bis in den Kern des Okulomotorius reichen.

Schüle (830). Ein 60jähriger Alkoholiker bot linksseitige Hemiparese und verschiedene Störungen der Augenmuskeln dar. Er hatte lange an Schwindel gelitten.

Die Sektion ergab Atherom der kleinen Arterien, Blutungen mit Austritt von Leukocyten in der Rautengrube, unter den Vierhügeln, namentlich im centralen Höhlengrau. Ein Erweichungsherd im rechten Hirnschenkel bis zum hinteren Vierhügel hatte den rechten Okulomotoriuskern und den rechten roten Kern zerstört.

Siemerling (831). Eine Gummigeschwulst im Hirnschenkel hatte den N. oculomotorius schwer geschädigt und zugleich die Kernregion desselben in Mitleidenschaft gezogen. Daselbst hatten nämlich die Ganglienzellen an Zahl bedeutend abgenommen und waren in ihrer Gestalt verändert, im ganzen kleiner, von klumpigem Aussehen, ohne deutlichen Kern.

Cestan und Bourgeois (832). Syndrôme de Weber. Es fanden sich bei der Sektion Erweichungsherde im linken Gehirnschenkel mit Zerstörung des Kernes des N. oculomotorius.

Kahler und Pick (833). In einem Falle von rechtsseitiger Ptosis, vollkommener Lähmung des M. rectus internus und einer Beweglichkeitsbeschränkung nach oben und unten, während die Pupillen normal reagierten und keinerlei Sehstörung bestand, ergab sich ein embolischer Erweichungsherd in der rechten Ponshälfte. Der Herd betraf die innere Hälfte der am meisten nach hinten aus dem Kerne austretenden Wurzelfasern, während von den weiter vorn austretenden nur die mittleren Anteile, und zwar in bedeutend geringerer Ausdehnung, unterbrochen erschienen.

Leube (834) hatte einen Fall von vier kleinen hämorrhagischen Herden im rechten Pedunculus cerebri beobachtet, von welchen er den einen Herd, welcher seinen Sitz am oberen Ende des rechten Okulomotoriuskernes hatte, als bedingend für die intra vitam beobachtete Ptosis des rechten Augenlids sowie für die Erweiterung der rechten Pupille ansah. Anderweitige Störungen der Gehirnnervenfunktion waren nicht vorhanden.

[1]) Bei einer in benommenen Zustand aufgekommenen Frau, bei der die Augenbewegungen nicht zu prüfen waren, schlossen wir aus dem Vorhandensein einer reaktionslosen, weiten linken Pupille und Hemiplegie rechts auf einen Herd im linken Pedunculus. Die Sektion ergab einen grossen Erweichungsherd in der linken Hemisphäre, der bis in den linken Hirnschenkel sich erstreckte infolge von Embolie in die linke Carotis.

§ 118. Das Umgekehrte fand in dem folgenden Falle statt, indem hier der Hauptherd im Okulomotoriuskerngebiet sass und sich nach unten hin verbreitete[1]).

Cuisset und Raviarat (835) beobachteten bei einem 7jährigen Kinde eine vollständige Lähmung des N. oculomotorius links und eine unvollständige rechts, verbunden mit einer rechts stärker ausgesprochenen Neuritis optici, einer Paralyse des rechten unteren Fazialis und einer rechtsseitigen Hemiplegie.

Die Sektion ergab einen hochgradigen Hydrocephalus und einen nussgrossen Solitärtuberkel. Der letztere hatte einen derartigen Sitz, dass das Kerngebiet des N. oculomotorius sowie die intrapedunkulären Fasern zerstört waren, ebenso die hintere Partie des roten Kerns, der Ursprung des Pedunculus cerebelli usw. Die Sehnerven waren vollständig degeneriert.

Auch in den folgenden Beobachtungen waren die Wurzelfasern des Okulomotorius mehr nach oben getroffen worden:

Hirschberg (836) beobachtete einen Fall von rechtsseitiger Hemiplegie mit linksseitiger Okulomotoriuslähmung bei einem dreijährigen Kinde, bei welchem die Sektion unter der linken Hälfte der Vierhügel einen fast walnussgrossen Tuberkel in den Pons hineinreichend nachwies. Beiderseits Stauungspapille.

Leyden (837). Ein Erweichungsherd mit linksseitiger totaler Okulomotoriuslähmung griff dicht oberhalb der oberen Ponsregion in die Partie über, welche von den Fasern des Okulomotorius durchzogen wird.

Zimmermann (838). Links Lähmung des Okulomotorius, rechts Hemiplegie. Syphilitische Erkrankung der rechten Ponshälfte.

§ 119. Auch durch Fernwirkung von einem benachbarten Herde aus kann das Webersche Syndrom hervorgerufen werden, wie die folgenden Beobachtungen dartun:

Eigene Beobachtung:

48jährige Frau kam am 8. Oktober 1915 zur Aufnahme. Klagen über Kopfschmerz. Fing vor vier Tagen an wirr zu werden; wurde besinnungslos.

Die Untersuchung ergab eine linksseitige Hemiplegie, Hemianästhesie und homonyme linksseitige Hemianopsie, rechtsseitige Ptosis und komplette Okulomotoriuslähmung; nach aussen kann das rechte Auge bewegt werden. Beiderseits Stauungspapille.

Im Laufe der Beobachtung besserte sich der Webersche Symptomenkomplex. Der linke Arm wurde wieder gehoben. Das rechte Auge nach allen Richtungen frei beweglich.

Kurz vor dem Exitus am 21. November zeigte sich wieder eine Parese im rechten Arm und im linken Okulomotorius.

Die Autopsie ergab einen hühnereigrossen, nicht scharf abgegrenzten, weichen Tumor (Gliom) im rechten Hinterhauptlappen. Im übrigen Gehirne keine Veränderungen.

Ducamp (839). 17jähriges Mädchen, linksseitige Hemiparese und Hemianästhesie, rechtsseitige Okulomotoriuslähmung, beiderseits Stauungspapille, Lähmung des rechten Trochlearis.

Die Sektion erwies eine grosse Hydatidencyste an der äusseren Seite des rechten Lobus sphenoidalis temporalis. Sie komprimierte nach unten die Pedunculi.

Pye-Smith (840). 12jähriger Knabe. Abnahme des Sehvermögens. Später Parese des linken Arms, Ptosis des rechten Auges. Beiderseits Stauungspapille.

[1]) Jacob (341) fand in einem Falle von rechtsseitiger Hemiplegie, Hemianästhesie, linksseitiger völliger und rechtsseitiger partieller Okulomotoriuslähmung eine Zerstörung des linken Thalamus, eines Teils der linken innern Kapsel, teilweise des Linsenkerns und des Steifenhügels. Totale Zerstörung der Kernregion des III. links, rechts teilweise, ferner links der Haube.

Sektion: Tuberkulöse verkäste Geschwulst im rechten Thalamus opticus, teilweise auf das Crus cerebri übergehend.

Mönkemöller und Kaplan (841) fanden bei einer 47jährigen Frau, die während des Lebens neben einer Korsakoffschen Psychose eine linksseitige Hemiplegie und eine rechtsseitige Lähmung des N. oculomotorius, Facialis und Trigeminus dargeboten hatte, einen Tumor im rechten Schläfenlappen, der auf die rechte Brückenhälfte in der Hirnschenkelfussgegend drückte. Die Hinterstränge und hinteren Wurzeln zeigten eine Degeneration.

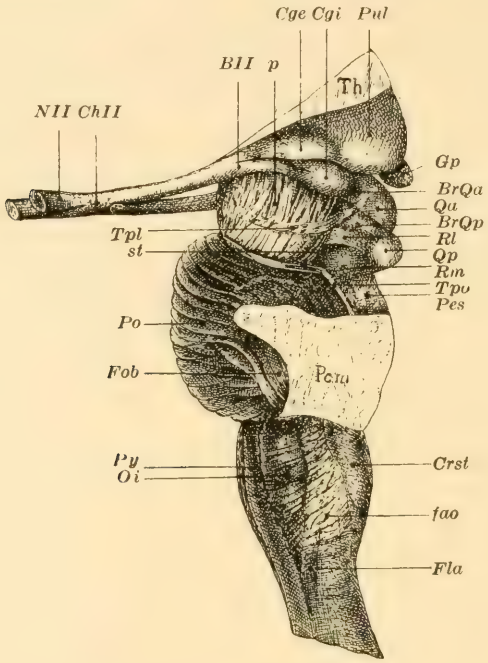

Fig. 26.

Nach Dejerine, Anatomie des Centres nerveux, Tome I, pag. 328.

Die primären optischen Centren.

NII Nervus opticus, *ChII* Chiasma, *BII* Tractus opticus, *p* Pedunculus cerebri, *Cge* Corp. genic. ext., *Cgi* Corp. genic. int., *Th* Thalamus opticus, *Pul* Pulvinar, *Gp* Glandula pinealis, *BrQa* vorderer Vierhügelarm, *Qa* vorderer Vierhügel, *BrQp* hinterer Vierhügelarm, *Rl* Fasciculus triangularis, *Qp* hinterer Vierhügel. *Tpt* Tractus peduncularis transversus.

Sachs (842). Ein $6^1/_2$jähriger Knabe erkrankte mit Konvulsionen, rechtsseitiger Hemiplegie, Blindheit, Sprachstörung, Papillitis, Anästhesie der rechten Hornhaut, linksseitiger Ptosis und Abducenslähmung.

Bei der Sektion fand man eine hämorrhagische Cyste im linken Temporosphenoidallappen, welche den linken Hirnschenkel komprimiert hatte. Derselbe war dadurch atrophisch geworden.

Wising (843) beobachtete bei einem 41jährigen Manne Lähmung der rechten oberen und unteren Extremität, des unteren Teils der rechten Gesichtshälfte und der rechten Zungenhälfte, sowie Lähmung des linken Levator palpebrae.

Die Autopsie ergab einen scharf begrenzten Abscess in der linken Grosshirnhemisphäre, der das mittlere Drittel der linken Centralwindung, einen entsprechenden Teil des Bodens der Centralfurche und den benachbarten Teil der vorderen Centralwindung einnahm. Ausserdem fand sich ein Abscess im Gyrus supramarginalis, am oberen hinteren Ende der

Sylviischen Furche und am hinteren Bogen dieser Windung, und wurde die Ptosis mit diesem Herde in Verbindung gebracht.

Kopesznski (844). Bei einer 42jährigen luetischen Frau trat eine zunehmende geistige Schwäche auf, sowie eine linksseitige Hemiplegie infolge eines apoplektischen Insults und daran anschliessend eine rechtsseitige Okulomotoriuslähmung. Die Weite und Reaktion der Pupillen wechselten fortwährend. Kurz vor Eintritt des Todes (chronische Nephritis) erschien auch der rechte Trochlearis gelähmt, und es entwickelte sich rechterseits ein Hornhautgeschwür.

Die Autopsie ergab zwei Erweichungsherde in beiden inneren Kapseln mit sekundärer Degeneration der Pyramidenbahnen, luetische Veränderungen an der Gehirnbasis, an dem rechten Okulomotorius sowie am Chiasma und vorwiegend starke Beteiligung der basalen Hirngefässe.

§ 120. Das Webersche Symptom bei basalem Herde des Pedunculus.

Doergens (845). Rechtsseitige Okulomotoriuslähmung, linksseitige Hemiplegie. An der Basis des rechten Grosshirnschenkels ein grosser Gummiknoten. Der rechte Okulomotorius durch die Geschwulst beeinträchtigt und mit anderen Hirnnerven in die gummöse Masse eingebettet. Obliteration der rechten Art. communicans posterior.

Wagner (846). Lähmung des linken Okulomotorius, rechtsseitige Hemiplegie. Gumma zwischen Türkensattel und Spitze des Felsenbeines. Der Okulomotorius durch die Geschwulst beeinträchtigt.

Herxheimer (847). Totale rechtsseitige Okulomotoriuslähmung mit Ptosis, linksseitige Parese der Extremitäten. An der Basis des Grosshirnschenkels ein grosses Gumma. Die rechte Hemisphäre von vielen Erweichungen durchsetzt. Der rechte Okulomotorius durch die gummöse Geschwulst im rechten Hirnschenkel beeinträchtigt.

§ 121. Tritt zu einer homonymen Hemianopsie Hemiplegie oder Hemiplegie mit Hemianästhesie der gleichen Seite und gekreuzte Okulomotoriuslähmung, dann ist dieser Symptomenkomplex auf einen Krankheitsherd zu beziehen, der den Tractus opticus da, wo er sich um den Grosshirnstiel windet, resp. das Corpus geniculatum ext. mitergriffen und sich auf den Pedunculus verbreitet hat. Vergl. Fig. 26.

Pitres (848) fand eine doppelseitige Stauungspapille mit partieller rechtsseitiger Okulomotoriuslähmung (Mydriasis und Lähmung des Rectus superor), Parese des linken Fazialis und des linken Arms bei einem kleinapfelgrossen Gliom an der Austrittsstelle des rechten Hirnschenkels, das sich bis in die Sehstrahlung und nach aussen bis an die Spitze des Schläfenlappens gepflanzt hatte. Mitergriffen waren der rechte Tractus opticus und die rechte Hälfte des Chiasmas. Der rechte Okulomotorius lag an der unteren inneren Fläche der Geschwulst und war abgeplattet.

Moeli (849). Luetische 33jährige Frau, linksseitige homonyme Hemianopsie, linksseitige Hemiparese und Hemiparästhesie, rechtsseitige unvollständige Okulomotoriuslähmung.

Sektion: Erkrankung des rechten Thalamus, der vollständig eingesunken war, auch der rechte Hirnschenkel war deutlich verändert, der rechte Okulomotorius verdünnt. Das Corpus genic. laterale der rechten Seite, das auf ein Drittel des linken verkleinert war, besass keine deutlichen Faserzüge in den äusseren Abschnitten. Hochgradige Atrophie des eintretenden Opticus.

Rossi und Roussy (850) beobachteten einen 57jährigen Kranken mit homonymer rechtsseitiger Hemianopsie, Lähmung des rechten Levator, linksseitiger Mydriasis paralytica, beiderseits Akkommodationslähmung und Lähmung des Rectus superior und inferior. Ophthalmoskopischer Befund normal.

Die Sektion ergab einen alten syphilitischen Erweichungsherd, der sich vom Tractus opticus bis zur unteren Seite des Pedunculus links erstreckte. Weiter oben war die hintere

Hälfte des inneren Segmentes der inneren Kapsel bis zum hinteren Teile des Pulvinar auf der Innenseite zerstört, weiter unten die grösste Partie des Corpus genic. internum und externum, links der linke Tractus opticus. Im Pedunculus dehnte sich die Läsion bis auf die Haube aus, und nach innen verbreitete sie sich zwischen dem roten Kern und dem Fusse des Pedunculus, zerstörte noch den Locus caeruleus und einen Teil der Okulomotoriusfasern.

Leyden (851). Thrombose der Basilararterie. Rechts Ptosis, sowie Lähmung des rechten Rectus internus. Links Hemiplegie mit linksseitiger homonymer Hemianopsie. Pupillen beide sehr eng, reagierten fast gar nicht. Lues.

Wernicke (852). Ein 24jähriger Arbeiter hatte mittelst eines langen Messers vor 7 Jahren einen Stich in die linke Schläfengegend erhalten. Wernicke konstatierte eine Lähmung des rechten Arms und des rechten Mundfazialis, ferner geringe Ptosis des linken Oberlids und eine rechtsseitige Hemianopsie mit hemianopischer Pupillenreaktion.

Hartmann (853) stellte einen Patienten vor, der sich mit einem Revolver etwas vor und oberhalb des rechten Ohres in den Schädel geschossen hatte. Es bestand eine linksseitige Hemiplegie, linksseitige Fazialislähmung mit Ausnahme des oberen Astes, eine rechtsseitige komplette Okulomotoriuslähmung und eine linksseitige gleichseitige Hemianopsie. Der Sitz des Geschosses wurde in den Hirnschenkel verlegt.

In der folgenden Beobachtung bestand Okulomotoriuslähmung mit gekreuzter homonymer Hemianopsie ohne Hemiplegie:

Rothmann (854). Ein $^3/_4$jähriges Kind zeigte eine vollkommene linksseitige Okulomotorius- und wahrscheinlich auch Trochlearislähmung bei intaktem Abducens, ferner eine rechtsseitige homonyme Hemianopsie.

Bei der Sektion fand sich ein von den Meningen an der Schädelbasis ausgegangenes kleinzelliges Sarkom, das den linken Opticus, Okulomotorius, Trochlearis und Tractus opticus umfasst hatte und in die linksseitige hintere Thalamusgegend eingedrungen war, hier den linken Pedunculus cerebri durchbrechend.

b) Das Syndrom von Benedict.

§ 122. Charcot (855) bezeichnete als Syndrôme de Bénédict ein Krankheitsbild, welches Lähmung eines Okulomotorius und Zittern des gegenüberliegenden Armes umfasst. Der Sitz ist am inneren unteren Teile des Pedunculus cerebri. Die Bewegung des Arms besteht in Pro- und Supination.

Halban und Infeld (856) gaben eine literarische Zusammenstellung der Hemiparese mit unwillkürlichen Bewegungen, verbunden mit gekreuzter Okulomotoriuslähmung und teilten 32 fremde und 2 eigene Beobachtungen mit. Die mikroskopische Untersuchung des zur Obduktion gekommenen zweiten Falles ergab einen Herd in roten Kern der linken Haube, der wesentlich den roten Kern in seiner ganzen Ausdehnung zerstört hatte. Die Okulomotoriusstörung war bedingt durch Läsion der Wurzelfasern. Die kontralaterale Bewegungsstörung beruhte auf Läsion der den roten Kern durchsetzenden Faserung.

Marcuse (857) fand bei einer Patientin, bei der klinisch seit 14 Jahren neben einer komplizierten Psychose, unwillkürliches Zittern der rechten Extremitäten und linksseitige Okulomotoriuslähmung mit schliesslicher Pupillenstarre und Abduktionsstellung des linken Auges vorhanden gewesen waren, bei der Sektion ein Angiom, das mit seinem vorderen Ende frei in den III. Ventrikel hineinragte, die beiden Thalami auseinanderdrängte, die Commissura posterior stark dehnte und den Corp. mammillaria fest auflag. Der Tumor hatte unter anderem den Okulomotoriuskern auf der linken Seite direkt zerstört, auf der

rechten Seite war ein geringer Teil der Okulomotoriuskernfasern erhalten. Ausser dem Angiom fand sich im rechten Thalamus ein ca. 2 cm langes verknöchertes Blutgefäss.

Lees (858) beobachtete ein $6^1/_2$jähriges Kind mit rechtsseitiger Okulomotoriuslähmung und konvulsivischen Zuckungen im linken Arm.

Bruns (859). Gumma im linken Hirnschenkel mit totaler linksseitiger Okulomotoriuslähmung und Zittern am rechten Arm und Bein.

Flesch (860) stellte die Diagnose auf einen Tuberkel in der rechten Hirnschenkelhaube bei einer Kranken, die von einer rechtsseitigen vollkommenen Okulomotoriuslähmung befallen war. Nach einem Monate Schwäche der linken Extremität und Zittern der linken Hand. Die Ophthalmoreaktion fiel positiv aus.

Nach Oppenheim kommt die Okulomotoriuslähmung kombiniert mit Hemiataxie der anderen Seite selten vor.

Bostroem (505) sah diesen Symptomenkomplex bei einem 5jährigen Kind. Die Autopsie ergab einen Solitärtuberkel im rechten vorderen Vierhügel. Krafft-Ebing sah einen derartigen Fall mit Lokalisation im Haubengebiet.

c) Doppelseitige Wurzellähmungen des Okulomotorius.

§ 123. Doppelseitige Wurzellähmungen des Okulomotorius können auf verschiedene Weise zustande kommen, und zwar

α) durch gesonderte Herde je in einem Hirnschenkel, wie in den folgenden Fällen:

Saenger (861) beobachtete bei einer 50jährigen Frau einerseits eine linksseitige Hemiplegie und eine rechtsseitige vollständige Lähmung des N. oculomotorius, andererseits eine rechtsseitige Hemiparese mit einer linksseitigen unvollständigen Okulomotoriuslähmung.

Die Sektion ergab einen Erweichungsherd im rechten Pedunculus, der den roten Kern mit den Fasern des N. oculomotorius, sowie einen Teil des Fusses zerstört hatte und im linken Pedunculus einen sklerotischen Herd, der das innere Viertel des Fusses und die hier verlaufenden Fasern des genannten Nerven vernichtet hatte. Der rechte N. oculomotorius war vollkommen degeneriert. Zwischen der Teilungsstelle der Art. basilaris und der Communicans posterior war an den hier befindlichen Arterien an zwei Stellen eine knotenförmige Endarteriitis vorhanden, die zu einer Verschliessung eines oder mehrerer Äste der zum Pedunculus verlaufenden Arterien geführt hatte.

Rosenthal (862). 39jährige Frau, Parese der rechten Extremitäten und rechtsseitige Hemianästhesie, totale Lähmung des linken N. oculomotorius. Kurz vor dem Exitus ergriff die Lähmung auch den rechten Okulomotorius.

Bei der Autopsie fand sich zwischen beiden Hirnschenkeln eine über erbsengrosse Geschwulst. Die unterste Partie des rechten Pedunculus cerebri mit dem angrenzenden Teile der Haube war erweicht. Im inneren Teile des linken Hirnschenkels fand sich eine erbsengrosse Cyste, welche die durchziehenden Okulomotoriusfasern zerstört hatte. Vom vorderen Teile der Lamina perforata posterior ging, den rechten Okulomotorius einschliessend, ein über bohnengrosses, die Corpora mammillaria und den Hinterteil der Tuben substituierende Gliosarkom aus.

Rickards (863). Bei einem 64jährigen Potator trat eines Tages eine rechtsseitige leichte Ptosis und Unsicherheit beim Gehen auf. Am folgenden Tage war sein Gang stark schwankend und es entwickelte sich unter Benommenheit eine doppelseitige Ptosis. Hierauf trat eine deutliche Parese der linken Gesichts- und Körperhälfte auf motorischem und sensiblem Gebiete ein. Ausser einer doppelseitigen Ptosis war keine Augenmuskellähmung zu konstatieren. Am 25. Tage Exitus.

Die Sektion ergab eine Hämorrhagie in die medianen und oberen Partien beider Hirnschenkel, welche rechts beträchtlichere Störungen als links verursacht hatte.

In dem folgenden Falle sass ein Herd in dem einen Hirnschenkel und eine hinzugetretene Meningitis im Trigonum intercrurale hatte den anderen Okulomotorius affiziert:

Mendel (864) sah Intentionszittern im rechten Arm, Schwäche im rechten Bein und linksseitige Okulomotoriuslähmung mit Ptosis in einem Falle, bei dem sich 14 Tage vor dem Tode auch Lähmung des rechten Okulomotorius eingestellt hatte.

Die Sektion ergab einen Tuberkel im linken Hirnschenkel. Derselbe nahm vorzugsweise den mittleren Teil der Haube ein und reichte bis zum Corpus subthalamicum.

Die zuletzt aufgetretene Okulomotoriuslähmung fand ihre Erklärung in einer circumskripten tuberkulösen Meningitis im Trigonum intercrurale.

β) Durch einen Herd in einem Hirnschenkel, der auf den anderen übergegriffen hatte:

Nissen (865). 3jähriger Knabe, Ptosis rechts, dann Parese des gesamten rechten Okulomotorius und Trochlearis, hierauf Hemiparesis links. Fundus normal; kein Fieber, kein Erbrechen. Später links Ptosis.

Autopsie: Tuberkelgeschwulst im rechten Hirnschenkel bis zum Aquaeductus Sylvii mit Übergreifen auf den linken Hirnschenkel.

γ) Durch einen Herd in der Okulomotoriuskernregion, der sich auf beide Hirnschenkel erstreckt hatte:

Bouveret und Chapotot (866) beschrieben einen in der Okulomotoriuskernregion befindlichen Tuberkelknoten, der sich jedoch basalwärts auf beide Hirnschenkel erstreckt hatte und bei dem in vivo doppelseitige Ophthalmoplegia exterior, doppelseitige Stauungspapille und Paraplegie beobachtet worden war.

δ) Durch einen Herd im interpedunkulären Raume:

Boinet (867). 34jähriger Kranker, rechtsseitige Hemiplegie, Nystagmus, Parese des rechten Fazialis, Pseudoparalysis glossolabialis et pharyngea, doppelseitige Anästhesie des Gesichtes, Lähmung beider Okulomotorii und Hemianopsie.

Sektion: Auf der Unterfläche des Gehirns im Niveau des Chiasmas und des Traktus ein Gliosarkom, ausgehend von der Regio optico-striata und reichend bis zu den Seitenventrikeln und zur Zirbeldrüse. Sein Vorderteil komprimierte beide Pedunculi. Die Hauptmasse der Geschwulst ging durch die grossen Centren durch und füllte beide Seitenventrikel aus.

Bouchaud (868) beobachtete bei einem Geisteskranken eine hochgradige rechtsseitige Pupillenverengerung und Strabismus divergens, rechts mehr als links, sowie Steifigkeit der rechtsseitigen Extremitäten.

Die Sektion erwies eine linksseitige Pachymeningitis haemorrhagica an der Konvexität und einen kleinen Blutherd zwischen den Pedunculi cerebri an ihrer inneren Seite. Infolge davon wurden die Wurzelfasern der beiden Recti interni komprimiert.

ε) Durch einen einseitigen Herd mit Nachbarschafteinwirkung auf den anderen Okulomotorius:

Baginski (869) demonstrierte das Gehirn eines Kindes. Während des Lebens bestand rechtsseitige und linksseitige partielle Okulomotoriuslähmung und totale linksseitige Fazialislähmung, ausserdem linksseitige Hemiplegie. Beiderseits Stauungspapille.

Neben beträchtlichem Hydrocephalus fand sich im rechten Hirnschenkel ein mit käsiger Masse erfüllter Herd, der nach vorn bis nach dem Thalamus opticus, nach hinten in das untere Drittel des Pons eindrang. Fast die ganze Masse des Hirnschenkels war in eine verkäste und erweichte Masse verwandelt.

Krafft-Ebing (870). 41jährige Frau. Zunächst rechts Lähmung sämtlicher innerer und äusserer Zweige des Okulomotorius, beiderseits Stauungspapille. Später Lähmung des linken Okulomotorius. Dabei beständiger Drehschwindel. Linksseitige Ataxie.

Autopsie: Im rechten Grosshirnschenkel, knapp vor seiner hinteren Grenze, am vorderen Rande des Pons im Bereiche des hinteren Vierhügels ein tuberkulöser Knoten. Derselbe erstreckte sich bis dicht an die Mittellinie zwischen den beiden Hauben, hatte eine länglichovale Gestalt und lag schräg von hinten und unten nach vorne und oben im rechten Mittelhirn und hatte bis auf eine dünne Grenzschicht hart an der Substantia nigra die Haubenportion der hinteren Dreiviertelteile des rechten Grosshirnschenkels und den ganzen rechten Vierhügel in sich aufgenommen. Der Sulcus oculomotorius dexter war durch die Wölbung der medialen Fläche des rechten Hirnschenkels fast verstrichen und, indem die Wölbung in die mediale Fläche des anderen Hirnschenkels sich vordrängte und sie einbuchtete, war der Sulcus sinister gänzlich verstrichen. Der rechte N. oculomotorius erschien platter und dünner als der linke.

Gierlich (871). Ein zweijähriger Knabe erkrankte an einer monoplegischen Lähmung des linken Arms cerebralen Charakters. Nach einem Jahre Entwickelung von Hirndruckerscheinungen und Stauungspapille. Eine Trepanation in der Gegend des rechten Armcentrums war negativ. Einige Wochen später fortschreitende doppelseitige Okulomotoriuslähmung und konjugierte Deviation nach rechts.

Autopsie: Tuberkel von Kegelform, dessen abgestumpfte Spitze in der frontalen Ebene des Pons ihren Anfang nahm, hier die Pyramidenfasern zerstört hatte, den Hirnschenkel durchzog und in der Regio subthalamica endete.

?) Auf eine Läsion des mittleren Kleinhirnschenkels wurde die Magendiesche Schiefstellung der Augen zurückgeführt. Stewart und Holmes beschrieben sie als skew deviation. Bei derselben steht das Auge der kranken Seite nach unten innen, das andere nach aussen oben. Sie wurde besonders nach operativem Eingriff am Kleinhirn beobachtet.

§ 124. Was die Ätiologie anbelangt, so fanden sich unter den hier angeführten 68 Fällen mit Sektionsbefund

Erweichungen	23	Fälle
Apoplexien	6	„
Tuberkel	15	„
Gummata	9	„
Sarkome und Gliosarkome	7	„
Angiome	1	„
Hydatidencyste	1	„
Tumoren ohne Angabe	2	„
Encephalitis	1	„
Abscess	1	„
Stichverletzung	1	„
Revolverschuss	1	„

Die basalen Lähmungen der Augenmuskelnerven.

§ 125. Der **N. abducens** verläuft zwischen Pons und Clivus nach oben, lateral und vorn und durchbohrt die Dura mater medial und unterhalb vom Trigeminus, etwas unter der Spitze der Felsenbeinpyramide. Über diese hinweg

gelangt er dann in den Sinus cavernosus, in dessen Mitte er liegt, und durch die Fissura orbitalis superior unterhalb des N. oculomotorius und N. nasociliaris in die Orbita zum Rectus lateralis.

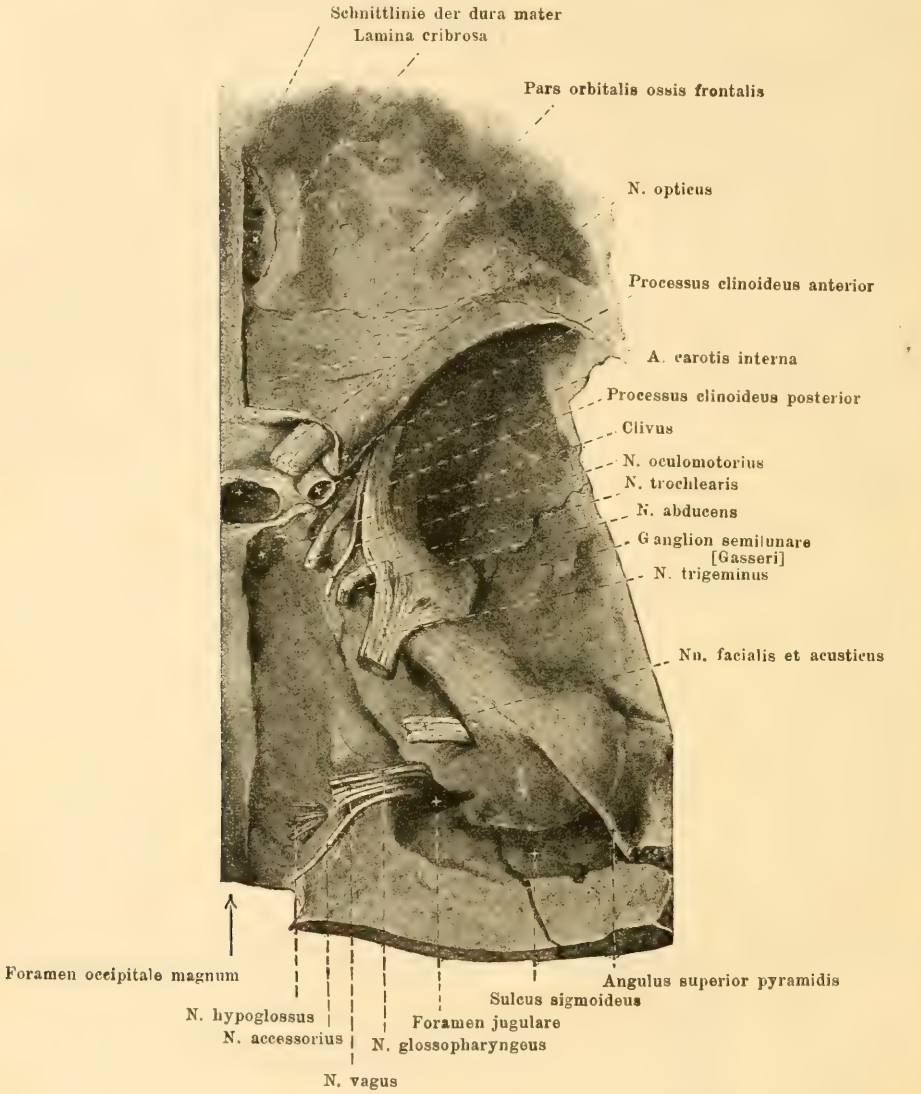

Fig. 27.
Nervendurchschnitte durch die harte Hirnhaut und rechte Schädelhälfte (nach Spalteholz).

Der Stamm des **N. oculomotorius** zieht nach dem Austritt aus der ventralen Fläche des Hirnschenkels am vorderen Rande der Brücke zwischen der A. cerebelli superior und der A. cerebri posterior vorwärts und lateralwärts und durchbohrt lateral vom Proc. clinoideus posterior die Dura mater, verläuft dann in der lateralen Wand des Sinus cavernosus, lateral von der A. carotis

interna zur Fissura orbitalis superior, die er unterhalb des N. trochlearis und des N. ophthalmicus passiert.

Der Stamm des **N. trochlearis** läuft entlang dem oberen Brückenrande um die Hirnschenkel herum zur Basis und durchbohrt lateral vom N. oculomotorius die Dura mater. Im Sinus cavernosus liegt er in der Lateralwand unter dem III. Nerven, dann kreuzt er ihn und zieht in die Fissura orbitalis superior schräg über den Levator palpebrae zum M. obliquus superior.

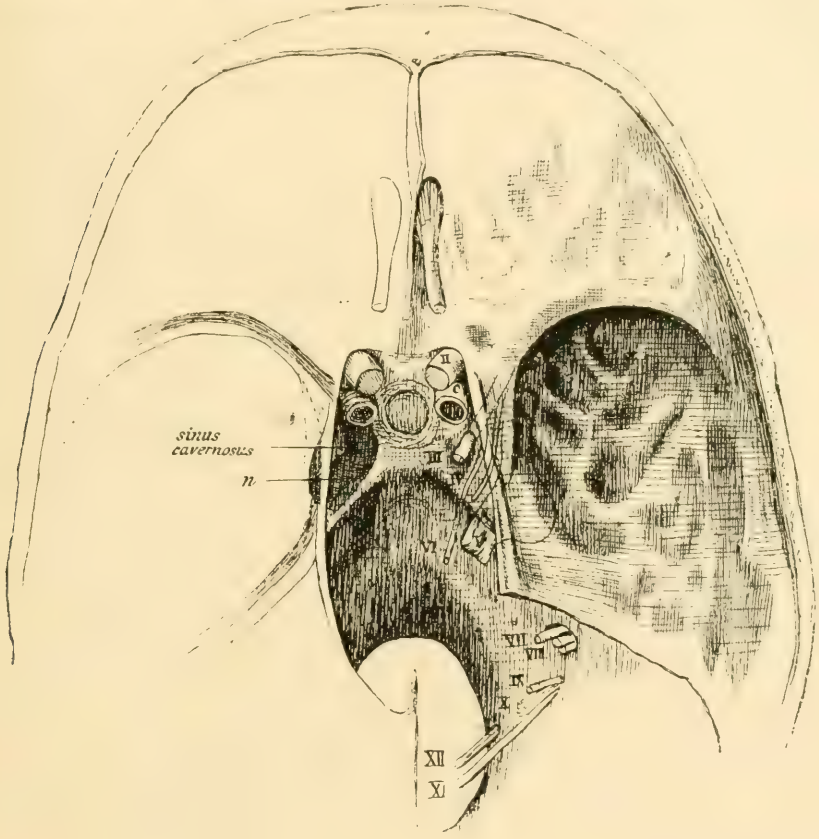

Fig. 28.
Verlauf der basalen Nervenstämme nach Merkel.

Für die Diagnose einer basalen Augenmuskellähmung ist das ätiologische Moment von ganz besonderer Bedeutung, wobei die Syphilis, die Meningitiden und die Schädelbasisfrakturen an hervorragender Stelle stehen. Da die Nervenstämme der Augenmuskeln an der Basis nahe beieinander liegen (vgl. Fig. 27 u. 28), werden durch Herderkrankungen meist mehrere Augenmuskelnerven für sich allein als auch im Verein mit anderen Gehirnsymptomen an der Schädelbasis gleichzeitig gelähmt, wobei die Paralyse des Okulomotorius, wiewohl nicht durchgängig, als eine totale befunden wird. Wenn wir auch hier wegen

der vereinfachten anatomischen Anlage jenen eigenartigen und in sich begrenzten Symptomenkomplexen nicht in einem Umfange begegnen, wie bei den Erkrankungen des Kerngebietes, so können wir doch aus der Aufeinanderfolge, der Einseitigkeit der Lähmungen, wie aus der gleichzeitigen Erkrankung benachbarter Nervenstämme, wohlcharakterisierte Gruppen hervorheben, welche mit grösster Wahrscheinlichkeit auf basale Lähmungen hinweisen. Dass wir auch hier durch Fernwirkung, namentlich von Tumoren, mancherlei Täuschungen hinsichtlich der topischen Diagnose ausgesetzt sind, braucht nicht besonders hervorgehoben zu werden. In Anbetracht vorerwähnter Gesichtspunkte werden wir diesem Abschnitte folgende Gruppierung zugrunde legen:

A. Die Ätiologie der basalen Augenmuskellähmungen,
B. Die Krankheitsherde im Bereiche der Fissura orbitalis superior und im Sinus cavernosus.

I. Die Ätiologie der basalen Augenmuskellähmungen.

1. Meningitische Exsudate.

§ 126. Die Augenmuskelstörungen bei den verschiedenen Formen der Meningitis, namentlich der tuberkulösen (vgl. Bd. I, pag. 387 und Bd. V, pag. 220), der eiterigen (vgl. Bd. I, pag. 398 und Bd. V, pag. 216) und der epidemischen Cerebrospinalmeningitis (vgl. Bd. I, pag. 396) verursachen hinsichtlich der topischen Diagnose bei ihrem akuten Verlaufe und dem allgemeinen Krankheitsbilde in der Regel weniger Schwierigkeiten, vielleicht mit Ausnahme der eiterigen Meningitis.

v. Pfungen (872) nimmt an, dass bei den verschiedenen Formen der Meningitis Bewegungsstörungen der Augenmuskeln in dreierlei Weise zustande kommen können, nämlich 1. indem ein Exsudat die Nerven an der Schädelbasis einhülle, 2. im Gehirnschlitz (Gegend zwischen Splenium und Vierhügeln) die Läsion den Trochlearisstamm, die Nervenkerne, die Koordinationscentren und ihre Associationssysteme treffe, 3. von der Gehirnrinde aus die Gesamtheit der einseitigen Bewegungsimpulse gehemmt werde.

So berichtete Heubner (873) über folgenden Fall: Strabismus convergens des rechten Auges, später auch des linken. An den Vierhügeln, der rechten Brückenhälfte, längs der Fossae Sylvii tuberkulöse Meningitis mit Hydrocephalus. Abducenskerne und Wurzeln intakt.

Batten (874) beobachtete bei einem 10jährigen Kinde eine allmähliche Entwickelung einer doppelseitigen Ophthalmoplegia exterior, verbunden mit einer Schwäche des rechten Armes und Beines.

Autopsie: Tuberkulöse Masse auf der Oberfläche der Rinde des linken Hinterhauptslappens, sowie des Thalamus opticus und der Corpora quadrigemina.

Bei der tuberkulösen Meningitis finden wir neben den von der Pialscheide ausgehenden neuritischen Erscheinungen auch zahlreiche kleine Blutextravasate im Nervenstamm.

Saenger (875) fand in einem Falle von Meningitis tuberculosa den linken N. oculomotorius gelähmt infolge einer Blutung in den Stamm desselben. Er erschien von seinem Austritte aus dem Hirnschenkel bis zu seinem Eintritt in die Fissura orbitalis superior purpurrot

gefärbt mit weisslicher feiner Sprenkelung und merklich verdickt. Die histologische Untersuchung ergab eine nicht gleichmässige Verteilung der Blutung auf dem Querschnitt, auch wurde dieselbe schwächer, je mehr man sich dem Hirnschenkel näherte. Als Ursache der Blutung erschien eine durch Tuberkeln bedingte Kompression an der Stelle des cerebralen und peripheren Okulomotoriusverlaufes.

In dem folgenden Falle waren daneben auch Blutungen in der Umgebung der Kerne des Okulomotorius und Trochlearis aufgetreten.

Saenger (875). In einem anderen Falle von Okulomotoriuslähmung und tuberkulöser Basilarmeningitis mit akutem Hydrocephalus internus war eine Blutung in den Centralkern des Okulomotorius und Trochlearis erfolgt. Die gesamte Oberfläche des Pons gleichmässig hell gerötet, während die Substantia perfort. post. die Corpora mammillaria, das Tuber cinereum eine dunkel purpurrote Färbung aufzuweisen hatten, die sich in einer Länge von 1 cm auf die Scheide des linken Okulomotorius, sowie in einer ebenso grossen auf die des linken N. opticus erstreckte. Die ganze Schnittfläche des Pedunculus, besonders aber dessen linke Hälfte war dicht besät mit kleinen Blutpunkten. Auf einem der Querschnitte des Aquäduktus in der Umgebung der Kerne des Okulomotorius und Trochlearis fanden sich Blutstreifen.

Subakute Fälle zeigten folgende anatomische Veränderungen:

Kinichi (876). Bei einem 29jährigen Manne mit latenter Phthise trat eine linksseitige Okulomotoriuslähmung auf. Es fand sich bei der Sektion eine Tuberkulose der Lungen, des Kehlkopfes, der Eingeweide, ein Hydrocephalus internus und eine basale tuberkulöse Meningitis mit Blutung und verkästen Tuberkeln am Ependym des IV. Ventrikels. Sämtliche Augenmuskelnnerven waren intramedullär von ihren Ursprungskernen an bis zur Pia ganz intakt, dann erlitten die Wurzeln, insbesondere die des N. oculomotorius, plötzlich bei stark verändertem Piagewebe eine Degeneration, Rundzelleninfiltration, schwache Färbbarkeit der Achsencylinder, fettige Umwandlung der Markscheide, fleckige Degeneration und Faserschwund mit Gliawucherung.

Kahler (877) beobachtete bei einer 36jährigen Frau vollständige Lähmung des rechten N. oculomotorius, geringe Nackensteifigkeit, Temperatur über 38°, heftige Kopfschmerzen, namentlich rechts. Ophthalmoskopisch keine Anomalie. Später Lähmung des linken Fazialis, prämortale Temperatursteigerung auf 40,5°. Auch zeigte Patient beim Aufsitzen eine Rötung des Gesichtes und eine Erweiterung der Pupille ad maximum links, welche Erscheinungen sich sofort verloren, sobald die Kranke wieder in horizontale Lage gebracht wurde.

Bei der Sektion fanden sich zwei verkäste Knoten in den Lungen, tuberkulöse Meningitis basilaris, Neuritis und Degeneration des rechten Okulomotorius. Letzterer zeigte sich graulich verfärbt; an seinem centralen Ende fanden sich perivaskuläre und selbständige Herde kleinzelliger Infiltration, die Spalträume des Peri- und Endoneuriums waren mit Exsudat gefüllt und in ihrer Umgebung Hämorrhagien und kleinzellige Infitration vorhanden. Am peripheren Teil der Nerven waren die Nervenfasern degeneriert.

Häufig sind verschiedene Augenmuskeln auf beiden Seiten betroffen. In der folgenden Beobachtung bestand eine einseitige Ophthalmoplegie.

Bei frischen Fällen erstreckt sich die Entzündung zunächst nur auf die bindegewebigen Bestandteile der Nervenstämme.

So berichtete Dreher (878) folgendes: Von den Hirnnervenwurzeln kamen diejenigen zur Untersuchung, die im Bereiche des lokalen Exsudates lagen. Alle mit Ausnahme des N. olfactorius zeigten erhebliche Veränderungen, was den bindegewebigen Teil anbelangt. Die nervösen Bestandteile waren unverändert.

In Wortmanns Falle (879) von Meningitis tuberculosa wurde unvollkommene Okulomotoriuslähmung sechsmal gefunden. Sie zeigte sich stets als Ptosis und war nur in einem Falle mit paralytischer Mydriasis kombiniert. Der linke Okulomotorius war hier in einer fibrösen Schwarte eingebettet, auf der Durchschnittsstelle grau und von rötlicher Farbe.

In einem Falle begann die Krankheit mit Paralyse des Rectus internus. Abducenslähmung wurde nur in einem Falle gefunden von 27 untersuchten Fällen.

Oddo und Olmes (880) fanden in einem Falle von tuberkulöser Meningitis eine schlaff aufsteigende Lähmung der Extremitäten, sowie eine rechtsseitige totale Ophthalmoplegie und Ptosis. An der Gehirnbasis war ein dickes Exsudat vorhanden, das die Gegend der Hirnschenkel, das Chiasma und die Stämme des III., IV. und VI. Nerven bedeckte.

§ 127. Was die Meningitis cerebrospinalis epidemica anbelangt, so fand Uhthoff (881) unter 110 Fällen 16mal Augenmuskellähmungen, darunter 8 Fälle von Abducenslähmung (zweimal doppelseitig), Ptosis 2 Fälle (einmal doppelseitig, einmal einseitig).

Ophthalmoplegia totalis 1 Fall.

Konjugierte Abweichung der Augen 5 Fälle, davon jedoch scheinbar nur einmal mit wirklicher seitlicher Blicklähmung nach der entgegengesetzten Richtung.

Zweimal bestand Abweichung der Augen nach unten mit abnorm weitklaffender Lidspalte.

Pupillenanomalien 6mal.

Nystagmus in 8 Fällen.

Heine (882) fand unter 100 Patienten mit Meningitis cerebrospinalis 20 Augenkranke mit 30 krankhaften Augensymptomen, darunter Abducenslähmung 4mal einseitig, Trochlearis 1mal einseitig, Blickparese 2mal partiell, 3mal total, Ophthalmoplegie 3mal einseitig, 2mal doppelseitig.

Leichtenstern (883) behandelte eine grössere Anzahl von Fällen epidemischer Meningitis. Unter allen Gehirnnerven waren dabei am häufigsten die Abducentes affiziert und kamen ein- und doppelseitige Paresen vor. Äussert selten waren dagegen Erscheinungen von seiten des Okulomotorius.

§ 128. Über folgenden Fall von seröser Meningitis berichtete Callan (884). Derselbe beobachtete bei einem an Influenza erkrankten und gestorbenen Alkoholiker einen vorübergehenden Exophthalmus und eine externe Ophthalmoplegie.

Die Sektion ergab Hydrocephalus externus und internus. Eine seröse Ansammlung zwischen den beiden Hirnhäuten auf dem Türkensattel hatte durch Druck die Ophthalmoplegie erzeugt, seröse Infiltration des Orbitalgewebes den Exophthalmus.

§ 129. Über die basale gummöse Meningitis hatten wir uns in den verschiedenen Bänden dieses Werkes aufs eingehendste ausgesprochen (vgl. die Schilderung des Krankheitsbildes Bd. III, pag. 877, V, 229 und VI, 202); das Verhalten der Augenmuskeln bei dieser Krankheit siehe Bd. I, pag. 319—338 und Bd. IV, pag. 677 § 171).

Bekanntlich befällt die basale gummöse Meningitis mit Vorliebe die Gegend des intrakraniellen Verlaufes der Nn. optici, des Chiasmas und der Traktus. Daher der N. oculomotorius im intrapedunkulären Raum am häufigsten hier in Mitleidenschaft gezogen wird. So fand Uhthoff (885) unter 17 Sektionsfällen 10mal Veränderungen im Bereiche der Nervi oculomotorii, und zwar 6mal doppelseitige und 4mal einseitige. Fast regelmässig bildete bei diesen doppelseitigen Affektionen der interpedunkuläre Raum, wo beide Okulomotorii zutage treten, an der Basis den Sitz der Läsion. Nur einmal war eine Gummigeschwulst im linken Hirnschenkel selbst der Ausgangspunkt, und einmal

handelte es sich um eine mehr selbständig auftretende Perineuritis der austretenden Okulomotoriusstämme.

Zweimal kam es bei diesen basalen Okulomotoriusläsionen auch zu einer Mitaffektion der Okulomotoriuskerne, offenbar in aufsteigender Richtung.

Auch in den vier Fällen einseitiger Okulomotoriusläsion waren die Veränderungen analoge: einmal typische Neuritis gummosa des linken Okulomotoriusstammes, einmal Einbettung des Stammes in eine syphilitische basale Wucherung bei gut erhaltenem Nervengewebe und einmal eine Atrophie infolge von Druck durch die umgebenden Massen.

In diesen 10 Fällen war stets der Prozess aus der Umgebung auf die Nerven übergegangen, hatte dann aber zum Teil zu einer ausgesprochenen, eigentlich mehr selbständigen Neuritis gummosa des Okulomotoriusstammes geführt mit starker Volumzunahme desselben.

Unter den von Uhthoff (l. c.) gesammelten 150 Sektionsfällen bei Syphilis des Gehirnes waren 55 Fälle von Okulomotoriuslähmung zu verzeichnen.

Uhthoff (885). Rechts Parese des Okulomotorius in allen seinen Zweigen mit Ausnahme des Sphincter pupillae und der Akkommodation. Deutliche Ptosis. Pupillenreaktion erhalten. Arachnitis chronica circumscripta regionis oculomotorii dextri. An der Basis fand sich die Pia in der Gegend der rechten Fossa Sylvii stark verdickt und in eine derbe Masse umgewandelt, die den rechten Okulomotorius einschloss.

In dem folgenden Falle sassen multiple Gummata im Gehirn und eines am Okulomotoriusstamm:

Campbell (886) demonstrierte ein Gehirn mit doppelseitiger gummöser Erkrankung der Nuclei caudati und einen Gummiknoten an der Austrittsstelle des linken Okulomotorius, sowie einen solchen an anderen Stellen des Gehirnes, wie auf den Vierhügeln, in der Brücke, rechts unter der vorderen Kommissur, links zwischen Thalamus und Gyrus hippocampi und unter der dritten Stirnwindung. Während des Lebens hatte auch eine Lähmung des linken Okulomotorius bestanden.

Unter den von Uhthoff (l. c.) gesammelten 150 Sektionsfällen von Gehirnsyphilis war in 56 Fällen der Okulomotorius gelähmt. 22mal von diesen 56 Fällen waren beide Okulomotorii befallen. Die einseitige Okulomotoriuslähmung mit gekreuzter Körperlähmung (s. pag. 184) war 12mal vertreten. Die einseitige Okulomotoriuslähmung ohne die Komplikation einer gekreuzten Körperlähmung fand sich 22mal.

Von 50 Fällen mit genauerem Sektionsbefunde lagen folgende Angaben Uhthoffs (587) über das anatomische Verhalten der Okulomotorii vor, und zwar:

1. Neuritis und Perineuritis gummosa mit und ohne begleitende Meningitis basalis 18mal, und zwar mit Meningitis basalis 10mal, ohne Meningitis basalis 8mal.

2. Direkte Druckläsion der Nervenstämme durch die syphilitischen Umbildungen 17mal.

3. Völliges Aufgehen derselben in benachbarte gummöse Neubildungen 6mal.

4. Einfache Atrophie des Okulomotorius 4mal.

5. Arteriitis syphilitica 1mal.

6. Verdickung der A. basilaris mit Granulationsbildung im IV. Ventrikel 1 mal.

7. Direkte syphilitische (gummöse) Muskelaffektion 1mal.

Nach desselben Autors Untersuchungen ist die doppelseitige Abducensaffektion bei der Hirnlues relativ häufig (11%) und übertrifft erheblich das Vorkommen der einseitigen Abducenslähmung. Gemäss der Erfahrung Anderer aber verhält sich die Zahl der doppelseitigen zur einseitigen Abducenslähmung wie 1:4.

Die einseitige Abducenslähmung ohne gekreuzte Körperlähmung war ungefähr ebenso häufig wie die doppelseitige.

Die einseitige Abducenslähmung mit gekreuzter Körperlähmung kam in 1% der Fälle vor. Durchweg handelte es sich hier um Ponsaffektionen mit gummösen Neubildungen und Erweichungen.

Basale syphilitische Wucherung war in 4 Fällen der Grund der Abducensparese ohne gekreuzte Körperlähmung[1]).

Trochlearislähmungen fand Uhthoff in 5% mit syphilitischen Veränderungen an der Basis, meist kombiniert mit anderen Hirnnervenlähmungen.

Über eine in topisch-diagnostischer Hinsicht höchst bemerkenswerte Beobachtung berichtet:

Thomsen (887). Beide Augen waren bei einem geistesschwachen Manne nach rechts, links und unten in normaler Weise beweglich. Bei den Versuchen, die Augen nach den Seiten oder nach unten zu bewegen, trat deutlich Nystagmus hervor. Dagegen bestand eine Unmöglichkeit, die Augen nach oben zu bewegen. Bei monokulären Beweglichkeitsprüfungen zeigte sich der Defekt in der Beweglichkeit nach oben am rechten Auge stärker als am linken.

Die Sektion ergab eine konstitutionelle Syphilis, mässige Meningitis chronica, Atrophie des Gehirnes, Ependymitis chronica, besonders im IV. Ventrikel, mikroskopisch in der Substanz des Rückenmarks multiple sklerotische Flecken und in der Höhe des Austrittes der Nn. oculomotorii, also zwischen Corpora mammillaria und vorderem Ponsrande einerseits und zwischen den Hirnschenkeln andererseits eine gummöse Neubildung. Rechts waren die Wurzelbündel des N. oculomotorius noch auf eine kurze Strecke nach seinem Austritt in die Neubildung eingebettet und zeigten sich hochgradig degeneriert, doch nicht gleichmässig, so dass einzelne Bündel weit weniger verändert waren als andere, sogar gesund erschienen. Der linke Okulomotorius zeigte ein mit dem normalen Aussehen des intramedullär verlaufenden kontrastierendes Verhalten. Ein Teil zeigte sich entschieden hochgradig degeneriert, und lag diese degenerierte Partie wie ein Keil als Dreieck von der Peripherie bis zum Centrum reichend; auf anderen Schnitten war diese Degeneration mehr central oder in mehreren Flecken an verschiedenen Stellen der Nerven angeordnet.

Interessant erscheint in diesem Falle der Umstand, dass eine rein periphere Läsion beider Okulomotorii, besonders aber des einen, klinisch eine Associations- resp. Blicklähmung vorgetäuscht hatte[2]).

Kohn (888) beobachtete neben basaler gummöser Meningitis noch einen Erweichungsherd im Gehirn, und zwar im Hinterhauptslappen mit einer mit der Okulomotoriuslähmung gekreuzten homonymen Hemianopsie, die man als eine Tractushemianopsie aufzufassen berechtigt war. Ein 62jähriger Mann, der vor vier Jahren ein Ulcus durum hatte, zeigte eine

[1]) Nukleäre Abducenslähmung bei Hirnlues ist höchst selten.

[2]) Heine (456) hat auch auf dieses Vorkommen aufmerksam gemacht.

Parese des rechten Mundfazialis, rechtsseitige Hemianopsie, linksseitige völlige Lähmung: des M. obliquus superior des Rectus superior und inferior, internus und externus, M. ciliaris, M. levator palpebrae sup., Sphincter pupillae, rechts: Parese des M. rectus externus und superior. Im Gehirn fand sich ein Erweichungsherd an der medialen Fläche des Hinterhauptslappens, der die Rinden- und Marksubstanz bis an das Ependym betraf. Im linken N. oculomotorius an der Basis eine spindelförmige Auftreibung; entzündliches Infiltrat der harten Hirnhaut und der durchtretenden Nerven.

In Mills (889) Falle handelte es sich um einen 27jährigen, luetisch infizierten Mann mit doppelseitiger Mydriasis, Pupillenstarre, linksseitiger Okulomotoriusparese und doppelseitiger Neuritis optici, verbunden mit Parese des linken unteren Fazialis und der linken Extremitäten. Exitus unter zunehmendem Stupor.

Autopsie: Erweichungsherd am Kopfe des rechten Nucleus caudatus und der vorderen Partie der Capsula interna. Intensive Rundzelleninfiltration der Piascheide, des N. opticus und der Okulomotorii mit ausgebreiteter Degeneration der Fasern.

Gianulli (890) berichtete über einen Fall von syphilitischer Meningitis, welche, anstatt wie gewöhnlich die Gehirnbasis und besonders den Verlauf des III., IV., VI. Gehirnnerven sowie den Tractus und das Chiasma betroffen zu haben, im Rückenmark begann und in ihrem Fortschreiten auch das Gehirn, besonders die Wurzelfasern des XII., X. und VI. drückte. Die Augenstörungen, die aus den mannigfaltigen und teilweise ungewöhnlichen Symptomenkomplexen in Betracht kamen, waren Paralyse des rechten Abducens, des linken Abducens und beiderseits schwacher Pupillarreflex. Die Zellen im Kerne des rechten VI. waren geschwunden oder geschrumpft, ihr Zellkern undeutlich, die Zellenfortsätze geschwunden, die Wurzelfasern dünner und blasser als links und von dichtem Bindegewebe umhüllt. Links fast am Austritt des VI. ein Gumma, das jedoch eine grosse Anzahl von Fasern verschont hatte.

Muratow (891) beschrieb einen Fall von cerebrospinaler Lues, bei dem auch eine doppelseitige Abducenslähmung bestand neben Erweiterung der rechten Pupille und Stauungspapille.

Die Autopsie ergab eine syphilitische Myelomeningitis sowie Ependymitis granulosa und parenchymatöse Veränderungen in den Zellen und Fasern der Hirnrinde.

§ 130. Über eine Okulomotorius- und Abducenslähmung bei aktinomykotischer Meningitis berichtete de Quervain (892).

Bei einer, abgesehen von einer leichten, intermittierenden Otorrhoe, gesunden 38jährigen Patientin traten unter Fiebererscheinungen heftiger Schmerz hinter dem rechten Auge, dann rechtsseitige Trigeminusneuralgie und kurz darauf Abducenslähmung auf. Trepanation des Antrums und Entfernung der kariösen Gehörknöchelchen. Postoperative Fazialislähmung, dann beiderseitige Trigeminusneuralgie, hierauf linksseitige Okulomotoriusparese, Kiefersperre, bald darauf Erscheinen einer derben Schwellung an der linken Halsseite, in der sich Aktinomyces in Reinkultur nachweisen liess. Stauungspapille, Kachexie und Somnolenz. Die Autopsie ergab neben alten aktinomykotischen Veränderungen an der Schädelbasis und am Halse eine aktinomykotische Meningitis.

2. Tumoren.

(Vgl. auch Bd. I, pag. 442, § 212.)

§ 131. Bei den Augenmuskellähmungen durch Tumoren beruht die Schwierigkeit der topischen Diagnose auf der Frage, ob im gegebenen Falle die betreffenden Augenmuskellähmungen auf einer direkten Läsion des Nervenstammes durch den Tumor beruhen, oder ob durch Fernwirkung ein Druck auf denselben ausgeübt worden sei. Letzterer Umstand kann wieder

bloss eine rein funktionelle Hemmung der Bewegungsfähigkeit bedingen, aber auch zu einer Druckdegeneration des Nervenstammes Veranlassung geben.

Bestimmbare, wenn auch nicht absolut sichere diagnostische Hinweise für eine basale Läsion liefern diejenigen Symptome, welche wir bei folgenden Krankheitserscheinungen finden, die ihrerseits aber bestimmt von einer basalen Ursache herrühren:

a) bei Akustikustumoren,
b) bei multiplen Hirnnervenlähmungen.
c) bei Tumoren im interpedunkulären Raume (vgl. p. 194 *δ*) und bei primärer oder metastatischer Geschwulstbildung an der Schädelbasis.
d) bei Hypophysistumoren,

a) Die Kleinhirnbrückenwinkeltumoren.

Diese eigenartigen Geschwülste der hinteren Schädelgrube sitzen im Winkel zwischen Kleinhirn und Brücke und hängen meistens in der Regel organisch mit dem Akustikus, seltener mit dem Fazialis zusammen. Dieselben treten einseitig, aber zuweilen auch doppelseitig auf. Am frühesten entwickelt sich die Gehörstörung mit Vertaubung und Menièrschem Schwindel, zu dem sich dann oft Nystagmus und Fazialislähmung hinzugesellt. Ein sehr wichtiges und fast durchgängig vorhandenes Symptom ist die Stauungspapille, 26mal unter 32 Fällen, die ja bekanntlich mit Vorliebe bei Tumoren der hinteren Schädelgrube zur Entwickelung kommt; daneben selbstverständlich die Gehörstörung auf Grund einer Läsion des N. acusticus. In weitaus den meisten Fällen finden wir dabei eine Lähmung des Abducens (26mal unter 32 in diesem Abschnitte beschriebenen Fällen, mit Augenmuskellähmungen und des Fazialis (24 unter 32 Fällen). Bei grösseren Tumoren wird dann auch der Trigeminus ergriffen (17mal unter 32 Fällen), entweder durch Reizungs-, oder Lähmungserscheinungen desselben. Auch tritt bei Druck auf die Pyramidenbahnen eine Hemiplegie (der gleichen Seite 9mal, der anderen Seite 2mal, Paraparese 1mal unter 32 Fällen), nicht ganz selten (Hemianalgesie 4mal) hinzu. Eine doppelseitige Abducenslähmung (6mal unter 32 Fällen) wird dabei entweder durch einen doppelseitigen Tumor, oder durch Fernwirkung von einer Seite her hervorgerufen. Auch Lähmungen einzelner vom Okulomotorius versorgter Muskeln (7mal unter 32 Fällen) kamen zur Beobachtung, meist wohl als Fernwirkung bei der entfernten Lage dieses Nerven. Der bei den Akustikustumoren hervortretende Nystagmus (14mal unter 32 Fällen) ist auf eine Beeinträchtigung des Kleinhirns zu beziehen, da bei den meisten Kleinhirnaffektionen derselbe aufzutreten pflegt und durch eine Irritation der zum Deitersschen Kern ziehenden Fasern hervorgerufen wird. Ebenfalls auf Kleinhirneinwirkung ist auch das Auftreten von Ataxie und cerebellarem Schwindel (12mal unter 32 Fällen) zu beziehen. Bei ausgedehnten und weiter nach unten zu wachsenden Tumoren kann auch der N. glossopharyngeus

(6mal unter 32 Fällen), sowie der N. hypoglossus (5mal unter 32 Fällen) alteriert werden. Lähmung der Seitwärtswender resp. konjugierte Deviation war nur 4mal unter diesen 32 Fällen vorhanden.

Fig. 29.

Eigene Beobachtung: Kleinhirnbrückenwinkeltumor (Zylinderzellenkarzinom). Abnahme des Gehörs auf der rechten Seite. Rechtsseitige Abducens-, Fazialis- und Trigeminuslähmung; Keratitis neuroparalytica. Genaue Krankengeschichte siehe Bd. II der Neurologie des Auges, S. 277.

In Hinsicht auf die topische Diagnose, die ja für unsere Zwecke hier lediglich in Betracht kommt, ist es selbstverständlich einerlei, ob der betreffende Tumor vom Akustikus seinen Ursprung genommen hat, oder ob er von einer benachbarten Stelle in den Kleinhirnbrückenwinkelraum hineingewachsen ist.

Aus dem Umstande, dass die Akustikustumoren (Neurofibrome) meist abgekapselt sind und sich daher operativ ausschälen lassen, gewinnen dieselben für die Hirnchirurgie eine grosse Bedeutung.

Henschen (893) beschrieb 13 Fälle von Akustikustumoren, 3 von der Felsenbeinpyramide ausgehende Geschwülste des Kleinhirnbrückenwinkels, 3 nicht begrenzte und 4 begrenzte, 3 basale Geschwülste verschiedenen Ursprunges, sowie 2 basale Cholesteatome und 3 von Hirnteilen sich entwickelnde Geschwülste des Kleinhirnbrückenwinkels.

Leischner (894) fasste die operativen Erfahrungen und Resultate betreffs Chirurgie der Kleinhirnbrückenwinkeltumoren in folgenden Sätzen zusammen: „Die Akustikustumoren sind meist circumskripte derbe Geschwülste, für eine Radikalentfernung sehr geeignet, da sie sich, selbst wenn sie schon bedeutende Grösse erreicht haben, enukleieren lassen. Die Mortalität war bisher eine beträchtliche, 70%. Die meisten Patienten erlagen dem Schock und der Lähmung lebenswichtiger Centren in der Medulla."

Der Grad des Operationserfolges ist abhängig von den durch den Tumor und den Hirndruck gesetzten Nervenschädigungen, namentlich von der bereits bestehenden Opticusschädigung durch Stauungspapille.

Oppenheim (895). 64jähriger Mann, Blickparese nach links mit grobem Nystagmus, Hyporeflexie der linken Hornhaut, leichter Hypästhesie im linken Trigeminus, links nervöser Schwerhörigkeit, cerebellarer Ataxie, Hemiparese und Hemialgesie links. Es wurde ein hühnereigrosses Fibrom in dem linken Kleinhirnbrückenwinkel ausgeschält. Nach 5 Tagen Tod an Herzlähmung.

In manchen Fällen von Kleinhirnbrückenwinkeltumoren ist nicht auszuschliessen, dass neben der Kompression der basalen Nerven nukleäre Veränderungen der Hirnnerven, besonders häufig des Facialis und Abducens vorliegen, sei es infolge des Weiterfortschreitens oder des Ausgangspunktes der Geschwulst. Siehe Fall Kümmell, pag. 206 und Moos, pag. 207.

§ 132. In der folgenden Hauptgruppe von Fällen finden wir neben Stauungspapille und Gehörstörung den N. abducens und facialis auf der gleichen Seite wie die Gehörstörung befallen:

Fränkel und Hunt (896). 51jährige Frau, Hemiparese und Hemiataxie links, Gehör beiderseits herabgesetzt, linksseitige Fazialis- und Abducenslähmung, rechts Pupille weiter als die linke, Stauungspapille.

Sektion: Neurofibrom im linken Kleinhirnbrückenwinkel, nach dessen Entfernung Pons, Medulla und Cerebellum stark vertieft erschienen.

Kümmell (897). Parese beider Extremitäten. Lähmung des N. abducens, facialis, Hypoglossus links, sowie linksseitige Taubheit und Stauungspapille.

Die Autopsie zeigte eine gliomatöse Hypertrophie des Pons, der Medulla oblongata und der Vierhügel, besonders links, sowie eine mässige Hypertrophie der Hirnschenkel, der N. und Tractus optici und der N. oculomotorii. Querschnitte durch die Okulomotorii ergaben eine auffallende Volumvergrösserung der einzelnen Nervenfasern, keine erhebliche Veränderung in der Zwischensubstanz, ebenso verhielten sich die um das doppelte Volumen verdickten Optici.

Handford (898). 10jähriger Knabe, bei dem gegen Ende des 9. Jahres eine Sprachstörung sich eingestellt hatte. Dazu gesellte sich rechtsseitige Abducens- und Fazialislähmung sowie beiderseitige Ohraffektion, Erbrechen, Kopfschmerz, Stauungspapille, später auch Schwäche der linksseitigen Extremitäten.

Die Autopsie ergab ein Myxosarkom in der rechten unteren Hälfte der Brücke, das die Nn. faciales und abducentes sowie die Medulla oblongata komprimiert hatte.

Hirano(899). Fall II. 64jährige Frau, allgemeine motorische Schwäche, leichte Paresen im Gebiete des rechten Fazialis und Abducens, Schwerhörigkeit rechts, Stauungspapille.

Sektion: Fibrosarkom ausgehend von den weichen Häuten in der Gegend des rechten Pedunculus cerebelli ad pontem mit leichter Kompression desselben. Hydrocephalus internus.

Springthorpe (900) beobachtete bei einer 27jährigen Frau eine linksseitige Lähmung des Abducens und eine Keratitis neuroparalytica. Ausserdem waren linksseitige Hemiplegie, rechtsseitige Hemiparese, linksseitige Taubheit und Fazialislähmung vorhanden.

Bei der Sektion fand sich ein orangegrosser Tumor in der mittleren Schädelgrube, ausgehend von dem Vereinigungspunkt des Pons mit der Medulla oblongata.

Babinski (901) fand bei einem Cholesteatom in der hinteren Schädelgrube folgendes Krankeitsbild: 54jähriger Mann, Lähmung des rechten Trigeminus (Keratitis neuroparalytica), des rechten Abducens, Fazialis und Akustikus, verbunden mit motorischen Störungen der rechten Extremitäten.

Kron (902) berichtete über einen Fall von operativ entferntem Akustikustumor. Bei einer 34jährigen Patientin, die sich in 5 Jahren 2mal hintereinander Kopfverletzungen zugezogen hatte, entstanden Kopfschmerzen und Schwindelgefühl, allmählich nahm die Hörfähigkeit konstant ab, dann trat Stauungspapille auf, ferner Fehlen des linken Korneal- und Skleralreflexes, Parese des linken Abducens und Facialis, Hypakusie links, geringfügige linksseitige Hemiparese und -ataxie, besonders in der oberen Extremität, Adiadokinesie und Schwanken beim Lidschluss.

Bei der Operation wurde ein kleinapfelgrosser Tumor entfernt. Nach 10 Stunden Exitus infolge Lähmung des Atemcentrums.

Blumenau (903). Ein 24jähriger Patient hatte Ataxie, Parese des linken Fazialis und Abducens sowie links Schwerhörigkeit. Ein Fibrosarkom der Dura sass im Winkel zwischen linker Kleinhirnhemisphäre, Medulla oblongata und Processus cerebelli ad pontem.

Lépine (904). Linksseitige Taubheit und Fazialislähmung, Lähmung des linken M. rectus externus und linksseitige Pupillenstarre mit Stauungspapille.

Sektion: Taubeneigrosses, am linken Felsenbein an der Akustikusöffnung festsitzendes Fibrosarkom.

Saenger (905). Ein Fall von Mammaamputation, bei welcher nach einem Jahre Abducens-Fazialislähmung, doppelseitige Taubheit und schwankender Gang aufgetreten war. Makroskopisch zeigte sich das Gehirn bei der Autopsie nicht verändert, mikroskopisch fanden sich aber dichte Anhäufungen von Krebszellen, sowohl an der Pia der Konvexität, als auch an der Basis entsprechend den Austrittsstellen des Abducens, Facialis, Akustikus und Glossopharyngeus. Stauungspapille.

Eigene Beobachtung: 54jährige Frau erkrankte mit Erbrechen, Kopfschmerz und taumelndem Gang. Es bestand Parese des rechten Fazialis und Abducens. Areflexie der rechten Cornea. Parästhesien in der linken Gesichtsseite, Nystagmus horizontalis, doppelseitige Stauungspapille und Verlust des Gehörs rechts. Die Autopsie ergab ein walnussgrosses Neurofibrom des rechten Akustikus. Abducens und Fazialisnerven rechts abgeplattet und verdünnt. Zerfall der Markscheiden.

Moniz (907) beobachtete in drei Fällen von Kleinhirnbrückenwinkeltumoren Schwindel nach der Seite des Tumors hin, Nystagmus, Gehörherabsetzung, Fazialisschwäche, Trigeminuslähmung, Fehlen des Kornealreflexes, Glossopharyngeusbeteiligung, Adiadokinesie, zerebellare Ataxie, in einem Falle Abducensparese, Neuritis optici.

Püschmann (908). 36jähriger Mann, Schwindel, Scheinbewegungen der Gegenstände von links nach rechts, beiderseits Opticusatrophie ohne Stauung, Nystagmus, rechtsseitige Abducens-, Fazialis-, Hypoglossuslähmung und Lähmung der Gaumensegelmuskulatur, Herabsetzung des Hörvermögens, Reizungserscheinungen im rechten Trigeminusgebiet bei Erhaltensein der Kornealreflexe usw. Operation. Kollaps.

Die Sektion ergab ein zwischen Kleinhirn, Brücke und Schläfenlappen befindliches und den vorderen Rand der rechten Kleinhirnhemisphäre und die rechte Brückenhälfte stark vordrängendes, leicht ausschälbares Cholesteatom, das den rechten Tractus opticus indirekt komprimiert und den III. bis VII. Hirnnerven direkt geschädigt hatte.

Ross (909) fand bei einem 11jährigen Knaben beiderseits Stauungspapille, Neigung nach links zu fallen, linksseitige Taubheit, Lähmung des linken Abducens und Fazialis und Anästhesie der linken Gesichtshälfte.

Bei der Autopsie wurde ein Gliom in dem linken Pedunculus und der linken Hälfte des Pons gefunden.

Nonne (910). 40jähriger Mann, Fibrosarkom, das zwischen Brücke und Kleinhirnhemisphäre rechts sass, die Kleinhirnhemisphäre komprimiert hatte und in die Brücke hineingewuchert war. Der rechte Fazialis, Akustikus, Abducens und Trigeminus wurden vom Tumor gedrückt. Während des Lebens hatten bestanden: beiderseits Stauungspapille, rechts Lähmung des Fazialis, Schwerhörigkeit, Lähmung des Abducens und Areflexie der Hornhaut sowie Hyperästhesie für alle Qualitäten der Sensibilität an Stirn und Wange.

Moos (911). 20jähriger Patient. Cerebellare Ataxie, Parese des linken Fazialis und Abducens mit Beteiligung des linken Trigeminus und Akustikus, sowie leichte Schwäche und Erhöhung der Sehnenreflexe auf der linken Seite.

Die Sektion ergab ein Sarkom an der unteren Fläche des Kleinhirns. Dasselbe nahm die Stelle des linken Brückenschenkels, des äusseren Teils der linken Ponshälfte und den angrenzenden Abschnitt des linken Grosshirnschenkels ein und war in das Innere der linken Kleinhirnhemisphäre vorgedrungen. Gänzlicher Schwund der Kerne des Abducens, Fazialis und Akustikus auf der linken Seite.

Tertsch (912) beschrieb zwei operativ geheilte Fälle von Akustikustumor mit Stauungspapille. Ausserdem waren Areflexie der Hornhaut, Lähmung des Abducens und Fazialis vorhanden, ferner Taubheit der kranken Seite (Kochlearis und Vestibularis) und meist horizontaler Nystagmus.

Unter 17 Beobachtungen dieser Gruppen zeigten:

Abducens-Fazialislähmung . .	= 17 Fälle
Stauungspapille	= 12 Fälle + 1 Opticusatrophie ohne Stauung
Beteiligung des Trigeminus . .	= 10 Fälle
Ataxie	= 7 „
Hemiplegie resp. Parese der gleichen Seite	= 5 Fälle
Nystagmus	= 4 „
Glossopharyngeuslähmung . .	= 3 „
Hemianalgesie	= 3 „
Gekreuzte Hemiplegie	= 2 „
Adiadokokinesis	= 2 „
Hypoglossuslähmung	= 2 „
Lähmung der Seitwärtswender des Blickes	= 1 Fall
Paraparese	= 1 „

§ 133. Fälle mit Abducenslähmung ohne Fazialislähmung.

Ocker (913). Bei einem Spindelzellensarkom, welches der vorderen Hälfte der rechten hinteren Felsenbeinwand fest anlag, sich von der Dura leicht trennen liess, aber mit dem Nervus facialis und Akustikus in den Meatus auditorius hineingegangen war, und zwar so, dass der N. acusticus ganz in dem Tumor aufging, war eine doppelseitige Stauungspapille und eine Lähmung des N. abducens vorhanden. Ausserdem funktionierten die einzelnen Äste

des Okulomotorius nicht normal. Links war auch der Rectus internus paretisch. Starker Hydrocephalus auch des III. Ventrikels.

Norris (914). Ein Karzinom, in der Gegend der Sella turcica entstanden, hatte sich auf den Keilbeinflügel fortgepflanzt. Während des Lebens bestand eine rechtsseitige Trigeminusneuralgie, rechtsseitige Gehörstörung, Abducenslähmung und Stauungspapille.

Kohts (915). 11jähriger Knabe. Parese des rechten Abducens, Nystagmus horizontalis, Stauungspapille.

Sektion: Am Meatus auditorius internus dextra ein lappiger Tumor und ein zweiter entsprechend dem Flocculus.

In dieser Gruppe von 3 Fällen bestand neben Gehörstörung:

Abducenslähmung	in 3 Fällen
Stauungspapille	„ 3 „
Trigeminusaffektion	„ 1 Fall
Nystagmus	„ 1 „
Okulomotorius, in einzelnen Zweigen doppelseitig gelähmt	„ 1 „

§ 134. Über doppelseitige Abducenslähmung neben Stauungspapille, Gehörstörung und Fazialislähmung berichten:

Henneberg (916). 50jähriger Mann, luetisch, wurde auf dem linken Ohre schwerhörig (Akustikusparese) und von einer doppelseitigen Abducenslähmung, linksseitiger Fazialislähmung sowie von rechtsseitiger Ptosis befallen. Rechte Pupille > links, der Kornealreflex fehlte links, schwerfällige Sprache, rechtsseitige Hemiplegie. Zuvor Pneumonie.

Sektion: Gliom der Brücke und des verlängerten Markes, gliomatöse Entartung der linken Kleinhirnhemisphäre. Der linke Akustikus zeigte starke Vermehrung des Gliagewebes, die Wurzel des linken Fazialis zahlreiche grössere und kleinere Querschnitte von Gliazapfen, ein Teil des linken Abducensquerschnittes eine starke Verschmälerung. Der rechte N. abducens war normal; in den Opticis, die nur in der Nähe des Chiasmas untersucht werden konnten, fand sich eine Randdegeneration mässigen Grades.

Henneberg und Koch (917). 44jähriger Mann: Nystagmus rotatorius, linksseitige und später auch rechtsseitige Abducensparese, beiderseits Stauungspapille mit linksseitiger Erblindung, linksseitige Fazialisparese, rechtsseitige Ptosis und Abschwächung, später Fehlen des Kornealreflexes links.

Die Sektion ergab im linken Kleinhirnbrückenwinkel einen eiförmigen derben Tumor. Derselbe war mit der hinteren Fläche des Os petrosum am Meatus auditorius locker verwachsen, das Kleinhirn nach hinten und rechts gedrängt, der hintere Teil der linken Brückenhälfte stark komprimiert, die Sehnerven atrophisch, der linke Abducens dünner als der rechte; links Trigeminus, Fazialis, Akustikus mit dem bindegewebigen Tumor verwachsen.

Doppelseitige Abducenslähmung mit einseitiger Fazialis-Trigeminuslähmung.

Blessig (918). Lues. Beide Recti externi paretisch. Anästhesie des rechten Trigeminus, rechter Fazialis gelähmt. Walnussgrosses Cystosarkom an der Hinterwand des rechten Felsenbeines, den Pons und den unteren vorderen Teil des rechten Cerebellums komprimierend.

Über doppelseitige Abducenslähmung ohne Fazialislähmung berichten:

Henneberg und Koch (917). Sie teilten zwei Fälle von doppelseitigem Neurofibrom des Akustikus mit. Im ersten Falle bestanden zunächst Nystagmus, Dysarthrie, Cerebellarataxie, dann Schwindelanfälle, Stauungspapille, beiderseitige Abducenslähmung, und rechtsseitige Ptosis.

Die Sektion ergab multiple Neurofibrome der Haut und der peripheren Nerven, solche, zum Teil symmetrische bis bohnengrosse, an den vorderen und hinteren Wurzeln des

Rückenmarkes, ein doppelseitiges, fast hühnereigrosses Neurofibrom im Kleinhirnbrückenwinkel, die Nn. acustici und faciales mit den Geschwülsten verwachsen, Deformierung des Pons, der Medulla, des Kleinhirns und der Schenkel desselben.

Stevens (920). 17jähriges Mädchen, beiderseits Lähmung des M. rectus externus, träge Pupillen, Stauungspapille, Verlust des Gehörs auf der linken, starke Verminderung desselben auf der rechten Seite.

Die Autopsie ergab ein Sarkom, welches einen grossen Teil der linken Kleinhirngrube nahe der Pars petrosa des Schläfenbeines eingenommen und am peripheren Ende des Akustikus sich entwickelt hatte.

Kron (919) und Küttner (921) teilten klinisch je einen Fall mit doppelseitiger Abducenslähmung ohne Fazialislähmung mit, bei dem sie die Diagnose Acusticustumor gestellt hatten.

Die doppelseitige Abducenslähmung in diesen Fällen erklärt sich offenbar wohl mehr aus einer Fernwirkung durch den Pons auf den gegenüberliegenden Abducenskern, als auf den contralateral N. abducens, was um so wahrscheinlicher ist, als wir hier auffallend häufig Lähmungssymptomen vom Okulomotorius begegnen, wie in den beiden Fällen von Henneberg und Koch, sowie Kron mit Ptosis, Stevens mit träger Pupillenreaktion und im Falle Henneberg mit einer rechts weiteren Pupille als links. Also auch hier wieder, wie in den vorher erwähnten Fällen von Okulomotoriusbeteiligung, nur geringe Beeinträchtigung einzelner Zweige dieses Nerven, was ebenfalls auf eine Fernwirkung auf die Kerngruppe desselben hinweist, da sein Stamm doch zu weit von dem Kleinhirnbrückenwinkel entfernt liegt.

In dieser Gruppe von 5 Fällen mit Sektionsbefund bestand neben Gehörstörung:

Doppelseitige Abducenslähmung	in	5 Fällen
Stauungspapille	„	3 „
Nystagmus	„	2 „
Ptosis	„	3 „
Trigeminusaffektion	„	2 „
Hemiplegie	„	1 Falle
Einseitige Fazialislähmung	„	2 Fällen
Ataxie	„	1 Falle

§ 135. In der folgenden Gruppe von Fällen begegnen wir Stauungspapille, Gehörstörung und Fazialislähmung ohne Abducenslähmung.

Umber (922). 17jähriges Mädchen, rechts Hemiplegie. Rechter Fazialis gelähmt, rechts nervöse Taubheit, Opticusatrophie, links beginnende Neuritis optici. Insuffizienz des rechten M. rectus internus, horizontaler Nystagmus.

Autopsie: Im Kleinhirnbrückenwinkel beiderseits ein symmetrisch gelegenes Fibrom, rechts von Walnussgrösse, links von Kirschgrösse, das beiderseits vom Fazialis ausging. Ausserdem ein spindelförmiges, reiskorngrosses, beiderseits von der Nervenscheide ausgehend am Akustikus, Trigeminus und Abducens. Multiple Neurofibromatose.

Fränkel und Hunt (896). 46jährige Frau, statische und lokomotorische Ataxie und Neigung nach rechts zu fallen, Nystagmus rotatorius, linksseitige Taubheit und zeitweise Zuckungen im linken Fazialis, mydriatische, lichtstarre Pupillen, Stauungspapille.

Sektion: Hühnereigrosser Tumor in weicher Kapsel im Kleinhirnbrückenwinkel.

Schwarz (923). Beiderseits Stauungspapille, rechts Fazialisparese und absolute Taubheit, rechts Nystagmus, Kornealanästhesie, Abschwächung des Geschmacks und Schwinden der Bauchreflexe.

Alexander und v. Frankl-Hochwart (914) fanden bei einer walnussgrossen Geschwulst am Akustikus und Fazialis, der die Kleinhirnstiele komprimierte, eine Neuritis optici. Ausserdem bestand Beschränkung der Seitwärts- und Aufwärtsbewegungen des Auges, Nystagmus, Lähmung des linken Fazialis, linksseitige Schwerhörigkeit und Neigung nach links zu fallen.

Hirano (925). 28jähriger Mann, Stauungspapille, totale rechtsseitige Fazialislähmung, Abnahme des Gehörs und Abnahme des Geschmackes auf der rechten Zungenhälfte, Ataxie im rechten Arm und Bein, rechtsseitige Keratitis neuroparalytica bei Trigeminusanästhesie.

Die Autopsie ergab ein Fibrosarkom des rechten Pedunculus cerebelli ad pontem, der in eine Geschwulst von Pflaumengrösse verwandelt war, Erweichung der rechten Hälfte der Medulla und Eingedrücktsein der rechten Ponshälfte.

In dieser Gruppe von 5 Fällen mit Gehörstörung bestand:

Fazialislähmung	in	5 Fällen
Stauungspapille	„	5 „
Nystagmus	„	4 „
Ataxie	„	3 „
Trigeminuslähmung	„	2 „
Hypoglossusaffektion	„	2 „
Affektion einzelner Okulomotoriusäste	„	2 „
Beschränkung der Seitwärts- und Aufwärtswendung der Augen	„	1 Falle
Hemiplegie	„	1 „

§ 136. Der Vollständigkeit halber führen wir hier auch Fälle an, in welchen eine Augenmuskellähmung fehlte oder wenigstens, wie im Falle Saenger, nur Blicklähmung vorhanden war.

Eigene Beobachtung:

48jähriger Arzt, der im Feld 1916 mit Schwindel, Kopfschmerz und Unsicherheit beim Gehen erkrankte, jedoch erst im Mai 1918 in die Heimat zurückkehrte. Klagte über Gefühl einer Maske über der linken Gesichtshälfte, über Schmerzen im linken Ischiadikusgebiete und über Schwierigkeit beim Urinieren. April und Mai 1918 hatte Patient mehrmals Anfälle von Bewusstlosigkeit.

Die Untersuchung ergab:

Starke Herabsetzung des rechtsseitigen Hörvermögens, beiderseits starker Nystagmus horizontalis, rechts stärker als links.

Augenbewegungen nach allen Richtungen hin frei.

Beiderseits eben beginnende Neuritis optica. Kopfschmerz hatte Patient selten; hin und wieder Unsicherheit beim Gehen.

Die Diagnose des Kleinhirnbrückenwinkeltumors an der rechten Seite wurde durch die Autopsie bestätigt.

Dannis und Geerts (926). 22jährige Patientin. Stauungspapille, Parese der Arme und Hände, Schwindel, Tachykardie, doppelseitige Gehörstörungen sowie Störungen im Gebiete des III., V., X. und XII. Hirnnerven. Eine Dekompressivoperation ohne Eröffnung der Dura hatte einen Rückgang der Stauungspapille, aber nur eine zeitweilige Besserung des Sehvermögens zur Folge. Dasselbe verschlechterte sich bald wieder, gleichzeitig trat eine homonyme Hemianopsie auf. Bei einer zweiten Operation trat nach Eröffnung eines Hirn-

sinus eine schwere Blutung auf. Der Tumor, ein Gliom, konnte mit dem Finger aus dem Kleinhirnbrückenwinkel herausgeschält werden.

Gierlich (927). Opticusatrophie, Anosmie, cerebellare Ataxie, rechts Geschmacksverlust, Abnahme des Gehörs, Areflexie der Hornhaut, Reiz-, dann Lähmungserscheinungen des rechten Trigeminus, Dysarthrie und gekreuzte Lähmung.

Die Sektion ergab ein kleinapfelgrosses Neurofibrom des rechten Glossopharyngeus, das in den Kleinhirnbrückenwinkel sich vorgedrängt hatte. Die Opticusatrophie und die Anosmie waren durch den begleitenden hochgradigen Hydrocephalus bedingt.

Saenger (928). 46jährige Frau, doppelseitige Stauungspapille, linksseitige Hemiparese, Hemmung der associierten Augenbewegungen nach links, Herabsetzung der linken Konjunktival- und Kornealreflexe sowie des Hörvermögens. Palliativtrepanation. Rückgang der Stauungspapille. $^3/_4$ Jahr später Exitus.

Sektion: Tumor an der Hirnbasis, eingekeilt zwischen Kleinhirn, Pons und Medulla auf der linken Seite. Der linke Trigeminus abgeplattet, der linke Abducens und Fazialis verdünnt und der linke Akustikus in der Geschwulst aufgegangen.

Noch einen Fall von Blicklähmung beobachteten wir 1915.

51jährige Frau litt jahrelang an Kopfschmerzen. Herabsetzung des Hörvermögens auf der rechten Seite.

Die Untersuchung ergab Stauungspapille. Blicklähmung nach rechts. Beim Blick nach links Nystagmus. Gefühl in der rechten Gesichtsseite herabgesetzt. Rechte Pupille enger als die linke; Reaktion verlangsamt.

Kornealreflex fehlt; rechts Fremdkörper-Keratitis.

Vier Wochen nach der Aufnahme Exitus.

Die Autopsie ergab einen pflaumengrossen, rechts gelegenen Kleinhirnbrückenwinkeltumor.

Es fand sich in dieser Gruppe:

Hypoglossuslähmung im Falle Dannis und Geerts,
Vaguslähmung im Falle Dannis und Geerts,
Glossopharyngeuslähmung im Falle Gierlich,
Ataxie im Falle Gierlich,
Anosmie im Falle Gierlich,
Blicklähmung im Falle Saenger und Wilbrand-Saenger.

Eine doppelseitige Akustikuslähmung bestand in den Fällen: Stevens, Handford, Dannis und Geerts sowie in dem folgenden Falle von Henneberg und Koch (917):

22jähriger Mann. Erkrankung im 15. Lebensjahre. Es bestanden Blindheit, Taubheit, Pupillenstarre, Sehnervenatrophie, Parese des linken Fazialis und Krampfanfälle.

Sektion: Doppelseitiges, überkastaniengrosses Neurofibrom des Akustikus, taubeneigrosses Fibrom der Falx an der medianen Fläche des Stirnhirns, doppelt so grosses Fibrosarkom im vorderen Teile des rechten Seitenventrikels, drei bis erbsengrosse Tumoren in der Mitte der Medulla, multiple kleine Fibrome und Fibrosarkome der harten und weichen Hirnhaut.

Folke Henschen (929) hat in einer sehr ausführlichen Arbeit 157 Fälle von Akustikustumoren mit Sektionsbefund zusammengestellt; pag. 227 wird über die Lähmungen der Augenmuskelnerven dabei folgendes angeführt:

„Störungen vom motorischen Apparate des Auges spielen im Symptomenbilde der Akustikustumoren eine besonders grosse Rolle und werden in über 90 Fällen erwähnt. Bei nur wenigen von ihnen werden die III., IV., VI. Nerven

als intakt angegeben: Am häufigsten begegnen wir dem Nystagmus, der in nahezu 50 Fällen verzeichnet ist, bei einigen aber fehlt. In annähernd einem Drittel dieser 50 Fälle wird ausdrücklich hervorgehoben, dass Nystagmus am deutlichsten beim Sehen nach der dem Tumor zugekehrten Seite auftrete; von dem Gegenteil geschieht nirgends Erwähnung.

Meist scheint einseitige Abducensparese (Paralyse) vorzukommen. Das Verhalten des Abducens wird in etwa 35 Fällen besprochen. In 30 dieser Fälle wird hervorgehoben, dass der gleichseitige Abducens allein oder vorwiegend affiziert gewesen sei, gewöhnlich in der Form einer Lähmung, vereinzelt in der Form einer Reizung. Bei einigen Fällen bestand eine ausgeprägte doppelseitige Lähmung und in einem Falle wurde eine mit dem Tumor kontralaterale einseitige Abducensparese beobachtet.

Bei einigen Fällen wird Ptosis angegeben, bei anderen ein- und doppelseitiger Exophthalmus. Gelegentlich werden auch andere Augenmuskeln als der Abducens erwähnt.

Bei 10 Fällen war das Bild einer associierten Blicklähmung oder wenigstens eines ähnlichen Zustandes vorhanden.

b) Die multiplen Hirnnervenlähmungen durch Tumoren an der Gehirnbasis.

§ 137. Die Hirntumoren an der Basis üben mannigfache Wirkungen auf die dort befindlichen Teile aus durch Verschiebungen und Verdrängung, durch Druck und Zerrung sowie zufolge von Durchwachsungen und Zerstörung, endlich durch Erregung von Entzündung.

Die Diagnose des basal gelegenen Hirntumors ist daher in der Regel nicht schwierig, da ja nach der Örtlichkeit der Geschwulst die daselbst befindlichen Hirnnerven befallen werden. Der häufigste Faktor ist der Druck. Man unterscheidet eine vorübergehende und eine dauernde Kompression. Bei der ersteren kommt es nicht selten zu interstitieller Neuritis; bei der dauernden Kompression wird der Nerv abgeplattet, zuerst verbreitert, dann schmäler infolge von Verdünnung der Fasern, dann aber auch durch Untergang von solchen.

Es sei aber speziell hier hervorgehoben, daß auch ohne das Vorhandensein eines basalen Tumors, welcher direkt die Nerven verdrängt oder komprimiert, eine Abplattung und Atrophie zustande kommen kann, und zwar durch eine in der Hirnsubstanz sitzende Neubildung oder auch infolge eines dieselbe begleitenden Hydrozephalus, namentlich wenn derselbe nur auf einer Seite sich entwickelt hat, wie wir dies kürzlich erst in einem Falle gesehen haben.

Oppenheim hat darauf hingewiesen, daß den Drucklähmungen der Augenmuskelnerven nicht immer histologische Veränderungen entsprächen.

Bei manchen Hirnnerven entwickeln sich Tumoren aus den Hüllen des Nerven, oder aus dem interstitiellen Gewebe, so besonders beim Akustikus.

Während die Karzinome der Schädelbasis die betreffenden Nerven direkt zerstören, können Sarkome und andere weiche Geschwülste die Hirnnerven nur umhüllen, ohne sie in der Substanz zu schädigen.

Metastatische Hirngeschwülste sind im allgemeinen selten; am häufigsten kommen Karzinom- und Melanosarkommetastasen vor, während das gewöhnliche Sarkom seltener Metastasen macht.

Bei den entzündlichen Tumoren (tuberkulöser oder gummöser Natur) kann es zu richtiger Neuritis der Hirnnerven kommen.

Schliesslich möchten wir noch auf ein Moment aufmerksam machen, welches nach unserer Erfahrung bei einer Diagnosenstellung in Rechnung gezogen werden muss. Bei einer Hirngeschwulst an der Basis oder intracerebral in der Nähe der Basis, z. B. in der rechten Seite, können die Hirnnerven der linken Seite bei ihrem Durchtritt durch die Dura zufolge Verschiebung in dem Duralspalt eingeschnürt, wie auch gegen die knöcherne Wand angepresst werden. Auf diese Weise erklärten wir uns die Parästhesien im linken Trigeminusgebiet bei einem rechtsseitigen Kleinhirnbrückenwinkeltumor.

Endlich können auch die basalen Gefäße die Hirnnerven einschnüren, bei Tumoren sowohl wie bei Hydrozephalus; besonders werden Okulomotorius, Abducens und Tractus opticus befallen.

Charakteristisch ist auch, dass die basalen Geschwülste in der Regel zuerst die Hirnnerven, dann die zunächst liegenden Hirnteile affizieren, erst zuletzt treten allgemeine Hirnsymptome, wie Benommenheit, Erbrechen, selten Stauungspapille (vgl. Bd. 41, S. 611) etc. in Erscheinung; der Schmerz dagegen erreicht bei den basalen Geschwülsten oft eine ganz ausserordentliche Heftigkeit. Was den Charakter der Schädelbasistumoren betrifft, so handelt es sich bei den von den Knochen und Meningen entspringenden um Sarkome und Karzinome; an den Meningen kommen ausserdem Gummata, Tuberkel, Cholesteatome, Epitheliome und Psammome vor. Von den Hirnnerven nehmen vor allem Neurome, Neurofibrome, Gliome, Sarkome und Gummata ihren Ursprung.

§ 137. Die durch Tumoren bewirkten multiplen Hirnnervenlähmungen treten meist einseitig auf. Unter den in diesem Abschnitte erwähnten Fällen fanden wir nur folgende mit doppelseitiger Alteration der Nerven:

Williams (930) beobachtete doppelseitige Ophthalmoplegie und neuroparalytische Keratitis in einem Falle, bei dem die Sektion einen Tumor im Keilbeinkörper ergab.

Dinkler (931) sah bei einem 53jährigen Manne durch ein vom Sinus cavernosus dexter ausgegangenes Sarkom, Degeneration des II. bis XII. Hirnnerven rechts und des V. links. Rechts bestand ausserdem Exophthalmus und Neuritis optici. Eine Ptosis wurde nicht beobachtet.

Die beiden folgenden Fälle zeigten umfangreiche Tumormassen an der Basis:

Unverricht (932). 38jähriger Mann. Doppelseitige Fazialislähmung, doppelseitige Abducenslähmung, Schwäche im Gebiete des rechten N. oculomotorius, rechts Keratitis neuroparalytica mit Anaesthesia dolorosa im ganzen Bezirk des sensibeln Trigeminus. Später wurde auch der linke Okulomotorius und der rechte Trochlearis in Mitleidenschaft gezogen. Auch zeigten sich der N. olfactorius, glossopharyngeus usw. beteiligt und blieb von sämtlichen Hirnnerven nur der Opticus verschont.

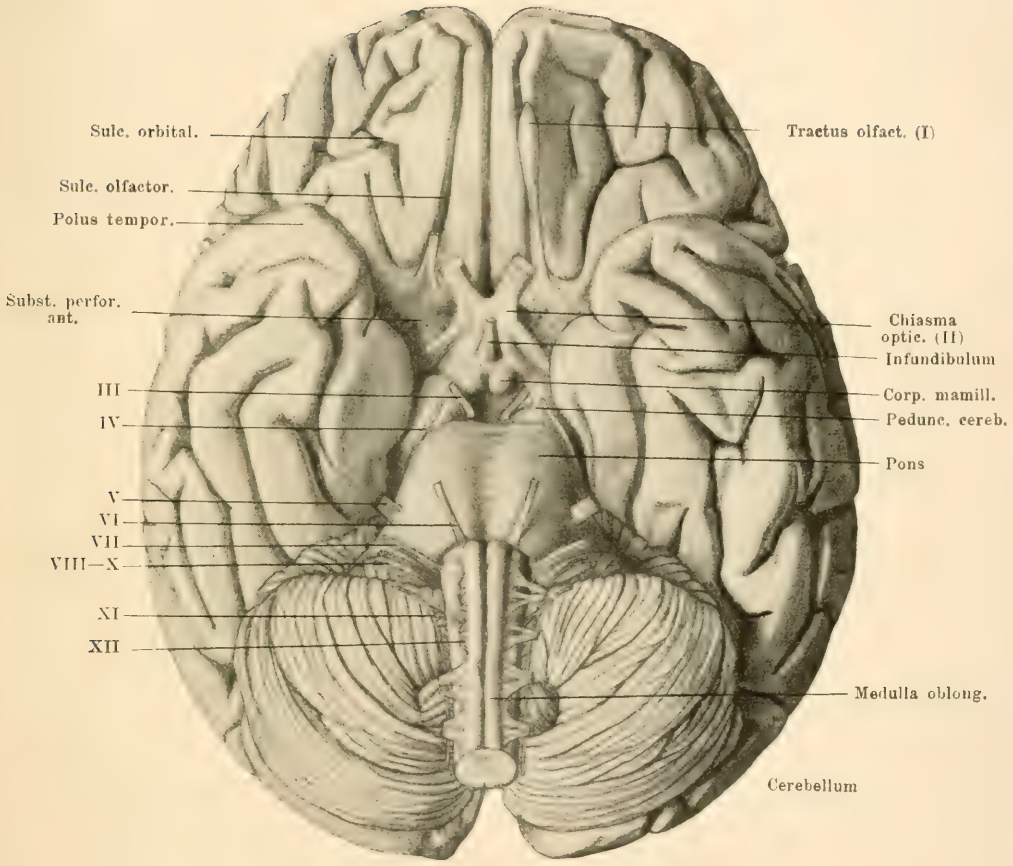

Merkel: Gehirnbasis.

Verlag von J. F. Bergmann in München und Wiesbaden.

Die Sektion ergab zunächst an den Hirnnerven nur minimale Abweichungen in bezug auf Farbe und Volumen, nach Abziehen der Dura aber eine Einlagerung grauweisser Geschwulstmassen, welche die an der Basis befindlichen Schädelöffnungen verstopft hatten. Das Foramen ovale war auf beiden Seiten durch Tumormassen verengt, ausserdem die Fissura orbitalis superior, rechts mehr als links, Tumormassen zogen sich längs der Seitenfläche der Sattelgrube hin, wie auch Ausläufer des Tumors beiderseits bis zum Foramen rotundum, und zwar rechts mehr als links. Das Foramen jugulare war beiderseits frei.

Rothmann (933) berichtete über eine 36jährige Frau. Anfangs bestand Lähmung des rechten Abducens und Ptosis, dann Lähmung des rechten Okulomotorius und Trochlearis, später aller Augenmuskeln links, dann Lähmung des I. und II. Trigeminusastes rechts, Schwellung der rechten Temporalregion und rechts Exophthalmus. Beiderseits Amaurose. Es trat später Schwäche des rechten Fazialis, des rechten Hypoglossus und Affektion des I. und II. Trigeminusastes links ein. Auch der III. Trigeminusast wurde beiderseits lädiert. Die Pupillen ad maximum erweitert. Diabetes insipidus.

Sektion: Karzinom der Basis, welches die Orbitae, die Nasenhöhlen, das Jochbein, den Proc. artic. mandibularis rechts zerstört hatte.

Grünwald (934) sah bei einem 31jährigen Manne anfänglich eine rechtsseitige Abducenslähmung, später eine linksseitige Keratitis neuroparalytica, rechts Amaurose, links temporale Hemianopsie. Ausserdem waren Erscheinungen vorhanden, welche die Diagnose: maligne Neubildung des Keilbeines, nach unten durchgebrochen, mit Kompression mehrerer Hirnnerven an der Basis rechtfertigte. Der Tod erfolgte durch Verblutung.

Sektion: Lymphendotheliom in der mittleren Schädelgrube auf dem Keilbein aufsitzend. Beide N. optici, beide Abducentes, Trochleares, rechter Fazialis und Akustikus waren von der Geschwulst eingeschlossen, die nach unten durch beide Siebbeinlabyrinthe durchgewuchert war.

Bei den doppelseitigen multiplen Hirnnervenlähmungen muss man immer im Auge behalten, dass der Herd im Pons und nahe der Basis sitzen könne, wie in der folgenden Beobachtung:

Schmidt-Rimpler (935) beobachtete bei einem 20jährigen weiblichen Individuum zuerst eine Lähmung des rechten N. abducens, dann folgte die des linken, doch war der Grad der Lähmung ein wechselnder. Später traten Sprachstörungen, spastischer Gang, Schluckstörungen, schliesslich vollkommene Lähmung sämtlicher Extremitäten, Rumpf- und Gesichtsmuskeln mit Ausnahme der vom N. oculomotorius und Trochlearis versorgten Muskeln, sowie Stauungspapille auf. Während des Lebens wurde die Diagnose auf Nuklearlähmung gestellt.

Die Sektion ergab ein Gliom in der ventralen Seite des Pons, welches die Pyramidenbahnen zerstört, aber die Kernregion freigelassen hatte. Die beobachteten Lähmungen im Gebiete der Hirnnerven waren hauptsächlich durch den auf ihre Ursprünge ausgeübten Druck veranlasst. Nur beide Abducentes waren direkt beteiligt; der rechte war an seinem Ursprung stellenweise noch als weisslicher Streifen zu erkennen, zum Teil von den durchscheinenden Massen überwuchert, der linke in seinem Anfangsteile stark abgeplattet und zwischen den Prominenzen der Geschwulst fast verborgen.

In der folgenden Beobachtung fanden sich multiple Tumoren:

Risel (936) fand bei einem nach einer Strumektomie verstorbenen 20jährigen Mädchen die Gasserschen Ganglien und die Trigeminuswurzeln von graurötlichen Geschwülsten eingenommen, die aus einem gliösen Grundgewebe mit einigen Bindegewebszügen und darin eingelagerten grossen Ganglienzellen bestanden. Gleichartige Geschwülste fanden sich am intrakraniellen Abschnitt des rechten N. oculomotorius, abducens, acustico-facialis, vagus und hypoglossus. Kleine Knoten waren am linken Okulomotorius, am Gross- und Kleinhirn, Pons und der Medulla vorhanden.

§ 138. In der Regel finden wir die multiplen Hirnnervenlähmungen bei Basistumoren in der Weise beschrieben, daß die Einteilung nach den drei Schädelgruben vorgenommen worden war. Da jedoch die basalen Geschwülste durchaus nicht immer sich an die Grenzen der einzelnen Gruben halten, worauf besonders Hartmann schon hingewiesen hat, so hielten wir es in Hinsicht auf den symptomatologischen Standpunkt, den wir in diesem Werke vertreten für zweckmässiger, die Fälle der Reihe nach vom Olfaktorius ab aufzuführen. Dabei tritt als auffällige Erscheinung zutage, dass in dieser Reihenfolge, scheinbar unmotiviert, der eine oder andere Hirnnerv von dem betreffenden Tumor verschont geblieben ist.

Gruppe I. Reihenfolge vom Olfaktorius ab:

Adamkiewicz (937) beobachtete eine 54jährige Frau, welche an einem von der Highmorshöhle ausgehenden Karzinom der Schädelbasis starb. Dieselbe hatte während des Lebens eine halbseitige, allmählich fast sämtliche Kopfnerven ergreifende Lähmung. Zuerst war der sensible, dann der motorische Teil des Trigeminus ergriffen worden, dann sämtliche Augenmuskelnerven, der Fazialis, Akustikus und schliesslich auch der Optikus (gelähmt waren sämtliche Gehirnnerven).

In der Beobachtung Powers (938) hatten syphilitische Neubildungen in beiden Grosshirnhemisphären eine multiple Nervenlähmung der linken Seite, und zwar des I., II., III., IV., V., VI., VII., VIII. und XII. Hirnnerven bewirkt.

Hirsch (939). Linksseitige Ophthalmoplegia exterior verbunden mit Sehnervenatrophie und Erblindung. Auch waren linksseitig alle Hirnnerven gelähmt mit Ausnahme des IX., X. und XI. Rechts bestand eine Hemiamblyopie. Das Röntgenbild zeigte einen Tumor in der Keilbeinhöhle (gelähmt: I., II., III., IV., V., VI., VII., VIII., XII.).

Walko (940) berichtet über einen pulsierenden Tumor an der Schädelbasis mit Lähmung sämtlicher linksseitiger Hirnnerven mit Ausnahme des III. und IV.

Bei der Sektion zeigte sich, dass der über hühnereigrosse Tumor das linke Felsenbein völlig substituiert hatte, in der mittleren Schädelgrube bis zum dorsum Ephipii in der hinteren Schädelgrube reichte, an der Aussenfläche der Schädelbasis in der Gegend des Processus mastoideus hervorragte und den hinteren Teil des äusseren Gehörganges einnahm. Die mikroskopische Untersuchung ergab ein Cystadenoma papilliforme glandularum ceruminosarum des linken Gehörganges (gelähmt: I., II., V., VI., VII., VIII., IX., X., XI., XII.).

Mingazzini (941). 30jähriger Mann. Heftiges Nasenbluten, dann Ohrensausen und links lokalisierter Kopfschmerz. Hiernach stellte sich Doppeltsehen, eine linksseitige Ptosis und Abducensparese ein. Einige Monate später links eine vollständige innere und äussere Ophthalmoplegie. Die linke Pupille erweitert, die Sehschärfe vermindert. Es bestand ferner eine Parese der linksseitigen Kaumuskeln, Verminderung des Geruchs auf der linken Seite und eine leichte Parese der rechten Glieder. Dazu gesellte sich später Deviation der Zunge nach links, Starrheit beider Pupillen, Hyperästhesie der linken Gesichtshälfte und Abblassung der linken Papille. In den letzten Monaten fand man eine Lähmung der gesamten Nerven auf der linken Seite der Hirnbasis.

Die Sektion ergab ein Fibrosarkom, das vom Antrum Highmori ausgehend die Muscheln, dann den linken Teil des Keilbeines und der Sella turcica infiltriert und die Tendenz hatte, sich auf den Clivus zu erstrecken (gelähmt waren: I., II., III., IV., V., VI., X.).

Hirschl (942). Zylinderzellenkarzinom, das von den Schleimdrüsen des Schlundgewölbes ausgegangen war und sich zunächst in die mittlere und dann in die hintere und vordere Schädelgrube ausgedehnt hatte. Während des Lebens bestanden Stauungspapille, Abducenslähmung, Anosmie, völlige Trigeminus- und Hypoglossuslähmung sowie Keratitis dextra und Lagophthalmus (gelähmt waren: I., V., VI., XII.).

Wallenberg (943). 33jährige Frau, Hyposmie der linken Seite, linksseitige Abducensparese sehr wechselnden Grades, neuralgische Anfälle und Anästhesie in allen drei Ästen des linken Trigeminus, geringe Parese der linken Kaumuskulatur, Verlust der Geschmacksempfindung links auf dem Zungenrücken, totale Atrophie der linken Zungenhälfte mit Paralyse. Der Augenhintergrund erschien normal. Verbreitete Melanosarkome.

Die Gehirnsektion ergab die Dura und die Pia übersät mit kleinsten schwarzen Knötchen, in der dorsalen Hälfte der linken Kleinhirnhemisphäre ein walnussgrosser Tumor mit Durchbruch an die dorsale Oberfläche. Der linke Abducensstamm war schmal, ungefähr 1 cm, peripher von der Austrittsstelle aus dem Hirnstamm mit zwei stecknadelkopfgrossen Knötchen besetzt, die ein wenig in das Innere des Nerven eindrangen. Durch ähnliche Geschwülste wurden der linke Hypoglossus am Foramen Hypoglossi komprimiert, ebenso der linke Trigeminus nach seinem Austritt aus der Brücke und des Ganglion Gasseri. (Gelähmt war der I., V. VI., XII.)

Gowers (944). Eine 44jährige Frau litt seit 16 Jahren an einer rechtsseitigen vollkommenen Trigeminuslähmung. Der Beginn derselben soll auch mit Doppelsehen verknüpft gewesen sein, abgesehen von Parästhesien und Schwindel. Mit der Lähmung des Trigeminus waren verbunden bezw. traten hinzu eine rechtsseitige Geschmackstörung, Atrophie der Kaumuskeln, völlige Lähmung des rechten Abducens, Innervationsstörungen des Fazialis und Hypoglossus sowie einige Gehör- und Geruchstörungen derselben Seite. (Gelähmt war der I., V., VI., VII., VIII., IX.)

Gruppe II. Reihenfolge vom Opticus ab:

a) Erkrankungen des N. opticus mit gleichseitiger Lähmung multipler Gehirnnerven. Vgl. auch Fall Türck Bd. II, pag. 293.

Trömner (945). Metastatisches Schädelbasiskarzinom. Die primäre Geschwulst sass im rechten Oberschenkel. (Gelähmt waren II., III., IV., V., VI., VII., VIII., IX., X.)

Morris und Lewis (946) beobachteten bei einem 11jährigen Mädchen Erscheinungen, die auf eine Beteiligung des II., III., V., VI., VII., VIII. und IX. Hirnnerven schliessen liessen.

Die Sektion ergab ein alveoläres Sarkom der Dura, entsprechend der mittleren Schädelgrube mit zolltiefer Impression an der Basis des Schläfenlappens.

Oppenheim (947). 51jährige Frau. Seit einem Jahre neuralgische Schmerzen im Bereiche des linken Trigeminus. Anästhesie der linken Gesichtshälfte, der Binde- und Hornhaut, linksseitige Ptosis, später linksseitige Lähmung aller Augenmuskeln und Amaurose ohne Befund sowie Hemiplegia dextra.

Die Autopsie ergab ein flächenhaftes Karzinom, ausgehend von den knöchernen Teilen der linken Schläfengrube. In den Tumor waren das Ganglion Gasseri, die drei Trigeminusäste, die peripheren Teile des Opticus, Okulomotorius, Abducens und Trochlearis eingeschlossen. (Gelähmt waren II., III., IV., V., VI.)

Bell (948). Nach Trauma: Kopfschmerz, Schwindel, dann monatelang heftige Schmerzen in der linken Seite der Stirn und Backe, dann links Ptosis, Ophthalmoplegie, Dilatation und Starre der linken Pupille, Neuralgie und Anästhesie der linken Gesichtshälfte, Lähmung der linken Kaumuskeln. Links Amaurose, Keratitis neuroparalytica.

Sektion: An der linken Seite der Sella turcica Adhäsionen älteren Datums zwischen Dura und weichen Hirnhäuten. Nach ihrer Lösung kam eine Geschwulst zum Vorschein, welche vorwärts bis zur Keilbeinspalte, seitwärts bis zum Foramen der A. meningea media und rückwärts bis zum Proc. clinoid. post. reichte. Dieselbe nahm den ganzen Sinus cavernosus ein. Der Okulomotorius, Trochlearis, Trigeminus, Abducens waren in der Geschwulst eingeschlossen und bis zu ihrem Austritt aus dem Gehirn atrophisch. Der Opticus verlief oberhalb derselben und hatte eine graue Farbe. (Gelähmt waren II., III., IV., V., VI.)

Bruns (949). Älterer Mann, links totale Ophthalmoplegie und Ptosis, Anästhesie im linken Trigeminusgebiet. Später linksseitige Sehnervenatrophie mit Erblindung.

Sektion: Tumor in den vorderen medianen Partien der linken mittleren Schädelgrube. Die Geschwulst nahm auch das gesamte Gebiet der Sella turcica ein. Die Knochen vom Sieb- und Keilbein waren zerstört. (Gelähmt waren II., III., IV., V., VI.)

Hoch (950) konstatierte bei einer 49jährigen Frau mit Uterus- und Blasenkarzinom links Ptosis und Unbeweglichkeit des Auges, Pupille sehr weit, keine Lichtempfindung, ophthalmoskopisch leichte Blässe der Papille. Die Funktion des rechten Auges normal.

Bei der Sektion ergab sich in der Gegend der Sella turcica, bis auf den kleinen Keilbeinflügel, links auf die Orbitaldecke übergreifend, eine Carcinommetastase, ein grosser Teil unter der Dura, an einer Stelle sie durchbrechend. Die Geschwulst umfasste mit einem mandelgrossen Stück den äusseren Umfang des linken N. opticus, der im Bereich der Geschwulst bedeutend dicker war, als der rechte. Der linke Okulomotorius senkte sich in die Geschwulst ein. (Gelähmt waren II., III., IV., VI.)

Heusser (951) beobachtete bei einer 64jährigen Frau, welche wegen eines Rektumcarcinoms operiert wurde, eine vollständige Ptosis des linken Augenlides, sowie eine Herabsetzung des Sehvermögens des linken Auges. Dabei Kopfschmerz, Schwindel, Übelkeit. Die Autopsie zeigte ein Lymphosarkom, welches seinen Ursprung am vorderen Lappen der Hypophysis genommen hatte. Die Geschwulst drang unter der Dura ziemlich weit in das linke Foramen opticum vor und umgab auch den intrakraniellen Teil des linken Sehnerven. Auch zeigte sich der linke N. oculomotorius durch die Geschwulstnaht etwas komprimiert. (Gelähmt war II., III.)

Saenger (952). 35jähriges Individuum. Anfangs rechtsseitige Abducenslähmung, dann rechts Abnahme des Sehvermögens bis zur Erblindung.

Sektion: Links faustgrosser Tumor im Mediastinum. Carcinom der Dura mater. (Gelähmt waren II., VI.)

Hinsichtlich des Augenspiegelbefundes ist bemerkenswert, dass einer Stauungspapille bei diesen Fällen keiner Erwähnung geschieht. Wohl aber wurde bei längerem Bestande des Leidens durch deszendierende Atrophie eine Verfärbung der Papille der gleichen Seite der Gehirnnervenlähmung beobachtet (vgl. Bd. IV, pag. 790. Bei den Fällen von einseitiger Erblindung und normalem Augenspiegelbefunde muss dabei auf das Ausbleiben der Pupillenreaktion des gleichen Auges bei Belichtung sowie das Ausbleiben der konsensuellen Pupillenreaktion des anderen Auges geachtet werden. Von massgebender Bedeutung ist natürlich auch hier die Aufnahme des Gesichtsfeldes, die wir leider in dem folgenden Falle vermissen:

Spalding (953). Zuerst linksseitige Abducenslähmung, dann wurde der rechte Okulomotorius ergriffen, später trat blauweisse Verfärbung der Sehnerven auf mit vollkommener Erblindung.

Die Autopsie ergab einen Tumor, welcher vom Processus clinoideus anterior nach innen bis 2 cm vom Foramen opticum hinreichte und seitwärts bis zur Pars petrosa des Schläfenbeines. Der Sehnerv, das Chiasma, der N. oculomotorius waren verdickt und bandartig verändert. (Gelähmt waren II., III., VI.)

b) Erkrankung des einen Opticus und der gleichseitigen Chiasmahälfte (vgl. Bd. VI, pag. 75).

Über Augenmuskellähmungen bei bitemporaler Hemianopsie vgl. Bd. VI, pag. 125—131 und 166 und 197.

Da der Scheitel des Trigonum interpedunculare vom vorderen Chiasmawinkel gebildet wird und an der vom Brückenrande gebildeten Basis dieses Dreieckes die NN. oculomotorii heraustreten, so wird bei Krankheitsherden in dieser Gegend (gummöse Meningitis, Tumor der Hypophyse) zumeist der Okulomotorius in Mitleidenschaft gezogen, seltener der Abducens, noch seltener der Trochlearis.

Bailly (954) fand bei einem Kranken, der seit Jahren an Kopfschmerz und Parästhesien in den Beinen gelitten hatte und einige Monate vor seinem Tode plötzlich unter allgemein cerebralen Erscheinungen erblindet war, mit gleichzeitiger Lähmung einiger Okulomotoriusäste, als unmittelbare Todesursache eine Blutung in die Hypophysis, die parenchymatös hypertrophiert war.

Juler und Harris (955) beobachteten eine plötzliche Amaurose ohne ophthalmoskopischen Befund, woran sich Exophthalmus, sowie eine völlige doppelseitige Ophthalmoplegie anschloss (zwei Jahre nach Entfernung eines Brustkrebses).

Die Sektion ergab eine metastatische Geschwulst des Keilbeinkörpers.

Yamaguchi (956). 52jährige Frau, rechts Erblindung und Okulomotoriusparese; links temporale Hemianopsie. Ophthalmoskopischer Befund negativ.

Autopsie: Sarkom der Hypophysis, das sich ungefähr vom Chiasma bis zur Vierhügelgegend erstreckte und innerhalb des Knochens bis in die Keilbeinhöhle sich fortsetzte. Der rechte Okulomotorius und Opticus waren in ein schwammiges Gewebe eingebettet.

Türck (957). 34jähriger Patient. Schmerzen in der rechten Supraorbitalgegend. Ptosis, später Lähmung des rechten Okulomotorius und rechtsseitige Amblyopie.

Autopsie: Tuberkel auf der Dura, welcher den Ramus opthalmicus N. trigeminui und die rechte Hälfte des Chiasma komprimiert und den rechten Okulomotorius vollständig erdrückt hatte.

Nettleship (958) beobachtete eine allmählich aufgetretene Erblindung des linken Auges mit temporaler Hemianopsie des anderen bei einem 39jährigen Manne. Ophthalmoskopisch Atrophie der Papille. Links Okulomotoriuslähmung.

Autopsie: Ein Tumor, der sich am Keilbein entwickelt hatte, komprimierte den Sehnerv, das Chiasma, den linken Tractus opticus und den N. oculomotorius, sowie das Crus cerebri und den Pons.

Mit der Symptomatologie der Hypophysistumoren, der Akromegalie und der Dystrophia adiposo-genitalis hatten wir uns eingehend Bd. VI, pag. 156, Bd. VII, pag. 177, 179, 197, 200 und 203, 474a und 514—517 beschäftigt und weisen wir speziell darauf hin

Tritt zu einer homonymen Hemianopsie eine wechselständige Lähmung eines oder mehrerer Gehirnnerven oder vice versa, namentlich eine komplete oder inkomplete Okulomotoriuslähmung, so weist dieser Befund mit annähernder Sicherheit auf einen basalen Herd hin oder jedenfalls auf eine bis an die Basis reichende Druckwirkung. Im letzteren Falle sitzt der eigentliche Herd im Pedunculus und ist dann auch von wechselständiger Hemiplegie begleitet, wobei dann natürlich auch die Wurzelfasern des Okulomotorius miterkrankt sind.

S. Kohn (959). Links Lähmung des Levator, des Obliquus superior, des Rectus superior, inferior, internus und externus. Der Sphincter pupillae unvollständig gelähmt. Lähmung des Orbicularis palpebrarum. Rechtsseitige homonyme Hemianopsie. Im linken Okulomotorius an der Basis eine spindelförmige Auftreibung. Entzündliches Infiltrat der harten Hirnhaut und der durchtretenden Hirnnerven.

Boinet (960). 34jähriger Kranker, rechtsseitige Hemiplegie, Nystagmus, Parese des rechten Fazialis, Pseudoparalysis glossolabialis und pharyngea, doppelseitige Anästhesie des Gesichtes, Lähmung beider Okulomotorii und Hemianopsie.

Sektion: Auf der unteren Fläche des Gehirns im Niveau des Chiasma und Tractus ein Gliosarkom, ausgehend von der Regio optico-striata und reichend bis zu den Seitenventrikeln und zur Zirbeldrüse. Sein Vorderteil komprimierte beide Pedunculi. Die Hauptmasse der Geschwulst ging durch die grossen Centren und füllte beide Seitenventrikel aus.

Stedmann Bull (961) beobachtete eine 72jährige Frau mit beginnender doppelseitiger Ptosis und homonymer linksseitiger Hemianopsie.

Die Sektion ergab ein haselnussgrosses kleinzelliges Sarkom des rechten Tractus opticus und eine Blutung im linken Temporallappen.

c) Über Tractushemianopsie mit Erkrankung basaler Hirnnerven (vgl. Bd. VII, pag. 477).

Dreschfeld (962). Lähmung sämtlicher Augenmuskeln der rechten Seite, sowie Exophthalmus. Anästhesie im Bereiche des Trigeminus, rechts Amaurose, links temporale Hemianopsie.

Autopsie: An der rechten Hirnbasis ein Carcinom, das der Dura aufsass und bis zum Foramen opticum reichte. Der Sehnerv sowohl, als die betreffenden Hirnnerven waren in die Geschwulstmasse eingebettet. (Gelähmt waren II., III., IV., V., VI.)

Gruppe III. Reihenfolge vom Okulomotorius ab.

§ 140. Nonne (963) demonstrierte den Schädel eines 26jährigen Mädchens, das er vor zwei Jahren mit den Erscheinungen einer linksseitigen multiplen Hirnnervenlähmung untersucht hatte. Ein Carcinom hatte die ganze linke mittlere und hintere Schädelgrube und die sämtlichen, von der Hirnbasis ausgehenden, hier verlaufenden Nerven durchwuchert. Frei waren nur der Opticus und Olfaktorius. (Gelähmt waren III., IV., V., VI., VII., VIII., IX., X., XI., XII.)

Stiefler (964). Lähmung der V., VI. und VII. Hirnnerven links mit kontralateraler Extremitätenparese. Allmählich verschwand die Fazialis-Extremitätenlähmung, dagegen entwickelte sich eine komplette Lähmung des Okulomotorius und Trochlearis.

Bei der Autopsie fand sich ein von der linken Schädelgrube (Keilbeinflügel, Pyramidenfortsatz, Klivus) ausgehendes Sarkom, welches den Pons und die Hirnnerven links komprimierte. Der Abducens lag bandartig verbreitet frei da. Der Trigeminus, Trochlearis, Okulomotorius und Opticus waren vom Tumorgewebe umwuchert und teilweise in denselben eingeschlossen. (Gelähmt waren III., IV., V., VI., VII.)

Hagelstamm (965). 39jährige Frau. Lähmung des linken Trigeminus. Die Bewegungen des linken Auges nach innen, innen oben und innen unten beschränkt, in den übrigen Richtungen aufgehoben. Links geringe Ptosis und ophthalmoskopisch eine blasse, scharf begrenzte Papille.

Sektion: Walnussgrosses Endotheliom der Basis cranii in dem medialsten Teile der linken mittleren Schädelgrube. Eine Fortsetzung der Geschwulst erstreckte sich rechts auf die Sella turcica. Von den Gehirnnerven waren der Okulomotorius, Trochlearis und Abducens der linken Seite teilweise von der Geschwulst umwachsen, etwas graulich verfärbt, ebenso war der Trigeminus bei seinem Austritt aus dem Pons mehr grau gefärbt. Das Ganglion Gasseri war völlig in die Geschwulst aufgegangen. (Gelähmt waren III., IV., V.)

Cicaterri (966). 58jähriger Mann, Parese des linken Fazialis und Abducens mit gleichzeitiger Abschwächung des linken Gehörs. Daran schloss sich eine linksseitige Gaumensegelparese und zunehmende Schwäche der linksseitigen Kaumuskeln, sowie ein linksseitiger Exophthalmus. Ferner bestanden Hypästhesie der linken Wange und Schläfe, totale linksseitige Okulomotoriuslähmung und Parese des linken Hypoglossus.

Bei der Sektion fand sich ein Tumor, der die Sella turcica zerstört hatte und durch das Keilbein bis zum Pharynx vorgedrungen war. (Gelähmt waron III., V., VI., VII., VIII., IX., XI.)

Pontoppidan (967). In einem Falle bewirkte ein Tumor in der linken Fossa media cranii, Regio infratemporalis, Fossa spheno-maxillaris und Orbita Anästhesie und Parästhesie des N. trigeminus sin., Paralyse des N. abducens, Parese des Okulomotorius und Fazialis, Neuritis opt. etc. Obgleich die ganze Orbita bis an den Bulbus von der Geschwulstmasse gefüllt war, zeigte sich doch die linke Pupille kontrahiert, während die übrigen Äste des Okulomotorius paretisch waren. (Gelähmt waren III., V., VI, VII.)

Simon (968). 54jähriger Mann, Lähmung des Abducens und Okulomotorius des linken Auges. Heftige Neuralgien im Bereich des linken Trigeminus, Herabsetzung des Sehvermögens links und beginnende Keratitis neuroparalytica.

Autopsie: Spindelzellensarkom in der linken Hälfte der Basis cranii, welches durch die Fissura orbitalis super. in die linke Augenhöhle vorgedrungen war und hier die Augenmuskelnerven sowie den Sehnerven umschloss. (Gelähmt waren III., V., VI.)

Moebius (969). Fibrosarkom in der linken mittleren Schädelgrube, welches den III., V. und VI. Hirnnerven komprimiert und eine Erweichung des linken Schläfenlappens und der Insel bewirkt hatte.

In einem Falle von Hulke (970) fand sich infolge eines intrakraniellen sarkomatösen, vom Felsenbein ausgehenden Tumors eine Lähmung des rechten Abducens, Rectus superior und inferior, Ptosis und Miosis und infolge des Weiterwucherns des Geschwulstprozesses durch die Fissura sphenoidalis in die Orbita Exophthalmus mit Verschwärung der Cornea. Auch war Stauungspapille vorhanden. (Gelähmt waren III., VI.)

§ 141. Gruppe IV. Reihenfolge vom Trochlearis ab.

Menard (971). Es fand sich an der Pia eine Cyste, welche auf der linken unteren Seite der Brücke und der Medulla sass und auf das Kleinhirn drückte. Von dem Tumor wurden nacheinander ergriffen der N. trigeminus, acusticus, facialis und trochlearis. (Gelähmt waren IV., V., VII., VIII.)

Gjör (972). Hühnereigrosses Spindelzellensarkom unter dem Tentorium vor dem rechten Kleinhirnlappen. Kompression des N. trigeminus und trochlearis rechterseits. Die Sensibilität in der rechten Gesichtshälfte abgestumpft. Rechts Zuckungen im Fazialis, dann Lähmung desselben. (Gelähmt waren IV., V., VI., VII.)

§ 142. Gruppe V. Reihenfolge vom Trigeminus ab.

Schwabach und Bielschowsky (973) beobachteten bei einer 50jährigen Frau eine Lähmung der verschiedenen Hirnnerven vom V. bis einschliesslich des XII. Hirnnerven.

Bei der Sektion fand sich ein Myxofibrom des ganzen linken Felsenbeins und Keilbeins. Ein kirschkerngrosser Tumor nahm an der hinteren Fläche der Pyramide die Gegend des Porus acusticus internus ein. An der unteren Peripherie des Tumors sah man ein Bündel von Nervenfasern, das dem Fazialis und Akustikus angehörte. Beide Nerven waren vollständig von Tumormassen durchsetzt. (Gelähmt waren V., VI., VII., VIII., IX., X., XI. XII.)

Herringham und Hinds Lowell (974) beobachteten bei einem 36jährigen Manne auf der ganzen rechten Körperhälfte eine Analgesie und Thermanästhesie, während die Berührungsempfindlichkeit normal war. In der linken Gesichtshälfte bestand taktile Anästhesie. Ferner Stauungspapille, Parese des linken Abducens, Nystagmus, Abnahme des Gehöres auf der linken Seite und ebendaselbst Verlust des Geschmackes auf der Zungenhälfte.

Autopsie: Myxosarkom, das von der Mundschleimhaut ausging und in die Gegend der Sella turcica hineingewachsen war, nach hinten bis zum Pons reichend und mit Druckwirkung auf den rechten Trigeminus und linken Abducens. Ein zweiter Tumor lag im linken Kleinhirnbrückenwinkel, ging von der linken Hälfte des Pons aus und war ein im vorderen Teile cystisch entartetes Gliom. Durch diesen cystischen Teil verlief der linke Trigeminus, der feste Teil hatte den linken Fazialis und Akustikus komprimiert sowie den IX. bis XI. Gehirnnerven. (Gelähmt waren V., VI., VIII., IX., XI.)

Sternberg (975). 57jährige Frau, Lähmung des rechten V.—X. und XII. Gehirnnerven mit Reizerscheinungen in der sensiblen Portion des Trigeminus.

Sektion: Karzinom an der Schädelbasis, welches in den Sinus cavernosus hineinwucherte und so den Abducens beeinträchtigte. Trigeminus und Ganglion Gasseri infiltriert. Fazialis, Akustikus, Glossopharyngeus, Hypoglossus kolbig verdickt und gerötet.

Fenger (976). 57jährige Frau. Vor 8 Jahren Exstirpation der Mamma wegen Carcinoms. Seit einem Jahre heftige rechtsseitige Gesichtsschmerzen, dann Anaesthesia dolorosa. Fazialislähmung und Abducenslähmung der rechten Seite. Keratitis neuroparalytica rechts.

Sektion: Das rechte Ganglion Gasseri, die drei Äste des Trigeminus bis zu ihrem Austritt aus dem Keilbein ansehnlich verdickt. Die Glandula pituitaria zum Teil in eine seröse Cyste verwandelt, der übrige Teil zu einer Geschwulst vergrössert, mit welcher der N. abducens verwachsen war. An der hinteren Fläche des Felsenbeins zeigte sich die

Dura sehr verdickt und degeneriert. Durch sie hindurch nahmen der Fazialis und Akustikus ihren Verlauf. (Gelähmt waren V., VI., VII.)

Krause (977). Hühnereigrosses Sarkom an der Basis cranii, das weit nach vorne bis ins Chiasma gewachsen war. Das linke Ganglion Gasseri war ganz in eine Tumormasse verwandelt, die Augenmuskelnerven vorne platt gedrückt, die linke Brückenhälfte stellte eine tiefe Grube dar. Während des Lebens: Stauungspapille, Lähmung des linken Abducens und Fazialis, sowie Keratitis neuroparalytica. (Gelähmt waren V., VI., VII.)

Flesch (978). 23jähriger Mann mit heftigen Hinterhauptkopfschmerzen, links leichte Ptosis, Exophthalmus, Anästhesie, entsprechend dem III. sensiblen Trigeminusaste und dem Ausbreitungsbezirke des Occipitalis major, links Geschmackslähmung, Parese des linken Fazialis und Abducens, Hyporeflexie der linken Hornhaut.

Die Sektion ergab Erweichung des Atlas und Epistropheus, von wo aus sich eine Tumormasse (Plattenepithelkrebs) über das Rachendach in die Sinus ethmoidalis, maxillaris und frontalis erstreckte. (Gelähmt waren V., VI., VII.)

In dem von Burnett (979) beobachteten Falle handelte es sich um ein 23jähriges Individuum mit linksseitiger Hemiplegie, rechtsseitiger Fazialis- und Trigeminuslähmung, und in den epileptoiden Anfällen um einen Nystagmus des linken Auges mit starker Kontraktur des M. rectus externus. Ophthalmoskopisch bestand Stauungspapille. Später rechts Keratitis neuroparalytica.

Bei der Sektion wurde ein Rundzellensarkom auf der rechten unteren Seite des Cerebellum gefunden, das sich bis zum Pons nach vorn erstreckte und alle Hirnnerven der rechten Seite an ihrer Austrittsstelle von der Medulla oblongata bis zum III. Nerven komprimierte. (Gelähmt waren V., VII.; Kontraktur der VI.)

Stamm (980). 50jähriger Mann. Rechts Anaesthesia dolorosa im Trigeminusgebiet. Rechts Ptosis und Abducenslähmung.

Sektion: Auf dem Foramen rotundum aufsitzend ein Tumor, welcher mit dem Trigeminus, Abducens und Okulomotorius verbunden war. Kurz vor dem Austritt in die obere Augenspalte verhielten sich die beiden letzteren Nerven normal. (Gelähmt waren V., VI.)

Gruppe VI. Reihenfolge vom Abducens ab.

§ 143. Riegel (981). Bei einer 52jährigen Frau entwickelte sich eine rechtsseitige Abducens-, Fazialis-, Glossopharyngeus- und Hypoglossuslähmung. Vor 4 Jahren war die Mamma wegen Carcinoms entfernt worden.

Die Sektion ergab ein Carcinom des V. bis VIII. Brustwirbels, Carcinomatose der Pleura und einen walnussgrossen Carcinomknoten in der rechten Felsenbeinpyramide, der den Meatus auditorius und das Foramen jugulare umfasste. (Gelähmt waren VI., VII., IX., X.)

Hartmann (982). 43jährige Frau, Drehschwindel nach rechts, cerebellarataktische Störungen, beiderseits Stauungspapille, beiderseits Abducensparese, linksseitige leichte Parese des VIII. Nerven, Parese der rechten oberen und unteren Extremität.

Autopsie: Hühnereigrosser, ausschälbarer Tumor an der vorderen unteren Fläche der rechten Kleinhirnhemisphäre, der mit dem VIII. Nerven in Verbindung war. (Gelähmt waren VI., VII.)

Tooth (1068). Lähmung der sensiblen und motorischen Zweige des Trigeminus sowie Lähmung des Abducens und Fazialis der linken Seite.

Sektion: Im Stamm des linken Trigeminus war ein Gumma, das auf den Fazialis und Abducens drückte. Der sensible Teil des Trigeminus bis zu seinen letzten Endigungen im Kerne völlig degeneriert.

Fischer (1069). Gefühl in der rechten Gesichtshälfte abgestumpft, rechts Fazialislähmung, sowie rechtsseitige Abducenslähmung.

Sektion: Neben dem Türkensattel ein Tumor, das Ganglion Gasseri sowie die Trigeminuszweige einschliessend.

Lautenbach (1070). Gumma unter der linken Ponshälfte, Hirnhäute sehr verdickt. Anästhesie der linken Stirnhälfte. Parese des ganzen linken Fazialis. Links Abducensparese.

§ 144. Bezüglich der Diagnose eines basalen Tumors in Hinsicht auf multiple Gehirnnervenlähmung ist zunächst die zeitliche Aufeinanderfolge der einzelnen Lähmungen und das fortschreitende Befallenwerden benachbarter der gleichen Seite hier hervorzuheben, wie solches z. B. im folgenden Falle hervortritt.

Anton (984) berichtete über einen Kranken, der im Verlaufe von 3 Jahren von einer zunehmenden Lähmung der Mehrzahl der Nerven an der Gehirnbasis ausschliesslich rechts befallen wurde. In bezug auf die zeitliche Reihenfolge waren gleichzeitig oder in rascher Aufeinanderfolge erkrankt: der sensible Trigeminus, der Okulomotorius, Abducens, Opticus (Erblindung und neuritische Atrophie) und Hypoglossus. Späterhin erkrankte der Glossopharyngeus, Accessorius und Olfactorius.

Thomas (985) beobachtete bei einem 23jährigen Manne zuerst eine Lähmung des rechten Abducens, welche mit heftigen Kopfschmerzen einherging, später trat eine linksseitige Trochlearis- und Okulomotoriuslähmung auf mit Schwäche und Herabsetzung der Sensibilität der rechten Körperhälfte.

Die Sektion erwies eine syphilitische Endarteritis der cerebralen Arterien, Gumma am linken Okulomotorius und Hirnschenkel, Gummata am linken Trochlearis, rechten Abducens, Hypoglossus usw.

Als differentialdiagnostisch kommt dabei hauptsächlich die basale gummöse Meningitis in Betracht, daher muss vor allem anamnestisch auf Lues gefahndet werden. Als weiteres für die Lues in Betracht kommendes Moment wäre hier auf die Unregelmässigkeit im Befallenwerden der einzelnen Nerven hinsichtlich der Doppelseitigkeit, sowie ihrer Nacheinanderfolge an der Schädelbasis zu verweisen, wie z. B. in den folgenden Fällen:

Leitner (986). Patient hatte vor 8 Jahren eine Meningitis luetica überstanden. Zu gleicher Zeit waren beide Nn. III. und VI., der rechte V., der linke VI., der rechte VII. gänzlich und teilweise der linke gelähmt. Später wurden beide Nn. optici atrophisch.

Möbius (987). Bei einem syphilitisch infizierten Manne trat im Laufe weniger Tage, nachdem ein Jahr vorher eine vorübergehende doppelseitige Abducenslähmung gefunden worden war, an beiden Augen eine Lähmung sämtlicher Zweige des N. oculomotorius, sowie des Abducens, des rechten Trochlearis und Fazialis auf. Einige Tage bestanden auch Artikulations- und Schlingbeschwerden, auch entwickelte sich eine Paraplegie der Beine. Eine antisyphilitische Behandlung führte eine Heilung herbei.

De Luca (988) beschrieb eine einseitige totale Ophthalmoplegie, begleitet von heftigen Neuralgien im Bereiche des II. Trigeminusastes bei einem Manne, der vor 10 Jahren sich Lues zugezogen hatte, ohne dass nachher irgendeine spezifische Behandlung erfolgt war. Es bestand beim Schluss des gesunden Auges und mechanischem Öffnen des gelähmten bei Gehversuchen heftiger Schwindel und Neigung, auf die gesunde Seite zu fallen. Die Lähmung aller Augenmuskeln, auch des Sphincter iridis und der Akkommodation und die Reizung des I. Trigeminusastes liessen die Diagnose auf einen basalen Gummaknoten stellen, der seinen Sitz etwa neben dem Sinus cavernosus haben musste und die Stämme des III., IV. und VI. Nerven komprimiert und den I. Ast des Trigeminus gereizt hatte. Die nunmehrige Behandlung erzielte Heilung mit Zurückbleiben mässiger Ptosis.

Nonne (l. c., p. 282 Syphilis und Nervensystem) teilte zwei Fälle von multipler basaler Hirnnervenlähmung bei Syphilis mit. In dem einen Falle war der II., III., V., VI. und VII. Nerv befallen. Es trat Heilung ein.

Bei dem anderen Falle waren der II., III., VI. und VII. Nerv gelähmt. Es erfolgte ebenfalls Heilung.

Eigene Beobachtung: Eine junge Frau kam unter den Erscheinungen eines Hirntumors auf. Sie war benommen, hatte doppelseitige Stauungspapille, rechtsseitige Abducenslähmung und Herabsetzung der Sensibilität in der linken Gesichtshälfte.

Wassermannsche Reaktion im Blut und Liquor positiv; Pandy-Reaktion Phase I beiderseits positiv; Zellgehalt 55/3.

Eine energische antiluetische Behandlung (Quecksilber + Salvarsan und Jod intern.) beseitigten rasch die basal-luetische Affektion.

Ferner sei hier der Umstand hervorgehoben, dass bei der letzterwähnten Krankheit mit Vorliebe die Sehnerven resp. das Chiasma befallen werden, wie in den Beobachtungen von Rothmann (989), Mendel (950) und die Diagnose ex juvantibus, wie in 3 Fällen von Möbius (991), während bei multiplen Hirnnervenlähmungen nach Tumoren der Sehnerv relativ selten befallen wird (unter 19 Fällen nur 5mal). In einem Falle von Kopczynski waren alle 12 Gehirnnerven auf einer Seite befallen. Aus dem Umstande, dass sarkomatöse Lymphdrüsen am Halse bestanden, konnte wohl mit Sicherheit auf einen gleichartigen Tumor an der Gehirnbasis geschlossen werden.

Bei mehreren Fällen war vor Jahren eine Mamma wegen Tumor exstirpiert worden. Schliesslich sind noch folgende Fälle mitteilenswert:

Stintzing (992) beobachtete einen 35jährigen Mann mit Stauungspapille, Lähmung des Abducens und Fazialis links, sowie des rechten Arms. Bei der Operation fand sich, dem Armcentrum der linken Seite entsprechend, aber in der Marksubstanz unterhalb der Rinde, eine gut walnussgrosse Cyste mit seröser Flüssigkeit. Infolge von Prolaps nach 6 Wochen Tod durch eiterige Meningitis.

In einem anderen Falle desselben Autors bestand bei einer 43jährigen Frau eine fast völlige Erblindung ohne ophthalmoskopischen Befund, ausserdem eine Lähmung des rechten Abducens und Fazialis.

Bei der Sektion fand sich ein Carcinomknoten in der Lunge und Leber. Die Pia war längs der hinteren Fläche des Gyrus fornicatus beiderseits von einer flächenhaften Neubildung eingenommen; rechts erstreckte sich diese Neubildung bis auf die Oberfläche des Präcuneus. Eine ähnliche Neubildung, aber weniger umfangreich, war im linken Präcuneus vorhanden. Der rechte Fazialis und Abducens waren an der Hirnbasis deutlich verschmälert.

Die beiderseitige Erblindung ohne ophthalmoskopischen Befund wurde durch eine doppelseitige homonyme Hemianopsie nach Druckwirkung der beiden Tumoren im beiderseitigen Präcuneus bewirkt.

Nothnagel (993). Tumor im rechten Thalamus. Linksseitige Hemiparese. Ataxie der linken oberen Extremität. Stauungspapille, Lähmung des linken Abducens, doppelseitige Lähmung des Rectus inferior und doppelseitige Parese des Rectus superior. Das Gehirn stark geschwollen, die rechte Hemisphäre abgeplattet, der rechte N. oculomotorius anscheinend etwas gespannt und gedrückt, der Trochlearis normal, der Abducens hart an der Brücke abgeflacht.

Ferner muss man hier, wie bei allen Gehirntumoren, das Moment der Fernwirkung in Betracht ziehen.

Aber auch hinsichtlich der Tumoren mit angenommener Fernwirkung kann man Täuschungen unterworfen sein, wie sich aus der folgenden Beobachtung Kupferbergs (994) ergibt, bei welchem unter dem Bilde eines Hirntumors ein chronischer idiopathischer Hydrocephalus verlaufen war.

Es bestanden psychische Depression, heftiger Kopfschmerz, Nackenstarre, Schwindelgefühl, ausgesprochene Stauungspapille mit grossen Netzhautblutungen, Erbrechen, zeitweise Pulsverlangsamung und Erweiterung der Pupille, Lähmung des linken Okulomotorius und Abducens, des rechten Fazialis und reflektorische Pupillenstarre.

Die Autopsie ergab einen sehr stark ausgedehnten, mit klarer Flüssigkeit gefüllten III. Ventrikel, der nach unten stark prominierte, so dass die seitlich und vorne von ihm verlaufenden Hirnnerven dadurch teilweise platt gedrückt wurden, sowie das Chiasma und die oben genannten Nerven.

Über eine multiple Hirnnervenlähmung nach Basisfraktur berichtete:

Bruns (995). Es bestand eine rechtsseitige Fazialislähmung, auch war der Kranke am rechten Auge fast blind. Ferner wurde eine linksseitige Mydriasis und Ptosis festgestellt, später trat eine linksseitige Keratitis neuroparalytica auf (der rechte Sehnerv war normal). Auch fand sich eine linksseitige Trochlearis-, Abducens- und Trigeminuslähmung, sowie eine rechtsseitige Lähmung des N. abducens.

Auch in einem Falle von Möbius (991) lag eine Basisfraktur vor.

c) Tumoren im interpedunkulären Raume.

§ 145. Nachdem beide Okulomotorii nahe beieinander vor der Brücke im Raume zwischen den beiden Hirnschenkeln in konvergierender Richtung aus dem Gehirn getreten sind, verlaufen sie zwischen der Arteria cerebelli superior und der Arteria cerebri posterior, senken sich neben der Mitte der Sella turcica in die Dura ein und gehen rasch in die Tiefe, so dass das sie bedeckende Durablatt stärker ist, als das unter ihnen liegende, welch letzteres nach dem vorderen Ende des Sinus cavernosus so dünn werden kann, dass der Nerv frei in diesen hineinzuragen scheint.

Weber und Papadaki (996). 24jähriger Kranker, Lähmung des M. rectus inferior, Rectus internus rechts, sowie des Rectus inferior links. Nystagmus, rechtsseitige Ptosis, rechte Pupille dauernd weiter als die linke und Stauungspapille.

Sektion: Gliom vom hinteren Rande des Chiasmas bis zum Pons reichend mit starker Erweiterung des III. Ventrikels. Vergl. auch Fall Finkelnburg Seite 185 und die Fälle Seite 194.

Dahin gehört vor allem die grosse Zahl der Hypophysistumoren, bezüglich deren wir auf Bd. VI, pag. 144 verweisen.

d) Isolierte Augenmuskellähmungen durch Tumoren an der Basis.

α) Isolierte Okulomotoriuslähmung.

§ 146. Die drei folgenden Fälle betrafen ein Gumma.

Heubner (997) sah eine ausgedehnte syphilitische Arterienerkrankung, welche offenbar vom Ramus communicans sinister post. ausging. Links Okulomotoriuslähmung. Syphilitische Geschwulst des linken N. oculomotorius und Verwachsung desselben mit dem Ramus communicans.

Wagner (998) veröffentlichte einen Fall mit Lähmung des linken Okulomotorius, in welchem ein zwischen Türkensattel und der Spitze des Felsenbeins gelegenes Gumma den linken Okulomotorius beeinträchtigt hatte.

Doergens (999) beschrieb einen Fall, bei welchem durch einen grossen Gummiknoten an der Basis des rechten Grosshirnschenkels der rechte Okulomotorius durch die Geschwulst beeinträchtigt worden war.

Der folgende Fall wurde durch einen Tuberkel hervorgerufen.

Ross (1000). Linksseitige Okulomotoriuslähmung. Ein Tuberkel durchsetzte den linken Okulomotorius nach seinem Austritte aus dem Grosshirnschenkel.

Vgl. auch den Fall Weiss Bd. I, pag. 507 bei rezidiver Okulomotoriuslähmung mit tuberkulösen Neubildungen am basalen Okulomotoriusstamme.

Die folgenden Fälle betrafen anderweitige Tumoren.

Okinczyc und Küss (1001) beobachteten bei einem 55jährigen Manne mit Magencarcinom eine intrakranielle Metastase, wodurch der rechte N. oculomotorius, und zwar infolge von Druck, gelähmt war.

Die Sektion hatte eine Geschwulst von der Grösse einer Kirsche ergeben, die am hinteren, inneren Teile des Sinus cavernosus gelegen war, den Processus clinoideus posterior zerstört und in die Keilbeinhöhle hineingeragt hatte.

Westphal (1002). Rechts komplete Okulomotoriuslähmung. Der rechte Okulomotorius ganz umgewandelt in einen derben gleichmässigen Körper, welcher in seinem vorderen Teile eine leicht graurötliche Beschaffenheit zeigte. In seinem Verlaufe durch den Sinus cavernosus hatte derselbe alsdann noch eine sehr geringe Konsistenz und leicht gelbliche Farbe.

Marchand (1003) beobachtete einen dem linken N. oculomotorius anhängenden epithelialen Tumor, ausgegangen von dem Plexus chorioideus, von der Grösse einer Bohne bei einer 72jährigen Geisteskranken.

Ferner die Fälle von Thomsen-Richter, sowie von Karplus mit Fibrochondrom und Neurofibrom bei rezidivierender Okulomotoriuslähmung vgl. Bd. I, pag. 495.

β) Isolierte Lähmungen des Abducens und Trochlearis durch basale Tumoren konnten wir in der Literatur nicht auffinden.

e) Die rezidivierende Okulomotoriuslähmung.

§ 147. In Hinsicht auf die drei einzigen bis jetzt bekannt gewordenen Sektionsbefunde bei dieser Krankheit, welche im Falle Thomsen-Richter (siehe Bd. I, pag. 495) ein Fibrochondrom am Okulomotorius, im Falle Karplus (siehe Bd. I, pag. 495) ein Neurofibrom dieses Nerven und neuerdings im Falle Shionoya ein Fibrom desselben ergeben haben, sind wir berechtigt, die Fälle von rezidivierender Okulomotoriuslähmung bis auf weiteres als basale Affektionen zufolge einer organischen Läsion des N. oculomotorius hier einzureihen.

Shionoya (1004) sah einen Kranken, der seit dem 6. Lebensjahre rechtsseitige periodische Okulomotoriuslähmung mit Kopfschmerzen und Erbrechen hatte. Zuletzt waren die Anfälle einmal monatlich aufgetreten, sie dauerten etwa 2 Wochen. Der letzte Anfall hinterliess dauernde Lähmung. Die anatomische Untersuchung ergab ein spindelförmiges Fibrom des rechten N. oculomotorius am Austritt aus dem Hirnstamm und als Todesursache frische Meningitis tuberculosa.

Shionoya nahm an, dass der Tumor durch sein langsames Wachstum einen stetigen Reiz auf die sensiblen Nerven der Umgebung ausgeübt und dann durch Summation schliesslich einen Migräneanfall bewirkt habe.

Zur Frage, warum der Okulomotorius mit Vorliebe von periodischer Lähmung ergriffen werde, bemerkt Shionoya, dass derselbe nach dem Austritt aus der Hirnbasis zwischen zwei Arterien der A. cerebri post. und der A. cerebelli superior hindurchginge.

Bd. I, pag. 483 hatten wir bis zum Jahre 1898 die bis dahin bekannt gewordenen Fälle angeführt. Wir lassen nun die von diesem Zeitpunkte ab bis jetzt uns aus der Literatur bekannt gewordenen Beobachtungen dieser interessanten Krankheit hier folgen, was um so mehr gerechtfertigt erscheint, als so Vieles in dem Wesen derselben noch dunkel ist.

d'Alché (1005) stellte 28 bereits veröffentlichte Fälle von ophthalmoplegischer Migräne zusammen, welche Bezeichnung er der einer rückfälligen Okulomotoriuslähmung vorzieht und fügt einen neuen Fall hinzu. Der Kranke hatte die ersten Anfälle von Migräne als achtjähriger Knabe, die ersten Lähmungsanfälle mit 14 Jahren.

Die ophthalmoplegische Migräne sei ein Syndrom, welches umfasse:

1. einseitigen Kopfschmerz, der ausgedehnter sei, als bei gewöhnlicher Migräne,

2. einseitige vollständige (innerliche Muskeln mit eingeschlossen) Lähmung eines Okulomotorius.

Ferner gehörten zum Bilde:

3. anfangs intermittierende, später remittierende Anfälle, schliesslich bleibender Zustand,

4. Beginn in der Jugend,

5. vorwiegendes Befallensein der unteren Gesellschaftsklassen.

Moebius (1006) berichtete über ein 31jähriges Mädchen, das die gewöhnlichen Merkmale einer periodisch wiederkehrenden einseitigen Okulomotoriuslähmung aufzuweisen hatte. Er hob hervor, indem er zugleich die Fälle ausschaltete, die in letzter Zeit fälschlich als Okulomotoriuslähmung gedeutet worden wären, dass alle wirklichen Fälle den Beginn in der Kindheit zeigten, die Anfälle mit Kopfschmerz und Erbrechen begännen, diese Erscheinungen aufhörten, wenn die Lähmung einträte, letztere total und einseitig sei, nie die Seite wechsele, ebensowenig ein Flimmerskotom vorhanden sei, endlich die Dauer der Lähmung und ebenso die Anfälle sich sehr verschieden verhielten. Eine nicht seltene Beteiligung des ersten Trigeminusastes spreche für eine lokale Entstehung (gutartige Neubildung, Fibrom usw.). Dabei würden durch Summation der Reize des langsam wachsenden und stets reizenden Tumors die Anfälle periodisch ausgelöst.

L. Rosenthal (1007). Was die anastomotischen Verbindungen des Trigeminus mit den augenbewegenden Nerven anlangt, so finde sich immer an der Stelle, wo die Nerven in die Augenhöhle eintreten, ein ziemlich starkes Bündel vom Trigeminus zum Okulomotorius, am Stamm oder am oberen Aste desselben; in letzterem Falle konnten Fasern auch am unteren Aste verfolgt werden. Diese Anastomose scheine konstant zu sein. Sämtliche augenbewegenden Nerven würden daher vom Trigeminus mit sensiblen Fasern versehen, welche die Bahn der betreffenden motorischen Nerven benützten, um ihr Ziel zu erreichen.

Rothfeld (1008) beschrieb zwei Fälle von periodischer Lähmung des Okulomotorius.

I.. 20jähriges Mädchen, welches seit dem 7. Lebensjahre an periodisch auftretenden Kopfschmerzen, Übelkeiten und Erbrechen gelitten hatte, denen immer eine Ptosis nachfolgte. Nach 2 Tagen verschwanden diese Beschwerden, um in 4—8 Wochen wieder aufzutreten.

II. 29jähriger Patient, bei welchem seit dem 14. Lebensjahre diese Anfälle auftraten. Seit einigen Jahren bemerkte der Patient, dass das heruntergefallene Oberlid sich nicht mehr emporhob, und der Augapfel seine Beweglichkeit eingebüsst hatte.

Rothfeld vermutete, dass in beiden Fällen die Ursache dieser Erkrankung in der Existenz einer Neubildung zu suchen sei, welche langsam die Fasern des Okulomotorius beschädige, so dass nach jedem Anfalle die Zeit des Verschwindens der Symptome verlängert oder völlig aufgehoben werde.

Die folgenden Autoren nehmen als ätiologisches Moment eine Autointoxikation an:

Barabescheff (1009). 23jähriger Student, der von Kindheit an sehr schwächlich war und vom 10. Jahre an periodischem Kopfschmerz litt. Seit dem 4. Jahre nahmen die Kopfschmerzen den Charakter einer sehr schweren allmonatlichen Hemikranie an. Von dem 19. Jahre ab komplizierten sich diese Anfälle alle 6—12 Monate jedesmal mit Lähmung des ganzen rechten Okulomotorius. Solcher Anfälle mit Lähmung hatte Patient 5 gehabt, wobei die den Anfall begleitenden vasomotorischen Störungen aber 2—3 Monate andauerten. Barabescheff glaubt an Autointoxikation.

Scalinci (1010) beschrieb zwei Fälle von sekundärer Okulomotoriuslähmung. Er glaubt, dass die harnsaure Diathese auch dieses Krankheitsbild hervorrufen könne. Das periodische Auftreten der Lähmung falle mit stärkerer Anhäufung von autotoxischen Substanzen zusammen, und besondere Umstände (z. B. Verkühlungen) könnten die toxische Wirkung dieser Substanzen steigern.

Klinedinst (1011) sah ein 15jähriges Mädchen, das seit seinem 3. Lebensjahre jährlich, nur mit Ausnahme des 13. Lebensjahres, in dem sie zuerst menstruiert war, im Frühjahr einen Anfall von rezidivierender Okulomotoriuslähmung bekam. Es bestand geringe Indikanurie. Klinedinst hält eine durch Darmfäulnis bedingte Autointoxication für die Ursache.

In den folgenden Beobachtungen hatte ein Schädeltrauma Einfluss auf die Erkrankung.

Der Patient Plantengas (1012) litt seit dem 3. Jahre nach einem schweren Sturz von einer Treppe an wiederholten Anfällen von Okulomotoriuslähmung. Hysterische Symptome fehlten, auch war keine erbliche Belastung nachweisbar.

Karplus (1013). Wenige Tage nach einem Schädeltrauma stellte sich ein siebenwöchentlicher Krankheitsanfall ein, nachdem von Kindheit an eine den Okulomotorius in allen Zweigen befallende Lähmung mit Kopfschmerzen und Erbrechen eingesetzt hatte. Mit dem Schädeltrauma stand der spätere Krankheitsverlauf insofern im Zusammenhang, indem 12 Jahre lang jährlich einmal ein ganz ähnlicher, nur etwas schwächerer Anfall aufgetreten war.

Warschowsky (1014). Bei einem 46jährigen Heizer trat eine rezidivierende linksseitige Okulomotoriuslähmung auf. Seit 12 Jahren litt derselbe, angeblich nach einem Schlage auf die linke Schädelhälfte, an starken Kopfschmerzen, die sich bis zum Erbrechen steigern konnten. Seit dieser Zeit trat vorübergehend eine komplete Okulomotoriuslähmung auf. Die Anfälle dauerten 2—3 Tage und länger. Die Ptosis ging langsam zurück, doch war sie nach 2—3 Wochen verschwunden. Nach Arsen und Chinin waren die Rezidive seltener geworden.

In den Fällen von Margulies und von Jochmann wurden die Anfälle durch einen Typhus beeinflusst.

Jochmann (1015). 19jähriger Mann. Zuerst war im 8. Lebensjahre eine linksseitige Okulomotoriuslähmung mit Kopfschmerzen und Erbrechen aufgetreten. Im nächsten Jahre drei Anfälle von Migräne ohne Okulomotoriuslähmung. Im 10. Jahre Anfall mit Lähmung, dann Anfälle, bald mit, bald ohne Lähmung. Im 19. Jahre Anfall mit langsam zurückgehender Lähmung bei gleichzeitigem Bestehen eines Typhus.

Margulies (1016). Bei einem Mädchen, das seit seiner Jugend an rezidivierender Okulomotoriuslähmung gelitten hatte, und bei dem die Anfälle durch 8 Jahre sistierten trat, gleichzeitig mit einem Typhus abdominalis neuerdings eine vollkommene Okulomotoriuslähmung ein, die mit Eintritt der Rekonvaleszenz in 24 Stunden zurückging. Die Anfälle in der ersten Zeit gingen mit den Erscheinungen der Migräne zurück, die während des Typhus fehlte.

Über die hereditäre Anlage gibt Alexander (1017) Aufschluss:

Derselbe zeigte eine rezidivierende Okulomotoriuslähmung bei einer 33jährigen Frau, die schon als Kind öfter an Migräne gelitten und seit dem 19. Jahre öfter wiederkehrende Lähmung des linken Lidhebers gehabt hatte. Die schon in der Besserung begriffene Lähmung betraf sämtliche Muskeln. Alexander sah auch einen Fall, wo Mutter und Sohn dasselbe Leiden hatten.

Auf eine Beeinflussung der Anfälle durch die Menstruation weisen folgende Beobachtungen hin:

Morgano (1018) beschrieb eine rezidivierende Okulomotoriuslähmung bei einem nervös belasteten, hysterischen 17jährigen Mädchen. Die Anfälle, die sich etwa 3—8mal jährlich wiederholten, fielen stets auf den Beginn einer Menstruation. Sie wurden von Konvulsionen eingeleitet und gingen in 4—8 Tagen vorüber. Mit der Besserung des Allgemeinbefindens hörten die Anfälle von Lähmung — bisher nie sehr lange — allmählich auf.

Vgl. auch den Fall Klinedinst pag. 228.

Eigene Beobachtung: Ein 33jähriges Fräulein hatte früher längere Zeit an Migräneanfällen gelitten. 12 Jahre lang war eine Pause in diesen Migräneanfällen eingetreten. Seit 2 Jahren leidet sie nun jedesmal beim Eintritt der Menses an einer Erweiterung der linken Pupille, mit Unvermögen, auf dem linken Auge in der Nähe sehen zu können. Die Untersuchung während eines solchen Anfalles zeigte eine maximal erweiterte, absolut starre Pupille des linken Auges mit Akkommodationslähmung. Die äusseren Augenmuskeln, sowie der Levator waren vollständig intakt. Nach der Menstruation trat das linke Auge wieder vollständig in den normalen Zustand zurück und ist in der Zwischenzeit, sowie auch während der mit der Migräne einhergehenden Anfälle, der Allgemeinzustand des Körpers sonst nicht gestört.

Auch in der Beobachtung von Petella (1019) war bei zwei Anfällen der Einfluss der Menstruation deutlich. Seit 3 Jahren waren die paralytischen Symptome verschwunden, jedoch bestanden Kopfschmerzen und Erbrechen.

Petella nimmt an, dass die beschriebenen Erscheinungen auf Zirkulationsstörungen der Meningen und nicht auf Störungen im Okulomotorius zurückzuführen seien.

§ 148. Für einen langsam wachsenden Tumor spricht der Umstand, dass bei einer Reihe von Fällen sich allmählich ein Dauerzustand der Okulomotoriuslähmung ausbildete, der während der Paroxysmen dann eine Steigerung erfuhr. Dazu gehören die folgenden Fälle:

Cassirer (1020) demonstrierte einen 25jährigen Mann mit rezidivierender Okulomotoriuslähmung, der seit seinem 4. Lebensjahre an Anfällen von Kopfschmerzen, Übelkeit und Erbrechen gelitten hatte. Gegen das Ende dieser Anfälle traten Doppeltsehen usw. ein. Zurzeit ist das Bild der Okulomotoriuslähmung inner- und ausserhalb der Fälle das gleiche.

Grebler (1021). Wiederkehrende Okulomotoriuslähmung bei einem Knaben. Von den inneren Augenmuskeln konnte nur unvollständige Sphinkterlähmung nachgewiesen werden. In den Zwischenzeiten ging die Lähmung nicht völlig zurück. Krämpfe sollen vorausgegangen sein. Die spontanen Anfälle waren von Erbrechen begleitet.

de Lapersonne (1022). 54jährige Frau, die seit ihrem 7. Lebensjahre an ophthalmoplegischer Migräne leidet. Die Anfälle dauern 1—4 Tage und sind von Ptosis und Doppelt-

sehen begleitet. Seit dem 14. Lebensjahre wiederholten sich die Anfälle jeden Monat und seit dem 40. Lebensjahre war die Lähmung des M. rectus internus dauernd geworden.

Kollarits (1023). 17jähriges Mädchen. Seit dem 7. Jahre Hemikranieanfälle, nach welchen einige Tage Okulomotoriuslähmung, Hyperästhesie im I. Trigeminusaste, später Parese und beiläufig 3 Wochen lang Amaurose des rechten Auges folgte. Alsdann besserte sich der Zustand, es blieb aber eine geringe Parese des Okulomotorius und Amblyopie des rechten Auges zurück. Von jeher hatte sie auf dem rechten Auge nicht gut gesehen.

Schilling (1024) teilte die Krankengeschichte eines achtjährigen Knaben mit, der an rezidivierender linksseitiger totaler Okulomotoriuslähmung litt. Die Anfälle kehrten seit $7^1/_2$ Jahren wieder, wobei die Zwischenräume zwischen den einzelnen Anfällen kürzer wurden, diese selbst jedoch an Heftigkeit einbüssten. Die Anfälle wurden durch heftige Schmerzen in der linken Stirn- und Schläfengegend und Erbrechen eingeleitet. Völliges Fehlen von Migräneattacken zwischen den Lähmungsanfällen.

Es wird die Möglichkeit einer kongenitalen Schwäche des N. oculomotorius betont, im Hinblick auf das Vorhandensein von Stottern und von markhaltigen Nervenfasern in der linken Netzhaut.

Stirling (1025). 28jähriger Patient; hatte den ersten Anfall vor 10 Jahren, schwerere Anfälle seit 3 Jahren. Sie dauerten einige Tage mit Schmerzen im Auge und in der Schläfe. Linke Pupille (6,5 mm) weiter, als die rechte (2 mm). Links Akkommodationslähmung. Am dritten Tage waren vollständige Ptosis und Bewegungshemmung nach aussen vorhanden. In 6 Monaten verschwanden die Erscheinungen bis auf eine Lähmung der inneren Augenmuskeln (Ophthalmoplegia interior) und leichten Exophthalmus, welche blieben. Die Anfälle wiederholten sich alle 4—6 Wochen. Der Kranke litt noch an Verstopfung und Verdauungsbeschwerden.

Seiffer (1026) beobachtete einen Fall von wiederkehrender, jetzt dauernd gewordener linksseitiger Okulomotoriuslähmung. Die Anfälle waren alle 4—5 Wochen migräneartig aufgetreten. Der erblich belastete Kranke (Vater Trinker, Mutter geisteskrank) hatte 30 Jahre an typischer Migräne gelitten. Darauf 4 Jahre rückfällige Okulomotoriuslähmung verbunden mit Migräne, dann dauernde linksseitige vollständige Okulomotoriuslähmung. Der 38jährige Mann hatte seit seinem 8. Lebensjahre an Migräne gelitten, die sich auch auf seine Kinder übertrug.

Vgl. auch den Fall von Shionoya pag. 226.

§ 149. In den beiden folgenden Beobachtungen war die Migräne zeitweise ohne begleitende Okulomotoriuslähmung aufgetreten. Vgl. den Fall Jochmann pag. 228, ferner

Eigene Beobachtung: 30jähriger Arbeiter D. kam wegen Hämoptoe ins Krankenhaus. Er litt seit seinem 5. Jahr an halbseitigen Kopfschmerzen, die ca. alle 2 Wochen mit starker Übelkeit und Erbrechen auftraten. 1912 wegen Doppeltsehen in Essen (linksseitige III-Lähmung), 1917 wegen Magenkatarrhs in Gelsenkirchen im Krankenhaus.

Während seines hiesigen Krankenhausaufenthaltes bekam er am 21. Juli den ersten heftigen halbseitigen Kopfschmerzanfall mit Erbrechen ohne Doppeltsehen.

Nach einem Tage war der Anfall vorüber.

Am 4. August wieder heftiger Migräneanfall.

17. August erneuter Hemikranieanfall.

4. September heftiger linksseitiger Kopfschmerz mit Erbrechen und Doppeltsehen. Linksseitig Okulomotoriuslähmung.

Patient gab an, daß er Doppelsehen schon öfter nach einem Migräneanfall gehabt habe; dasselbe sei jedoch nach 2 Tagen wieder vorübergegangen.

Der Anfall beginne mit langsam einsetzenden Kopfschmerzen über der linken Schläfe. Der Speichel laufe ihm im Munde zusammen. Der Kopfschmerz steigere sich, bis Erbrechen eintrete. Nach dem letzteren entstehe Flimmern und Doppelsehen.

1917 bekam er nach einem Migräneanfall eine Augenlähmung mit Doppelsehen, weswegen er 3 Wochen in Behandlung war.

In der anfallfreien Zeit traten nie Doppelbilder auf.

Am 16. Oktober 1917 bekam Patient wieder einen Hemikranieanfall, diesmal ohne Doppelsehen. Es bestand nur eine geringe Ptosis links und leichte Mydriasis links.

Am 18. Oktober war Patient wieder völlig beschwerdefrei.

23. Oktober wurde Patient gebessert entlassen. Temperatur normal. Tuberkulose und Lues konnten ausgeschlossen werden.

Paderstein (1027). Bei einem hereditär nicht belasteten Mädchen bestanden seit früher Kindheit Migräneanfälle, zu denen im 18. Lebensjahre Ptosis, dann Pupillenerweiterung und schliesslich Parese des ganzen Okulomotorius sich hinzugesellten, und zwar so, dass Anfälle mit Beteiligung des Auges und solche ohne Parese unregelmässig miteinander abwechselten.

Periodische Okulomotoriuslähmung ohne Migräneschmerz wurde im folgenden Falle beobachtet:

Parenteau (1028) sah zwei Fälle rückfälliger Augenmuskellähmungen ohne Migräne. Eine Frau hatte Anfälle vollständiger Ophthalmoplegie seit ihrem 12. Jahre; ein 16jähriger Knabe alle 3 Monate solche des Okulomotorius. Die Kranken befanden sich vor den Anfällen nicht ganz wohl, hatten aber keine Migräne.

Eine komplete Okulomotoriuslähmung wurde beobachtet in den Fällen von

Plavec (1029). 20jähriges Mädchen, in dessen Familie keine Fälle von Migräne vorkamen. Es bestand eine Lähmung des linken Okulomotorius und eine periodische Steigerung der Parese des M. levator palpebrae superioris.

Strzeminski (1030) teilte einen Fall von wiederkehrender Okulomotoriuslähmung bei einem 19jährigen Mann mit. Es waren die sämtlichen Äste einschliesslich der inneren gelähmt. Der Anfall begann mit Kopfschmerz und Migräne. Vor zwei und drei Jahren hatte die Kranke gleiche Anfälle und 10 Monate später wieder einen. Die Anfälle dauerten ungefähr 20 Tage, davon die Lähmung 17;

sowie Alexander pag. 229, Barabaschew pag. 228 und Seiffer pag. 230.

Inkomplete Okulomotoriuslähmung zeigte sich bei den folgenden Beobachtungen:

Stirling (1031). 14jähriges Mädchen, linksseitige rezidivierende Okulomotoriuslähmung mit Ausnahme des Sphincter pupillae, verbunden mit einseitigem Kopfschmerz und Erbrechen.

Alleinige Ptosis wurde im Falle Rothfeld pag. 227 gefunden.

Ein anfängliches Befallensein einzelner Okulomotoriusäste bei später auftretender kompleter Okulomotoriuslähmung in den Anfällen wurde von Paderstein pag. 231 und Stirling pag. 230 beobachtet.

In dem folgenden Falle waren die Anfälle später häufiger und von längerer Dauer.

Karplus (1032) demonstriert eine 62jährige Patientin mit rechtsseitiger Okulomotoriusparese, verbunden mit rechtsseitigem Kopfschmerz und Erbrechen. Die Anfälle traten bis zum 20. Lebensjahre etwa einmal jährlich auf, seit dieser Zeit häufiger, und dauerten durchschnittlich 14 Tage.

In der darauffolgenden Beobachtung dauerte ein solcher Anfall 20 Tage.

Strzeminski (1033). 19jähriges Mädchen. Typisch wiederkehrende totale Okulomotoriuslähmung (linksseitig). Vier Anfälle waren aufgetreten, der erste und zweite getrennt durch eine Zwischenzeit von ungefähr 15 Monaten, sie dauerten gegen 2 Wochen. Der dritte,

der nach einem Intervall von 14 Monaten erschienen war, hielt 20 Tage lang an, der vierte nach einem Zwischenraum von 9 Monaten 19 Tage.

Auffallend kurze Intervalle zeigte der folgende Fall:

Russel (1034) beobachtete bei einem 13jährigen Knaben bei Anfällen von heftigen Kopfschmerzen und Erbrechen eine einseitige Lähmung des N. oculomotorius (Ptosis, Mydriasis, Fehlen der Pupillenreaktion usw.). Die Dauer der Anfälle betrug ungefähr 3 Tage, die des Intervalles 10—14 Tage.

Während sonst meist die Anfälle zwischen dem 6.—14. Jahre aufzutreten pflegen, zeigte die folgende Beobachtung schon ein Auftreten derselben im 2. Lebensjahre.

Koch (1035) zeigte einen 10jährigen Knaben mit periodischer Okulomotoriuslähmung. Mit dem zweiten Lebensjahre traten Anfälle von Schwindel und Kopfschmerz auf; später gesellte sich vorübergehende Lähmung des rechten Okulomotorius hinzu. Starker Tränenfluss deutete auf Mitbeteiligung des Trigeminus.

Eine die Anfälle begleitende Erblindung finden wir angegeben in den Fällen von Kollarits pag. 230 und der folgenden Beobachtung:

Spiller und Posey (1036) beschrieben einen Fall von rezidivierender Okulomotoriuslähmung bei einem 31jährigen Arzte, der in seinem 15. Lebensjahre und auch später von Anfällen von Erblindung befallen worden war. Iris und Akkomodationsmuskel waren nicht beteiligt.

§ 150. Wenn auch die Symptome der Fälle von rezidivierender Okulomotoriuslähmung sich in bezug auf die drei erwähnten Fälle mit Sektionsbefund aus dem Vorhandensein eines Tumors am Okulomotoriusstamm erklären lassen unter der Annahme einer zeitweise auftretenden Fluxion, die mit der Migräne und eventuell mit der Menstruation in Zusammenhang stehen und durch Schwellung jenes Tumors eine vorübergehende komplete oder partielle Lähmung des Okulomotorius erzeugen könnte, so bleibt doch noch vieles dunkel und gesucht in einer solchen Erklärung dieses Krankheitsbildes. Grössere Beachtung verdient jedenfalls, als dies seither der Fall gewesen ist, die oben angeführte Angabe Rosenthals von der anatomischen Verbindung des Okulomotorius mit dem Trigeminus, sowie überhaupt des letzteren mit den Augenmuskelnerven. Aus dieser Angabe könnten vielleicht auch Schlüsse gezogen werden auf das rezidivierende Auftreten von Abducenslähmung bei Migräne, wie in den folgenden Beobachtungen:

Veasey (1037) berichtete über einen Fall von ophthalmoplegischer Migräne bei einem sechsjährigen Mädchen. Die neuralgischen Anfälle beginnen entsprechend dem linken N. supraorbitalis und endigen mit Kopfschmerz und Erbrechen. Die Anfälle gehen einher mit einer Lähmung des linken N. abducens.

Fischer (1038) brachte eine Reihe von Fällen, in denen vorübergehende Augenmuskellähmungen mit einem Schmerzanfalle im Gebiete des entsprechenden Trigeminus verbunden waren. Von solchen Augenmuskellähmungen wurden beobachtet eine isolierte Lähmung des Rectus internus, Obliquus superior, externus sowie eine gleichzeitige vom Rectus internus und Obliquus superior,

sowie auf das Vorkommen isolierter Trochlearislähmung bei Migräne, wie in den folgenden Beobachtungen:

v. Luzenberger (1039) beobachtete bei einem 29jährigen Manne Anfälle von rechtsseitigem Kopfschmerz, verbunden mit Unwohlsein, Nausea und Doppelsehen, hervorgerufen durch eine Lähmung des Trochlearis.

Der Autor nahm an, dass durch periodische Schwellung des Sinus cavernosus und dadurch bedingten Druck auf den I. Ast des Trigeminus und den Trochlearis die Störungen zustande gekommen seien.

Bornstein (1040). Bei einem 16jährigen jungen Mann war im 14. Lebensjahre der erste Anfall von Hemikranie mit Trochlearislähmung aufgetreten. Drei Tage lang dauerte der heftige Kopfschmerz, dann zeigte sich die Lähmung. Die erste Attacke hielt 2—3 Wochen an. Bei der zweiten Attacke trat eine Lähmung des Obliquus superior dexter ein. Nach einigen Monaten war nur ein leichtes Doppelsehen zu konstatieren.

Im höchsten Grade unwahrscheinlich wäre jedoch die Annahme, wollte man die folgenden Fälle von Ophthalmoplegie im Sinne multipler Hirnnervenlähmungen bei basalen Tumoren erklären.

Fig. 30.

Eigene Beobachtung (siehe Fig. 30) eines Falles von rezidivierender Ophthalmoplegie ohne Migräne: 42jähriger Zollbeamter S. bemerkte 1909, als er sich als Soldat im Manöver befand, daß er doppelt sehe; nach einigen Monaten fiel das rechte obere Augenlid herunter. Die Blutuntersuchung fiel negativ aus. Bekam Jodkalium und wurde elektrisiert.

Das Doppelsehen verschwand und das obere Lid konnte wieder gehoben werden.

1914 bekam er wieder Doppelsehen mit inkompleter rechtsseitiger Ptosis. Wassermann negativ im Liquor.

Bei der Mobilmachung wurde er wegen seines Augenleidens zurückgestellt. Während dieser Zeit konnte er das rechte Augenlid zeitweise heben. Allmählich trat wieder Besserung ein. 1. April 1917 wurde er als Rechnungsführer wieder eingezogen und hatte anstrengenden Dienst. Nun trat wieder das alte Leiden ein. Das rechte Augenlid hing völlig herunter. Dazu gesellten sich Kopfschmerzen und Schwindelanfälle.

Am 10. Oktober 1918 kam er ins Krankenhaus. Er war vor 1909 stets gesund und nie geschlechtskrank gewesen, mässig in Tabak- und Alkoholgenuss.

Die Untersuchung ergab eine Okulomotoriuslähmung des rechten Auges, und zwar waren nur die äusseren Äste befallen. Die Pupille reagierte auf Licht und bei Akkommodation. Auch der rechte Abducens war mitbeteiligt, indem die Aussenbewegung des rechten Bulbus beschränkt war; endlich erschien auch die Trochleariswirkung beeinträchtigt.

Nystagmus war nicht vorhanden.

Augenhintergrund normal.

Sehschärfe r. + 1,25 $^6/_6$.
l. $^6/_6$.

Das Gesichtsfeld war rechts etwas eingeschränkt, für Weiss und Farben links normal.

Gehör beiderseits herabgesetzt.

Geruch und Geschmack intakt.

Trigeminus, Fazialis, Hypoglossus } normal.

Motilität und Sensibilität in Ordnung.

Sehnen- und Hautreflexe beiderseits normal.

Kein Babinski, kein Oppenheim.

Kein Romberg, keine Ataxie.

Sensorium frei.

Wassermann im Blut und Liquor negativ.

Pandy + Nonne-Apelt-Zellen $^5/_3$.

Die Ponndorfsche Reaktion war +++.

Am 6. November konnte Patient das rechte Oberlid heben.

Am 9. Dezember klagte Patient über heftige Kopfschmerzen.

Es wurde eine Lumbalpunktion gemacht. Dieselbe ergab einen Anfangsdruck von 400.

Der Liquor war wasserklar.

12. Dezember. Nach der Punktion liessen die Kopfschmerzen nach. Die Okulomotoriuslähmung vermindert; jedoch blieb der Bulbus noch bei allen Bewegungen zurück, am wenigsten bei der Bewegung nach aussen unten.

11. Februar 1919. Patient kann das Oberlid besser heben. Der Bulbus bewegt sich besser nach aussen und gut nach innen und unten.

10. März wurde eine Internusparese des linken Bulbus notiert. Patient klagte über Herzklopfen. Über der Herzbasis systolisches Geräusch. Pulsfrequenz 130. Blutdruck 130/73.

7. April. Der Herzbefund hat sich gebessert. Der Augenbefund derselbe bis zum 18. Juli. Wurde nach dem Marinelazarett verlegt.

April 1920 kam Patient in bedeutend verschlechtertem Zustand wieder. Es bestand rechts eine Ophthalmoplegie ext. completa mit völliger Ptosis, Pupille mittelweit, reagierte deutlich auf Licht. Convergenzlähmung; links unvollständige Ptosis; Rect. externus frei beweglich; Beweglichkeit nach oben und unten etwas, nach innen völlig beschränkt. Es handelt sich also wahrscheinlich um eine chronische, isoliert bleibende Ophthalmoplegia ext. progressiva.

Vom April bis Juni war Pat. wieder in Beobachtung. Er wurde wiederholt aufs eingehendste untersucht, ob die Ophthalomoplegie ev. ein Vorläufer oder Teilerscheinung einer Erkrankung des Zentralnervensystems; jedoch stets mit negativem Erfolg.

Bielschowsky (Arch. f. Ophth. Bd. 90) schilderte einen höchst be-

merkenswerten Fall von rezidivierender Ophthalmoplegie bei einem nicht luetischen, etwas neuropathisch belasteten Studenten.

1909 lateral auftretende Doppelbilder. 1911 Parese der beiden linken Senker und des linken Internus. Vertikale Doppelbilder.

In der folgenden Woche Okulomotoriuslähmung rechts, und zwar der äusseren Äste. Links Trochlearislähmung. Besserung einiger Muskeln, Lähmung des Levator. Rect. int. u. inf.

Dezember 1912 weder subjektiv noch objektiv nachweisbare Augenmuskellähmungen.

Nach einigen Wochen Parese des rechten Internus. Im Verlaufe der folgenden Monate Parese des linken Internus. Dann trat Lähmung links der Senker und der Lid- und Bulbusheber ein.

Mai 1913 rechts Parese der Seitenwender und Vertikalmotoren; links normale Verhältnisse. Seitdem keine Wiederherstellung der Beweglichkeit mehr, nur der Grad der Lähmung wechselte.

Nach Bielschowsky liegt der Krankheitsprozess im Kerngebiet; als Krankheit käme vielleicht die multiple Sklerose in Betracht.

Charcot (1041) hatte eine 35jährige Frau gesehen, bei welcher im ersten und zweiten Anfalle nur Okulomotoriuslähmung, beim dritten dagegen gleichzeitig mit dieser auch eine Abducensparese der gleichen Seite aufgetreten war.

In der Beobachtung Brissauds waren neben dem Okulomotorius noch der Abducens und Trochlearis gelähmt. Es bestand also eine vollständige Ophthalmoplegie. Ebenso in dem Falle von Sciamanna (1043). (Zitiert bei Mingazzini.)

In einem von Leclerc (1044) beschriebenen Falle von rezidivierender Ophthalmoplegie war neben dem Okulomotorius noch der Abducens und wahrscheinlich auch der Trigeminus ergriffen.

Sil (1045) beobachtete einen Fall von ophthalmoplegischer Migräne mit Hypoglossuslähmung. Die Patientin litt 5 Jahre lang, seit ihrem 23. Jahre, an Migräneanfällen. Die äusseren Zweige des rechten N. oculomotorius, der rechte Abducens und die rechte Hälfte der Zunge wurden alsdann gelähmt und es bestand eine Druckempfindlichkeit des I. und II. Astes des rechten Trigeminus. Alle diese motorischen Anfallserscheinungen waren im Laufe von 4 Wochen wieder verschwunden.

Winawer (1046). Eine 63jährige Frau litt seit 30 Jahren an periodischen Migräneanfällen, welche in den letzten Jahren öfter und heftiger auftraten. Nach denselben war Doppelsehen aufgetreten, welches regelmässig nach einigen Tagen verschwand. Vor einem Jahre trat Parese der Divergenz ein, welche anhielt und periodisch trat eine Paralyse des linken Abducens anfallsweise auf, welche 2—3 Wochen dauerte.

Direkt gegen einen basalen Tumor sprechen die folgenden Beobachtungen mit doppelseitigen Augenmuskellähmungen.

Bei einer 41jährigen Patientin Charcots (1041) zeigte sich in der zweiten Attacke eine partielle rechtsseitige Okulomotoriuslähmung und nach 10 Minuten gesellte sich eine linksseitige Abducenslähmung hinzu.

Auch bei einem 53jährigen, von Chabbert (1047) beschriebenen Manne trat zunächst rechtsseitige Ptosis, dann in demselben Anfalle beiderseitige Ptosis neben erschwerten Augenbewegungen ein, wobei rechts Okulomotorius-, links Okulomotorius- und Abducenslähmung festzustellen war.

Mendel (1048) konnte bei einem 13jährigen Manne nach einem schweren Anfall eine monatelang sich hinziehende Okulomotorius- und Abducenslähmung beobachten.

Bornstein (1049) beobachtete bei einem 16jährigen Knaben eine Migraine ophthalmoplegique. Die Mutter, der Bruder und seine Schwester litten an typischen migränischen Kopfschmerzen. Nach dreitägigen Kopfschmerzen der rechten Seite trat Doppeltsehen auf. Keine Aura. Es zeigt sich eine Parese des linken Obliquus superior, auch scheint der rechte

Rectus internus geschwächt zu sein. Der Anfall dauerte einige Wochen. Ein ähnlicher Anfall soll vor 2 Jahren vorgekommen sein. Genesung.

§ 151. Wir hatten die rezidivierende Okulomotoriuslähmung, wie eingangs dieses Abschnittes erwähnt, hier bei den basalen Augenmuskellähmungen aus dem Grunde besprochen, weil die einzigen bis jetzt vorhandenen Sektionsbefunde einen Tumor am Okulomotoriusstamme nachgewiesen hatten. Wiewohl diese Tatsache nicht abzustreiten ist, treten doch mannigfache Bedenken gegen die Auffassung auf, dieses Krankheitsbild überhaupt von einem Tumor der betroffenen Nervenstämme ableiten zu wollen. Bei den hierbei entstehenden Erwägungen drängen sich folgende Fragen auf, deren Beantwortung zunächst der Zukunft überlassen bleiben muss;

1. Ist das Vorhandensein eines basalen Tumors nicht ein zufälliges, bei obwaltender migränöser Disposition die Anfälle unter gewissen Umständen beförderndes Moment? Für einen langsam wachsenden gutartigen Tumor oder ein anderes dort lokalisiertes organisches Leiden sprechen die zahlreichen Fälle, bei denen eine allmähliche Zunahme der Lähmung und Bestehenbleiben derselben in den Intervallen beobachtet worden ist.

2. Müssen namentlich zwischen dem Okulomotorius und dem I. Trigeminusaste bisher uns unbekannte anatomisch-physiologische Beziehungen bestehen, da in der übergrossen Mehrzahl aller bis jetzt beobachteten Fälle der Okulomotorius in Mitleidenschaft gezogen ist, und weil wir auch beim Herpes zoster ophthalmicus (siehe pag. 237) diesen Beziehungen wieder begegnen.

3. Besteht nun eine solche anatomisch-physiologische Beziehung zwischen III. und V. resp. zwischen dem Trigeminus und anderen Augenmuskelnerven, so bleibt es wiederum auffallend, warum bei dem so häufigen Vorkommen von Hemikranie relativ selten Augenmuskellähmungen dabei gefunden werden. Denn jedem erfahrenen Augenarzte begegnen relativ selten derartige Fälle, da die grosse Zahl der in der Literatur vorhandenen Beobachtungen sich leicht aus dem Umstande erklärt, dass bei dem Interesse, das dieser Erscheinung wegen der Schwierigkeit seiner Erklärung zugewandt wird, auch jeder vorkommende Fall bis jetzt beschrieben worden sein mag.

4. Ferner hatten wir gesehen, dass isolierte Okulomotoriustumoren an der Basis nicht von Migräne begleitet waren, und dass auch bei den multiplen Nervenlähmungen durch basale Tumoren Migräneanfälle nicht beobachtet worden sind, während wiederum bei einer Reihe von Beobachtungen mit Herpes zoster ophthalmicus, der doch sicher durch eine Erkrankung des Ganglion Gasseri hervorgerufen wird, Augenmuskellähmungen vorkommen.

5. Dass die Lähmungen der Augenmuskeln auf eine Läsion der Nervenstämme hinweist, gründet sich auf die Tatsache, dass wir keinerlei Symptomenbildern hier begegnen, wie wir sie als Begleiterscheinungen von Erkrankungen des Kerngebietes so häufig zu beobachten Gelegenheit haben, wie konjugierte Deviation, alternierende Hemiplegie usw. usw. (vgl. den Abschnitt: Kernlähmungen).

Bei diesem Wirrsal von Widersprüchen ist Flatau (1050), der sich neuerdings mit der Migräne eingehend befasst hat, zu folgenden Schlüssen gekommen:

„Wir glauben behaupten zu dürfen, dass die Migräne keine (weder im klinischen noch im pathologischen Sinne) autonome Krankheit bildet, sondern nur ein Syndrom darstellt, welches man als eine der Ausdrucksformen einer angeborenen Veranlagung zu pathologischen neurometabolischen Vorgängen, also einer angeborenen neurotoxischen Diathese auffassen muss. Den endokrinen Drüsen kommt dabei wahrscheinlich eine minimale Rolle zu. Der migränöse Vorgang selbst beruht auf einem pathologischen Hirnmechanismus, der weder in einem Orte seinen Sitz hat, noch sich ausschliesslich in einem einzigen pathologischen Vorgange erschöpft. Vielmehr ist es anzunehmen, dass dieser Hirnmechanismus einerseits ein multilokularer ist, d. h. verschiedene Gebiete des Gehirnes in Anspruch nehmen kann, und andererseits sich in verschiedenen krankhaften Vorgängen, und zwar hauptsächlich in denjenigen des vermehrten Liquordruckes (im Sinne des Quinckeschen angioneurotischen Hydrocephalus) und unter der Form eines Gefässspasmus abspielt. Ferner wäre die Migräne als ein Leiden aufzufassen, bei dem auf Grund einer analogen Prädisposition und wesensgleicher krankhafter Vorgänge auch in anderen Hirn- und Körpergebieten ganz variable Krankheitserscheinungen entstehen können, die zur Ausbildung spezieller neurometabolischer Syndrome führen können. Es kann in dieser Weise sowohl das kaleidoskopische Bild der Migräne selbst, als auch des Polymorphismus, der Begleit- und Interparoxysmalsymptome der letzteren, wie auch schliesslich die Verknüpfung der Migräne mit anderen Krankheiten einer Klärung nähergerückt sein."

Hudovernig (1051) bespricht die vielfachen Beziehungen von Migräne und Epilepsie, die wir schon ausführlich in Bd. III Seite 983 behandelt haben.

Fall I. 37jährige Frau mit 14 und seit 17 Jahren epileptische Anfälle und bis zum 27. Lebensjahre fast allwöchentlich einen typischen Anfall, dann während 9 Jahren wöchentlich Migräneanfälle mit zeitweise ophthalmoplegischen Erscheinungen. Mit 30 Jahren ein abortiver Migräneanfall und einige Stunden später epileptischen Anfall.

An dieser Stelle möchten wir nachdrücklich noch einmal hervorheben, dass wir es für unberechtigt halten, die Migräne als eine Abart der Epilepsie anzusehen.

§ 152. Mit dem Herpes zoster ophthalmicus haben wir uns im Bd. II der Neurologie des Auges § 139 von Seite 138—202 auf das eingehendste beschäftigt und weisen wir darauf hin.

3. Die im Vereine mit Herpes zoster ophthalmicus auftretenden Augenmuskellähmungen.

Da der Herpes zoster ophthalmicus durch pathologische, höchst wahrscheinlich neuritische Vorgänge im Ganglion Gasseri hervorgerufen wird,

so unterliegt es wohl keinem Zweifel, um die zugleich mit jenen Symptomen hervortretenden Augenmuskellähmungen ebenfalls als basale anzusprechen. In der grösseren Mehrzahl der Fälle dürfte es sich wohl um eine Neuritis der Nervenstämme handeln, einesteils wegen Analogie zum entzündeten N. opticus, wie in der folgenden Beobachtung von

Antonelli (1052) Derselbe hatte bei einer 48jährigen Frau nach Ablauf eines Herpes zoster ophthalmicus, abgesehen von einer Iritis, eine neuritische Atrophie der Sehnerven festgestellt,

anderenteils wegen des günstigen Verlaufes, wie z. B. in der folgenden Beobachtung:

Wallace (1053) berichtete über die Komplikationen eines schweren Herpes zoster ophthalmicus mit Iritis, ferner Lähmung des Okulomotorius und Trochlearis. Die Lähmungen verschwanden wieder nach 4 Wochen. Aus diesem günstigen Verlaufe schloss der Autor, dass es sich höchstwahrscheinlich um eine periphere Neuritis der entsprechenden Nerven gehandelt haben dürfte.

Ausgeschlossen sind jedoch auch nicht Tumoren an der Schädelbasis, worauf eine Beobachtung von Wyso und Schäffer (1054) hinweist, welche bei einem Sarcoma melanodes ossis sphenoidei einige Zeit nach dem Eintritt einer Okulomotoriuslähmung einen Ausschlag auf der linken Wange auftreten sahen.

Wir hatten schon Bd. II, pag. 180 § 185 uns über die Komplikationen des Herpes mit Augenmuskellähmungen genauer ausgelassen und verweisen hier auf jenen Abschnitt. Zur Vollständigkeit lassen wir noch die seitdem in der Literatur bekannt gewordenen Fälle, nach den einzelnen befallenen Augenmuskeln geordnet, hier folgen:

Okulomotoriuslähmung und Ophthalmoplegie bei Herpes zoster ophthalmicus. Vgl. auch die Fälle Bd. II, pag. 180 § 185 und 186.

Metz (1055) berichtete über die seither beschriebenen Fälle von Ophthalmoplegie bei Herpes zoster und teilte zwei neue Fälle mit. Beim einen war das jugendliche Alter (21 Jahre anstatt wie gewöhnlich 60—70 Jahre) bemerkenswert. Im anderen Falle trat der Herpes zoster mit Keratitis im Anschluss an einen Abscess am rechten Augenlid auf, 2 Wochen später entstand Okulomotoriuslähmung mit vollständiger Ptosis. Die Störungen bildeten sich nicht vollständig zurück.

Brissaud (1056). Fall I. Es verschwand die vorher in Anfällen aufgetretene Migräne, nachdem ein Herpes zoster ophthalmicus aufgetreten war. Hinzu trat eine völlige Lähmung des N. oculomotorius derselben Seite, kompliziert durch Dysarthrie.

Im Anschluss an eine Herpeseruption im Bereich des I. Astes des N. trigeminus trat nach der Mitteilung von Rutters (1057) eine Lähmung des N. oculomotorius auf.

Zentmayer (1058). 76jähriger Mann mit Herpes zoster ophthalmicus, Keratitis neuroparalytica, sowie gleichzeitig aufgetretene Lähmung des N. oculomotorius (vollkommene Lähmung des M. levator palp. sup. und des M. rectus internus, unvollkommene des M. rectus superior und inferior).

Fage (1059) sah als Begleiterscheinung des Herpes zoster ophthalmicus bei einem 18jährigen Mädchen und bei einem 25jährigen Manne eine Lähmung des N. oculomotorius.

Galezowski (1060) beobachtete im Gefolge eines Herpes zoster ophthalmicus eine Lähmung des M. rectus externus mit einer Ophthalmoplegia interior.

Traquair (1061) berichtete über eine etwa 3 Monate nach Herpes zoster ophthalmicus aufgetretene Parese des rechten Obliquus inferior.

Okulomotorius- und Abducenslähmung bei Herpes zoster ophthalmicus.

W. Löffler (1062). Eine 75jährige Frau erkrankte plötzlich an heftigen rechtsseitigen Kopf- und Gesichtsschmerzen, dann an intensiven Schmerzen im rechten Auge, Rötung und Schwellung des rechten Augenlids, Bläschen daselbst und an der Stirn, Starre der rechten Pupille auf Licht und Konvergenz, Ptosis, Abducenslähmung, Lähmung des Rectus superior und inferior und des Obliquus inferior.

Die Läsion sei anzunehmen an der Spitze der Felsenbeinpyramide, dort könnten das Ganglion Gasseri, der Okulomotorius, Abducens und Trochlearis von einem Herde betroffen werden, da hier alle Augenmuskelnerven den ersten Quintusast bei seinem Austritte aus dem Ganglion Gasseri kreuzten.

Eine weitere Möglichkeit bestehe darin, dass die Läsion im Bereiche des Sinus cavernosus an der Stelle liege, wo sich die betroffenen Nerven in nahezu gleichem Abstande um die Carotis interna gruppierten.

Trochlearislähmung mit Herpes zoster ophthalmicus.

Caspar (1063) beobachtete bei einem 69jährigen, angeblich gesunden Manne einen rechtsseitigen Herpes zoster ophthalmicus, der unter den Erscheinungen einer mit Fieber einhergehenden Allgemeininfektion aufgetreten war, nach 4 Wochen von einer Lähmung des gleichseitigen Trochlearis und nach weiteren 3 Wochen von einer solchen des Fazialis der anderen Seite begleitet wurde. Schon frühzeitig erschien der II. Ast des Trigeminus auf der rechten Seite mitbeteiligt.

Vogel (1064) berichtete über zwei Fälle von Trochlearislähmung bei Herpes zoster ophthalmicus.

Trochlearis- und Okulomotoriuslähmung bei Herpes zoster ophthalmicus.

Vgl. den Fall Wallace pag. 156 und Bd. II, pag. 182 § 188.

Abducenslähmung mit Herpes zoster ophthalmicus.

Vgl. Bd. II, pag. 181 § 187.

Galezowski und Beauvois (1065) beobachtete als Komplikation des Herpes zoster ophthalmicus bei einer 75jährigen Frau eine Abducenslähmung, die mit der Heilung des Zoster zurückging.

In einem zweiten Falle (82jähriger Mann), abgesehen von einer Abducenslähmung, eine Keratitis neuroparalytica, sowie eine als Tenonitis gedeutete Erscheinung. Die Erkrankung war im Anschluss an eine Pneumonie entstanden.

Carpentier (1066) beschrieb einen Fall von Lähmung des Nervus abducens, welchem äusserst heftige Schmerzen im Gebiete des Trigeminus der gleichen Seite vorausgegangen waren.

Abducens-Fazialis-Trigeminuslähmung bei Herpes zoster ophthalmicus.

Heydemanns (1067) 53jähriger Kranker zeigte einen rechtsseitigen Herpes zoster ophthalmicus, kompliziert durch eine Lähmung des Abducens, Fazialis und Trigeminus. Es bestand eine Keratitis neuroparalytica sowie eine Geschmackslähmung durch Parese der Chorda tympani.

Ayrolles (983). Linksseitige Abducens- und Fazialislähmung sowie linksseitige Hemiplegie. Zwei fast eigrosse Tuberkel wurden gefunden, von denen der eine im oberen Wurme des Kleinhirns, der andere im vorderen Abschnitte des rechten Sehhügels sich befand. (Gelähmt waren VI., VII.)

4. Basale Augenmuskellähmungen durch Erkrankungen basaler Arterien.

§ 153. Der Okulomotoriusstamm liegt zwischen der Arteria cerebri posterior und der A. cerebelli anterior und dicht neben der A. communicans cerebri posterior.

a) Direkte Läsion des Okulomotoriusstammes an der Basis cranii infolge von Einschnürung durch anliegende sklerotische Arterien sowie durch Thrombose kleiner, zum Nervenstamm führender arterieller Gefässästchen.

Vgl. Bd. I, pag. 321 § 123.

Papadaki (1071) fand bei der Sektion eines Taboparalyticus, der von einer linksseitigen Okulomotoriuslähmung befallen war, und ausserdem paralytischen Rindenbefund aufwies, den betreffenden Okulomotorius von meningitischen Membranen stark eingescheidet und innerhalb desselben zahlreiche sklerosierte Gefässe, von denen eines den Stamm des N. oculomotorius gerade an seiner Austrittsstelle aus dem Pedunculus cerebri stark umschnürt hatte.

Nothnagel (1072) beobachtete einen Fall von doppelseitiger Lähmung des Okulomotorius, wobei die Lähmung allmählich fortschritt und ungleichmässig sich entwickelte.

Bei der Autopsie zeigte sich eine beiderseitige Erweiterung der Arteria cerebri posterior, welche eine Druckatrophie beider N. oculomotorii erzeugt hatte.

b) Basale Augenmuskellähmungen durch ein Aneurysma basaler Gefässe resp. durch Blutungen geplatzter Aneurysmen.

Die Aneurysmen der Gehirnarterien kommen im allgemeinen selten vor, immerhin häufiger als an den Arterien des übrigen Körpers. Am häufigsten werden die basalen Gehirngefässe befallen, ferner auch die A. fossae Sylvii. Besonders bevorzugt werden die Teilungsstellen der Arterien und zwar werden die linksseitigen Gefässe öfter betroffen, als die der rechten Seite.

In ihrer Wirkungsweise gleichen sie den Hirntumoren. Die Augensymptome sind meist bedingt durch Kompression, oder durch Erweichung und Atrophie.

Die Aneurysmenbildung wird durch eine Erkrankung der Arterienwandungen bedingt, die ihrerseits entweder durch luetische Arteriitis, oder Atheromatose verursacht wurde. Simmonds hat besonders darauf hingewiesen, dass Aneurysmen bei jugendlichen Personen die Folge von embolischen Vorgängen in den Hirnarterien seien. Auch Kopfverletzungen können zur Aneurysmabildung führen.

Oppenheim berichtete, dass bei einem seiner Patienten sich im unmittelbaren Anschluss an einen starken Hustenanfall die Symptome eines Aneurysmas im Bereich der A. prof. cerebri entwickelt hatten.

Das Aneurysma kann bis zum Moment der Berstung symptomlos verlaufen. Nach unserer Erfahrung sind die häufigsten Allgemeinsymptome Kopfschmerz und Schwindel.

Das pulsierende Gefässgeräusch ist kein konstantes Symptom und auch nicht immer pathognomonisch.

Für die Diagnose des Aneurysma ist jedoch das hörbare Schwirren und Sausen am Schädel von Wichtigkeit, und bei längerem Bestande desselben

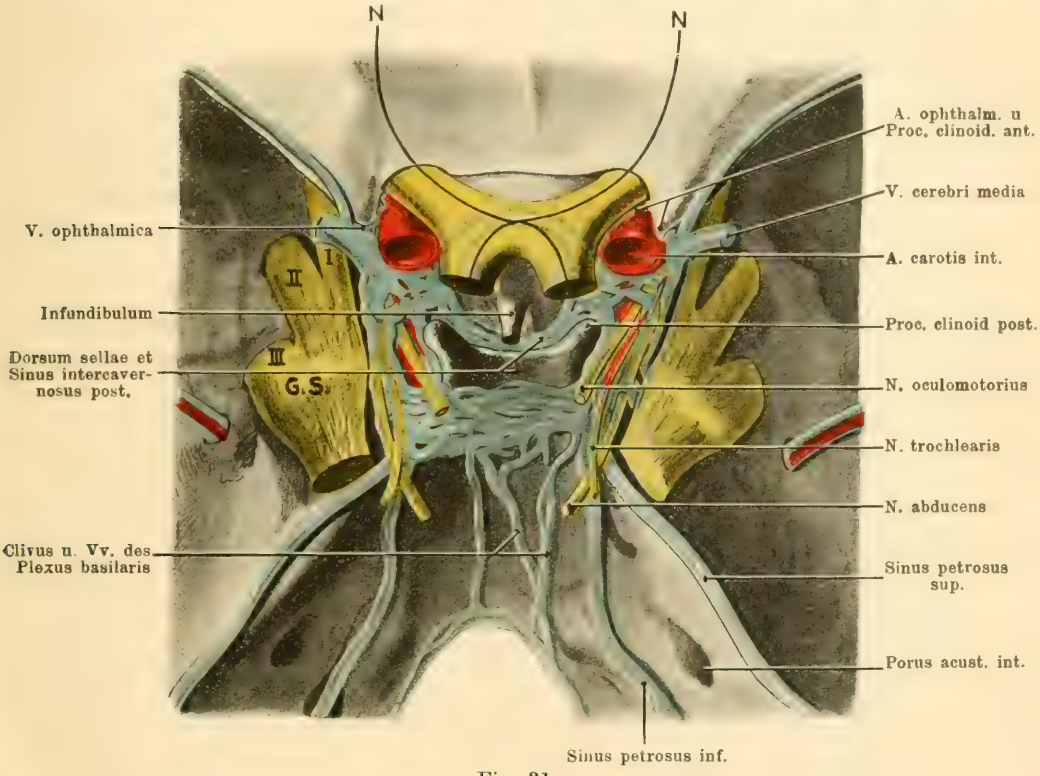

Fig. 31.
Topographie der Carotis int. und des Sinus cavernosus.
Aus Corning, Fig. 17, 6. Aufl.

durch Zunahme des Umfanges die allmähliche Lähmung von Augenmuskeln. Für Blutungen ist die plötzliche Verschlimmerung von Bedeutung, und, sofern das Leben erhalten bleibt, das Schwinden der neu hinzugetretenen Symptome innerhalb der nächsten Wochen.

Was die Symptomatologie der Hirnaneurysmen betrifft, so ist dieselbe aus den nachfolgenden Krankengeschichten ersichtlich, aus denen hervorgeht, dass Augenmuskellähmungen häufig beobachtet werden.

Uhthoff fand Okulomotoriuslähmung in 36%, Abducenslähmung in 16%, Trochlearislähmung in 10%.

α) Aneurysma der Carotis interna:

Bull (1073) fand bei einer rechtsseitigen, plötzlich entstandenen Okulomotoriuslähmung bei einem 17jährigen Mädchen an der rechten Carotis cerebralis gerade bei dem Eintritt des N. oculomotorius in den Sinus cavernosus ein erbsengrosses Aneurysma, das von der Arterie zwischen A. communicans post. und A. cerebri anterior ausging und nach aussen von dem blattförmig ausgespannten N. oculomotorius umgeben war. Nach innen zeigte sich eine blutig infiltrierte Öffnung.

Fiedler (1074). 22jähriges Individuum, plötzliche Erkrankung mit Kopfschmerzen und Erbrechen, Lähmung des linken N. oculomotorius, allgemeine tonische Krämpfe mit Bewusstlosigkeit.

Autopsie: Bluterguss an der Basis des Gehirns, besonders links. Kirschkerngrosses Aneurysma an der linken Carotis interna centralwärts an der Teilungsstelle in die A. fossae Sylvii und den Ramus communicans anterior. Ruptur in der Wand des Aneurysma, an desssen äusserer Seite der Stamm des N. oculomotorius lag, welcher, bandartig plattgedrückt, grau verfärbt und mit dem Aneurysma verwachsen erschien. Die plattgedrückte Stelle lag unmittelbar an der Stelle, an welchem der Nerv durch die Dura hindurchtrat.

Beykovsky (1075). Bei einer vollständigen rechtsseitigen Okulomotoriuslähmung einer 48jährigen Frau trat plötzlich der Tod ein. Bei der Autopsie fand sich im rechten Schläfenlappen eine frisch geronnene Blutung zwischen der Dura und den Meningen, die von einem erbsengrossen Aneurysma der Carotis interna dextra zunächst der Abzweigung der Arteria communicans posterior stammte. Das Aneurysma war mit dem Okulomotorius fest verbunden und flachte denselben bandartig ab. An der gleichen Stelle wie an der rechten Karotis, fand sich auch an der linken ein etwas kleineres Aneurysma.

In dem von Parcheff (1076) mitgeteilten Falle war eine einseitige isolierte Lähmung des N. oculomotorius durch ein Aneurysma der Carotis interna cerebralis bedingt.

Auch Grey Gloven (1077) beobachtete einen Fall von Okulomotoriuslähmung bei Aneurysma der Carotis interna.

Hutchinson (1078). 40jährige Frau litt seit 11 Jahren an Kopfschmerzen in der linken Schläfenseite; ferner an linksseitiger kompleter Okulomotorius- und Abducenslähmung. Schliesslich Trochlearislähmung. Die Sektion ergab ein Aneurysma der Carotis interna in der linken mittleren Schädelgrube.

Brouwer[1]) beobachtete eine Frau, die mehrere Jahre an doppelseitigen Lähmungen der Hirnnerven, speziell der Augenmuskelnerven infolge eines Aneurysmas der rechten Carotis int. gelitten hatte. Dasselbe war über das Chiasma nach der linken Seite geschoben. B. fand Veränderungen im Okulomotoriuskerngebiet.

In den oben mitgeteilten Fällen fand sich nur Okulomotorius- und Abducenslähmung; jedoch kann das Aneurysma die Karotis, ausserdem den Optikus, Olfaktorius den 1. Trigeminusast erst komprimieren. Der Druck auf den Sinus cavernosus kann Exophthalmus, Erweiterung der Gesichts- und Retinavenen bedingen. Bei Ruptur in dem Sinus cavernosus kann ein pulsierender Exophthalmus auftreten.

β) Aneurysma der Arteria basilaris:

Die Symptome des Aneurysma der Basilaris oder der Vertebralis lassen sich durch seinen Druck gegen die am Pons verlaufenden Hirnnerven, aber auch durch deren auf die Brücke selbst und deren Nachbargebilde ausgeübte Kompression erklären; so die Hemiplegia alternans, Blicklähmung und die Bulbärerscheinungen.

---

[1]) Brouwer, Zeitschr. f. d. ges. Neur. und Psych. 40. 1918.

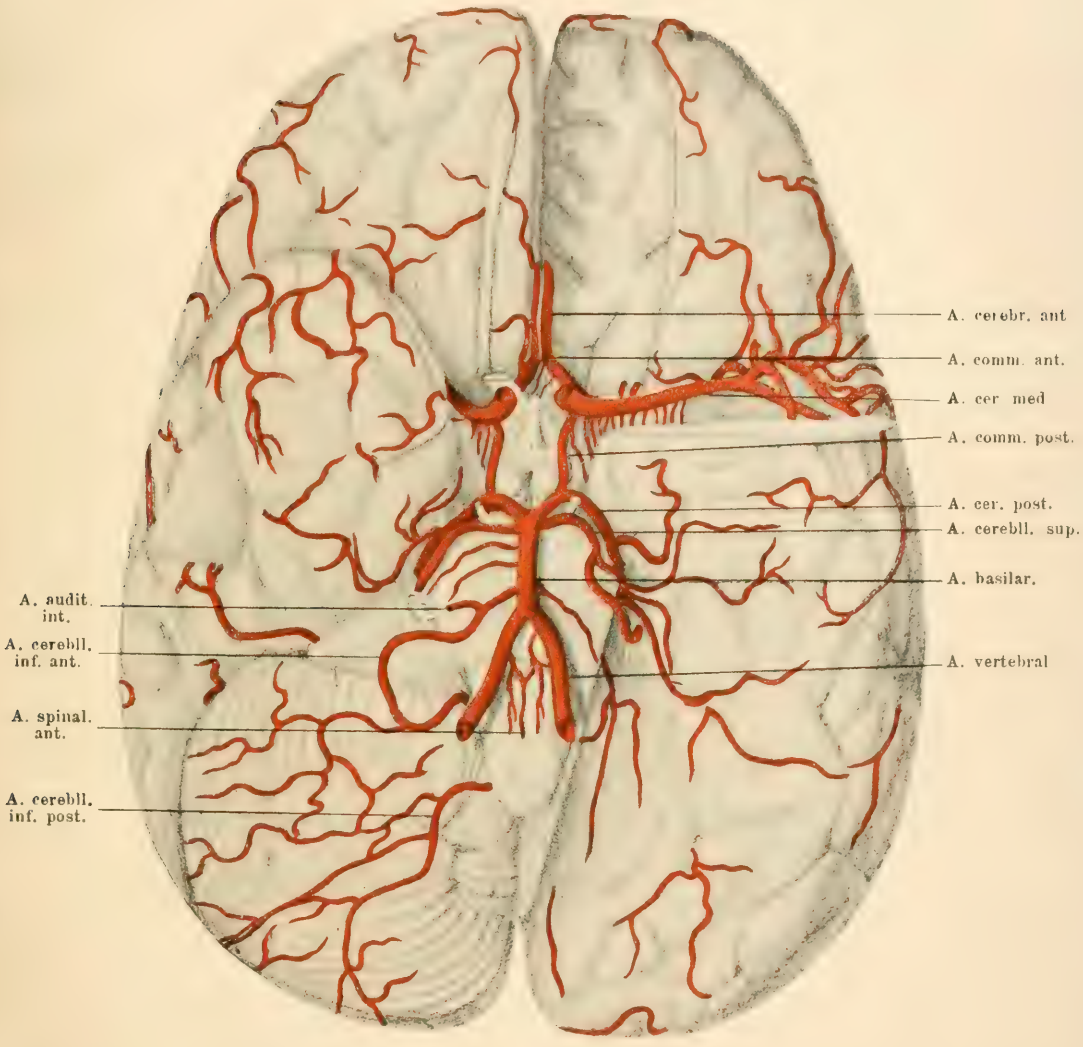

Merkel: Die Arterien der Hirnbasis. Der vordere Teil des linken Temporallappens des Grosshirns ist abgeschnitten, um die Arteria cerebri media freizulegen, vom linken Stirnlappen ist ein Teil entfernt, um die Arteria cerebri anterior sichtbar zu machen. Ebenso ist die linke Kleinhirnhemisphäre weggenommen, um die Basis des Occipitallappens überblicken zu können. Die Arteria auditiva interna entspringt aus der Arteria cerebelli inferior anterior. Die Arteria cerebelli inferior posterior entspringt so weit hinten aus der Arteria vertebralis, dass ihr Anfang abgeschnitten ist. ¾.

Verlag von J. F. Bergmann in München und Wiesbaden.

Bartholow (1079) sah einen 37jährigen Mann, welcher mit rechtsseitiger Supraorbitalneuralgie erkrankt war, wozu sich ein unbequemes Gefühl im Nacken und Rücken gesellt hatte. Fünf Tage später stellte sich Ptosis des rechten oberen Lides ein, sowie Taubheitsgefühl der rechten Nasenhälfte und Oberlippe. Die Ptosis besserte sich nach 2 Tagen, aber nun bemerkte man einen Strabismus convergens des rechten Auges. Zugleich stellten sich neuralgische Schmerzen des rechten Auges und Taubheitsgefühl der linken Hand ein. Nach 17 Tagen machte sich eine Besserung aller Erscheinungen bemerklich, und in den folgenden Tagen waren Paroxysmen von Kopfschmerzen die wesentlichsten Erscheinungen. Auch diese verschwanden und Patient war ganz frei davon, als er plötzlich bewusstlos auf der Strasse zusammenbrach. Tod nach 3 Tagen. Es fand sich ein rechts gelagertes Aneurysma der Art. basilaris, $^1/_2$ Zoll im grössten Durchmesser betragend, welches geplatzt war. Der Abducens und Trigeminus lagen dicht an und zeigten sich verändert. Eine Blutung erstreckte sich von der Fossa Sylvii bis zur Oblongata und in den IV. Ventrikel.

Schmidt (1080) fand eine Lähmung des rechten Abducens bei einer cylindrisch-aneurysmatischen Ektasie der Art. basilaris. Er nahm an, dass der rechte N. abducens erst in seinem weiteren Verlaufe nach vorne eine Kompression erfahren habe. Die rechte Pupille war ferner weiter, als die linke und waren anfänglich beide Bulbi nach links gewendet bei einer bestehenden linksseitigen Hemiplegie, welche durch eine Kompression im Bereiche der in der rechten Hälfte des Pons longitudinal vom rechten Grosshirnschenkel der Pyramidenkreuzung zuziehenden Fasern entstanden war.

Hunnius (1081) konstatierte bei einem plötzlich rechtsseitig gelähmten Patienten mit gleichseitiger Anästhesie eine Lähmung des Rectus internus und externus des linken und des Rectus internus des rechten Auges.

Die Sektion ergab in der linken Seitenwand der A. basilaris ein seitlich aufsitzendes Aneurysma, die linke Brückenhälfte fühlte sich in ihrer Mitte weicher, fast fluktuierend an. Mikroskopisch erschien der linksseitige Pyramidenstrang völlig zerstört. Der Erweichungsherd fand sich in der Mitte der Brücke und nahm fast die ganze Hälfte mit Ausnahme der äusseren Zone ein.

Hallopeau und Giraudeau (1082) hatten in einem Falle, in welchem die Autopsie ein die rechte Hälfte des Pons komprimierendes Aneurysma der A. basilaris nachwies, Nystagmus, deviierte Konjugation nach rechts und Zuckungen im rechten oberen Fazialisgebiet gefunden. Diese Erscheinungen wurden auf eine Reizung des rechten Fazialis-Abducenskerns bezogen.

γ) Aneurysma der Arteria vertebralis.

Möser (1090). Bei einer buchtigen Erweiterung der Art. vertebralis bestand im Leben ausser den Erscheinungen von Bulbärerkrankung auch eine Lähmung des linken N. abducens.

δ) Über ein Aneurysma der Arteria communicans posterior berichten folgende Autoren:

Karplus (1083) fand bei einer 29jährigen, an Migräne leidenden Frau, die im Anschluss an einen Migräneanfall an einem meningitisähnlichen Zustande mit rechtsseitiger Okulomotoriuslähmung erkrankt und plötzlich gestorben war, eine frische intermeningeale und subdurale Blutung nach Berstung eines Aneurysmas der rechten Art. communicans posterior, sowie eine Verwachsung des rechten N. oculomotorius mit dem ungefähr erbsengrossen Aneurysma.

Killian (1084) beobachtete eine rechtsseitige Okulomotoriuslähmung mit gleichseitiger Geschwürsbildung auf der Cornea bei einer 32jährigen Patientin, bei welcher die Autopsie ein kugeliges Aneurysma der A. communicans posterior dextra von der Grösse einer Kirsche, Ausfüllung desselben mit Gerinnseln und Verwachsung mit dem atrophischen N. oculomotorius nachwies.

Hey (1085) fand, abgesehen von einer umschriebenen Erweiterung, die A. communicans posterior in ihrem vorderen Teile cylindrisch dilatiert, starrwandig, aber durchscheinend,

und klinisch beginnende Ptosis, verknüpft mit halbsseitigem Kopfschmerz und Neigung des Kopfes nach rechts.

In dem letzteren Falle war nur die Bahn für den Levator palpebrae superioris getroffen:

ε) Ein Aneurysma der Arteria cerebri posterior wurde beobachtet von

Rauchfuss (1086). Derselbe sah als anatomische Ursache einer Lähmung des linken Okulomotorius ein erbsengrosses embolisches Aneurysma an der Abgangsstelle der linken Arteria cerebri posterior vor der linken A. basilaris, und zwar vor dem Abgang der A. communicans posterior, welches auf den Verlauf des Okulomotorius einen Druck ausgeübt hatte.

Fiedler (1087). 28jähriges männliches Individuum, Insuffizienz der Aortenklappen, Eiweiss im Urin. Zuerst Lähmung des rechten, dann des linken Okulomotorius.

Autopsie: Frische Blutung zwischen Dura und den weichen Hirnhäuten an der Basis. An Stelle der Vierhügel ein haselnussgrosser, grauroter Erweichungsherd, welcher nach unten bis etwa 2 mm unter das Niveau des Aquaeductus Sylvii reichte, nach hinten auf den Boden des IV. Ventrikels bis etwa 3 mm übergriff und nach vorne bis in die Nähe der weissen Kommissur sich erstreckte. An der Abgangsstelle der beiden Art. cerebral. posterior. fanden sich zwischen der Adventitia und der Media der Arteria basilaris geronnene Blutmassen (Aneurysma dissecans), welche dem rechten N. oculomotorius auflagen.

Nothnagel beschrieb eine beiderseitige Erweiterung der A. cerebri post. mit Druckatrophie beider N. oculomotorii.

Nach Uhthoff berichtete Delpeche über eine homonyme Tractushemianopsie mit Lähmung des Trigeminus und Okulomotorius bei einem Aneurysma der Art. cerebri post.

ζ) Aneurysma zwischen der Arteria fossae Sylvii und der Arteria cerebralis anterior.

Paschеff (1076) berichtete über eine isolierte Okulomotoriuslähmung, bei der ein plötzlicher Exitus erfolgte und die Sektion ein geplatztes Aneurysma zwischen der Arteria fossae Sylvii und der Art. cerebralis anterior ergab, die an ihrem Ursprung ein kleines sackartiges Aneurysma darbot. Der N. oculomotorius war in das Blutkoagulum eingebettet.

η) Aneurysma der Arteria corporis callosi.

Salisburry Mac Nalty (1088) fand bei der Sektion eines 28jährigen Kranken, der eine Neuritis optici dargeboten hatte, rechts mit normalem, links mit aufgehobenem Sehvermögen, Lähmung beider Abducentes, Parese des linken Fazialis und M. masseter, Abnahme des Gehörs links und der motorischen Kraft in den Armen und Beinen, ein Aneurysma der linken Art. corporis. callosi kurz nach dem Abgange der Art. communicans anterior von der Grösse einer Kirsche. Das Aneurysma hatte die benachbarten Hirnteile zur Kompression gebracht und auch über die Mittellinie hinaus einen Druck auf den rechten Sehnerven ausgeübt. An der Gehirnbasis befand sich ein vom Chiasma über den Boden des III. Ventrikels zum Pons und zur Medulla sich erstreckendes Blutgerinnsel.

ϑ) Blutung aus der Arteria cerebralis media.

Dickinson (1089) fand in einem Falle neben linksseitiger Hemiplegie die Erscheinungen einer linksseitigen Okulomotoriuslähmung.

Bei der Sektion fand sich ein Bluterguss im Arachnoidealraum über der Hemisphäre und an der Basis ein Gerinnsel, welches den Okulomotorius komprimierte. Die Hämorrhagie war aus einem kleinen Zweige der A. cerebralis media erfolgt.

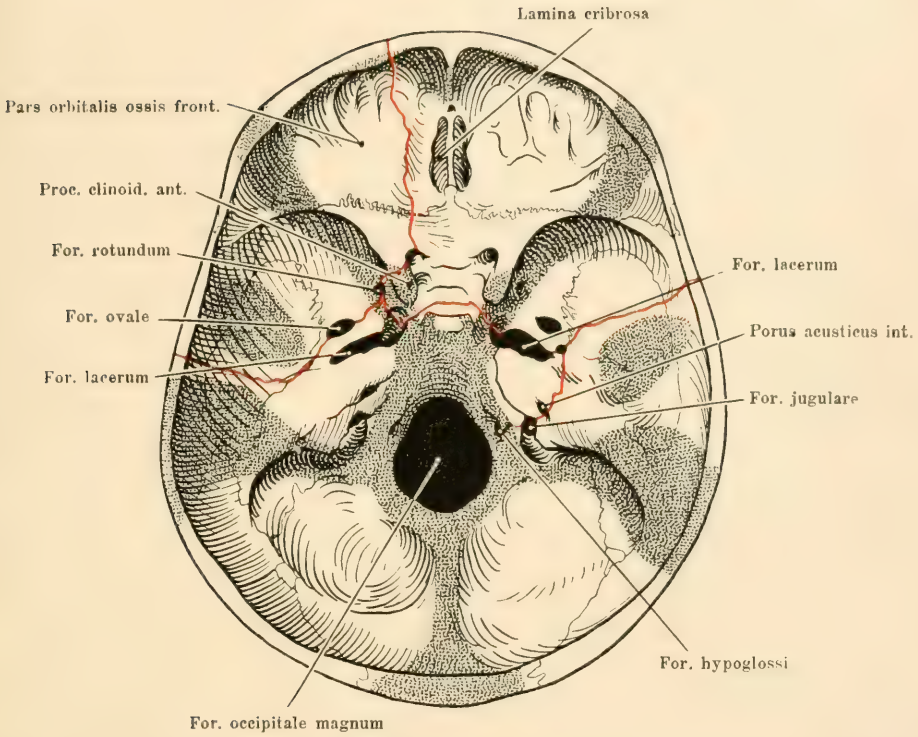

Corning: Schädelbasis mit einigen Frakturlinien (rot). Die festeren Partien sind punktiert angegeben. Zum Teil nach Poirier, Anat. chirurgicale 1892.

Verlag von J. F. Bergmann in München und Wiesbaden.

5. Die Augenmuskellähmungen nach Schädelbasisfrakturen.

§ 154. Die Schädelbasisfraktur ist bekanntlich die häufigste Form des Schädelbruchs. Dies ist dadurch leicht erklärlich, dass die Unebenheiten, Höhlungen und die zahlreichen Löcher an der Schädelbasis für austretende Nerven und Gefässe, sowie die geringe Elastizität sie für Frakturen besonders disponieren.

Die Richtung der Basisbrüche in der mittleren Schädelgrube ist vorherrschend eine quere.

Nach Angabe sämtlicher Autoren, welche statistische Angaben geliefert haben, wird nach Trauma der Abducens von den Augenmuskeln am häufigsten betroffen. Die grösste Zahl der Lähmungen ist basaler Natur, nur bei doppelseitiger Abducenslähmung, die sich mit Fazialislähmung verbindet, kann eine Kernlähmung in Frage kommen.

Die Trochlearislähmung wird von den drei Augenmuskelnerven am seltensten gefunden. Seltener als der Abducens wird der Okulomotorius betroffen. Meist ist der Sitz der Läsion die Schädelbasis. Es kann sich dabei um partielle Lähmungen und einseitige äussere und innere Ophthalmoplegie handeln.

Vollständige Ophthalmoplegie, d. h. kombinierte Okulomotorius-Abducens-Trochlearislähmung spricht für Läsion in der Fissura orbitalis superior.

Bonsdorff (1091) fand unter 246 Fällen von Basisfraktur in 2 Fällen Okulomotoriuslähmung, und zwar in dem einen sogleich nach dem Unfalle, in 2 anderen Beobachtung erst später aufgetreten. In beiden Fällen lag eine Ptosis vor.

Trochlearislähmung wurde in einem Falle konstatiert.

Abducenslähmungen in 6 Fällen. In 5 Beobachtungen war nur Schielen angegeben.

Nach Krauss, Konrad (1092) war unter den mitgeteilten 38 Fällen der Abducens mit 31,5%, der Trochlearis mit 23,6% und der Okulomotorius mit 13,1% vertreten.

In den meisten Beobachtungen handelt es sich auf Grund der anatomischen Verhältnisse um basale Läsionen (Zerreissungen, Einklemmungen durch Knochenfragmente, Blutungen). Als nächsthäufige Ursache findet man Zerrung bezw. Einrisse der Nerven, dann Quetschungen durch Fissuren und Knochenfragmente.

Dabei sind diejenigen Nerven am häufigsten betroffen, welche, wie der Abducens, dem Knochen am dichtesten anliegen.

Isolierte Lähmung des Abducens.

§ 155. Nach Panas (1093) ist die gefährlichste Stelle da, wo der Abducens an der Felsenbeinkante aus einem vertikalen Verlaufe in den horizontalen übergeht. Derselbe liegt nämlich auf eine längere Strecke fest fixiert und hart auf

dem Felsenbein an derjenigen Stelle, wo diese am häufigsten der Fraktur unterliegt.

H. Brun (1094) fand unter 470 Fällen von Schädelbrüchen überhaupt 10 Fälle von Abducenslähmung. Unter diesen waren 3mal beide Abducentes gelähmt, 3mal bloss der rechte, 4mal bloss der linke. Wenn man die Bilder der Basisfrakturen betrachtet, so fände man häufig genug Frakturlinien, die den langen Verlauf dieser dünnen Nervenfädchen kreuzten. Am meisten sei er durch die Frakturen an der Spitze der Felsenbeinpyramide gefährdet. Bei den drei Fällen, in welchen die Lähmung nicht unmittelbar an das Trauma sich angeschlossen hatte, sei anzunehmen, dass eine sich senkende oder ausbreitende Blutung den Nerven oder dessen Scheide durchtränkt habe.

Ist der Nerv von dem Bruche selbst getroffen, dann tritt sofort die Lähmung ein; tritt die Lähmung erst Tage oder Wochen nach dem Unfalle auf, so spricht man von sekundärer Lähmung und kann dieselbe durch Nachblutungen, entzündliche Vorgänge, Senkung von Exsudaten, Kallusbildung und pulsierendem Exophthalmus nach Verletzung der Karotis hervorgerufen worden sein.

Über eine sekundäre Lähmung durch Kallus berichtet

Hauptmann (1095). Durch Hufschlag gegen die linke Wange erlitt der 43 Jahre alte Patient einen Schädelbruch. Bald nach der Heilung Anästhesie der linken Gesichtshälfte, die zu Keratitis neuroparalytica führte. Einen Monat später trat links Abducenslähmung, drei Wochen danach totale Okulomotorius- und Trochlearislähmung und zuletzt wieder nach einem Monat Fazialislähmung ein.

Erklärt wird die etappenweise Lähmung des III. bis VII. Hirnnerven durch eine vom Türkensattel durch den Sinus cavernosus, durch das Felsenbein gehende Schädelbasisraktur mit Kompression der Nerven durch reichliche Kallusbildung an der Bruchstelle.

Was die Zerreissung des Nerven anbelangt, so kann diese an der Stelle erfolgen, wo er in Form feiner Fäden aus der Gehirnsubstanz austritt, er kann aber auch eine blosse Zerrung erfahren infolge der verschiedenen Elastizität der Dura und des Knochens. Dabei kann der Nerv sogar abreissen, ohne dass eine Fraktur des Knochens vorhanden ist.

So demonstrierte Müller (1096) Hirnschnitte, sowie Quer- und Längsschnitte der Nn. abducentes von einem Manne, der 14 Tage vor seinem Tode am oberen Thorax und am Halse überfahren worden war und einen Tag darauf eine beiderseitige Abducenslähmung dargeboten hatte. Beide Abducentes waren an der Hirnbasis abgerissen. Wirbel- und Schädelknochen waren aber unversehrt.

Müller ist der Ansicht, dass die groben Verschiebungen des Rücken- und Kopfmarkes, sowie die wellenförmigen Flüssigkeitsströmungen in der Zisterne an der Hirnbasis, durch welche die Abducentes ziemlich stark gespannt verliefen, die Ursache der Abreissung derselben gewesen sei.

Robert (1097). Ein Maurer war 12 m hoch herabgestürzt, hatte eine Abducenslähmung davongetragen und starb 4 Monate nach dem Unfalle.

Obduktion: Abtrennung beider Proc. clinoid. voneinander und vom Keilbeinkörper, Querbruch der Felsenbeinspitze, darüber der N. abducens zerrissen.

Förstemann (1098) zeigte durch einen Sektionsbefund, dass eine leichte Parese des N. abducens auf eine durch die Spitze der Felsenbeinpyramide verlaufende Fissur zurückzuführen war.

Genouville (1100) fand als Ursache der Abducenslähmung einen Bluterguss, der den Abducens komprimierte. Die äusserste Spitze der Felsenbeinpyramide war abgesprengt worden.

Bergmann (zit. bei Uhthoff 1466). Fraktur des Felsenbeines im oberen Drittel mit Knochenverschiebung. Abreissung des rechten Abducens, Abtrennung beider Proc. clinoid. vom Keilbeinkörper.

Über eine Zerrung der Abducentes mit Atrophie dieser Nerven berichtete Krauss, (1099). In einem Falle von doppelseitiger Abducenslähmung konnte durch die Autopsie das Vorhandensein von Basisfrakturen nachgewiesen werden, wovon die eine bis in den Sulcus des Sinus cavernosus reichte, die andere als Längsfissur sich in der Wurzel des kleinen Keilbeinflügels vorfand. Die Nn. abducentes waren verdünnt, aber nicht zerrissen, und ergab die mikroskopische Untersuchung eine vollständige Atrophie.

Auch durch ein abgesprengtes Knochenstück kann der Nerv geschädigt werden, wie in der folgenden Beobachtung:

Genouville (1100) berichtete über einen Fall von Bruch des Schädelgrundes mit wechselnder Abducenslähmung. An der Spitze des Felsenbeins war ein kleines Knochenblättchen beweglich abgesprengt. Dies und ein Bluterguss in der Umgebung hatte die Lähmung verursacht.

Es darf hier noch hervorgehoben werden, dass Abducenszerreissungen höchst wahrscheinlich durch Zangengeburt veranlasst werden können, wie solche Fälle z. B. von Bloch (1101), Dujardin (1102) beschrieben worden sind.

Dass durch Abscessbildung und eiterige Meningitis sekundär die Augenmuskelnerven gelähmt werden können, bedarf hier nur der Erwähnung. So beobachtete z. B.:

Sheen (1103) bei einem durch einen Steinwurf an der Stirn verletzten Jungen 6 Wochen nach der Verletzung eine rechtsseitige Hemiplegie, Blindheit, Neuritis optica beiderseits und Lähmung des rechten Abducens. Es wurde entsprechend der Narbe trepaniert und Eiter entleert. Tod 23 Tage später an Erschöpfung.

Die Sektion erwies die vorderen zwei Drittel des Gehirns und den rechten Seitenventrikel in eine grosse Abscesshöhle umgewandelt, sowie das Vorhandensein einer eiterigen Meningitis.

Doppelseitige Abducenslähmung nach Schädelbasisfraktur ist nicht sehr selten.

Purtscher (Arch. f. Augenh. 18. Bd.), dem wir eine ausführliche Monographie über traumatische Abducenslähmung verdanken, fand sie 13mal in 46 Fällen.

Maisonneuve (Canstatts Jahresber. 1841). Bei einem Manne stellte sich infolge eines Falles auf den Kopf ein fixer Strabismus convergens ein. Die beiden Augäpfel konnten zwar nach innen, oben und unten, aber nicht nach aussen bewegt werden. Gleichzeitig war auch das Sehvermögen auf dem linken Auge gestört. Wahrscheinlich lag Basisfraktur vor.

Kétli (Wien. med, Presse 1875). Ein Kutscher fiel einen Abhang hinab, wurde bewusstlos. Aus seinem Mund und aus dem linken Ohr floß Blut. Nach 3 Tagen erhielt er das Bewusstsein wieder. Doppelsehen, Schwindel, Ohrensausen, Taubheit.

Lähmung beider Abducentes. Linkes Ohr vollständig, rechtes annähernd taub.

Verf. glaubte, dass es sich um Fraktur der Felsenbeine in der Gegend der Paukenhöhle gehandelt habe.

Church (Phil. med. and churg. Rep. 1873) berichtete von einem ähnlichen Falle von doppelseitiger Abducenslähmung durch Quetschung des Kopfes zwischen zwei Wagenpuffern.

Ferner führte er noch von folgenden Autoren Fälle von doppelseitiger Abducenslähmung an: von Mauthner, Bowater, Ziemssen, May, Kirchhoffer und schliesslich einen eigenen.

Lauder (1104) teilte drei Fälle von Einwirkung stumpfer Gewalt auf den Schädel mit den Zeichen einer Basisfissur mit. In zwei Fällen handelte es sich um die Lähmung eines, in einem Falle um eine solche beider Mm. recti externi.

Ferri (1105) nahm bei doppelseitiger Abducenslähmung nach Stoss auf den Kopf Sitz der Verletzung an der Schädelbasis an, im Gegensatz zu Mauthner, welcher die nukleare Natur traumatischer doppelseitiger Hirnnervenlähmungen behauptet hat.

Vgl. auch den Fall Krauss pag. 247.

§ 156. Entsprechend der Lage des Abducens findet sich seine Lähmung häufig vergesellschaftet mit Läsionen anderer, während seines Verlaufs ihm benachbarter Nerven, vor allem des Akustikus und Fazialis.

Schuster (1106) fand bei einer Schädelbasisfraktur, die mit einer rechtsseitigen Fazialis-Abducensparese verlief, eine geheilte Fraktur im rechten Felsenbein und pigmentierte Stellen an der dem rechten Schläfenlappen entsprechenden Partie der Dura mater. Ausserdem waren noch Erweichungscysten im linken und rechten Schläfenlappen, sowie im rechten Stirnlappen vorhanden.

Auch in einem Falle von Lauder (1104) war der Nervus facialis und acusticus mitbeteiligt.

Immerhin muss man jedoch berücksichtigen, dass neben der durch basale Fraktur gesetzten Läsion der Nerven auch noch intracerebrale Herde durch Gefässalteration usw. entstanden sein könnten.

Posttraumatische Blutungen (vgl. Bd. I, pag. 436 § 207) in das Kerngebiet können hier doppelseitige Abducenslähmungen bedingen, wie in der folgenden Beobachtung von

Rupp (1107). Es handelte sich um eine 25jährige Frau mit einem Sturz aus grosser Höhe und daran sich schliessender Bewusstlosigkeit. In den nächsten 5—6 Tagen schwanden die Erscheinungen der Gehirnerschütterung; es trat aber ein Zustand ein, der zwischen Somnolenz und Exzitation schwankte. Mehr und mehr wurde der psychische Zustand normal. Komplete Amnesie für den Sturz.

Am 20. Tage plötzlich Lähmung beider Nn. abducentes, Andeutung einer Blicklähmung nach rechts, leichte linksseitige Fazialisparese und zwei Tage später auffallend weite Pupillen mit träger Reaktion. Am 34. Tage linksseitige Stauungspapille. Der Zustand blieb stationär und wurde eine Blutung in der Kernregion beider Abducentes und in geringerem Grade in der des linken Fazialis angenommen.

Zweifelhaft, ob eine basale Blutung vorlag, bleibt folgende Beobachtung:

Isakowitz (1108) sah einen Fall von doppelseitiger isolierter Abducenslähmung, die zwei Tage nach einem Sturz auf das Hinterhaupt plötzlich aufgetreten war. Als Ursache nahm er eine Blutung an, die beide Nerven an ihrer Austrittsstelle aus dem Gehirn auf den Clivus komprimiert habe.

Möglich ist auch, dass durch den Schock der Cerebrospinalflüssigkeit am Boden des IV. Ventrikels irgendwelche Schädigungen der Kerne, vielleicht durch Zerreissung kleiner Blutgefässe entstehen, die sich allmählich zurückbilden.

§ 157. Der folgende Fall dürfte wohl auf eine umfangreiche Blutung an der Basis hinweisen:

Rhein und Risley (1109). Nach einem Schlage auf die Orbitalgegend entstand eine ausgedehnte Lähmung an basalen Hirnnerven (III., IV., V., VI. und VII. Nerv), verbunden mit einer einseitigen Hemianopsie.

Über eine multiple Hirnnervenläsion nach Basisfraktur berichtete auch Bruns:

Es bestand eine rechtsseitige Fazialislähmung, auch war der Kranke am rechten Auge fast blind. Ferner wurde eine linksseitige Mydriasis und Ptosis festgestellt, später trat eine neuroparalytische Keratitis auf. Der rechte Sehnerv war normal. Auch fand sich eine linksseitige Trochlearis-, Abducens- und Trigeminuslähmung sowie eine rechtsseitige geringe Lähmung des N. abducens. Ebenso Fall Maissurianz Bd. II, pag. 288, Nieden Bd. II, pag. 288 und Burk Bd. II, pag. 290.

Lähmung des Abducens und Trigeminus: Kuthe Bd. II, pag. 288.

Lähmung des Okulomotorius.

§ 158. Lähmung des Okulomotorius bei Schädelbasisfrakturen ist selten Dies kann dadurch teilweise erklärt werden, dass der eigentliche Stamm des Nerven ein ziemlich kurzer und hinsichtlich seiner Lage geschützter ist. Über die Gefährdung des Okulomotorius an der Schädelbasis hatten wir uns bereits Bd. I, pag. 418 ausführlich ausgelassen und verweisen hier auf jene Stelle.

Uhthoff (1467) berichtete über einen Fall, bei welchem nach einem Schlag auf den Kopf allmählich Bewusstlosigkeit und linksseitige Okulomotoriuslähmung eingetreten war, die auch die innere Augenmuskulatur in erster Linie mitbeteiligt hatte.

Die Autopsie ergab ein grosses Hämatom in der linken mittleren Schädelgrube mit Druckwirkung auf den Okulomotorius.

Friedmann (1110). Ein 27jähriger Mann hatte durch Stoss auf den linken oberen Augenhöhlenrand eine rechtsseitige Fazialis-, Abducens- und partielle Okulomotoriuslähmung mit Bewusstseinsverlust davongetragen, ferner Schwindel, taumelnden Gang und Kopfschmerzen. Allmähliches Nachlassen der Erscheinungen, jedoch nach 5 Monaten akuter Anfall: Eintreten depressiver Stimmung. Ein Jahr nach dem Unfall wieder plötzlich akuter Anfall, am zweiten Tage: Tod.

Mikroskopisch waren Gefässveränderungen, Lymphzelleninfiltration der Wände usw. diffus im ganzen Gehirn anzutreffen.

Als Ursache für die einseitige Okulomotoriuslähmung wurde von Schapringer und von Harms (3116) Absprengung des Proc. clinoid. und Quetschung des Okolumotorius nachgewiesen.

Über einen Fall von Felsenbeinbruch berichtete

Badal (1111). Derselbe teilt einen Fall von Felsenbeinbruch mit — der Mann war zwischen Erde und einem Balken eingequetscht worden — wobei der Okulomotorius und Abducens vollständig gelähmt waren und die Ohruntersuchung des erkrankten Ohres Zerreissung des Trommelfelles, sowie eine Spaltung im Knochen ergab. Der Abducens lag dem Felsenbein dicht an und der Okulomotorius machte längs desselben eine Schlinge.

Als besonders bemerkenswert wurde von Müller (1112) die Tatsache hervorgehoben, dass im Verlaufe der traumatischen Okulomotoriuslähmung die Vertikalmotoren allein gelähmt bezw. im Vergleich mit den anderen Okulomotoriusästen stärker paretisch blieben, ferner dass in vielen Fällen selbst nach mehrmonatlichem Stationärbleiben noch vollständige Heilung eingetreten war.

Okulomotoriuslähmung bei Verwundungen mit nachfolgendem Tetanus.

Im hohen Grade auffallend erscheint das Auftreten von Okulomotoriuslähmung (eventuell auch Abducenslähmung) bei dem sog. Kopftetanus in folgenden Beobachtungen. Wir selbst fanden in Fällen von Kopftetanus keine eigentliche Okulomotoriuslähmung.

Roberts und Williamson (1361) beobachteten nach einer Verletzung unterhalb des rechten unteren Augenlids mit einem Stock das Auftreten eines Tetanus, wobei auch der rechte N. oculomotorius gelähmt war.

Mikroskopisch wurden Gehirn und Nerven normal gefunden.

Minet und Guehlinger (1362) sahen 20 Tage nach einer Wunde der rechten Augenbraue Tetanus, beginnend mit Trismus, dann Fazialislähmung rechts (oberer und unterer Ast) und Ptosis. Heilung.

In dem Falle von Tetanus nach perforierender Augenverletzung durch ein Holzstück, den Mayweg (1363) mitteilte, war das erste Symptom eine fast vollständige Okulomotoriuslähmung an dem unverletzten Auge (nur Levator und Sphinkter frei). Erst am anderen Tage begann Fazialisparese und noch zwei Tage später Trismus und die übrigen Erscheinungen. Tod.

J. Friedländer und v. Meyer (1364) beobachteten in einem Falle von Kopftetanus, der nach oberflächlicher Verletzung in der Umgebung des rechten Auges entstanden war, eine rechtsseitige Fazialislähmung, später rechtsseitige Okulomotorius- und Abducenslähmung. Der Fall endete tödlich. Nackenstarre hatte gefehlt, ebenso Krämpfe der Nacken-Brust- oder Extremitätenmuskeln.

Marx (1365). Bei einem Knaben, dem eine Bohnenstange ins rechte Auge gestossen wurde, war Kieferklemme und rechtsseitige Fazialislähmung aufgetreten, und nach 6 Tagen stellten sich Nackenstarre, linksseitige Okulomotoriuslähmung (Pupillenreaktion erhalten), Schluckbeschwerden und Opisthotonus ein. Heilung nach 4 Wochen.

Lähmung des Trochlearis.

§ 159. Sektionsbefunde über eine isolierte Trochlearislähmung bei Schädelbasisbrüchen liegen nicht vor.

H. Braun (3117) hat zwei Fälle beobachtet. Nach ihm beruht die eine wohl auf Kompression oder Suffusion des Nervenstammes, da sie ziemlich rasch wieder vorübergegangen war.

6. Die Augenmuskellähmungen durch Neuritis der Nervenstämme.

§ 160. Dass bei Intoxikationen und Infektionen eine Neuritis der Nervenstämme trotz des Mangels an einschlägigen Sektionsbefunden tatsächlich vorkommt, dürfen wir teils aus dem ophthalmoskopischen Befunde entnehmen, insoferne bei einer grossen Zahl der beschriebenen Fälle neben der Augenmuskellähmung auch ophthalmoskopisch eine Neuritis nervi optici festgestellt werden konnte und ferner, dass bei vielen Fällen auch periphere Nerven unter dem Bilde der multiplen Neuritis miterkrankt waren.

Sehr wahrscheinlich ist aber auch, dass analog der alkoholischen Poliencephalitis superior bei vielen Fällen Blutungen in der Kern- und Wurzelregion gefunden werden, oder dass unter toxischer Einwirkung Veränderungen in den Ganglienzellen der Kerne stattgefunden haben, was für die Beobachtungen

mit Ophthalmoplegia interior an Wahrscheinlichkeit gewinnt. Leider geben uns nur sehr wenige Fälle, trotz des Reichtums an klinischem Materiale, Auskunft über die hier aufgeworfene Frage.

Über einen mikroskopischen Befund an einer akut aufgetretenen Okulomotoriuslähmung berichtete

v. Frankl-Hochwart (1113). Derselbe fand in einem Falle von während des Lebens bestandener rechtsseitiger Okulomotoriuslähmung die Zeichen einer akuten interstitiellen Neuritis. Zerfall, zwischen den einzelnen Fasern reichlich Rundzellen, ebenso in den perivaskulären Räumen.

a) Die Augenmuskellähmungen bei Polyneuritis.

Vgl. auch Bd. I, pag. 456 § 224 und Bd. V, pag. 355 und 353.

§ 160. Sehr viele Fälle dieser Art werden durch Alkoholismus bedingt. Thomsen (114) machte darauf aufmerksam, dass in der Literatur bis zum Jahre 1887 15 Sektionen von Alkoholneuritis niedergelegt waren.

Fall I. 24jähriger Mann, starker Potator, erkrankte mit Schwäche und Steifigkeit der Glieder. Von den Erscheinungen der multiplen Neuritis war hervorzuheben, dass Nystagmus mit beiderseitiger Abducensparese und Ptosis bestand, sowie links eine leichte Neuritis optici. Beide Unterextremitäten waren total gelähmt, an den oberen exquisite Radialislähmung, später Schwäche der Daumenballen.

Die Sektion ergab: Gehirn, Rückenmark, Spinalganglien, Rückenmarksnervenwurzeln intakt. Die peripheren Nerven waren degeneriert, das Mark in Kugeln und Haufen zerfallen, die Achsencylinder geschwunden. Vom Okulomotorius waren die Äste zum M. levator stark degeneriert, der Abducens zeigte die Degeneration schon im Stamm, in welchem sich scharf abgegrenzte degenerierte Plaques zerstreut fanden.

Solche Hirnnervendegeneration fand sich auch im zweiten und dritten Falle. Jener verlief sehr akut (14 Tage) infolge von Komplikation mit Herzverfettung, dieser zeigte ein langes Prodromalstadium mit Parästhesien und psychischen Abnormitäten.

Die Pupillen zeigten teils keine Störung, teils fehlte die Reaktion derselben vollständig, und zwar konnte letzteres Verhalten ganz plötzlich eintreten.

Oppenheim (1115) beobachtete bei Potatoren mit den Erscheinungen der multiplen Neuritis Lähmungserscheinungen auch im Bereiche der Augenmuskelnerven (Abducensparese), Nystagmus, in einem Falle komplete Pupillenstarre und Akkommodationslähmung rechts, links Fehlen der Lichtreaktion, Verengerung bei Konvergenzbewegung. Veränderungen an den N. optici fehlten.

Fejér (1116) sah Abducenslähmung, die 8 Tage nach einer wegen Trigeminusneuralgie in der Gegend des Jochbeines ausgeführten Alkoholeinspritzung aufgetreten war. Der Zustand besserte sich auf Sajodin zusehends.

Lilienfeld (1117) konstatierte bei einem 26jährigen neuropathisch belasteten Alkoholiker eine doppelseitige Abducenslähmung und eine auffallende Koordinationsstörung in den Beinen, so dass Patient weder zu gehen noch zu stehen vermochte. Auf beiden Augen bestand ausgesprochene Neuritis optici bei normaler Reaktion der Pupillen.

Schulz (1118). In einem Falle von multipler Neuritis bei einem Potator fand sich eine doppelseitige Abducenslähmung. Ophthalmoskopisch normaler Befund.

Raimann (1119). Bei einem 37jährigen Potator trat nach vorangegangenen epileptiformen Anfällen ein Delirium alcoholicum ein und damit verbunden eine Ophthalmoplegia totalis rechterseits, die sich bis auf eine Abducenslähmung in 24 Stunden zurückbildete. Letztere bestand auch am linken Auge und bildete sich nur langsam zurück. Anfangs bestand auch Miosis mit Lähmung der Sphinkteren und reflektorische Pupillenstarre. Die Psychose verlor sich im Verlauf von einigen Monaten.

v. Sarbó (1120) fand in einem Falle von Polyneuritis alcoholica bei einem 23jährigen Manne eine linksseitige Ophthalmoplegia totalis.

§ 160b. Es ist auffällig, dass in den einschlägigen Fällen mit chronischer Nikotinvergiftung von Augenmuskelnerven stets der Okulomotorius befallen war, wie in den folgenden Beobachtungen:

Fontau (1121) beobachtete bei einem sehr starken Raucher doppelseitige Okulomotoriuslähmung. Dieselbe war plötzlich aufgetreten. Rechts Lähmung des Rectus internus, links Lähmung sämtlicher äusseren Augenmuskeln. Beide Pupillen waren verengt. Heftiger Kopfschmerz und Schwindel, Schlaflosigkeit mit Verdauungsstörungen. Nach Beschränkung des Tabakgenusses erfolgte langsame Besserung.

Wilkinson (1122) hat einen Fall von Tabakvergiftung mit doppelseitigem relativem centralem Skotom und temporaler Abblassung der Papille mit Okulomotoriuslähmung beobachtet.

Jan (1123) berichtete über eine einseitige Okulomotoriuslähmung bei einem 42jährigen Manne, welche wegen Abwesenheit anderer Krankheitserscheinungen mit dem reichlichen Genusse von Tabak in Verbindung gebracht wurde.

§ 160c. Polyneuritis mit Augenmuskellähmungen nach Diphtheritis finden wir in folgenden Beobachtungen:

Meyer (1124). Zwei Brüder zeigten Erscheinungen der Polyneuritis nach Diphtherie, je einer Abducenslähmung und Gaumensegellähmung.

Coulter (1125). Akkommodationslähmung bei Polyneuritis nach Diphtherie.

§ 160d. Was die Beteiligung der einzelnen Augenmuskelnerven anbelangt, so fand Thomsen (l. c.) unter 26 Fällen 4mal Abducenslähmung. Ferner finden wir solche doppelseitig vermerkt in den Beobachtungen von Lilienfeld, Schulz und

Stinzing (1126). Derselbe beobachtete in einem Falle von akuter Polyneuritis (27jähriger Kranker) eine vollständige Diplegia facialis, beiderseitige Lähmung der Abducentes und Parese beider Okulomotorii und des linken Trochlearis, Schwäche der Kau- und Schlingmuskulatur, totale schlaffe Lähmung der Beine. Die Ätiologie blieb unaufgeklärt. Nach Hg-Kur bedeutende Besserung.

Einseitige Abducenslähmung fand sich in den Fällen von Meyer, Oppenheim, Féjer, Raimann, sowie in den folgenden Fällen:

Bohde (1127) berichtete über einen Fall von schwerer Polyneuritis aller vier Extremitäten mit bulbären Symptomen und Parese des rechten Trochlearis und linken Abducens.

Schönborn (1128) berichtete über Polyneuritis cerebralis acuta mit Beteiligung der N. acustici (Polyneuritis cerebr. menieriformis). Es waren der linke Fazialis und Abducens, sowie beide Acustici beteiligt.

Unter 26 Fällen fand Thomsen zweimal Ptosis. Auch in dem folgenden Falle ist solche vermerkt:

Schijfsma (1129) teilte folgenden Fall mit: Parese der Muskeln an der unteren Extremität mit Sensibilitätsstörungen und Verlust der Reflexe, bedeutende Herabsetzung des Sehvermögens beiderseits mit leichter Ptosis, später auch Parese der oberen Extremitäten, Parästhesien, Lähmung des Diaphragmas. Es trat Heilung ein, die gelähmten Muskeln waren atrophisch und zeigten Entartungsreaktion.

Einer doppelseitigen Okulomotoriuslähmung begegnen wir in den Fällen Fontau und Stinzing.

Über einseitige Okulomotoriuslähmung berichteten Jan, Wilkinson sowie die beiden folgenden Autoren:

Rossolimo (1130) teilte mit, dass in einem Falle von rezidivierender interstitieller, hypertrophischer und progressiver Polyneuritis d. N. auch der N. oculomotorius rechtsseitig beteiligt gewesen sei. Von okularen Störungen wurden noch Nystagmus und Ungleichheit sowie fast vollständige Starre der Pupillen angeführt.

Havage (1131) berichtete über einen Fall von akuter multipler Neuritis auf infektiöser Basis, bei welchem einseitig der N. oculomotorius gelähmt war.

Damront-Mayer (1132). Ein 62jähriger Mann war seit 8 Tagen krank. Doppelseitige Ptosis, Unbeweglichkeit der divergierenden Augen. Miosis. Bedeutende Abschwächung der Hornhautsensibilität. Parästhesien in den Fingern und Schmerzen in den Schultern und Armen bei Bewegungen. An den Extremitäten wurden nur tiefe Stiche empfunden. Temperatur 38°. Velumparese. Tod. Polyneuritis.

Sektion: Totale Degeneration des III., IV. und VI. Augenmuskelnerven bis in die feinsten Verästelungen. Segmentierung mit Myelinverlust der Nervenfasern. Degeneration der Muskelfasern des Obliquus inferior und der Recti interni. Ferner fanden sich im Plexus brachialis, im Ulnaris, Medianus, Phrenicus, Hypoglossus, Glossopharyngeus, Fazialis, Vagus, Laryngeus degenerative Veränderungen. In den sensiblen Zweigen des Trigeminus waren nur Spuren von Degeneration nachweisbar. Das Centralnervensystem war bis auf eine Ependymitis des Bodens des IV. Ventrikels normal.

Über Trochlearislähmung berichten Bohde und Stinzing.

Ophthalmoplegie finden wir angeführt in den Fällen von Reimann, v. Sarbó und Fontan.

Ophthalmoplegia interior bei Oppenheim sowie in dem folgenden Falle:

Herzog fand in einem Falle von Polyneuritis: Lähmung der Beine, Schlingbeschwerden, Lähmung der Faciales, des motorischen Teiles des Trigeminus, der Hypoglossi und eine linksseitige Akkommodations- und Sphinkterlähmung.

Nystagmus fand Thomsen unter 26 Fällen 5mal. Ferner berichten auch über solchen Rossolimo und Oppenheim.

Neuritis optici fand Thomsen unter 26 Fällen 2mal. Auch bei den Beobachtungen von Schijfima und Lilienfeld finden wir dieselbe vermerkt. Vgl. auch den Fall del Mazo.

Die Pupillenreaktion war bei 2 Fällen von Thomsen träge.

Uhthoff (1134) fand unter 1000 Fällen von Alkoholismus

Differenz der Pupillen 25mal,
reflektorische Starre auf Licht 10mal,
Reaktion auf Licht „sehr gering" 25mal,
Augenmuskellähmungen 3mal,
vorübergehende Diplopie 4mal,
auffallende nystagmische Zuckungen in den Augenmuskeln 13mal,
ausgesprochenen Nystagmus 2mal.

b) Die Augenmuskellähmungen nach Diphtheritis. (Vgl. § 160c.)

Vgl. auch Bd. I, pag. 237, sowie Bd. V, pag. 334.

§ 161. Neben einer Neuritis der Nervenstämme werden hier auch Blutungen um dieselben und auch Blutungen in das Wurzelgebiet der Nerven beobachtet.

Goodall (1135) fand unter 1071 Fällen von Diphtheritis 125mal Lähmungen überhaupt, 56mal Lähmungen des Ciliarmuskels und 26mal Lähmungen äusserer Augenmuskeln. 14mal war blosses Schielen verzeichnet. 7mal war der Abducens, 3mal beide Abducentes, 2mal waren die meisten Augenmuskeln gelähmt. In einem Falle bestand Ptosis, in keinem waren die Interni allein betroffen.

Nach Rolleston (1136) kommt Lähmung irgendwelcher Art nach Diphtherie in 20,7% der Fälle vor. Die Lähmung ist bei Kindern häufiger als bei Erwachsenen. Die Augenmuskellähmungen treten nie vor der dritten und nur ausnahmsweise vor der vierten Woche auf.

Paul Meyer (1137) fand in einer grossen Anzahl der untersuchten Nervenfasern nicht nur Zerklüftung des Marks, Vermehrung der Kerne der Schwannschen Scheide, sondern totale Zerstörungen, Umwandlungen in Körnchenzellen, kurz alle Veränderungen, wie sie jetzt unter dem Namen einer parenchymatösen Neuritis zusammengefasst werden.

Sehr stark affiziert wurden die N. oculomotorii gefunden, und zwar ziemlich gleichmässig in allen ihren Ästen; geradeso degeneriert waren die Abducentes. Auch hier liess sich die Anwesenheit von Körnchenkugeln bis in die kleinsten Zweige verfolgen. Von der gleichzeitigen und auch, wie es scheint, gleich intensiven Erkrankung des III. und VI. Nervenpaares mag vielleicht das Fehlen eines evidenten Strabismus in diesem Falle herrühren.

Mendel (1138) berichtete über einen Fall von diphtheritischer Lähmung bei einem achtjährigen Knaben. Beiderseits Ptosis, rechts Parese des Abducens, des Rectus superior und inferior, Paralyse des Internus, links Parese der geraden Augenmuskeln. Keine Akkommodationsparese.

Bei der mikroskopischen Untersuchung fand er die hauptsächlichsten Veränderungen an den peripheren Nerven.

Mendel neigte sich der Ansicht zu, dass das diphtheritische Gift das Gefässsystem und die peripherischen Nerven gleichzeitig angreife.

Kraus (1139) fand bei einem an Diphtherie gestorbenen 11jährigen Mädchen eine atrophische Degeneration des Okulomotorius in seinem peripherischen intracerebralen Verlaufe, sowie eine starke Hyperämie nebst grösseren und kleineren Blutungen. Letztere fanden sich besonders stark in der Gegend des Austrittes des linken Okulomotoriusstammes aus dem Kerne, ferner längs des Abducens und der sensiblen Wurzel des Trigeminus im Pons. Ferner fanden sich Blutungen längs des Nervenstammes des Okulomotorius sowie eine grössere Blutung im Trigonum interpedunculare, die die austretende Wurzel des Okulomotorius umgab.

Totale Okulomotoriuslähmung nach Diphtheritis.

§ 162. Parkinson (1140). Ein 9jähriges Mädchen hatte eine Lähmung des ganzen Okulomotorius einschliesslich der inneren Zweige. Es bestanden Zeichen durchgängiger diphtheritischer Vergiftung, wie Lähmung des Gaumens und der Beine nebst Verlust der Reflexe. Trotzdem erfolgte Heilung.

Lähmung einzelner Zweige des Okulomotorius nach Diphtheritis.

Perrin (1141). Septische Neuritis: Ptosis und Strabismus.

Wuillomenet (1142). Lähmung der Akkommodation und des Internus neben Schluckbeschwerden.

Teillais (1143). Beiderseits Akkommodationslähmung, die sich nach einigen Tagen mit einer rechtsseitigen vollkommenen und linksseitigen unvollkommenen Lähmung des Okulomotorius vergesellschaftete. Später rechtsseitige Hemiplegie. Tod.

Teillais (1143). Beiderseitige Lähmung der Akkommodation und des Rectus superior.

Abducenslähmung bei Diphtheritis.

§ 163. Nach Schirmer (1144) wird von den äusseren Augenmuskeln am häufigsten der Abducens ergriffen. Durch die Serumtherapie werde das nachträgliche Auftreten von Lähmungen nicht unmöglich gemacht, ja nicht einmal verringert.

Rother (1145) stellte 34 Fälle von postdiphtheritischer Abducenslähmung zusammen. Sie traten in etwa 1% aller Diphtheriefälle auf, und zwar durchschnittlich am 35. Tage, immer in Verbindung mit anderen Lähmungen. Am häufigsten wurde der linke Abducens ergriffen, dreimal häufiger als der rechte.

Standfort Morton (1146) sah vier Fälle von Abducenslähmung nach Diphtherie. Auch fand sich ein Fehlen des Patellarreflexes.

Parkinson (1140). Ein fünfjähriger Knabe hatte postdiphtheritische Lähmung des Abducens, die Akkommodation und Iris blieben unversehrt.

Doppelseitige Abducenslähmung bei Diphtheritis.

§ 164. Terrien (1147) berichtete über doppelseitige Abducenslähmung diphtheritischen Ursprunges bei einem $5^1/_2$jährigen Knaben in der sechsten Woche nach erfolgter Infektion. Sie verschwand zwei Tage nach Einspritzung von Diphtherieserum.

Roux und Bourienne (1148) sahen einen Fall von doppelseitiger diphtheritischer Abducenslähmung. Eine Gaumensegellähmung war vorausgegangen.

Friedenwald (1149) sah eine doppelseitige Abducenslähmung drei Wochen nach einem Diphtherieanfall auftreten und nach 16 Tagen wieder verschwinden.

del Mazo (1150) beobachtete einen Fall von doppelseitiger Neuritis optici mit Parese beider Abducentes nach Diphtherie und Gaumensegellähmung. Beide Prozesse bildeten sich zurück.

Lataillade (1151) sah bei einem Kinde, das 5 Wochen vorher eine diphtheritische Angina gehabt hatte, eine plötzlich aufgetretene Lähmung der Akkommodation und beider Recti externi. 14 Tage später war eine Gaumensegellähmung aufgetreten. Die Abducenslähmung verschwand in 12, die Akkommodationslähmung nach 14 Tagen.

Morton (1152) sah in vier Fällen 7 Wochen nach Halsdiphtheritis Lähmung der Externi. Einmal auch des Rectus superior und internus. Die Akkommodation war mehr oder weniger gelähmt. Der Kniereflex fehlte. Heilung trat nach 3 Monaten und später ein.

Morton Standford (1156) beobachtete Paralyse beider Recti externi im postdiphtheritischem Stadium.

§ 165. Lähmung des Abducens mit partieller Okulomotoriuslähmung:

Moll (1153) fand unter 150 Fällen von postdiphtheritischer Akkommodationslähmung 16mal Parese beider Abducentes, 3mal war die Abducenslähmung einseitig. 1mal Ptosis.

de Schweinitz (1154) sah nach Diphtheritis bei einem Kinde ausser leichter Ptosis eine Lähmung bezw. Parese beider Abducentes sowie Parese beider Beine.

Bolton (1155). Zwei Fälle von Neuritis optici im Gefolge von Diphtherie des Pharynx verbunden mit Lähmungen der Akkommodation und des Abducens und Fehlen des Patellarreflexes.

Teillais (1143). Fall IV. Rechtsseitige Conjunctivitis diphtheritica, nach einem Monat Lähmung des rechten Abducens.

Benson (1157) berichtete über folgenden Fall von postdiphtheritischer Lähmung: Bei einem 11jährigen Mädchen war die primäre Halsaffektion in 4 Wochen geheilt. In der 5. Woche folgte Lähmung der Akkommodation, die 7 Wochen andauerte. Der weiche Gaumen war von der 6.—8. Woche affiziert, das Gehör in der 6.—7. Woche, die Lidheber in der 9. bis 10. Woche, die Recti externi in der 9.—12. Woche. Einwärtsschielen und Doppelsehen bestand in der 10. Woche 4 Tage lang. Schwäche der unteren Extremitäten in der 10. bis 13. Woche.

Ophthalmoplegie nach Diphtheritis.

§ 166. Teillais (1143). Fall I. Rechtsseitige totale Ophthalmoplegie, linksseitige Parese des Rectus superior, des Sphincter pupillae und der Akkommodation.

Uhthoff (1158) beobachtete bei einem 1jährigen Knaben nach Diphtheritis zuerst eine doppelseitige Akkommodationsparese, später trat eine vollkommene Lähmung aller Augenmuskeln hinzu mit leichter Ptosis. Der Sphincter pupillae war intakt. Heilung.

Jannot (1159). Nach Jannot sind dihtheritische Spätlähmungen der äusseren Augenmuskeln sehr selten, am häufigsten wird der Abducens befallen. Sie gehen oft schnell vorüber, in seltenen Fällen führen sie zu vollständiger Ophthalmoplegie. Durch Diphtherieserum erfolgte glatte Heilung; um so leichter, je früher es vor Eintritt endgültiger anatomischer Zerstörungen angewandt werde.

Farnarier (1160) beobachtete bei einem 25jährigen Mädchen nach Diphtherie eine Akkommodations- und vollständige Pupillenlähmung.

Ferner bei einem Schiffsoffizier, der eine schnell vorübergehende Akkommodationsstörung gehabt hatte und 4 Monate später eine Akkommodationslähmung ohne Pupillenstörung zeigte, kam bald darauf eine Konvergenzlähmung hinzu. Die Störungen blieben dauernd.

c) Die Augenmuskellähmungen nach Typhus abdominalis.

Vgl. auch Bd. I, pag. 257 sowie Bd. V, pag. 305.

§ 167. Die Augenmuskellähmungen nach Typhus abdominalis treten meist in der 3. bis 4. Woche nach Beginn der Erkrankung ein, wie in den folgenden Beobachtungen:

Kumagai (1161) berichtet über einen Fall von Trochlearislähmung, die in der 3. Woche eines Typhus abdominalis aufgetreten und nach $3^1/_2$ Monaten fast vollkommen geheilt war.

de Schweinitz (1162) teilte mit, dass bei einem 22jährigen Kranken ein Monat nach dem Auftreten eines schweren Abdominaltyphus eine vollständige rechtsseitige Okulomotoriuslähmung sich eingestellt hatte, die noch monatelang bestand.

Janischewsky (1163) sah im Verlaufe des Temperaturabfalles bei einem Typhus abdominalis: Rechtsseitige Hemianopsie, Neuritis des linken Sehnerven, Paralyse des linken Abducens und komplizierte Sprachstörungen.

Braun (1164) hat drei Fälle von Abducenslähmung und einen Fall von Neuritis optici als Begleiterscheinung der typhösen Infektion beobachtet. Alle drei Abducenslähmungen betrafen junge Individuen im Alter von 16, 19 und 20 Jahren. In sämtlichen Fällen trat die Lähmung in der 3. Krankheitswoche auf, um bei dem letal verlaufenden Falle bis zum Tode des Individuums anzuhalten, in den beiden anderen Fällen aber nach einer, bezw. zwei Wochen zu verschwinden. Die unilateralen Lähmungen betrafen beide Male das rechte Auge allein und waren bei einer Kranken mit Parese, bei der anderen mit Paralyse des gleichseitigen Peroneus verbunden und mussten als peripherische, primär neuritische Lähmungen aufgefasst werden. Der letale Fall war rein nukleär, und ergab die Sektion eine Erweichung der Kerne beider Abducentes.

Über ein auffallend frühes Eintreten der Lähmung zwischen dem 3. und 5. Tage nach Eintritt der Erkrankung berichten folgende Autoren:

Ebstein (1165) teilte den Fall einer schon am 3. Tage der Typhuserkrankung aufgetretenen Ptosis und Internuslähmung mit. Beide zogen sich bis in die durch Rückfall unterbrochene Erholung hinein. Während dieser traten auch epileptiforme Anfälle, Gefühls- und Ernährungsstörungen in den Beinen auf.

Boden (1166) konnte in einem Falle von Typhus, der mit Abducens- und Fazialisparese, mangelhafter Pupillenreaktion und anderen cerebralen Erscheinungen einhergegangen war und am 4. bis 5. Krankheitstage tödlich endete, in der serösen Gehirn- und Ventrikelflüssigkeit Typhusbazillen in Reinkulturen nachweisen.

In den Fällen von Braun und Ebstein waren auch die Peronei mitaffiziert, demnach war auch hier eine Polyneuritis vorhanden. Und in einem Falle von Braun konnte bei der Sektion eine Erweichung beider Abducenskerne beobachtet werden. Ob Meningitis in den Fällen von Boden und von Januschewski vorgelegen hat, bleibt dahingestellt.

Am häufigsten scheint auch hier der Abducens befallen zu werden, wie in drei Fällen von Braun, dem Falle von Janischewsky und der Beobachtung Bodens, bei welcher auch der Fazialis mitergriffen war. Der Okulomotorius war in den Beobachtungen von de Schweinitz und von Ebstein befallen, der Trochlearis in dem Falle Kumagai.

d) Die Neuritis der Nervenstämme bei Lues.

Vgl. auch Bd. I, pag. 321 und 307 und Bd. V, pag. 48.

§ 168. Augenmuskellähmungen bei Syphilis sind so häufig, dass sie hier der Aufzählung besonderer Beobachtungen nicht bedürfen. Sektionsbefunde über einfache (nicht gummöse) Neuritis liegen nicht vor. Zu beachten ist aber, dass Dejerine und Petrèn eine einfache Neuritis des Okulomotorius bei Tabes gefunden hatten.

Dieselben (1167) beschrieben einen Fall von Tabes, bei dem im ataktischen Stadium bereits totale Ophthalmoplegia exterior, Larynxlähmung und inspiratorische Dyspnoe sich eingestellt hatten.

Die Sektion ergab eine parenchymatöse Neuritis der betroffenen bulbären Nerven in ihrem extramedullaren Verlaufe. Die Kerne der Augenmuskeln und des Vagus sowie die intrabulbären, intrapontinen und intrapedunkulären Fasern waren unbeteiligt.

Dass die Augenmuskellähmungen oft schon im ersten Stadium der Frühsyphilis auftreten, hat schon Fournier ausgesprochen, später Drysdale bestätigt; dass sie schon 6 Monate nach der Infektion konstatiert werden können, beschrieb Jeaffreson. 5 Monate nach der Infektion sah Saenger bereits eine Okulomotoriusaffektion in Gestalt von Ptosis, ebenfalls bereits 5 Monate nach der Infektion eine Okulomotoriusparese zugleich mit einer Erkrankung des Olfaktorius und Trigeminus; ja schon 12 Wochen nach einer syphilitischen Infektion sahen wir bei einem 30jährigen Manne eine linksseitige Okulomotoriuslähmung auftreten, welche im Laufe von 8 Wochen zur Heilung kam.

Ferner vgl. Bd. I, pag. 308 § 114.

Bergmeister (Zeitschr. f. Augenheilk. 1919. 26) hat unter 24 aus der Literatur zusammengestellten Fällen

in	1 Falle	nach	2 Monaten,
„	3 Fällen	„	2—3 „
„	4 „	„	3 „
„	1 Falle	„	3—4 „
„	3 Fällen	„	4 „
„	4 „	„	5 „
„	1 Falle	„	6 „
„	2 Fällen	„	7 „
„	1 Falle	„	7—8 „
„	4 Fällen	„	8 „

Augenmuskellähmungen in der Frühperiode der Syphilis gefunden.

Das häufigere ist jedoch, dass die Augenmuskellähmungen in den späteren Stadien der Lues sich entwickeln.

Uhthoffs (1168) Untersuchungen über die bei der Syphilis des Centralnervensystems vorkommenden Augenstörungen enthalten folgende statistischen Daten:

Auf 100 Fälle von Erkrankungen des sensiblen und motorischen Nervensystems der Augen kommen 34 Okulomotorius-, 16 Abducens-, 5 Trochlearis- und 14 Trigeminusaffektionen. Die Lähmungen gehören meistens den späteren Stadien der Syphilis an.

Die doppelseitige Okulomotoriuslähmung ist besonders häufig und kommt durchweg bei einem basalen syphilitischen Prozesse vor.

Einseitige Okulomotoriuslähmung mit gekreuzter Körperlähmung beruht in der Regel auf einem einheitlichen pathologischen Prozesse in der Gegend des Okulomotoriusaustrittes im Hirnschenkel.

Isolierte Ophthalmoplegia interior ist selten und wohl stets als eine nukleare oder faszikuläre Lähmung aufzufassen.

Die rezidivierende Okulomotoriuslähmung scheint in keinem Zusammenhange mit Syphilis resp. Hirnsyphilis zu stehen.

Doppelseitige Abducenslähmungen fanden sich unter 100 eigenen Fällen doppelt so häufig als einseitige. Unter 105 gesammelten Fällen kam dagegen nur eine doppelseitige auf vier einseitige. Die doppelseitige Lähmung beruht wohl ausnahmsweise auf einer basalen Affektion. Häufig sind andere Nerven gleichzeitig ergriffen; der Olfaktorius war nie beteiligt.

Trochlearislähmung wurde unter 250 Fällen 11mal, 9mal einseitig, 2mal doppelseitig gefunden. Trochleariserkrankung beruht immer auf einem gummösen Prozess an der Basis.

Alexander (1169) fand unter 269 Lähmungen der Bewegungsnerven des Auges bei Syphilis 53,5% und unter 76 einseitigen Pupillen- und Akkommodationslähmungen 77,6% syphilitischen Ursprunges.

Der N. oculomotorius war in 65%, der Abducens in 33,5% und der Trochlearis in 1,5% erkrankt.

Unter Hinzurechnung von 59 Fällen von Lähmungen des Sphincter pupillae und des Akkommodationsmuskels war der Okulomotorius im ganzen in 164 Fällen erkrankt, in diesen war der Nerv 19mal in seiner Totalität und 145mal in einzelnen seiner Zweige gelähmt.

e) Influenza.

Vgl. Bd. I, pag. 248 und Bd. V, pag. 336.

§ 169. Gessner (1170). 31jährige Frau mit linksseitiger Okulomotorius- und Trochlearislähmung nach Influenza.

Willot (1171) hat 15 Fälle von Abducenslähmung in der Rekonvaleszenzperiode der Influenza beobachtet. Die Heilung nahm 1—4 Monate in Anspruch.

Werestschagin (1172). Typische Parese des Obliquus superior nach Influenza.

Albrand (1173) berichtet über einen Fall von Abducensparese, dem eine nicht sehr ausgeprägte Influenza vorausgegangen war.

f) Intermittens.

§ 170. Uhthoff (1174) berichtete über eine linksseitige Abducenslähmung nach Intermittens.

g) Masern.

Vgl. Bd. I, pag. 254: Die Ptosis, Ophthalmoplegie und Okulomotoriuslähmung nach Masern.

h) Erysipel.

Vgl. Bd. I, pag. 256: Komplete Okulomotoriuslähmung.

i) Pneumonie.

Vgl. Bd. I, pag. 258: Siehe die Fälle Alt, Gubler, Mauthner und Nauwerck.

k) Rheumatismus acutus.

Vgl. Bd. I, pag. 259 und Bd. V, pag. 341: Ptosis, Okulomotoriuslähmung. Fall Beevor, Miehel, Bunzel und Eulenburg.

l) Gerliersche Krankheit.

Vgl. Bd. I, pag. 261.

Schliesslich wäre hier noch ein Fall zu erwähnen, den Salomonsohn (1175) als eine periphere Neuritis auffasste:

22jähriger Mann, bei dem seit Jahren eine Miosis und reflektorische Pupillenstarre, sowie ein Fehlen der Patellar-, Kremaster- und Bauchreflexe bestanden hatten. Zunächst begann die Erkrankung mit einer Lähmung des rechten Abducens, worauf eine solche aller Bewegungsmuskeln desselben Auges erfolgte. Zugleich war eine Lähmung des I. und II. Astes des Trigeminus eingetreten, später auch eine solche des III. mit Ausnahme der Geschmacksfasern und der Nn. pterygoidei. Gelähmt war noch der Hypoglossus. Es entwickelte sich ferner eine Keratitis neuroparalytica und eine Lähmung des Dilatator pupillae.

Von anderweitigen Symptomen werden noch hervorgehoben: Einseitiges Weinen und Schwitzen, Kieferklemme durch Kontraktur der Kaumuskeln, Änderung der Refraktion bei Beginn und relative Heilung der Keratitis neuroparalytica trotz starker Hypästhesie der Hornhaut.

m) Die Augenmuskellähmungen bei Erkrankung der Nebenhöhlen.

Vgl. auch Bd. V, pag. 316 und 325 und Bd. I, pag. 532 und 540; Bd. II, pag. 112 Fall Russel.

§ 171. Onodi (1176) berichtete über die anatomischen Bedingungen, unter denen sich Läsionen des Okulomotorius, Trochlearis, Trigeminus und Abducens als Folge von Entzündungen des Ohres und der Nebenhöhlen entwickeln können. Am häufigsten seien Eiterungen in der Keilbeinhöhle, seltener Erkrankungen der hinteren Siebbeinhöhle der Anlass. Die Ursachen wären in solchen Fällen meist kleine Knochendehiszenzen, aber auch ohne diese könne sich durch den häufig papierdünnen Knochen die Entzündung fortsetzen. Was von der Eiterung gelte, gelte auch von den Tumoren und Knochenfrakturen. Solche Erkrankungen pflegten auf indirektem Wege durch Vermittelung des Schläfenbeines und der Gefässe am Auge hervorgerufen zu werden. Gewöhnlich würden dabei Entzündungen der Gehirnhaut, oder der Blutleiter beobachtet. Eine otitische Abducenslähmung sei meist auf eine circumskripte Meningitis der Felsenbeinspitze zurückzuführen, doch könne es auch bei otogener Meningitis serosa und Hirnabscess infolge Drucksteigerung zu Abducenslähmung kommen. Direkte Läsionen der Nervenstämme könnten durch tuberkulöse und gummöse Prozesse im Schläfenbein und den anderen, den Augennerven benachbarten Kopfskeletteilen hervorgerufen werden.

Posey (1177) hielt unter Berücksichtigung der nahen Lage der Augenmuskeln an der Orbitalwand und der engen Beziehungen der Nerven zur Keilbeinhöhle Augenstörungen, die durch Nebenhöhlenerkrankungen entstehen, für gut begründet. Während vollkommene Lähmung das Vorhandensein einiger entzündlichen Prozesse von beträchtlicher Stärke fordere, seien Paresen meist mit milderer Form von Nebenhöhlenerkrankungen verknüpft. Chronisches Empyem sei selten die Ursache von Augenmuskelstörungen. Die Lage der schmerzhaften Augenbewegungen gestatte häufig einen Schluss auf die erkrankten Nebenhöhlen. Lähmungen des Oberlids, des Rectus superior und des Obliquus superior wiesen meist auf eine Erkrankung der Stirnhöhle, Lähmungen des Rectus internus auf eine Erkrankung der Siebbeinzellen und eine Lähmung der unteren Muskeln auf eine solche der Oberkieferhöhle hin. Bei Erkrankungen der Keilbeinhöhle kämen alle Muskelerkrankungen vor, man müsse aber Ptosis unterscheiden von Ödem des Lides. Häufig wurde in solchen Fällen eine Erkältung als Ursache der entsprechenden Muskellähmung angegeben.

Eschweiler (1178) teilt die Krankengeschichten von 9 Fällen von Empyem des Sinus frontalis mit. Nur in einem Falle blieb nach der Operation Diplopie zurück.

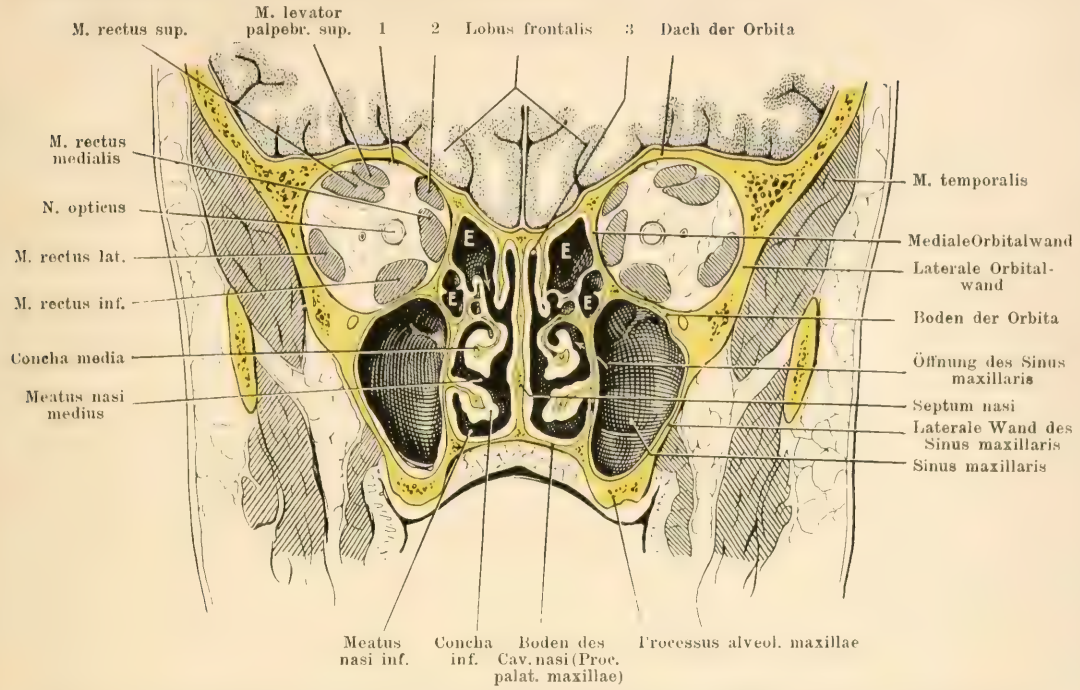

Corning: Frontalschnitt durch den Kopf gerade hinter der Eintrittsstelle des N. opticus in den Bulbus. Beziehungen zwischen der Orbita, dem Sinus maxillaris und den Cellulae ethmoidales. Nach einem Gefrierschnitte der Basler Sammlung. 1 N. frontalis. 2 M. obliq. sup. 3 Rima olfactoria.

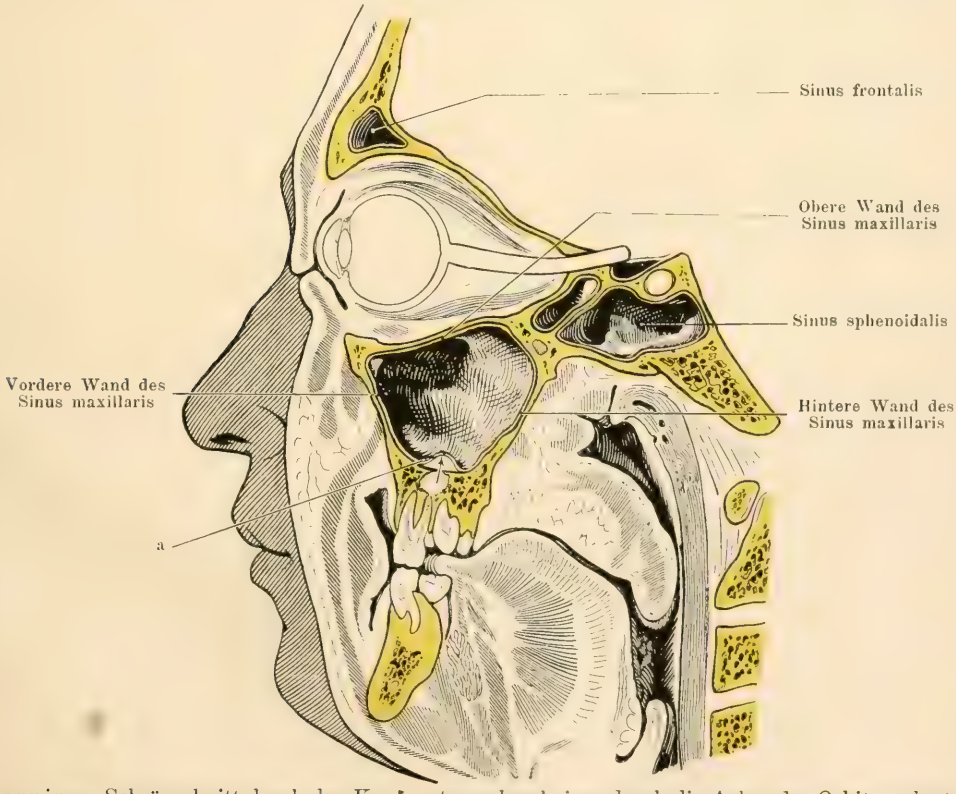

Corning: Schrägschnitt durch den Kopf, entsprechend einer durch die Achse der Orbita gelegten Vertikalebene. Der Schnitt veranschaulicht die Beziehungen zwischen den Zähnen und dem Sinus maxillaris. a Boden des Sinus maxillaris, durch einen vom Zahn ausgehenden Abszess emporgehoben. Nach einem Gefrierschnitte der Basler Sammlung.

Verlag von J. F. Bergmann in München und Wiesbaden.

α) Lähmung des Okulomotorius.

Ziem (1179) beobachtete eine Lähmung des linken N. oculomotorius bei Verstopfung der linken Nasenhälfte. Nasenausspülungen führten zur Heilung. Ziem meinte, dass die Anschwellung in der linken Nasenhöhle sich nach rückwärts bis in die Keilbeinhöhle fortgepflanzt und eine Stauung auch im Gebiete des an manchen Stellen direkt an der äusseren Wand desselben verlaufenden N. oculomotorius hervorgerufen habe.

Samperi (1180) beschrieb einen Fall von peripherer Lähmung des äusseren Okulomotorius, die durch Sinusitis ethmoidalis bedingt war.

Inouye (1181) berichtete über eine isolierte Lähmung des rechten Obliquus inferior. Sie war aufgetreten im Anschluss an eine linksseitige Kieferhöhleneiterung und darauffolgenden Gelenkrheumatismus. Sie besserte sich nach 2 Monaten bedeutend.

Steindorff (1182) beobachtete eine isolierte rechtsseitige Lähmung des Obliquus inferior, die nach beiderseitiger Aufmeisselung der Stirn-, Keilbein- und Siebbeinhöhlen eintrat. Als Ursache kam mechanische Schädigung des Muskels durch Abreissung oder Druck und Verletzung des versorgenden Okulomotoriusastes in Betracht.

Ahlström (1183). Bei dem 50jährigen, bis dahin gesunden Kranken war der erste Anfall vor drei Jahren aufgetreten; dieser ging nach drei Monaten in Genesung über. Als Ahlström den Kranken zum ersten Male sah, hatte sich unter linksseitigen Kopfschmerzen völlige Lähmung des linken Okulomotorius eingestellt. Beides heilte. Später Rückfall, aber ohne Beteiligung der Pupille und Akkommodation. Es stellte sich heraus, dass der Kranke einen Stirnhöhlenkatarrh hatte. Nach Aufziehen von lauem Wasser und Gebrauch von Schnupftabak trat Entleerung von Flüssigkeit und Besserung ein.

Spätere Anfälle wurden in gleicher Weise geheilt bezw. am Ausbruch verhindert.

Nach Bérard, Sargnon und Bessière (1184) kam es bei einem Falle von Siebbein- und Keilbeinhöhlenempyem zu einer Okulomotoriusparese, was aus der anatomischen Lage des Okulomotorius an der Wand des Keilbeins leicht verständlich ist.

β) Lähmung des Abducens.

Paunz (1185) teilte den Verlauf eines rhinogenen Hirnabszesses mit, der im Anschluss an eine linksseitige eiterige Entzündung der Ethmoidalzellen entstanden und mit einer Periostitis des Stirnbeins verbunden war. Es bestand eine rechtsseitige Abducenslähmung mit Stauungspapille. Der Abscess brach in die Seitenventrikel durch, und hatte sich zum Schlusse noch eine eiterige Leptomeningitis entwickelt.

Coppez (1186) veröffentlichte einen Fall von postneuritischer Atrophie des Opticus bei Eiterung in den Siebbeinzellen und der Keilbeinhöhle. Zugleich bestanden Exophthalmus und Lähmung des N. abducens.

Bryan (1187). Abscess der Keilbeinhöhle mit Paralyse beider Abducentes. Nach Eröffnung des Abscesses heilte die Lähmung des rechten Rectus externus, die des linken blieb.

γ) Lähmung des Trochlearis.

Koenigstein (1188) hat zwei Fälle von Trochlearislähmung nach Kilianscher Radikaloperation gesehen, ebenso Lauber.

δ) Vordrängung des Augapfels mit Schwerbeweglichkeit desselben.

Knapp (1189) behandelte einen 35 Jahre alten, an chronischem Empyem des Sinus frontalis und ethmoidalis leidenden Patienten. Das Auge war nach unten und aussen verschoben, die Beweglichkeit desselben beschränkt.

Valude (1190) berichtete über eine Mucocele des Sinus frontalis der rechten Seite bei einer 49jährigen Frau, welche vor zwei Jahren ganz schmerzlos eine Anschwellung ober-

halb der Tränensackgegend bemerkt und niemals an einer Erkrankung der Nase gelitten hatte. Keine Verletzung. Der Augapfel nach unten und aussen verdrängt, die Stirngegend vorgewölbt.

Hallauer (1191) beschrieb eine Mucocele des Sinus frontalis bei einer 34jährigen Frau. Die Gegend der rechten Orbita zeigte einen apfelgrossen, rundlichen, gegen die Nasenwurzel diffus übergehenden, sonst scharf begrenzten Tumor, welcher nach oben die Augenbrauen noch überragte. Der Augapfel war stark nach abwärts und aussen abgelenkt, nach oben in seiner Beweglichkeit behindert. Es bestanden gekreuzte, höherstehende und an der Spitze abgeneigte Doppelbilder.

ε) Ophthalmoplegie.

Trentas (1192) berichtete über einen Fall von Polysinusitis (Entzündung der Oberkiefer- und Keilbeinhöhle mit vollständiger Ophthalmoplegie, Exophthalmus, Ptosis und Atrophie des Sehnervs). Der Boden der Orbita zeigte eine Hervorwölbung. Die Nerven waren wahrscheinlich im Foramen opticum und der Fissura orbitalis betroffen. Nach Entleerung des Eiters trat Besserung der Lähmungserscheinungen ein.

n) Augenmuskellähmungen bei Otitis media.

α) Abducenslähmung.

§ 172. Die Abducenslähmung tritt meist auf der gleichen Seite wie die Otitis media auf mit Schmerzen in der Schläfengegend und in der Tiefe der Orbita.

Nach Bérard, Sargnon und Bessière (1184) ist bei Ohrerkrankungen die Abducenslähmung resp. -Parese als Folge eines Abscesses an der Spitze des Felsenbeins häufiger, als die Okulomotoriusparese. Letztere scheint auf eine Karies desselben hinzudeuten, wie solche als Folge eines vereiterten Cholesteatoms vorkommt. In einem derartigen zur Sektion gekommenen Falle wurde eine frische Entzündung des Sinus lateralis und ein Abscess konstatiert, der von der Spitze des Felsenbeins ausgehend, sich auf der äusseren Fläche des Sinus cavernosus lokalisierte. Durch diese Lage des Abscesses im Sinus cavernosus ist auch die Okulomotoriuslähmung erklärt.

Gradenigo (1193) bezieht die Lähmung des N. abducens bei Otitis auf eine Ausbreitung der eiterigen Infektion der Trommelhöhle auf die Pyramidenspitze auf dem Wege der peritubären pneumatischen Räume und des Canalis caroticus. Der Abducens werde an der Pyramidenspitze, gleich nach dem Durchtritt aus der Dura ergriffen, wobei es sich um eine auf dieselbe beschränkte Ostitis eventuell mit entsprechender Pachymeningitis und in einzelnen Fällen um eine umschriebene seröse oder diffuse eiterige Leptomeningitis mit tödlichem Ausgange handle[1]).

Nach Onodi (1176) werden otogene Störungen bei verschiedenartigen Prozessen durch die Spitze der Felsenbeinpyramide und die Impressio trigemini unmittelbar auf das Ganglion Gasseri oder mittelbar zum Abducens fortgeleitet.

[1]) Seit dieser Beschreibung wurde die Abducenslähmung bei Otitis media das Gradenigosche Symptom genannt.

Goris (1194) beobachtete bei einer rechtsseitigen Mittelohreiterung ein beiderseitiges Ödem der Sehnervenpapille und eine Lähmung des rechten Abducens. Durch Trepanation des Schläfenbeins oberhalb der Linea zygomatica wurde ein Sequester der Spitze des rechten Felsenbeines entfernt.

Blanc (1195) beobachtete zwei Fälle von Mittelohreiterung mit Abducenslähmung und betonte den meningitischen Ursprung derselben, wobei bald eine Hyperämie der Meningen, bald eine seröse Meningitis vorkomme, letztere gekennzeichnet durch eine Papillitis, verschiedene Lähmungen und erhöhten Druck der Lumbalflüssigkeit.

Stoddart Barr (1196). In einem Falle von rechtsseitiger Mittelohrerkrankung fand sich eine doppelseitige Neuritis optici, verbunden mit einer Lähmung des rechten Abducens. Die Aufmeisselung des Warzenfortsatzes ergab einen extraduralen Abscess. Einige Monate nach der Operation verschwanden die okularen Erscheinungen.

Stutphen (1197). Mittelohrkatarrh, beiderseits Stauungspapille und Lähmung des rechten Abducens.

Bei der Sektion zeigte sich der rechte Sinus lateralis und superior von einem Pfropf ausgefüllt. Das Schläfenbein war in grosser Ausdehnung kariös, einschliesslich der Wandungen des mittleren Ohres und des Warzenfortsatzes.

Forselles (1198) kommt, gestützt auf 19 in der Literatur gesammelten Fällen und einen eigenen Fall zum Ergebnis, dass während des Verlaufs einer eiterigen, in den meisten Fällen akuten Otitis media unter schwerem Kopfschmerz, der nach den temporalen und parietalen Regionen ausstrahlt, eine Paralyse oder Parese des Abducens auf derselben Seite auftreten könne. In einigen Fällen trete der Exitus unter eiteriger Meningitis ein, vermutlich öfter, wenn die Operation nicht vorgenommen werde. Die Mehrzahl der Fälle werde aber teils mit, teils ohne operativen Eingriff geheilt. Die Abducenslähmung beruhe auf einer leichteren Form von Meningitis. Die Trepanation des Processus mastoideus müsse im allgemeinen so bald wie möglich vorgenommen werden und, wenn hierauf der Kopfschmerz sowie die anderen Symptome nicht nach einigen Tagen verschwänden, dürfe die Freilegung der Schädelhöhle an der Fossa media nicht verabsäumt werden.

Peyser (1199) berichtete über isolierte Lähmung des Abducens bei eiteriger Mittelohrentzündung.

Im Falle I rechtsseitige Radikaloperation mit Entleerung eines subperiostalen Abscesses in der Schläfengrube. Heilung der rechtsseitigen Abducenslähmung.

Im Falle II Aufmeisselung des rechten Warzenfortsatzes nach Otitis media acuta und Ausschneiden des Sinus cavernosus. Linksseitige Abducenslähmung und doppelseitige Stauungspapille. Heilung.

Es wurde angenommen, dass eine Entzündung auf dem Wege der äusseren Weichteilbedeckung auf den M. rectus externus fortgeleitet worden sei. Als Beweis dafür führt er eine Beobachtung mit Abducenslähmung an, die nach Abscessbildung mit Perichondritis der Cartilago alaris und des Septum mit teilweiser Nekrose der ersteren entstanden war.

In von Töröks (1200) Falle von akuter eiteriger Otitis media handelte es sich um eine Lähmung des rechten Abducens bei normalem Augenhintergrunde, die gleichzeitig mit dem günstigeren Verlaufe der Mittelohrentzündung verschwand. Es wurde angenommen, dass eine Entzündung vom Mittelohr zu dem an der Felsenbeinpyramide verlaufenden Abducens den Weg durch die Pars petrosa und den Canalis caroticus genommen habe. Zugleich müsse sich ein auf die Spitze der Felsenbeinpyramide lokalisierter Prozess entwickelt haben.

Farnarier (1201) beobachtete bei einem eiterigen Mittelohrkatarrh eine Lähmung des Abducens, die durch eine ausgebreitete Meningitis zum Tode führte.

Ferner die Fälle:

Pick (1206). Otitis media. Abducenslähmung. Heilung.

Knapp (1207). Otitis media, Abducenslähmung.

Sterling (1208). Otitis media dextra = rechts Abducenslähmung.

Castoneda (1209). Mastoiditis = Stauungspapille. Abducenslähmung.

Hédon (1210). Doppelseitige Otitis media. Rechts Abducenslähmung. Heilung nach Eröffnung des Warzenfortsatzes.

Thillicz (1211). Otitis media nach Influenza. Abducenslähmung. Heilung.

Styx (1212). Otitis media. Neuritis optic. Abducenslähmung. Heilung.

Preysing (1213). Otitische Phlebitis des Sinus cavernosus. Abducenslähmung.

β) Fazialis- und Abducenslähmung.

Baurowicz (1214). Otitis media. Abducens-Fazialislähmung. Heilung.

Balance (1215). Linksseitige Abducens- und Fazialislähmung bei Otitis media.

Über eine doppelseitige Abducenslähmung berichtete

Luc (1216). Derselbe beobachtete einen Fall von doppelseitiger Abducenslähmung bei Mastoiditis mit Heilung nach der Operation.

Über eine Abducenslähmung der gegenüberliegenden Seite berichtete

Pallier (1217). Derselbe besprach die meist bei schwerer Mittelohrentzündung vorkommende Lähmung des Abducens auf der der Entzündung gegenüberliegenden Seite. Das sehr seltene Krankheitsbild sei die Folge des dabei nie fehlenden Überdruckes im Liquor cerebrospinalis. Sie verschwinde nach Eröffnung des Warzenfortsatzes und des Mittelohres, sowie nach Lumbalpunktion.

Über Abducenslähmung bei Otitis externa berichten folgende Autoren:

Bei dem Patienten von Schimanski (1218) entstand aus einem Furunkel des äusseren Gehörganges eine diffuse Otitis externa, welcher sich eine Abducenslähmung auf der entsprechenden Seite anschloss. Heilung nach Eröffnung und Auslöffeln. Nach 14 Tagen war die Lähmung total verschwunden.

Fischer (1219). Otitis externa, Abducenslähmung, Schüttelfrost, Gesichts- und Halsschmerzen.

In den meisten Fällen war der Augenspiegelbefund normal; so auch in dem folgenden Falle:

F. Krause (1220) beobachtete im Anschluss an eine Otitis media mit Aufmeisselung des Warzenfortsatzes und einem weiteren operativen Eingriff zum Zweck der Entleerung von Eiter an der hinteren Felsenbeinfläche eine rechtsseitige Abducensparese bei normalem ophthalmoskopischen Befunde, die durch unmittelbare Nachbarschaft des phlegmonösen Abscesses zum Abducens erklärt wurde.

Stauungspapille bestand in den Beobachtungen von Clutschen, Pleyses Fall II und Castoneda; Neuritis optici im Falle Styx.

γ) Okulomotoriuslähmung.

Bérard, Sargnon und Bessière (1184) beobachteten als Komplikationen bei schweren Ohrentzündungen das Auftreten von totalen und partiellen Okulomotoriuslähmungen.

Dass man bei einer Otitis media mit Gehirnsymptomen insofern irren kann, als man dieselben in Abhängigkeit von der Ohrerkrankung gebracht hatte, zeigt folgende Beobachtung:

In einem Falle von grossem Sarkom des rechten Scheitellappens bei gleichzeitig bestehender rechtsseitiger Otitis media (bei der Aufmeisselung des rechten Warzenfortsatzes wurde nichts Pathologisches gefunden) war nach dem Berichte von Dercum und Keen (1221) eine Reihe von okularen Störungen vorhanden, zunächst doppelseitige Stauungspapille mit rechtsseitiger Abducenslähmung, später geringe Ptosis links, Parese des rechten M. rectus superior, rechtsseitige Hemianopsie und Wortblindheit.

Gleichseitige Okulomotoriuslähmungen kommen bei otitischen Schläfenabszessen vor, worauf zuerst Körner (J. F. Bergmann) mit Nachdruck hingewiesen hat. Dieselben sind meist partieller Natur. Über isolierte Ptosis berichteten Sucksdorff und Henrici (Z. f. O. 44, pag. 149, Fall 55), ferner Siebmann und Oppikofer (Z. f. O. 40, pag. 229, Fall 2); Uckermann (Z. f. O. 46, pag. 303, Fall 2 u. 11).

Nur Mydriasis: Blau (Z. f. O. 42, pag. 344), Denker (Z. f. O. 43, pag. 13, Fall 4).

Ptosis und Mydriasis: Körner l. c. 137, Oberndörfer (Deutsch. med. Wochenschr. 1906, Nr. 40. Frey (ref. Z. f. O. 45, pag. 284, Fall 3).

o) Augenmuskellähmung nach Bleivergiftung.

Vgl. Bd. I, pag. 280 und Bd. V, pag. 357, 377 und 383.

§ 173. Lagrange (1222) stellte einen Mann mit Lähmung beider Abducentes, seit zwei Jahren bestehend, infolge von Bleivergiftung vor. Sonstige Störungen fehlten.

Turner (1223) betonte das Vorkommen von Bleivergiftung bei Kindern in Australien, die mit ihren Händen bleihaltige Farben an den Verandas loskratzen und dem Munde zuführen. Von Augenerkrankungen wurden eine akute und chronische Neuritis optici, im ersteren Falle auch zugleich eine Lähmung des N. oculomotorius beobachtet.

Sucker (1224) zeigte eine vollständige einseitige isolierte Okulomotoriuslähmung bei einem 50jährigen Maler, die vermutlich auf Bleivergiftung beruhte.

p) Augenmuskellähmungen bei Basedowscher Erkrankung.

Im Bd. I der Neurologie des Auges haben wir uns eingehend mit den bei der Basedowschen Erkrankung vorkommenden Augensymptomen befasst und hatten auf Seite 46 hervorgehoben, dass bei einer ziemlichen Anzahl von Fällen Augenmuskellähmungen gefunden wurden. Leider liegen keine anatomischen Untersuchungen vor. Daher sind wir nicht in der Lage, mit Sicherheit den Charakter der Lähmungen zu bestimmen.

Wir beobachteten ein 23jähriges Mädchen mit Struma, hochgradigem Exophthalmus beiderseits, Graefeschem, Stellwagschem und Möbiusschem Symptom, Tremor manuum und Pulsbeschleunigung. Es bestand eine vollständige Ophthalmoplegia exterior ohne Ptosis.

Sattler hat in seiner ausgezeichneten Monographie (3118) eine Reihe ähnlicher Fälle mitgeteilt von Warner, Bristow, Chevalier,

Liebrecht, Joffroy, Suckling, Gordon und Debove. Jendrassik teilte einen Fall mit Bulbärsymptomen und linksseitiger Oculomotoriuslähmung mit. Sattler stellte die Vermutung auf, dass es sich bei der bilateralen Ophthalmoplegie eventuell ihrem Wesen nach um eine mehr oder weniger vollständige Blicklähmung handelte.

In einer ganzen Anzahl von Fällen finden sich Lähmungen von einzelnen Augenmuskeln an einem oder an beiden Augen.

Einseitige Abducenslähmung beim Basedow beobachteten Eulenburg, Liebrecht, Cohen, Hock, Möbius und Mackenzie, doppelseitige Abducenslähmung Stellwag, ferner Scholz. Lähmungen der Okulomotorius, sowohl partielle wie einseitige, beobachteten Finlayson, West, Giovanni, Schlesinger. Chovstek, Ditisheim und L. Bruns.

Sattler stellte eine Parese beider N. recti superiores bei einem Basedowkranken fest.

Eine isolierte linksseitige Trochlearislähmung beobachtete Terson.

Manches spricht dafür, die Lähmungen beim Basedow als nukleärer Natur aufzufassen, namentlich in solchen Fällen, wo sich Bulbärsymptome finden. In anderen Fällen aber ist es höchst zweifelhaft, ob es sich um Nuklearlähmungen handelte. Daher hielten wir es für gerechtfertigt, sie hier zum Schlusse zu erwähnen. Zugleich müssen wir hervorheben, dass das Vorkommen der Augenmuskellähmungen beim Basedow ein recht seltenes ist.

q) Augenmuskellähmungen bei Diabetes.

Vgl. auch Bd. V, pag. 367, 130, 335 und 211 und Bd. IV, pag. 337.

Vermeersch (1225) erwähnte eine Okulomotoriusparalyse als erstes Diabetessymptom. Dieselbe heilte durch entsprechende Diät.

Lion und François (1226) beobachteten bei einem 47jährigen Manne nach einem diabetischen Koma mit gleichzeitiger linksseitiger Extremitätenlähmung eine doppelseitige fast totale Ophthalmoplegie mit erweiterter reaktionsloser Pupille und völliger Ptosis. Nur die Abduktion war erhalten.

Hawthorne (1227) fand bei einer 67jährigen diabetischen Frau eine Lähmung des rechten Abducens und um die Macula der linken Netzhaut gruppierte Flecke von gelblichweisser Farbe.

Schlink (1228) fand unter 21 diabetischen Augenerkrankungen einmal Okulomotoriuslähmung und einmal Akkommodationslähmung.

Landsberg (1229) berichtete über einen geheilten Fall von Abducenslähmung bei Diabetes mellitus.

Gineston (1230) beobachtete einen Fall von einseitiger Abducenslähmung bei einem 68jährigen Diabetiker. Nach Regelung der Kost verschwanden Zucker und Lähmung schnell.

Das Gleiche mit gleichem Erfolge konnten auch wir bei mehreren Fällen mit Abducenslähmung konstatieren.

Dieulafoy (1231) hat unter 58 Augenmuskellähmungen bei Diabetes mellitus 35mal den Abducens, 11mal den Okulomotorius, 5mal den Trochlearis beteiligt gefunden. 6mal war eine Ophthalmoplegia exterior vorhanden.

Kurt Mendel (3119) beobachtete bei einem 41jährigen Manne, der vor 16 Jahren Lues gehabt hatte, Diabetes insipidus und Abducensparese rechts. 24stündige Urinmenge 17—20 Liter. Wassermannsche Reaktion im Blut stark positiv. Mendel nahm eine zirkumskripte gummöse Meningitis basilaris in der interpedunkulären Gegend an.

r) Augenmuskellähmungen bei Botulismus und verdorbenen Speisen.

Vgl. auch Bd. I, pag. 284.

§ 175. A. Fischer (1232) stellte die einzelnen Symptome der in Darmstadt beobachteten Massenerkrankung infolge Genusses verdorbener Bohnenkonserven hinsichtlich der okularen Erscheinungen, Störungen der äusseren und inneren Lidmuskulatur zusammen. Es fanden sich hauptsächlich Ptosis, Abducensparese, Störungen der associierten Bewegungen mit nystagmischen Zuckungen und in der Mehrzahl Akkommodationsparese, während Störungen der Pupille ganz auffällig zurücktraten und eine Mydriasis mit Pupillenstarre überhaupt nicht beobachtet wurde.

Demgegenüber sah Morelli (1233) von Augenstörungen bei Botulismus maximale Erweiterung der Pupillen mit Reaktionslosigkeit, Doppeltsehen, Ptosis, Trockenheit der Bindehaut und Versiegen der Tränenabsonderung. In einem Falle ging das Doppeltsehen am 35., die Akkommodationsstörung am 43. Tage zurück.

Villard (1234) berichtete über einen 26jährigen Mann, der nicht einwandfreie Austern gegessen hatte. Es war eine Lähmung des Abducens, des Sphincter pupillae und des Akkommodationsmuskels aufgetreten.

Richartz (1235) beobachtete einen Fall von Fischvergiftung, wobei die Zeit der Inkubation $2\,^1/_2$ Tage betrug. Es bestand eine akute Gastroenteritis mit grosser Herzschwäche. 16 Stunden vor dem Ende trat eine Internuslähmung auf, die nach etwa 2 Stunden zurückging. Eine maximale Miosis mit Pupillenstarre, sowie eine rechtsseitige Fazialislähmung blieben bis zum Tode. Aus Darm, Milz und Herzblut konnten Bazillen vom Gärtnerschen Typus gezüchtet werden.

Hinze (1236) stellte als Symptome einer Wurstvergiftung eine Erblindung bei normalem ophthalmoskopischen Befunde, eine Lähmung beider Okulomotorii, sowie eine Lähmung und Anästhesie der unteren Extremitäten fest.

Tschernyschews (1237) Beobachtungen beziehen sich auf zwei durch den Genuss von Heringen hervorgerufene Vergiftungen mit tödlichem Ausgange. Abgesehen von Anurie, Trockenheit der Schleimhaut, Erbrechen fand sich eine geringe Erweiterung der Pupillen sowie geringe Ptosis. Die mikroskopishe Untersuchung ergab Veränderung der Ganglienzellen, die am stärksten in der Medulla, am geringsten im Kleinhirn ausgesprochen waren.

s) Augenmuskellähmungen nach Lumbalpunktion und Lumbalanästhesie.

§ 176. Zunächst ist hier die prinzipielle Frage hervorzuheben, ob der operative Eingriff resp. die durch denselben vielleicht entstandenen Blutungen die Lähmung verursache, oder ob dieselbe durch die toxische Wirkung der injizierten Flüssigkeit hervorgerufen worden sei.

H. Wolff (1238) hat bei einem Kranken eine Lumbalpunktion ausgeführt, jedoch ohne ein Anästhetikum einzuführen. Am 5. Tage trat plötzlich eine Abducenslähmung auf, die nach 12 Wochen in Heilung überging. Wolff ist der Ansicht, dass bei den Lumbalanästhesien nicht die Giftwirkung, sondern eine intradurale Blutung eine Rolle spiele.

Auch wir beobachteten bei einem Herrn nach einer Lumbalpunktion zu Untersuchungszwecken des Liquor eine Abducenslähmung des rechten Auges am 5. Tage, die nach 10 Wochen wieder verschwunden war.

Smurlo (1239) sah in zwei Fällen von Meningitis cerebrospinalis nach Lumbalpunktion in dem einen Falle am 3. Tage, in dem anderen eine Woche nach derselben eine Abducenslähmung auftreten, die auf miliare Blutungen in den Abducenskern zurückgeführt wurden.

Auch unter den Fällen mit Lumbalanästhesie nimmt die Abducenslähmung bei weitem die hervorragendste Stelle ein.

Nach Bonnefoy (1242) kommt auf ungefähr 250 Anästhesien ein Fall von Augenmuskellähmung. Die Lähmungen pflegten ungefähr nach 8 Tagen aufzutreten, seien gewöhnlich einseitig und beträfen in der Regel die geraden äusseren Augenmuskeln, vornehmlich den linken Abducens. Die Prognose sei gut. Die Lähmungserscheinungen wären gewöhnlich nach drei Wochen wieder verschwunden, in einigen Fällen erfolgte die Heilung erst nach mehreren Monaten.

Was die Pathogenese angehe, so handele es sich um eine direkte toxische Wirkung des Stovains. entweder auf den Kern oder auf die Wurzelfasern der Nerven. Die klinischen Symptome sprächen für letztere.

Ach (1241). Bei 400 Lumbalanästhesien wurden 3 Fälle von Abducenslähmung nach Stovain (0,04) und ein Fall nach Tropokokaininjektion (0,06) beobachtet. Die Erkrankung trat am 4., 7., 8. und 11. Tage auf. Die Dauer der Erkrankung betrug 6, 8, 21 und 43 Tage.

Oelsner (1242) hat bei 875 Rückenmarksanästhesien (114 mit Stovain, 354 mit Novokain und Suprarenin und 407 mit Stovain-Adrenalin) 3mal Abducenslähmung beobachtet, 1mal eine Fazialis- und Hypoglossusparalyse und andere Nebenwirkungen.

Lindenstein (1254) führte unter 500 Lumbalanästhesien 3 Fälle von Abducenslähmung an, zweimal nach Novokain.

Hauber (1243) fand unter 300 Stovokain-Lumbalanästhesie 1 Fall einseitiger, 1 Fall doppelseitiger Abducenslähmung von 6—42 Tagen Dauer[1]).

Landow (1244). Novokain-Suprarenin. Lähmung beider Abducentes. Dauer 10 Tage bezw. 4 Wochen.

Röder (1245). Zwei Fälle einer linksseitigen Abducenslähmung auf Stovain und Epirenin. Am 12. Tage nach der Operation aufgetreten und nach kurzer Zeit verschwunden.

Mühssam (1246). Zwei Fälle rechtsseitiger Abducenslähmung nach Novokain.

Lang (1247). Am 11. Tage rechtsseitige und am 18. Tage auch linksseitige Abducenslähmung. Im zweiten Falle linksseitige Abducenslähmung.

Zelenska-Matieszyna (1247). Doppelseitige Abducenslähmung nach Lumbalanästhesie.

---

[1]) Zweifelhaft bleibt, ob in der folgenden eigenen Beobachtung bei einem 31jähr. Luetiens die 6 Tage nach der Lumbalpunktion bei 3fach positivem Wassermann im Liquor aufgetretene doppelseitige Abducenslähmung der seit 5 Jahren bestehenden Lues oder der Lumbalpunktion selbst resp. beiden zugeschrieben werden muss.

Gontermann (1249). (0,0625 Tropakokain.) Rechtsseitige Abducenslähmung, die nach 6 Wochen wieder verschwand.

Blaunuet und Caron (1248) beobachteten nach einer Lumbalanästhesie mit 5 cg Stovain am 8. Tage eine Lähmung des linken Abducens von 49tägiger Dauer.

Ebenso berichtet Backer (1251) nach Stovaininjektion über eine Abducenslähmung.

Ricchi (1252). 3% Novokainlösung. Lähmung des linken Abducens.

Schepear (1253) 3 cg Kokain. Doppelseitige Abducenslähmung, am 4. Tage aufgetreten und nach 9 Wochen wieder verschwunden.

Franke (1253). Abducenslähmung bei Lumbalanästhesie.

Adam (1254). Linksseitige Abducenslähmung nach Stovaininjektion.

α) Trochlearislähmung und Abducenslähmung.

Loeser (1255). Nach Lumbalanästhesie linksseitige Trochlearislähmung, in einem anderen Falle linksseitige Abducenslähmung am 8. Tage.

β) Abducens- und Sphincter pupillae-Lähmung.

Pilotti (1256). Lähmung des Abducens und Sphincter pupillae.

γ) Ophthalmoplegia exterior.

Mingazzini (1257) beobachtete 13 Tage nach einer Lumbalanästhesie das Auftreten einer doppelseitigen Ophthalmoplegia exterior mit Erhaltung der Pupillenreaktion und Akkommodation. Dazu gesellte sich eine Parese des Gaumensegels und des M. orbicularis palpebrarum.

Die Wolffsche Ansicht, dass nicht das Medikament, sondern die durch die Lumbalpunktion gesetzte Blutung die Ursache der Augenmuskellähmung sei, wird gestützt durch die auffallende Erscheinung, dass fast durchgängig nur der Abducens gelähmt werde, dass also irgendwelche anatomischen Verhältnisse und ihre Beeinflussung durch die Punktion gerade immer den N. abducens treffen müssten, ferner dass fast immer der gleiche Nerv durch Injektion verschiedener Medikamente gelähmt werde, und weiter, dass diese Lähmung fast nie von Bestand sei. Gegen eine Blutung wäre dagegen einzuwenden, dass meist erst spät, im Durchschnitt 8 Tage nach der Punktion, die Lähmung erfolgt, was zu einer durch den Druck einer Blutung gesetzten Lähmung nicht recht stimmen will.

E. Die Augenmuskellähmungen bei Erkrankung des Sinus cavernosus und der Fissura orbitalis superior.

§ 177. Erkrankungen der Augenmuskelnerven im Sinus cavernosus und in der Fissura orbitalis zeigen durch den nachbarlichen Verlauf des III., IV., VI. und der drei Äste des V. Gehirnnerven untereinander und mit der Carotis interna (siehe Figg. 28, 29) diagnostische Eigentümlichkeiten, die namentlich in ätiologischer Hinsicht bedeutungsvoll werden. Daher erscheint es am zweckmässigsten, von diesem Gesichtspunkte aus die einschlägigen Beobachtungen zu gruppieren, wobei wir fast durchgängig auf verschiedene Abschnitte in früheren Bänden, um Wiederholungen zu vermeiden, zurückverweisen müssen.

a) Verletzung des Sinus cavernosus durch Schädelbasisfrakturen, direkte Traumen und spontane Ruptur der Carotis interna daselbst.

Vgl. Bd. I, pag. 418 (der pulsierende Exophthalmus, Aneurysma der Carotis interna im Sinus cavernosus); ferner Bd. II, pag. 106 den Fall Hutchinson und die folgende Beobachtung von

Karplus (1258). Derselbe fand bei einer 69jährigen arteriosklerotischen Frau einen linksseitigen Exophthalmus, eine linksseitige Lähmung des Abducens und Okulomotorius, sowie ein lautes, mit dem Pulse synchrones Geräusch am Schädel, das durch Kompression der linken Carotis verschwand.

Die Sektion ergab die Richtigkeit der Annahme der Ruptur eines Aneurysmas der linken Carotis interna im Sinus cavernosus.

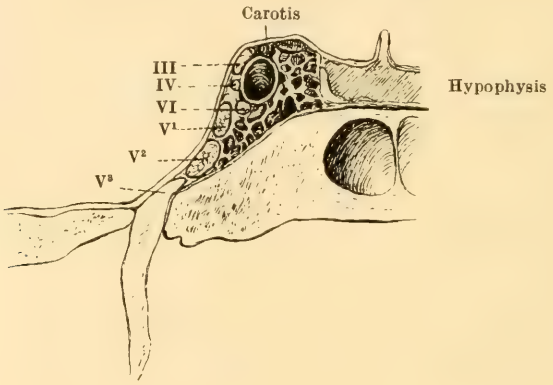

Fig. 32.

Frontalschnitt des Sinus cavernosus. III N. oculomotorius. IV N. trochlearis. VI N. abducens. V^1, V^2, V^3 die drei Äste des N. trigeminus (nach Merkel, Topogr. Anatomie pag. 71).

b) Tumoren im Sinus cavernosus oder in der Gegend desselben, welche einen Druck auf ihn ausgeübt hatten.

Elschnig (1259). 47jähriger Mann mit linksseitiger Ptosis, totaler Ophthalmoplegie und Anästhesie der Augapfeloberfläche.

Die Sektion ergab einen Durchbruch eines Carcinoms der rechten Schilddrüse mit Perforation in die rechte Jugularvene und den linken Sinus cavernosus. Mikroskopisch zeigte sich letzterer gleichmässig dicht mit carcinomatöser Masse erfüllt, die Carotis mit seiner Wand teilweise verwachsen und die Augenmuskelnerven im Zustande entzündlicher Degeneration.

Okineyge und Küss (1260) beobachteten bei einem 35jährigen Manne mit Magencarcinom eine intrakranielle Metastase, wodurch der rechte N. oculomotorius, und zwar infolge von Druck, gelähmt war.

Die Sektion hatte eine Geschwulst von der Grösse einer Kirsche ergeben, die am hinteren inneren Teil des Sinus cavernosus gelegen war, den Processus clinoideus posterior zerstört hatte und in die Keilbeinhöhle hineinragte.

Rosenthal (1261). Anaesthesia dolorosa des linken Trigeminus mit Keratitis neuroparalytica. Links Ptosis und Miosis, sowie Bewegungsbschränkung des linken Auges nach oben, unten und besonders nach innen.

Die Sektion zeigte einen bohnengrossen Tumor am Ursprung des linken Trigeminus, welcher das Ganglion durchsetzt und einen Druck auf den Sinus cavernosus und den linksseitigen Okulomotorius ausgeübt hatte.

Ménétrier und Bloch (1262). Epitheliom von der Grösse einer Mandarine im linken Schläfenlappen. Lähmung des linken N. oculomotorius. Durch einen zungenförmigen Fortsatz war der linke N. oculomotorius bei seinem Eintritt in die Wand des Sinus cavernosus zerstört worden.

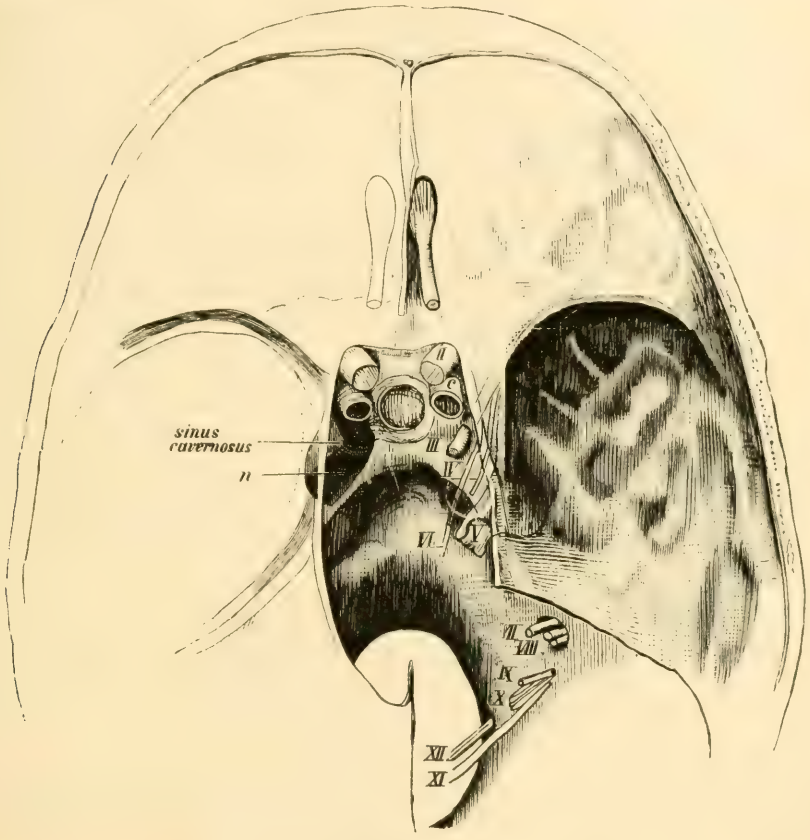

Fig. 33.
Verlauf der basalen Nervenstämme nach Merkel.

Goodhardt (1263). Links Anaesthesia dolorosa des Gesichts. Links Ophthalmoplegia exterior und interior. Ophthalmoskopischer Befund normal.

Sektion: Fibröser Tumor am linken Ganglion Gasseri, welcher auf die Nerven im Sinus cavernosus gedrückt hatte.

c) Tumoren der Fissura orbitalis superior.

v. Kempinski (1264). 49jähriger Mann, Stauungspapille, Lähmung sämtlicher Augenmuskeln, Ptosis, Protrusion des Bulbus, ein geringer Grad von Anästhesie im Bereiche des I. und II. Trigeminusastes und leichte Parese des N. facialis.

Die Sektion ergab einen Tumor der Schädelbasis mit Durchbruch in die Augenhöhle. Der Tumor war von der Basis des linken Processus pterygoideus dicht unter dem

Foramen rotundum ausgegangen. Von dort entspringend hat er nach oben und vorn die äussere und untere Augenhöhlenwand durchbrochen und sich in der Orbita verbreitet, von wo er dann durch die Fissura orbitalis superior in die Schädelhöhle perforierte. Die Neubildung war mit allen in die Orbita gehenden Nerven mehr oder weniger verwachsen.

Treitel (1265). Links Lider und Cornea anästhetisch. Keratitis neuroparalytica. Strabismus convergens. Beweglichkeit des Bulbus nach allen Richtungen beschränkt. Pupille starr auf Licht. Amaurose. Papille weiss. Rechtes Auge: Gesichtsfeld normal.

Sektion: Geschwulst von aussen in das Schädelgewölbe eingedrungen. Die Geschwulst lag in einem Teil der durchgängigen Fissura orbitalis superior, drängte aber die hier liegenden Gefässe und Nerven so der Mittellinie zu, dass der Processus clinoideus anterior, sowie die entsprechende untere Wurzel des Orbitalflügels zur Atrophie gebracht wurde. Das Foramen opticum war nicht mehr vorhanden und der N. opticus verlief mit den übrigen an dieser Stelle eintretenden Gebilden durch den Rest der Fissura orbitalis superior. Der I. Ast des Trigeminus war durch starke Verengerung der Fissura orbitalis superior erheblich gequetscht worden, während der Ramus supra- et inframaxillaris in der Geschwulst verschwanden.

J. Lyell (1266). Schmerzen in der Nasenwurzel. Anästhesie daselbst. Prosopalgie links. Allgemeine Anästhesie. Ophthalmoplegie und beiderseits Amaurose. Ein abgerundeter Tumor sass wie eine halbe Orange auf der linken Fissura orbitalis superior. Beide Sehnerven, sowie die Nerven, welche in die Fissura orbitalis superior eintreten, vom Tumor eingeschlossen.

In dem von Simon (1267) mitgeteilten Falle fand sich bei einem 54jährigen Manne Lähmung des N. abducens und Okulomotorius des linken Auges, heftige Neuralgien im Bereiche des linken N. trigeminus; links bestand auch Herabsetzung des Sehvermögens und Trübung der Hornhaut.

Die Sektion ergab ein Spindelzellensarkom in der linken Hälfte der Basis cranii, welches durch die Fissura orbitalis superior in die linke Augenhöhle vorgedrungen war und hier die Augenmuskelnerven sowie den Sehnerven umschloss.

d) Rappierklinge in der Fissura orbitalis superior.

Laplace (1268). 10jähriger Knabe. Eine abgebrochene Rappierklinge war durch die Fissura orbitalis superior in die mittlere Schädelgrube gedrungen. Das Auge war unverletzt. Anästhesie des linken Auges und Abducenslähmung blieben nach der Operation zurück.

e) Gummöse Entzündung der Periorbita in der Fissura orbitalis superior und im Gewebe des Sinus cavernosus.

Vgl. Bd. I, pag. 314—319 und Bd. II, pag. 106 § 110.

Morton (1269). 23jähriges Mädchen, plötzlich heftiger Schmerz in der linken Schläfe, der sich zur Unerträglichkeit steigerte. Protrusio bulbi links und Amaurose, Ophthalmoplegia completa, die Pupille auffallend erweitert. Lähmung des III., IV., VI. Gehirnnerven und teilweise Lähmung des Ramus ophthalmicus N. trigemini. Starkes systolisches Geräusch auf der linken Kopfseite. Plötzlicher Tod.

Sektion: Die vordere Partie der linken Hemisphäre an ihrer Unterfläche stark erweicht, zeigte deutliche Spuren frischer Entzündung. Die Nervenstämme und die obere Augenvene waren vor ihrem Durchtritt durch die Fissura orbitalis superior durch frisches Exsudat fest miteinander verknüpft und so unentwirrbar in eine Masse verwickelt und verflochten, dass es unmöglich war, die einzelnen Strukturen herauszufinden. Die Vena ophthalmica, der Sinus cavernosus und Sinus circularis waren stark erweitert und mit fast grauem Blute erfüllt. Die linke Carotis interna erschien normal.

f) Thrombophlebitis des Sinus cavernosus.

Vgl. Bd. I, pag. 403 § 191.

Nonne (1270). Im Anschluss an einen Nasenfurunkel hatte sich bei einem 37jährig. Manne eine Thrombophlebitis des Sinus cavernosus der rechten Seite durch die Vena angularis und ophthalmica, wie die Sektion durch die kontinuierliche puriforme missfarbige Thrombose erwies, entwickelt. Das rechte Auge war nach allen Seiten unbeweglich, Pupille weit und lichtstarr, Konjunktiva chemotisch, leichte Protrusio bulbi, das Ausstrahlungsgebiet des I. Trigeminusastes hyperalgisch, das obere Augenlid ödematös.

Hilgermann (1271). In einem Falle von alter Otitis media chronica trat nach Radikaloperation eine Meningitis auf mit rechtsseitiger Abducenslähmung, linksseitiger Ptosis und beginnender Neuritis optici.

Die Autopsie ergab hier eine Phlebitis des Sinus cavernosus der erkrankten Seite, die auch auf die gesunde Seite übergegriffen und auf dieser den die Stämme des N. abducens und Okulomotorius umgebenden Orbitalraum beteiligt hatte. Das Ganglion Gasseri war in Eiter eingebettet.

Eigene Beobachtung: Bei einem 34jährigen Manne mit Otitis media chronica der rechten Seite wurde die Radikaloperation gemacht, dann wurde die Dura freigelegt und es fand sich ein perisinuöser Abszess. Aus dem Sinus wurde ein nicht puriformer Thrombus entfernt. In der Folge entwickelte sich unter Schmerzen am linken Auge und Fieber Doppeltsehen. Sämtliche Augenmuskeln links gelähmt; Ptosis; Pupille links entrundet, lichtstarr. Es wurde eine linksseitige Thrombophlebitis des Sinus cavernosus angenommen. Die Sektion bestätigte diese Annahme, ergab jedoch ausserdem einen Abszess im linken Schläfenlappen.

g) Atheromatöse Veränderung der Carotis interna im Sinus cavernosus.

Pechin und Rollin (1272) beobachteten bei einem 64jährigen Manne eine linksseitige Ophthalmoplegia exterior mit Sehnervenatrophie, rechts eine unvollständige Ptosis mit Lähmung des Rectus superior.

Die Sektion ergab eine allgemeine Arteriosklerose, insbesondere eine stark erweiterte atheromatöse Carotis interna links, die im Sinus cavernosus den N. abducens und die anderen Nerven komprimiert hatte. Links fand sich fernerhin eine stark erweiterte Arteria ophthalmica, die auf den Sehnerv drückte.

F. Orbitale Augenmuskellähmungen.

Augenmuskellähmungen orbitalen Ursprunges sind anzunehmen, wenn ein Exophthalmus, spontane oder Druckempfindlichkeit des Auges und eventuell Stauungspapille (vgl. Bd. IV, pag. 541) bestehen, zumal wenn in der Umgebung des Bulbus eine Geschwulst fühlbar ist. Die Diagnose einer orbitalen Augenmuskellähmung ist daher unschwer zu stellen. In ätiologischer Hinsicht kommen Traumen, Tumoren, periostitische Prozesse luetischer und tuberkulöser Natur vor und von den Nebenhöhlen ausgehende Geschwülste oder Entzündungsprozesse.

1. Orbitale Augenmuskellähmungen nach **Traumen.** Vgl. Bd. I, pag. 407, Bd. III, 795—799 sowie 819.

Wir unterscheiden hier direkt und indirekt auf die Muskeln resp. Nerven einwirkende Momente.

Zu den direkten Ursachen gehört die gewaltsame Durchtrennung, Zerquetschung, Abreissung der Muskeln am Bulbus, sowie die vorübergehende Lähmung desselben durch Kontusion.

Zu den indirekten Ursachen gehört der Erguss von Blut in die Orbitalhöhle (vgl. Bd. I, pag. 411—417) und dadurch ausgeübten Druck auf die Muskeln resp. Nerven, sowie Bewegungshemmung der Augenmuskulatur durch das geronnene Blut.

Traumatische Mydriasis mit Akkommodationsstörung beobachtete Hirschberg (1273) (vgl. auch den Abschnitt über Akkommodationsstörungen).

2. Nach **Tumoren.** Vgl. Bd. I, pag. 441 § 211, pag. 534 § 260 sowie pag. 540.

Dieselben können innerhalb der Orbita sich entwickeln und dort ausbreiten, ohne diese Höhle zu durchbrechen.

Bull (1274) hat 36 derartige Fälle beschrieben.

Polignani (1275) fand bei der Sektion eines an allgemeinem melanotischem Sarkom gestorbenen Patienten metastatische Knötchen auch in beiden Recti inferiores, wo sie innerhalb der Bindegewebsscheide liegend sich zwischen den Muskelbündeln entwickelt hatten. Auch in den dort befindlichen Nerven fanden sich Pigmentkörnchen sowohl in der Scheide, wie zwischen den Fasern.

Aus diesem Falle mit separat befallenen Muskeln, sowie aus der folgenden Beobachtung wird ersichtlich, warum nur einzelne Augenmuskeln bei Orbitaltumoren befallen werden können.

Wintersteiner (1276) hatte ein zellenreiches Spindelzellensarkom des M. rectus externus als ein metastatisches bei einem Myxosarkom des Darmes beobachtet.

Elschnig (1277) fand bei einer 73jährigen Frau eine Protrusion des linken Auges, das fast unbeweglich und unempfindlich war. Die Pupille war gleich weit wie am anderen Auge. Ophthalmoskopischer Befund normal. Ptosis. Carcinoma uteri.

Sektion: In allen an der Spitze der Orbita entspringenden Augenmuskeln linkerseits mit Ausnahme des M. obliquus inferior befand sich unmittelbar an ihrem Ursprung je ein spindelförmiger, härtlicher, die Muskeln in ihrer ganzen Dicke einnehmender Knoten. Dabei erschien der ganze Muskelquerschnitt bis zur unveränderten Faszie von karzinomatösen Neubildungen durchsetzt, die sich in die normalen Partien des Muskels einschoben. In den mittleren Partien der Knoten waren nur wenige, meist hyalin degenerierte Muskelfasern nachzuweisen.

In der folgenden Beobachtung hatte die krebsige Infiltration der einzelnen Augenmuskeln keine Lähmung erzeugt, wohl aber eine Bedrängung eines Nervenastes durch die carcinomatöse Wucherung.

Wintersteiner (1278). Mammacarcinom. Während des Lebens war eine Beweglichkeitsstörung im Sinne einer Lähmung des M. rectus internus vorhanden gewesen. Querschnitte durch den ganzen Orbitalinhalt zeigten eine kleine Stelle neben der A. ophthalmica schwielig und von Carcinomzellen durchsetzt. Die Durchschnitte der vier geraden Augenmuskeln und des Obliquus superior zeigten an wechselnden Stellen und in verschiedener, aber nur sehr geringer Ausdehnung eine Infiltration mit Krebszellen. Atrophische Veränderungen an den Muskelfasern fehlten oder waren nur wenig angedeutet. Ein Ästchen des N. oculomotorius, nämlich dasjenige zum M. rectus internus, war von ziemlicher Krebswucherung eingescheidet.

Meist bestehen die Tumoren der Augenmuskeln nur aus Metastasen.

Judin (1279) beschrieb den seltenen Fall eines primären Sarkoms des M. rectus superior des linken Auges.

Wenn sich bei diesen Fällen die Geschwulst innerhalb der Augenhöhle entwickelt und gehalten hat, so kann dieselbe auch von der Gehirnbasis aus

in die Orbitalhöhle hineinwuchern (vgl. Bd. IV, pag. 545 § 57) oder aus der Orbitalhöhle nach der Gehirnbasis (vgl. Bd. IV, pag. 546 § 58) oder aus den Nebenhöhlen in die Orbita.

3. **Syphilis der Periorbita und der Augenmuskeln.** Vgl. Bd. I, pag. 310, 339 und 540.

Lüders (1280) berichtete über einen Fall von beiderseitiger kompleter Ophthalmoplegia exterior syphilitischen Ursprunges mit Ausgang in Heilung. Als Sitz der Lähmungen wurden wegen beiderseitigen Lidödems und Exophthalmus die Augenhöhlen angenommen.

4. **Orbitalphlegmone.** Vgl. Bd. I, pag. 540, Bd. IV, pag. 663, Bd. V, pag. 206 und 316.

Nach Green (1281) kommt völlige Lähmung aller äusseren Augenmuskeln selten bei Orbitalphlegmonen sphenoidalen oder ethmoidalen Ursprunges vor, häufiger sind Lähmungen einzelner Muskeln oder einer Gruppe, die sowohl bei eiterigen, als katarrhalischen Sinuserkrankungen beobachtet werden.

In einem Falle von Holmes (1282) hatte ein Empyem des Sinus maxillaris eine Paralyse sämtlicher Augenmuskeln mit Exophthalmus und Ptosis zur Folge.

Über einen interessanten Fall, der zu einer falschen Diagnose geführt hatte, berichtete Körner (1283):

In diesem Falle handelte es sich um einen sechsjährigen Knaben, der folgende Erscheinungen darbot: Beiderseitiger, besonders links stark entwickelter Exophthalmus, beiderseitige Abducenslähmung, rechts vollkommen, links nur wenig entwickelt, starke Ausdehnung der Hautvenen des Vorderkopfes, Schwellung beider Schläfengegenden, beiderseits Stauungspapille, starke Vorwölbung beider Trommelfelle. Die Punktion der letzteren entleerte reichlichen Eiter. Die Diagnose wurde auf eine phlebitische Thrombose beider Sinus cavernosi gestellt.

Die Sektion erwies beide Sinus transversi in ihren den Schläfenbeinen anliegenden Teilen durch grüngefärbte Tumoren (Chlorome), die von der Sinuswand ausgingen, fast völlig verstopft. Ähnliche Tumoren waren, von der Schädelbasis ausgehend, in die Schläfenbeine hineingewuchert. Auch das Keilbein war von der Tumormasse durchsetzt. Ferner fanden sich im hinteren Teile beider Augenhöhlen haselnussgrosse Geschwülste und ebensolche — bilateral symmetrisch — in den Temporalmuskeln.

5. **Plethora.**

Miceli (1284) beobachtete bei einem plethorischen Manne, der später einen Schlaganfall erlitt, Lähmung des Rectus internus und inferior. Zu gleicher Zeit bestand Ödem der Lider, Chemosis und Ödem der oberen Extremitäten derselben Seite. Nach einem Aderlass gingen alle diese Erscheinungen zurück. Miceli führt die Ursache derselben auf ein mechanisches Hindernis zurück. Nach Eintritt des Okulomotorius in die Orbita teile sich dieser Nerv in zwei Äste, wovon der untere die Fasern für den Rectus internus, den Rectus inferior und Obliquus inferior führe. Eine Blutstauung in den orbitalen Gefässen bewirkte augenscheinlich mechanisch eine Funktionsstörung des unteren Astes des Okulomotorius. Er besprach die anatomischen Verhältnisse der orbitalen Venen zu jenen des Gesichtes und zur Vena jugularis interna und erklärte durch verhinderten Blutabfluss sämtliche beobachteten Symptome [1]).

6. **Neuritis peripherer Äste.**

Thomsen (1285) beschrieb bei Alkoholneuritis einen Fall, bei welchem vom Okulomotorius nur die Äste zum Levator stark degeneriert waren.

[1]) Diese Anschauung scheint uns recht zweifelhaft.

G. Myogene Augenmuskellähmungen.

§ 179. Wiewohl nach längerem Bestande der Lähmung eines Bewegungsnerven der dazu gehörige Augenmuskel zu einem schlappen fibrösen Bande degeneriert, sind die primären Affektionen der Augenmuskeln, abgesehen von den angeborenen Aplasien und den mechanischen Störungen durch Trauma und Tumoren selten. So beschrieb Brugger (1286) folgenden Fall von

1. Myositis interstitialis ossificans:

Vor 18 Jahren Verletzung des rechten Auges durch einen Kuhhornstoss, unmittelbar nachher Blutung und Schwellung. Vor 2 Jahren Lähmung an diesem Auge und zur Zeit Dislokation desselben nach vorn und unten. S = 4/XII. Als Ursache davon eine Geschwulst in der Gegend des M. rectus superior. Diese hatte ungefähr Fingerdicke, begann vorne am Muskelansatz und setzte sich nach rückwärts fort. Die Konsistenz war hart und fest. Bei der Exstirpation zeigte sich die Geschwulst als dem Rectus superior angehörig, und war der Muskel der Breite nach um 15 mm und der Dicke nach um 9 mm vergrössert. Die Untersuchung ergab in die Muskelsubstanz eingelagerte, anscheinend homogen aussehende, etwas glaswachsartige glänzende Schollen, die als hyaline Degeneration und Verkalkung, sowie als Amyloidbildung erkannt wurden, sowie wirkliche Knochenbildung, die als eine Myositis interstitialis ossificans aufgefasst wurde. Die Verknöcherung hatte sich in Form von kleinen, unregelmässig begrenzten Bälkchen gebildet und wurde meist mitten zwischen den einzelnen hyalinen Partien gefunden. Das Perimysium erschien stark gewuchert und bildete um die hyalinen Schollen eine konzentrische Schicht. Die Muskelfasern waren teilweise auseinandergedrängt, teils hyalin degeneriert, teils völlig zugrunde gegangen. Die Neubildungen waren aus den Gefässen entstanden, oder hatten sich doch in engem Anschluss an dieselben gebildet.

2. Polymyositis. Vgl. auch Bd. I, pag. 462.

Busse und Hochheim (1287) berichteten ausführlich über Veränderungen in den Augenmuskeln bei syphilitischer Entzündung, die zugleich das Myokard befallen hatte. Im wesentlichen handelte es sich um frische und ältere interstitielle Entzündungsherde.

Rochon-Duvigneauds (1289) Kranker hatte während Lebzeiten beiderseits Exophthalmus. Nach dem Tode fand sich tuberkulöse Sklerose sämtlicher Augenmuskeln.

3. Trichinose.

Kittel (1289) beschrieb die pathologischen Erscheinungen an den Augen bei der Trichinose. Bald nach Eintritt der Steifheit der Nackenmuskeln zeigte sich unter heftigen Hinterkopfschmerzen eine eigentümliche Steifheit des Blickes, die Augenbewegungen waren beschränkt, unsicher, zitternd, schmerzhaft, offenbar infolge der Einwanderung der Trichinen in die Augenmuskeln. Zu dem nun folgenden Ödem des Gesichtes, das besonders stark an den Augenlidern war, gesellte sich bald ödematöse Schwellung der Conjunctiva bulbi, mit einiger Prominenz des Bulbus. Die Pupille war stark dilatiert und unbeweglich, die Akkommodation paretisch. Die beschriebenen Erscheinungen treten nur in den schweren Fällen von Trichinose auf, sind beiderseitig, erreichen in 4 Tagen ihren Höhepunkt und werden dann rückgängig.

4. Über hyaline Entartung der Augenmuskeln berichtete:

Nuel (1290). Derselbe sah einen 41jährigen Mann, dessen rechtes Auge ganz unbeweglich war, während das linke sich noch nach unten und nach innen bewegen konnte. Akkommodation und Pupillenbewegung waren in Ordnung und auch sonst die Augen normal.

Der tastende Finger fühlte vom Bindehautsack des rechten Auges aus harte bewegliche Wülste. Es bestand Exophthalmus dieses Auges. Bei dem Versuche, die Geschwulst zu entfernen, zeigte sich, dass dieselbe die entarteten Muskeln waren. Nachträglich wurden ähnliche Stränge auch mit dem Finger auf dem anderen Auge gefühlt.

Der Kranke war vor Beginn seiner Krankheit von einem Blitzschlage betäubt gewesen, es blieb aber ungewiss, ob hiermit ein ursächlicher Zusammenhang bestand. Die Störungen beliefen sich auf Doppelsehen. Die entfernten Stücke der Muskeln wurden untersucht. Die entarteten Muskeln waren zu starken Wülsten verdickt, zeigten hyaline Entartung, Verlust der Querstreifung und in beschränktem Maaße wuchernde Kerne. Die Muskelfasern waren ganz verschwunden, oder auf dünne Längsstreifen zurückgeführt. Von einzelnen der Kerne schien eine Neubildung von Muskelfasern auszugehen, die jedoch niemals bis zur Vollendung gedieh. Das Zwischenbindegewebe, das Sarcolemm sowie die Gefässwände waren stark verdickt und hyalin entartet.

Klinisch würde man in diesem Falle geneigt gewesen sein, eine Kernlähmung anzunehmen. Nach Entfernung der Muskelstücke war der Exophthalmus verschwunden. Die Unbeweglichkeit blieb natürlich bestehen.

5. Fettige Degeneration der Augenmuskeln:

Thiele und Grawitz (1291) fanden bei einer 70jährigen Frau mit isolierter doppelseitiger Ptosis in dem herauspräparierten linksseitigen Levator palpebrae superioris die Erscheinungen einer Fettmetamorphose, sowie einer reichlichen gelben Pigmentanhäufung. Die Diagnose wurde anfänglich auf eine Veränderung im Sinne einer Dystrophia nuclearis gestellt, allein die Untersuchung der äusseren Augenmuskeln beiderseits ergab die gleichen Veränderungen, ebenso die an einer Reihe von Leichen ausgeführte. Da dieselben bei älteren Individuen stets in mehr oder weniger starkem Grade anzutreffen sind, so hat es sich auch in dem vorliegenden Falle um eine rein senile Atrophie der Augenmuskeln gehandelt.

6. Hypertrophie der Augenmuskeln

Mouch (1292) beobachtete bei einer 58jährigen Frau, die wegen rechtsseitigem Oberkiefercarcinom, das auf den Augapfel übergegriffen hatte, operiert worden war, eine etwa $3^1/_2$fache Querschnittvergrösserung sämtlicher äusseren Augenmuskeln, bei makroskopisch normalem Aussehen und mikroskopischer Durchmesserzunahme der einzelnen Fasern. Diese Hypertrophie wurde als eine Aktivitätshypertrophie aufgefasst, veranlasst durch eine infolge der andrängenden Tumormassen gesteigerte Arbeitsleistung.

Scholtz (1293) beschrieb Fälle von Hypertrophie der Augenmuskeln. In dem ersten Falle war der Rectus internus auf das 6,2fache, der Rectus inferior auf das 4,5fache verdickt. Diese enorme Hypertrophie der Muskeln wurde auf einen 14 Jahre lang bestandenen und sehr langsam fortschreitenden Exophthalmus zurückgeführt. Derselbe war durch eine mit dem hinteren Teile des Augapfels in Verbindung stehende Neubildung bedingt (Fibromyxom), welche die Orbita allmählich ausfüllend die Bewegungen des Bulbus immer mehr beschränkt hatte.

In dem zweiten Falle war der Rectus internus auf das 5,5fache, der Rectus inferior auf das 3,4fache und der Rectus externus auf das 4,6fache verdickt. In diesem Falle war kein nennenswerter Exophthalmus vorhanden. Es erschwerte die Augenbewegungen vielmehr eine harte Geschwulst, die die vordere Fläche des Bulbus umfasste und langsam fortschreitend in 7 Jahren anwuchs.

Bei einem mit Pseudohypertrophie behafteten Knaben fand sich nach Brieger (1294), ohne dass eine Störung in den Augenmuskelbewegungen vorhanden gewesen wäre, eine, wenn auch sehr geringe interstitielle Wucherung in den genannten Muskeln.

7. Augenmuskelstörungen bei Myotonie.

Steinert (1295) beschrieb 6 Fälle von Muskelschwund bei Myotonie, wobei in zwei Fällen auch der M. levator palpebrae superioris beteiligt war. In einem Falle konnte eine anatomische

Untersuchung ausgeführt werden, die als das hervorstechendste Merkmal eine weit verbreitete Zirrhose der Muskulatur darbot. Im Bereiche des Nervensystems fand sich eine tabiforme Hinterstrangdegeneration, die als die anatomische Grundlage einiger der Erscheinungen der Krankheit angesprochen wurde.

Clarke und Atwood (1296) erwähnten, dass in einem Falle eine Thomsensche Krankheit mit rezidivierender Okulomotoriuslähmung kombiniert war.

Ballet (1297) demonstrierte eine 40jährige und 54jährige Kranke, welche die Erscheinungen der Thomsenschen Krankheit darboten. Myotonisch erschienen die Augenmuskeln, die Muskeln der Zunge und der oberen Extremitäten.

Curschmann (1298) demonstrierte einen Fall von Thomsenscher Krankheit mit ausgedehnter Muskelatrophie und Myotonie des Levator palpebrae superioris und der äusseren Augenmuskeln, besonders der Externi.

8. Sekundäre Degeneration der Augenmuskeln.

Nach länger bestehenden Lähmungen der Augenmuskelkerne oder ihrer Bahnen pflanzt sich die Atrophie auch auf die Substanz der Muskeln fort. So berichtete z. B.

Jakob (1299) über einen Mann, der in seinem 32. Lebensjahre einen Schlaganfall erlitten hatte. Vor seinem nach 19 Jahren erfolgten Tode bestanden noch als Folge des Schlaganfalles am linken Auge völlige Lähmung des M. rectus superioris, unvollständige des M. rectus inferior und Levator palpebrae. Akkommodationslähmung, beiderseits Nystagmus horizontalis usw.

Von der Kernregion des Okulomotorius war links alles, rechts der vordere Abschnitt bis unter die Mitte des rechten vorderen Zweihügels zerstört, ferner das gesamte Haubengebiet der linken Seite bis an das vordere Brückenende usw. Absteigend degeneriert war total der linke N. oculomotorius, teilweise der rechte N. opticus, geringgradig der rechte Okulomotorius und der linke Opticus. Eine degenerative Muskelatrophie bestand im M. rectus superior, inferior und internus des linken Bulbus im höchsten Grade, im geringsten im M. rectus superior des rechten.

Dass eine gummöse Erkrankung der Muskelsubstanz selbst eine Lähmung im Bereiche des Okulomotorius bedingen kann, wiesen Schott (1300) und v. Ziemssen (1301) nach.

H. Die rein funktionell nervösen Augenmuskellähmungen.

§ 180. Prinzipiell ist hier ein Unterschied zu machen zwischen wirklich rein funktionellen Lähmungen und denjenigen vorübergehenden Lähmungen, die auf eine zurückgegangene, aber organische Läsion zu beziehen sind. Solchen begegnen wir nicht selten bei Tabes und namentlich häufig bei multipler Sklerose (vgl. Bd. V, pag. 455). Diese vorübergehenden Augenmuskellähmungen finden ihre Analogie in der vorübergehenden Erblindung oder Amblyopie bei der multiplen Sklerose und auch in vorübergehenden Lähmungszuständen, namentlich bei letzterer Krankheit. Da sich nun die multiple Sklerose sehr häufig in das Gewand der Hysterie kleidet, so hält es schwer, welchen von beiden Zuständen man diese vorübergehenden Augenmuskellähmungen zur Last legen soll. (Über die Differentialdiagnose zwischen multipler Sklerose und Hysterie vgl. Bd. V. pag. 467 und Bd. I, pag. 198.) Jedenfalls ist ein mehrere Wochen anhaltendes Doppeltsehen bei multipler Sklerose eine sehr häufige Erscheinung,

und daher sind auch Augenmuskellähmungen bei Hysterie immer unter der Voraussetzung zu beurteilen, dass nicht im Laufe der Zeit doch noch sichere Erscheinungen von multipler Sklerose auftreten möchten. Für die Schwierigkeit der Beurteilung dieser Verhältnisse liefert folgende Krankengeschichte einen Beweis:

Eissen (1302). Trigeminusneuralgie. Parese des Abducens. Beim Fixieren eines Gegenstandes zeigten sich deutlich nystagmusartige Bewegungen des Augapfels. Nach 4 Tagen Trauma des rechten Auges und glatte Ptosis. Dann Hyperästhesie des Olfaktorius in hohem Grade. Später die Bewegungen des rechten Auges nach innen oben und unten in hohem Maaße defekt. Das Auge stand in deutlicher Divergenz. Patient klagte über gekreuzte Doppelbilder und Schwindel. Pupille und Akkommodation waren normal. Ophthalmoskopischer Befund normal. Sehschärfe rechts normal, links $^{8}/_{10}$. Astigmatimus myopicus. Rechtes Gesichtsfeld peripher nach unten, linkes peripher nach oben eingeschränkt. Bedeutende Erhöhung aller Sehnenreflexe, Vorhandensein des Fussphänomens und spinale Anästhesie der Füsse liessen an die Möglichkeit einer multiplen Sklerose mit abnormem Beginne denken. Galvanische Behandlung des Rückenmarks. Der Rectus inferior versah seinen Dienst wieder. Die Bewegung des Bulbus nach oben blieb noch vollständig aus. Erhöhung der Sehnenreflexe und Fussklonus verschwunden. Schliesslich konnte die Bewegung nach oben „eingeschlichen" werden, indem man den Patienten den Finger nach aussen fixieren liess und von da den Bulbus allmählich in die Vertikale überführte. Nachdem mehrere Tage hintereinander das Einschleichungsmanöver angewandt worden war, blieb die freiwillige Tätigkeit des Hebers bestehen. Später nach elektrischer Behandlung wurde Patient völlig geheilt. Patient war von Hause aus kräftig, hatte aber im Kampf ums Dasein seinem Nervensystem zuviel zugemutet.

Auch bei der Migraene ophthalmoplegique sind wir im Zweifel, ob wir die Augenmuskellähmungen bei einer gewissen Anzahl von Fällen als Folgezustand einer Neurose, oder einer organischen Affektion anerkennen sollen. Wir beschränken uns daher im folgenden lediglich auf die bei reiner Hysterie beobachteten Augenmuskellähmungen.

1) Die Augenmuskellähmungen bei Hysterie.

Kunn (1303) konnte bei Hysterie beobachten:

1. Dissociation der Augenbewegungen. Die Augen bewegen sich unabhängig voneinander in ganz atypischer Weise; dabei braucht keine Beweglichkeitsbeschränkung im Sinne der einzelnen Muskeln zu bestehen.

2. Lähmungszustände. Dieselben können befallen a) einzelne Muskeln (ihre Deutung als Lähmung ist nicht sicher erwiesen); b) miteinander associierte Muskelgruppen, sog. Blicklähmungen.

§ 181. Nur bei den ausgeprägten Fällen können wir mit annähernder Sicherheit hier bestimmen, ob ein Krampf- oder Lähmungszustand von Augenmuskeln vorliegt. Sehr häufig begegnen wir nur Klagen über Doppelsehen, ohne dass es uns ermöglicht wird, bei der objektiven Prüfung typische Doppelbilder zu erhalten, denn am gleichen Tage ist oft ein Wechsel in den Befunden zu konstatieren und der Befund deckt sich auch häufig nicht mit einem typischen Lähmungsfalle; man erhält dann den Eindruck, als ob eine geringe Störung in der Innervation vorliege, die sich nicht auf einen bestimmten Muskel erstreckt. Bei anderen Fällen treten dann wieder prononcierte Lähmungserschei-

nungen hervor, die mit einem etwaigen Spasmus der Antagonisten gar nicht zu verwechseln sind. Mit diesen werden wir uns im folgenden zu beschäftigen haben. Hier ist entschieden der Abducens am bevorzugtesten. Gleichzeitig aufgetretene doppelseitige Lähmungen betreffen meist nur die beiden Levatoren des Oberlides.

Als extreme Form dieser Erscheinung dürfte vielleicht die folgende Beobachtung von Kunn (1303) angesehen werden. Es handelte sich um eine Hysterie schweren Grades, welche Masseter-, Temporalis- und Fazialislähmung hysterischer Natur bot und eine eigentümliche Störung der Augenbewegung aufwies, die weder als Lähmung noch als Krampf bezeichnet werden konnte. Es handelte sich um eine vollständige Dissociation der Augenbewegungen, die Augen irrten regellos, eines unabhängig vom anderen, wie bei tiefem Koma oder tiefer Narkose umher. Kunn erklärte diese Erscheinung als eine Folge der Herabsetzung der kortikalen Energie. Im weiteren Verlaufe konnte man auch Nystagmus beobachten, dessen hysterische Natur durch seine suggestive Beseitigung erwiesen wurde.

Nicht selten begegnen wir Fällen wie dem folgenden:

Eissen (1302). Fall I. Patientin klagte nach rechts hin über Doppeltsehen. Bei der Funktionsprüfung der Muskeln konnte keinerlei Störung nachgewiesen werden, nur fiel es auf, dass beim Blick nach aussen, sowohl nach rechts als nach links, der Rectus externus in Zuckungen geriet. Wurde die Abduktion bis zum Maximum angespannt, so setzten sich die Zuckungen auf Stirn und Gesicht fort und endlich kam der ganze Kopf in pendelnde Bewegungen. Der ophthalmoskopische Befund normal. Dann Schwinden der Doppelbilder. Später Doppelbilder beim Blick geradeaus, nach rechts und nach links, und zwar waren die Doppelbilder gleichnamig und gleich hoch, in der Sagittalen am nächsten. Beim Blick nach rechts oder links gingen sie bedeutend auseinander.

Der Graefesche Versuch zeigte vollständiges Fehlen einer latenten Konvergenz. Ermüdungstypus am Gesichtsfeld. Später verschwanden die Doppelbilder wieder. Dann andere Klagen.

In einer ausführlichen Arbeit über psychogene Störungen des Auges und des Gehöres (Arch. f. Psych. u. Nerv. Bd. 58) kommt Kehrer zu folgendem Resultat:

„Eine psychogene bzw. hysterische Lähmung wurde nicht beobachtet. Das Vorkommen echter funktioneller Lähmungen am Auge muss nach allen theoretischen und praktischen Erfahrungen überhaupt bestritten werden. Auch wo das Bild einer solchen primär vorgetäuscht wird, dürfte es sich um Entgleisungen von krampfartigen Innervationen in den betreffenden Antagonisten handeln."

a) Lähmung des Abducens (einseitig).

Siehe auch Fall Bondi mit doppelseitiger Ptosis.

Duchenne de Boulogne (1305) beobachtete nur ein einziges Beispiel von Augenmuskellähmung bei Hysterie. Ein 19jähriges Mädchen, welches unter dem Einflusse wiederholter Gemütsaffekte „nervös" geworden war, an Lach- und Weinkrämpfen und mannigfachen nervösen Beschwerden litt, wurde von einer Lähmung beider Arme und eines Beins befallen und durch Hydrotherapie geheilt. Bald darauf zeigte sich eine Lähmung des Rectus externus des rechten Auges, welche unter Jodkali und Elektrizität rasch verschwand. Einige Zeit später trat eine Lähmung des Rectus externus des linken Auges auf, zugleich mit

Schwäche des linken Beins. Die Gegend des linken Ovariums war schmerzhaft, durch Druck wurde der Schmerz gesteigert.

Duchenne (1304) sah bei einer 18jährigen Hysterika nach einem Stirntrauma und nach psychischen Depressionen verschiedener Art: rechtsseitige motorische und sensible Extremitätenparese, Paralyse des rechten Abducens. Nach der Heilung trat später nach abermaligen psychischen Depressionen eine Paralyse des linken Abducens auf.

Auch Parinaud (1306) brachte einen Fall von Abducenslähmung bei einer Hysterischen.

Schlösser (1307) stellte eine Hysterische vor mit Lähmung des rechten Abducens und bino- sowie monokulare Diplopie, in Wirklichkeit also Quadruplopie. Das Gesichtsfeld war eingeschränkt. Es bestand Makropsie. Durch Metalle liess sich Transfert und auch Anästhesie der Netzhaut erzeugen.

Wilbrand (1308) konnte bei zwei nervösen Frauen eine Parese des Abducens nachweisen, ohne dass dabei eine Abweichung des gelähmten Auges hervorgetreten wäre. Beim Blick geradeaus waren keine Doppelbilder vorhanden. Sollten aber die Augen nach aussen bewegt werden, so blieb das Auge der gelähmten Seite unbeweglich stehen, während das Auge der normalen Seite, den bewegten Finger normal fixierend, folgte. Dabei waren Lichtscheu, Blepharospasmus und eine Reihe sonstiger nervöser Erscheinungen vorhanden.

Röder (1309) fand bei einer 17jährigen Hysterika, abgesehen von einer Anästhesie der linken Körperhälfte, eine Lähmung des linken Musculus rectus externus, ferner eine vorübergehende Parese sämtlicher Augenmuskeln, dann eine vollständige Lähmung des Sphincter iridis und der Akkommodation, sowie ein monokuläres Doppeltsehen auf beiden Augen und eine konzentrische Einschränkung des Gesichtsfeldes.

Santos Fernandez (1310) berichtete über eine Lähmung des Abducens bei Hysterie.

Eigene Beobachtung: A. B., 30jähriger Soldat, war verschüttet, wegen Nervenschock im Lazarett. Er klagte nicht über die Augen. Die zu beschreibenden Erscheinungen waren objektiver Befund.

Beim Blick nach links ging das linke Auge nur etwas über die Mittellinie hinaus. Liess man die Augen einen vorgehaltenen Finger fixieren und führte denselben in das linke Blickfeld nach aussen, so ging der linke Bulbus nicht mehr mit. Es traten Doppelbilder auf und unter Zuckungen und nystagmischem Zittern wich der Bulbus nach der Ausgangsstellung zurück. Dabei traten Zuckungen in den mimischen Muskeln, namentlich in Orbikularis und Frontalis beiderseits auf. Die Pupillen normal weit, Reaktion erhalten. Ophthalmoskopischer Befund normal. Sehschärfe normal, ziemlich starke Hyperopie.

Patient wusste nichts von diesen Vorgängen an seinem Auge und hatte auch über seine Augen keine Klagen. Über Doppeltsehen hatte er keine Klagen zu führen und gab dasselbe erst bei dem oben erwähnten Versuche an.

Es bestand also hier offenbar eine vorübergehende Lähmung des linken Abducens.

Abducens (doppelseitig).

Leber (1311) schilderte eine hysterische doppelseitige Abducensparese bei einer Frau mit linksseitiger Hemianästhesie. Der Augenspiegelbefund war normal, das Gesichtsfeld war beiderseits hochgradig konzentrisch verengt und die centrale Sehschärfe hochgradig herabgesetzt.

Im oben geschilderten Falle von Duchenne de Boulogne war erst der eine, dann der andere Abducens gelähmt.

b) Okulomotorius.

α) Ptosis (schlaffe, einseitige).

Vgl. auch Bd. I, pag. 463.

§ 182. Alaimo Marchetti (1312). Ein 13jähriges Mädchen hatte durch einen Stockschlag eine Wunde am inneren Lidwinkel erlitten. Nach Vernarbung derselben blieb hart-

näckige Ptosis, Mydriasis und Amblyopie bei sonst unversehrtem Bulbus zurück. Nach Ausschneiden der Narbe wurde durch Suggestion in wachem Zustande (Furcht vor dem elektrischen Strom) vollständige und bis jetzt (16 Monate) dauernde Heilung erreicht.

Wilbrand (1313) beobachtete bei einem 16jährigen Mädchen eine schlaffe hysterische Ptosis. Das linke Oberlid hing schlaff herab, die rechte Lidspalte war fast ganz geschlossen und das obere Lid durch Kontraktion der Frontalis gehoben. Das Gesichtsfeld war beiderseits konzentrisch verengt.

β) Ptosis (doppelseitige, schlaffe).

Nach einer Mitteilung von Bondi (1314) litt die Mutter an einer als hysterisch erkannten Abducensparese, die 12jährige Tochter im Anschluss an einen grellen Blitz, den sie nachts beim Erwachen sah, an doppelseitiger Ptosis, die unter Galvanisation bald verschwand. Andere Zeichen der Hysterie waren nicht vorhanden.

Wolffberg (1315) berichtet über ein 11jähriges Mädchen, das rechts amaurotisch, links total farbenblind war. Die Funktionsstörung wurde als hysterische bezeichnet, obgleich keine anderen Zeichen von Hysterie vorhanden waren. Zugleich bestand geringe Ptosis bei forcierter Öffnung der Lider, sowie starker Nystagmus horizontalis. Vor etwa Jahresfrist, und zwar angeblich etwa um die Zeit der ersten Menstruation, waren die genannten funktionellen Störungen geschwunden.

Wir beobachteten bei einer hysterischen Frau eine doppelseitige, schlaffe, komplete Ptosis, welche seit einigen Jahren bestand. Die Frau wurde von ihrem sehr sorgsamen Manne uns zugeführt. Eine kräftige Suggestion unter Mithilfe der Influenzmaschine liess plötzlich beide Oberlider in die Höhe gehen und den normalen Zustand wiederherstellen.

γ) Rectus inferior.

Arduini (1316) glaubte eine isolierte einseitige Lähmung des Rectus inferior als hysterisch auffassen zu können, trotzdem dieselbe nach Fall auf die Stirn mit nachfolgender Bewusstlosigkeit und Ekchymose des unteren Lides entstanden war. Es bestanden bei der 56jährigen Patientin seit Jahren hysterische Anfälle von Kongestionen nach dem Kopfe und den Armen.

δ) Obliquus inferior.

Nonne und Beselin (1317). 27jährige Hysterika. Isolierte Lähmung des Obliquus inferior des linken Auges, später isolierte Lähmung des Oliquus superior des rechten Auges.

ε) Rectus internus und Rectus superior.

Guttmann (1318) sah bei einer Hysterika mit linksseitiger Hemianästhesie eine Paralyse des linken M. rectus internus sowie der beiderseitigen MM. recti superiores.

Nonne und Beselin (1317) beobachteten auch einen einschlägigen Fall.

c) Trochlearis.

Siehe Fall Nonne und Beselin unter Obliquus inferior.

d) Ophthalmoplegie.

Bonnet (1319) beobachtete bei einem 18jährigen Mädchen, das aus unbekannter Ursache seine Menses verloren hatte, eine Melancholie mit Sinnestäuschungen, eine motorische und sensible Lähmung der linken Körperhälfte mit Kontraktur in den Fingern, sowie eine Blindheit des rechten Auges, die mit Lähmung der Augenmuskeln und Anästhesie in der Umgebung des Auges verbunden war. Nach dreimonatlicher Behandlung trat Genesung ein.

Vgl. auch Fall Röder unter a).

Westphal (1320) berichtete über einen Fall von doppelseitiger Ophthalmoplegia exterior (der M. levator war unbeteiligt) bei einem Bergmann, der nach Kopftrauma unter den Erscheinungen einer traumatischen Hysterie erkrankt war. Die Augenmuskellähmung verschwand bald ganz, bald teilweise, besonders bei Ablenkung der Aufmerksamkeit. Als Grundlage dieser abnormen Beweglichkeitsverhältnisse wurden psychische, durch die Vorstellung bedingte, besonders unter dem Einflusse der Aufmerksamkeit entstehende Innervationsstörungen angenommen.

Auch Eissen (1302) beschrieb eine Ophthalmoplegie auf hysterischer Basis, die durch Suggestion und das Tragen einer Brille beseitigt wurde.

e) Inkoordinierte Augenbewegungen.

Klien (1321) hat bei einem 53jährigen Kranken, der mit dem Kopf gegen einen Steinhaufen gefallen war und einen komplizierten Bruch des Scheitelbeines erlitten hatte, eine Inkoordination der Augenbewegungen beobachtet in dem Sinne, dass alle Muskeln kontrahiert werden konnten, der Impuls aber häufig andere Muskeln traf, als der gewollten Bewegung entsprach. Die Synergie der Akkommodation, Pupillenverengung und Konvergenz waren erhalten. Die rechtsseitigen Extremitäten waren leicht paretisch, das Gesichtsfeld beider Augen zeigte eine konzentrische Einengung, ebenso war die Berührungsempfindlichkeit auf der ganzen rechten Körperhälfte erloschen. Diese Störung sowie diejenige des Gesichtsfeldes wurde auf eine traumatische Hysterie zurückgeführt. Es wurde eine Läsion des Centrums für die willkürlichen Augenbewegungen in dem Fuss der II. Stirnwindung und in der dahinter gelegenen Partie der vorderen Centralwindung angenommen.

Schliesslich beobachteten Raymond und König (1322) bei einem hereditär degenerierten Hysterischen Ophthalmoplegia exterior, aber nur für bewusste Bewegungen, die unbewussten waren erhalten. Dieselbe Trennung des Bewegungsvermögens war auch an den Muskeln der Zunge, des Halses und der Arme vorhanden. Die Verfasser sahen die Ursache in einer Störung der Tätigkeit der psychomotorischen Centren. Die Gesichtsfelder waren eingeschränkt, Gehör, Geruch, Geschmack vermindert oder verloren. Der Pharynxreflex fehlte. Der Kniereflex war vorhanden. Über den Rückenwirbeln war eine empfindliche Stelle.

Einen Wechsel zwischen Lähmungen und Krampferscheinungen an den Augenmuskeln beobachtete

Borel (1323). 22jährige Hysterika mit typischen objektiven Stigmata, bei welcher Lähmungs- und Kontrakturzustände an den Augenmuskeln abwechselten.

Was die Diagnose der Augenmuskellähmungen zufolge von Hysterie anbelangt, so ist vor allen Dingen der Allgemeinzustand des Nervensystems und das direkte ätiologische Moment in Betracht zu ziehen, d. h. das Vorhandensein hysterischer Stigmata neben Einwirkung eines psychischen resp. mechanischen Traumas oder einer anderweitigen Suggestion. Nicht ganz leicht ist bei Schädeltraumen die Differentialdiagnose zwischen hysterischer Augenmuskellähmung und einer solchen nach Blutung in die Kerne und Zerrung oder Zerreissung der Nervenbahnen, da neben hier gesetzten organischen Läsionen eine traumatische Hysterie zu gleicher Zeit sich entwickelt haben kann. Für Hysterie spricht der häufige und vollständige Wechsel in der Beweglichkeitsbeschränkung einzelner Augenmuskeln, wobei die vorher befallen gewesenen wieder vollständig normal funktionieren; ferner vor allen Dingen die Möglichkeit einer suggestiven oder hypnotischen Beeinflussbarkeit der Lähmung.

IV. Augenmuskelkrämpfe.

§ 183. Ein Vorkommen von Spasmen einzelner Augenmuskeln als selbständige Affektionen, analog den auf einzelne Muskeln beschränkten Paralysen, ist äusserst selten.

Veasey (1324) berichtet über einen Fall mit rhythmischen Bewegungen der Augenlider, die sich in Veränderung der Weite der Lidspalte beider Augen zeigten, wahrscheinlich hervorgerufen durch einen Spasmus des M. levator palpebrae.

Es handelte sich um einen siebenjährigen Jungen, dessen Eltern mehr oder weniger nervenleidend waren. Die Bewegungen wurden seit einigen Monaten bemerkt, kehrten in der Minute ungefähr 20mal wieder und waren genügend, um die Hornhaut jedesmal ganz frei erscheinen zu lassen. Die Mm. frontales waren nicht beteiligt. Die Bewegungen wurden durch Korrektion eines vorhandenen Astigmatismus nicht zum Verschwinden gebracht.

Fortunati (1325). 12jähriges Mädchen, welches seit der Geburt an tonischen Krämpfen des Levator palpebrae superioris litt. Er besprach die in der Literatur verzeichneten Fälle, fand darunter aber nur einen, welcher ohne andere Krankheitserscheinungen als reiner angeborener Spasmus des Levator anzusehen sei.

Da relative Lage und relative Neigungen der Doppelbilder bei Parese des einen nach unten oder oben wirkenden Obliquus der einen Seite ganz dieselben sein müssen, wie bei Spasmus des einen nach oben oder unten wirkenden Rektus der anderen Seite und umgekehrt, so ist es wahrscheinlich, dass die unter der Annahme isolierter Muskelspasmen beschriebenen Krankheitszustände nur Übertragungen einer paralytischen Ablenkung von dem leidenden Auge auf das gesunde repräsentieren.

Die nach paralytischem Schielen auftretende Kontraktur des dem gelähmten Muskel entsprechenden Antagonisten gehört nicht in den Bereich der hier zu behandelnden Erscheinungen.

Unter den Augenmuskeln ist vor allem der Okulomotorius am häufigsten befallen, und unter den von ihm versorgten Muskeln nehmen der Levator palpebrae superioris, sowie der M. rectus internus und die beiden interioren Augenmuskeln (Sphincter pupillae und Ciliarmuskel) die erste Stelle ein. Sehr selten erfahren wir von isolierten Krämpfen des M. rectus externus und vom Trochlearis.

Den folgenden Darstellungen legen wir am zweckmässigsten die ätiologischen Momente zugrunde und kommen dabei zu folgender Gruppierung:

a) Cyklische angeborene Okulomotoriuserkrankung.
b) Reflexkrämpfe der Augenmuskeln.
c) Reizung der motorischen Bahnen bei Herdläsionen des Gehirnes.
d) Augenmuskelkrämpfe bei Infektionen und Intoxikationen.
e) Augenmuskelkrämpfe bei Allgemeinerkrankungen des Nervensystems.

a) Cyklische angeborene Okulomotoriuserkrankung.

Axenfeld und Schürenberg (1326) haben unter dieser Bezeichnung ein typisches Krankheitsbild aufgestellt, nämlich eine Lähmung des Okulomotorius von frühester Jugend an mit regelmässigen tetanischen Krämpfen

der gelähmten Muskeln, besonders des Levator palpebr. sup., des Sphincter iridis und der Akkommodation.

So wurde seit der Geburt bei einer sechsjährigen, sonst ganz gesunden Patientin eine linksseitige vollständige Lähmung sämtlicher Okulomotoriuszweige alle 2—5 Minuten durch einen Krampf des Okulomotorius unterbrochen, wobei sich das Lid unwillkürlich langsam zuckend erhebt und nach einer letzten schnellenden Bewegung einige Sekunden in maximaler Höhe, jedoch nicht höher als das rechte, stehen bleibt. Gleichzeitig verengert sich die Pupille, wird lichtstarr, das vorher emmetropische Auge wird von einem Akkommodationskrampf befallen, und lässt sich skiaskopisch eine Myopie von mindestens 6 D. nachweisen. Dabei wird die Divergenzstellung etwas geringer, doch kommt das Auge nie über die Mittellinie nach innen hinaus; die Okulomotoriusmuskeln der äusseren Bulbuswand nehmen an dem Krampfe überhaupt nicht teil.

Blickt jetzt das gesunde Auge nach unten, so behält das Oberlid gleichwohl seine Kontraktionsstellung (Pseudo-Graefesches Symptom) bei. Während des Krampfes sind willkürlicher Lidschluss und Abduktion unmöglich. Der ganze Vorgang dauert 5—15 Sekunden. Der Abducens war vollkommen intakt. Die Funktion des Trochlearis konnte nicht sicher festgestellt werden. Sehvermögen und Gesichtsfeld waren normal. Im Schlafe trat gleichzeitig auch Adduktion und Lidhebung auf, diese Erscheinungen verliefen hier nur langsamer.

Für diese Erscheinung wurde die obige Bezeichnung vorgeschlagen, weil sie einem psychiatrischen Ausdruck für das Abwechseln von Manie und Melancholie entspreche.

Ausser diesem wurden noch drei Fälle aus der Literatur herangezogen.

Rampoldi (1327). Fall I. Im 10. Lebensmonat soll sich der jetzige Befund am Auge entwickelt haben. $4^1/_2$jähriges Mädchen. Wenn das für gewöhnlich herabhängende Oberlid der einen Seite sich hob, senkte es sich auf der anderen. Die Hebung begann mit einzelnen Zuckungen. Wenn das Lid ganz gehoben oder gesenkt war, konnte es nicht bewegt werden. Der rechte Bulbus ist noch immer ganz unbeweglich, nur wenn das Lid sich zuckend zu heben beginnt, zeigt sich eine Adduktion unter gleichzeitiger Rotation. Die Bulbusbewegung nach oben und unten ist ganz aufgehoben, während der Abducens funktioniert. Links ist der Befund analog. Die Pupillen sind im Stadium der Ptosis weit, während der Lidhebung eng; also wenn rechts Mydriasis besteht, besteht links starke Miosis. Augenhintergrund und Sehschärfe normal.

Rampoldi fasst die Erscheinung als eine Okulomotoriuslähmung mit zeitweiser Sympathikusreizung auf.

Fall II. 7jähriger Knabe. Rechtes Auge normal. Linkes Auge: Ptosis unterbrochen durch ausgiebige Lidhebung, welche unter zuckenden Bewegungen beginnt. Nach wenigen Sekunden sinkt das Lid wieder. Der Bulbus steht in Divergenz, bei der Lidhebung nimmt dieselbe etwas ab. Nach oben ist der Bulbus nur wenig beweglich, nach unten fast normal. Die Pupille ist während der Ptosis erweitert, während des Lidkrampfes verengt. Die Erscheinung war angeboren.

Fuchs (1328). 21jähriges Mädchen. Mutter epileptisch, soll die Augenlähmung im 2. Lebensjahre bekommen haben.

Links: Okulomotoriuslähmung aller Zweige. Abducens und Trochlearis intakt. Die Weite der rechten Lidspalte war gewöhnlich 10 mm, die der linken dagegen schwankte zwischen 3 und 9 mm. Diese Schwankungen erfolgten in ganz regelmässiger Weise; das obere Lid hob sich unter zuckenden Bewegungen bis die Ptosis fast ganz verschwunden war. In diesem Zustande verharrte das Lid einige Sekunden, worauf es sich in gleichmässiger Weise wieder senkte, bis es das Maximum der Ptosis erreicht hatte. Dieses Spiel wiederholte sich ungefähr zweimal in der Minute und war von einer raschen und gleichmässigen Enge der Pupille bis auf ungefähr 3 mm, eine Enge, welche die rechte Pupille nur bei starkem Lichteinfall erreichte, während der Hebung des Lides begleitet. Mit der Senkung erweiterte sich die Pupille wieder ruckweise.

Bielschowsky (1329), 38jährige Frau. Links starker Strabismus divergenz und ziemlich ausgesprochene inkomplette Ptosis. Nach oben und unten Bewegungen unmöglich. Zustand angeboren. Die Pupille blieb im Maximum ihrer Erweiterung 3—4 Sekunden, darauf trat eine allmähliche Kontraktion innerhalb 8—10 Sekunden ein, die Pupille blieb in dem kontrahierten Zustande etwa 2 Sekunden, dann wieder allmähliche Erweiterung in einem Zeitraum von ca. 30 Sekunden usw.

Aurand und Breuil (1330). Achtjähriges Mädchen, rechtsseitiges paralytisches Schielen. Ptosis, angeborener Zustand. Bei Beobachtung der Pupillenbewegung zeigte sich, dass sehr langsame und regelmässige Kontraktionen mit Erweiterungen der Pupille abwechselten, die Bewegungen waren unabhängig von der Beleuchtung, der Konvergenz und Akkommodation, sowie Hautreizen usw. Die Akkommodation war nicht gelähmt.

Levinsohn (1331). Sechsjähriges Mädchen. Im Alter von $^4/_5$ Jahren fiel der Mutter die Ungleichheit der Augen auf, die Stellungsanomalie dürfte angeboren gewesen sein. Linkes Auge völlig normal. Rechtes Auge nur gut nach aussen, ein wenig nach innen und etwas nach unten zu bewegen. Rechtes Oberlid fast völlig gelähmt. Während links sich normale Pupillenreaktion vorfand, zeigte die rechte Pupille einen beständigen Wechsel ihres Durchmessers, ohne dass auf diesen Wechsel Licht oder Konvergenz Einfluss hatten. Dauer der Miosis sowie der Mydriasis je etwa 10—20 Sekunden.

Franke (1332). Fall I. Angeborener ständiger Wechsel in der Kontraktion und Dilatation der Pupille. Dieses Spiel der Pupille wiederholte sich in wechselnden Zwischenräumen. Daneben bestand eine leichte Ptosis sowie eine völlige Lähmung der äusseren Okulomotoriusäste. Lichteinfall hatte keinen Einfluss auf die Pupille. Jedoch von Einfluss auf dieselbe schien der Impuls einer Bewegung der Blickrichtung zu sein.

Fall II. 16 Jahre alt, leichte Ptosis. Paralyse der äusseren Augenmuskeln und die gleichen Erscheinungen an der Pupille wie Fall I angeboren.

Morro (1333) beschrieb einen einschlägigen Fall und war der Ansicht, dass pathologische Veränderungen und Ernährungsstörungen nicht bloss in der Kernregion zu suchen seien, sondern dass auch die Sympathikusbahnen dabei eine Rolle spielten, wie in dem von ihm beschriebenen Falle.

Fromaget (1334). 38jährige Frau. Linkes Auge starker Strabismus divergens und ziemlich ausgesprochene inkomplete Ptosis. Nach oben, unten und innen war keine Bewegung möglich.

Die Pupille blieb im Maximum ihrer Erweiterung 3—4 Sekunden, darauf trat eine allmähliche Kontraktion innerhalb 8—10 Sekunden ein, die Pupille blieb in dem kontrahierten Zustande etwa 2 Sekunden, dann wieder allmähliche Erweiterung in einem Zeitraum von ca. 30 Sekunden, dann 3 Sekunden Aufenthalt, und dasselbe Spiel begann von neuem. Zustand angeboren.

Fromaget ist der Ansicht, dass es sich um eine Störung im Kerngebiete des Okulomotorius handelte, dass der der Irisbewegung entsprechende Kern nicht völlig zerstört sei und dass in seiner Nähe sich Reizphänomene abspielten.

Lauber (1335) stellte einen fünfjährigen Knaben mit zyklischer Okulomotoriuslähmung vor. Es bestand fast vollständige rechtsseitige Ptosis und äussere Okulomotoriuslähmung. Die Pupille, die auf Licht und Konvergenz nicht antwortete, verengerte sich in regelmässigen Zwischenräumen unter Brechungszunahme des Auges von 6—8 D rasch auf 3 mm, worauf langsame Erweiterung auf 7 mm erfolgte. Im Schlafe trat gleichzeitig auch Adduktion und Lidhebung ein; die Erscheinungen liefen im Schlafe langsamer ab. Der rechte Trigeminus und der linke Fazialis und Glossopharyngeus waren paretisch.

Salus (1336) beschrieb einen derartigen Fall mit zyklischer Innervation der inneren Äste. Es bestand bei dem 20jährigen Mann seit dem 5. Lebensjahre rechtsseitige Ptosis und Auswärtsschielen. In Zwischenräumen von 1—$2^3/_4$ Minuten verengte sich unter Hebung des Oberlides die sonst starre Pupille, gleichzeitig trat Akkommodationsspasmus von 3 D. ein.

In Herberts Falle (1337) war die Störung zuerst im Alter von 3 Monaten bemerkt worden. Nach seiner Meinung waren die rhythmischen Pupillenveränderungen und Lid-

bewegungen offenbar vegetativ-automatisch und die im Vergleiche dazu viel schwächere Zusammenziehung des quergestreiften Rectus internus sei wohl eine begleitende Konvergenzbewegung. Die Gleichförmigkeit, mit der der ganze Okulomotorius, aber auch nur er, befallen sei, lasse mehr an basale, als nukleare Störung denken.

Die gleiche Störung beobachtet Greeve (1338) bei einem 18jährigen Mädchen. Sie war ein Jahr vorher nach Masern aufgetreten, vorher war keine Verschiedenheit der Augen bemerkt worden. Bewegungen im Schlafe wurden nicht beobachtet [1]).

Das für alle Fälle charakteristische Symptom ist das Bestehen einer angeborenen oder jedenfalls in den ersten Monaten bereits bemerkten Lähmung der äusseren Äste des Okulomotorius, verbunden mit krampfartigen Erregungen einiger der von dem gelähmten Okulomotorius versorgten Muskeln in periodischen, ziemlich regelmässigen und kurzen Zwischenräumen.

b) Reflektorische Krämpfe der Augenmuskeln.

α) Bei Erkrankung der Zähne.

Vgl. auch Bd. I, pag. 67—71.

§ 185. Hutchinson (1339) beobachtete bei einer Dame durch Druck einer Plombe auf die Pulpa des ersten oberen Backenzahns einen Spasmus des Levator palpebrae superioris derselben Seite. Nach Extraktion des Zahns besserte sich auch das Leiden und verschwand nach einigen Monaten völlig.

Bei einer anderen Beobachtung von H. R. Gooding (1341) war ein oberer rechter Molarzahn kariös und sehr schmerzhaft. Wenige Stunden nach Entfernung desselben trat rechtsseitige Ptosis mit intermittierenden Anfällen von klonischem Spasmus in dem Levator auf, welche jedesmal einige Minuten anhielten. 5 Tage später war alles wieder normal. Am 6. Tage waren Schmerzen vorhanden, welche sich auf den ganzen Quintus erstreckten, doch gingen dieselben bald zurück und kein Symptom kehrte wieder.

Bei der Häufigkeit der Zahnerkrankungen und der Seltenheit der in der Literatur erwähnten Augenmuskelkrämpfe bei solchen Zuständen, wird man wohl nicht fehlgehen, eine hysterische Veranlagung diesen Erscheinungen zugrunde zu legen, welche Annahme in der folgenden Beobachtung ihre Bestätigung findet:

Ferrier (1340). Ein 21jähriges Mädchen, welches schon jahrelang an hysterischen Krämpfen und heftigen Neuralgien gelitten hatte, bekam nach einem heftigen Anfalle von linksseitigem Gesichtsschmerz, linksseitigen Lidkrampf und eine Ablenkung des linken Auges nach obenaussen (das rechte war früher enukleiert worden). Dieser Zustand blieb monatelang unverändert, während die Schmerzen anfallsweise auftraten. Die Pupille blieb hinter dem oberen Lide verborgen, die Konjunktiva war stark injiziert, die Kornea gesund. Mehrere Zähne beider Kiefern waren kariös, ohne damals gerade schmerzhaft zu sein. Die sukzessive Entfernung derselben an vier aufeinanderfolgenden Tagen hatte zur Folge, dass der Krampf stufenweise nachliess und in wenigen Tagen gänzlich verschwunden war, so dass das Auge frei geöffnet werden konnte. Bei gleichzeitigem Gebrauche von Bromkali wurden auch die hysterischen Anfälle seltener.

Bei Periostitis der Zähne und Empfindlichkeit der Pulpa derselben kommen nach Megin (1342) reflektorische Veränderungen an den Augen zustande, im speziellen tonische Krämpfe des Orbikularis, einseitige Kontraktur des Rectus internus und Spasmus der Akkommodation.

[1]) Ausserdem haben Krämer, Meissner, Uthoff und Groethuysen einschlägige Fälle beobachtet. Letzterer meint, dass es sich um einen kortikalen Prozess in seinem Fall handle.

β) Durch Ciliarreizung.

Alfred Graefe (1343) beobachtete einen reinen Augenmuskelkrampf in einem Falle von Ciliarreizung mit Blepharospasmus. Die Cornea des krampfhaft geschlossenen linken Auges stand tief im inneren Winkel. Um die laterale Bewegungsbahn von rechts nach links schnell zu durchmessen, brauchte das linke Auge ungefähr doppelt soviel Zeit, als das rechte. Wenn letzteres bereits an der äussersten Grenzstellung nach innen angelangt war, so befand sich ersteres noch kaum in der Mitte der Lidspalte und rückte mit stossweisem Vorwärtsstreben endlich auch in die normale Grenzstellung nach aussen.

Peters (1344) demonstrierte eine Patientin, welche eine unbedeutende Verletzung der rechten Cornea durch einen Schlag mit einem Kuhschwanz erlitten hatte. In der Folge stellte sich eine Sehstörung ein, die nur beim Nahesehen auftrat und sich als Konvergenzkrampf charakterisierte. Keinerlei hysterische Symptome. Die Behandlung konnte zunächst keine Heilung erzielen.

γ) Durch Fremdkörper.

Seggel (1345). Es handelte sich um eine perforierende Fremdkörperverletzung, bei welcher aus dem Auftreten von Reizerscheinungen im Gebiete des Trigeminus I und der Meningen auf eine doppelte Perforation der Bulbuswandungen mit Eindringen des Fremdkörpers in die Fissura orbitalis superior geschlossen wurde. Die hintere Perforationsstelle wurde in der Fovealgegend wegen eines centralen Skotoms vermutet. Die Augenspiegeluntersuchung nach Beseitigung des Wundstares bestätigte diese Annahme. Es traten später Doppelbilder auf, aus deren Analyse Seggel den Schluss zog, dass eine Kontraktur des Obliquus superior vorlag, die durch eine Reizung seitens des Fremdkörpers bedingt worden war. Eine Röntgenuntersuchung war nicht gemacht worden.

δ) Durch Reflex, vom Akustikus hervorgerufen.

Laufenauer (1346) begründet die an Hysterischen bei Anwendung der Stimmgabel beobachteten Augenerscheinungen mit dem Hinweise auf das von Högyes gefundene Reflexcentrum, welches einerseits mit dem Akustikus, andererseits mit den Bewegungsnerven der Augen in Verbindung stehe. Je nach der Schwere des Falles wurde durch das Anstimmen der Gabel bezüglich der Augen:

1. einfaches Schliessen der Lider mit ziellosen Augenbewegungen,
2. krampfhaftes Schliessen mit krampfhafter Deviation,
3. Nystagmus,
4. Nystagmus mit starken Deviationen wahrgenommen.

ε) Durch Eingeweidewürmer.

Rampoldi (1347). Bei einem 19jährigen, hochgradig anämischen Mädchen trat plötzlich hochgradiger Strabismus convergens auf. Rampoldi vermutete Eingeweidewürmer, welche Vermutung durch den Nachweis von Anchylostomaeiern in den Fäzes bestätigt wurde. Die blosse Verabreichung von Extr. filic. mar. heilte die Patientin in 14 Tagen vollständig von ihrem Strabismus.

c) Reizung der Augenmuskelnervenbahnen bei Herdläsionen.

van Millingen (1348) beobachtete neben einer erhöhten Reizbarkeit und Gemütsverstimmung bei einem 58jährigen Manne Erscheinungen von Doppeltsehen, hervorgebracht durch ein doppelseitiges konvergierendes Schielen infolge spastischer Kontraktion der M. recti interni. Dabei bestand mässige Miosis und reflektorische sowie akkommodative Pupillen-

starre. Akkommodation, Sehvermögen usw. waren normal. Später trat ein Gefühl von Taubheit an der Unterlippe auf, rechtsseitige Hemiparese, Aphasie, doppelseitige Ptosis.

Die Sektion ergab einen haselnussgrossen Abscess in der Vierhügelgegend, welcher bis zum Kerngebiet des N. oculomotorius reichte, ohne die Kerne zu zerstören. Dagegen war das zentrale Grau um den Aquaeductus Sylvii und die absteigende Trigeminuswurzel zerstört.

Rothmann (1349) beschrieb einen Konvergenzkrampf, wobei der Krampf des linken Auges stärker und häufiger vorhanden war, als derjenige des rechten. Er trat bei gespannter Aufmerksamkeit des Kranken hervor, so beim Fixieren eines Gegenstandes. Beide Pupillen waren lichtstarr, die linke weiter, als die rechte. Da auf eine Inunktionskur eine Besserung auch anderer cerebraler Erscheinungen eintrat, und der Kranke vor 15 Jahren luetisch infiziert worden war, so wurde die Diagnose auf Hirnsyphilis gestellt und ein Herd in der vorderen Vierhügelgegend, hauptsächlich in der linken, angenommen.

Montoult (1350). Konvulsivische Bewegungen des rechten Auges. Prosopalgie, Krämpfe der rechten Gesichtshälfte, Injektion des rechten Auges. Nussgrosser Tumor an der Basis nahe am oberen Rande des Felsenbeins. V., VII. und VIII. Nerv abgeplattet

Chaillous (1351) berichtete über einen Fall von Kontraktur des M. levator palpebrae beiderseits mit Lähmung der Heber des Auges und der Konvergenz.

Luce (1352). Die Sektion eines Nephritikers ergab eine zweimarkstückgrosse Blutung im wesentlichen central in der Längsachse der Brücke. Allgemeine Konvulsionen, linksseitige Hemiparese mit Hemihyperästhesie und linksseitiger homonymer Hemianopsie. Dabei Krampferscheinungen an den Augen. Was die letzteren anbelangt, so bestand mit nur kurzen Intervallen ein klonischer Krampf der beiden Levatores, die Bulbi selbst wurden unter klonischen nystagmusartigen Zuckungen allmählich langsam ad maximum nach unten gedreht. Nach einigen Minuten kehrten die Bulbi wieder in die Stellungen des Blickes geradeaus zurück. Manchmal wurde noch ein Bulbus ad maximum nach unten und einwärts gedreht während der andere in derselben Zeit klonische hebende und senkende Bewegungen auf der „Stelle" ausführte. Zur Erklärung des letzteren Verhaltens wurde darauf aufmerksam gemacht, dass die Kerngebiete des rechten Fazialis und Abducens durch die Blutung gestört worden waren, während ihre Kerngebiete links durch dieselben nur komprimiert wurden. Dadurch wurde anatomisch die absolute Ruhe erklärt, die im Gegensatze zum allgemeinen Muskeldelirium im Gebiete der Nn. VI und VII während der Krämpfe herrschte. Immerhin sei der Grund für die Aufhebung der Association der Augenbewegungen wahrscheinlicher in der partiellen Zerstörung und Kompression des die Association vermittelnden hinteren Längsbündels zu suchen.

Über Déviation conjuguée beider Augen hatten wir bereits pag. 41, § 40 ausführlich berichtet.

Von besonderer Bedeutung, namentlich bezüglich der anatomischen Anlage der Verbindungsbahnen der Augenmuskelkerne und der Associationscentren derselben, scheint uns der pag. 125 erwähnte Fall Hock zu sein.

Coxwell (1353) berichtete über folgenden Fall: Linksseitige Abducensparese, epileptiforme Anfälle mit gleichförmiger Deviation des Kopfes und der Augen zuerst nach links, dann nach rechts, später klonische, rhythmische Zuckungen der Heber des oberen Lides, des linken Abducens und rechten Internus. Sklerose des Halsmarks.

d) Augenmuskelkrämpfe bei Nervenkrankheiten.

α) Bei Chorea und choreiformen Bewegungen.

§ 187. Preobraschenski (1354) beobachtete bei einem 21jährigen Patienten mit Chorea Zuckungen der Augenmuskeln. Die verengten Pupillen waren reaktionslos.

Die Sektion zeigte Pachymeningitis haemorrhagica cerebrospinalis. Kulturen aus dem Cerebrospinalsystem ergaben Streptokokken.

Posey (1355) beobachtete choreaartige Krämpfe des Levator bei einem achtjährigen Knaben.

Auch Gowers (1356) machte auf das Vorkommen von Spasmus der Augenmuskeln bei Chorea aufmerksam.

Bode (1357) beobachtete bei einem 34jährigen Manne mit seit dem 4. Lebensjahre bestehender rechtsseitiger Hemiplegie und choreiformen Bewegungen, dass bei Aufforderungen sich die Bulbi fast stets nach oben rechts wendeten, wobei auch der Kopf nach rechts gedreht wurde. Der ophthalmoskopische Befund war normal. Ausserdem schrieb der Patient Spiegelschrift.

Eigene Beobachtung: Ein 10jähriges Mädchen mit beträchtlichen choreatischen Bewegungen der Extremitäten, der Zunge, des Kopfes; zeigte auch ruckartige Bewegungen der Augenmuskeln, jedoch handelte es sich nur um Blickbewegungen.

β) Athetose.

Nothnagel (1358). Kranker mit schwerem Trauma (Sturz über eine Kellertreppe) und verschiedenartigen motorischen Reizerscheinungen, unter anderen auch Athetose und choreatische Bewegungen der Hand.

Wenn er in die Höhe sah, brachte er die Augen nicht wieder herunter, die Augen blieben vielmehr kontrakturiert nach oben gerichtet stehen. Der Kranke rieb die Augen und musste eine Zeitlang warten bis er die Augen nach unten bewegen konnte. Nach links und rechts war die Beweglichkeit der Bulbi nicht behindert. Im wesentlichen handelte es sich um einen Krampf im Bereiche des M. rectus superior, der beständig vorhanden war und insbesondere dann eintrat, wenn der Kranke nach oben schaute.

Kunn (1359) beobachtete bei einem 43jährigen Manne, der an den Erscheinungen der Athetose litt (Verziehungen des Mundes und der Zungenspitze nach rechts, langsame und unruhige Bewegungen des rechten Arms, Krämpfe der Kau- und Schluckmuskulatur), einen Krampfanfall der Augenmuskeln, darin sich äussernd, dass das rechte Auge stark nach oben und aussen, das linke stark nach oben und innen gezogen wurde. Man konnte im allgemeinen die Krampfanfälle leicht hervorrufen, wenn man den Patienten einige Zeit lang eine mit Hebung der Blicklinie verbundene Blickrichtung einnehmen und dann rasch die Blickrichtung ändern liess. Es handelte sich um wahre Krämpfe der exterioren Augenmuskeln, und zwar waren es langsame tonische Zusammenziehungen.

Das Interessante an der Erscheinung der hier beschriebenen Augenmuskelkrämpfe ist, dass sie in ihrer Symptomatologie vollkommen an die Krämpfe erinnern, die wir an den Extremitäten, an der Kau- und Schlundmuskulatur usw. zu beobachten Gelegenheit haben. Dasselbe unsicher Tastende der Bewegung, dieselbe Unfähigkeit, aus einer einmal eingenommenen Stellung rasch wieder los zu kommen, dieselbe scheinbare Unzweckmässigkeit in der Art und Ausführung der Bewegungen.

Der Fall von Popow (1360) betraf eine 26jährige Frau mit hysterischen Beschwerden, Parese der rechten Extremitäten und des rechten Fazialis, Athetose und Ablenkung des linken Auges nach aussen.

γ) Tetanie.

Kunn (1359) beobachtete bei einem 18jährigen, bei einem 15jährigen und bei einem 17jährigen Individuum Krämpfe der Augenmuskeln bei Tetanie. Die Krämpfe in den Augenmuskeln könnten spontan auftreten und auch willkürlich hervorgerufen werden, sie könnten mit Krämpfen der anderen Körpermuskulatur vergesellschaftet sein und auch isoliert

erscheinen. Bezüglich der Zeit und Dauer wären sie ebenso verschiedenartig, wie die anderen Krämpfe bei Tetanie. Dabei handele es sich um echte Krämpfe der exterioren und interioren Augenmuskeln, denn es bestehe während des Anfalles ein Bewegungshindernis im Sinne der Antagonisten, oder es trete starker Strabismus convergens eines Auges auf, und der Kranke könne diese Stellung willkürlich nicht aufgeben. Die Pupillen wären ad maximum kontrahiert, ebenso der M. ciliaris. Die Conjunctiva bulbi röte sich, die Augen tränten, es bestünden ziehende Schmerzen. Die Oberlider sänken oft herab und setzten auch der passiven Hebung einen gewissen Widerstand entgegen. Die Kranken behaupteten auch von Doppeltsehen belästigt zu werden, während es nicht gelinge, hierbei Krämpfe der Augenmuskeln zu beobachten.

δ) Rigor spasticus universalis.

Weiss (1366). Der Fall betraf eine 37jährige Frau. Dabei waren die mimischen Augen, Schluck- und Kehlkopfmuskulatur beteiligt, zugleich bestand eine Mikropsie für die Nähe. Es wurde eine chronische diffuse Sklerose angenommen, welche in erster Linie die Medulla oblongata und das Gebiet der Pyramidenseitenstrangbahn betroffen hätte.

ε) Thomsensche Krankheit.

Nach Kunn (1367) könnten bei Thomsenscher Krankheit die willkürlichen Augenmuskeln dieselben Krämpfe zeigen wie die anderen Körpermuskeln. Die exterioren Augenmuskeln könnten mit der Zeit hypertrophieren. Die Binnenmuskulatur bleibe verschont.

ζ) Epilepsie.

Über die Déviation conjuguée bei Epilepsie hatten wir bereits pag. 44 § 40 berichtet. Dahin gehören auch die Augenmuskelkrämpfe bei den epileptoiden Anfällen, bei Gehirntumoren und Urämie usw.

Gowers (1356). In einem Falle zeigte sich während des epileptoiden Anfalles Herabsetzung des Sehvermögens beider Augen und Spasmus des Rectus externus des linken Auges. In einem anderen Falle ein solcher des gleichen Auges und nach dem Anfalle eine leichte Ptosis.

Böttrich (1368) beobachtete bei einem $9^1/_2$jährigen Knaben mit Alkoholvergiftung tödlichen Ausgang und Pupillenenge mit Reaktion auf Lichteinfall und einen tonischen Krampf der associierten Oben- und Auswärtsdreher der Augen.

Gegenwärtig behandeln wir einen 59jährigen Herrn mit rindenepileptischen Zuckungen in der linken Körperseite und starker seitlicher Ablenkung der Augen nach links. Manchmal zeigten sich zuckende Bulbusbewegungen nach Art eines Nystagmus.

η) Migräne.

Féré (1369) berichtete über einen Fall, den er Migraine ophthalmospasmodique bezeichnete.

Bei einem 32jährigen, an Migräne leidenden Manne stellten sich mit dem Schmerze heftige Zuckungen in der vom Okulomotorius versorgten Bulbusmuskulatur ein. Das obere Lid wurde brüsk gehoben. Der Augapfel bewegte sich heftig auf und nieder, seitlich und schief.

3—4mal kontrahierte sich während dieses Anfalles die Pupille. Hierauf trat Trübbezw. Halbsehen ein. Eine halbe Stunde danach Erbrechen, dem eine grössere Benommenheit und Hören von Tönen folgte. Die Bewegungen des Auges hörten nach 8 Minuten auf. Die Pupille blieb erweitert.

ϑ) Tabes, Paralyse und Hirnlues.

Feilchenfeld (1370) beobachtete bei einem 59jährigen Tabiker einen Konvergenzkrampf. Dieser Krampf, während sonst das binokulare Sehen in ganz normaler Weise sich vollzog, trat aber nur dann ein, wenn der Kranke aufgefordert wurde, seitlich oder nach oben oder unten zu sehen, ohne dass dabei die Betrachtung eines bestimmten Objektes gefordert wurde. Der Krampf blieb bestehen bis dem Kranken gesagt wurde, einen Gegenstand anzusehen, oder bis sich die Aufmerksamkeit von selbst auf einen Gegenstand hinlenkte. Dass immer gerade Konvergenz eintrat, wird durch eine Schwäche der Abducentes erklärt.

Köppen (1371) konstatierte bei einem 38jährigen, syphilitisch infizierten Manne, der an Sprachstörungen und paralytischen Anfällen litt: Pupillenreflex links erhalten, ausserordentlich lebhafter Nystagmus rotatorius und horizontalis. Die horizontalen Bewegungen des linken Auges übertrafen oft derartig exzessiv die rechten, dass ein deutlicher Strabismus divergens periodicus bald mittleren, bald höheren Grades entstand. Ausserdem bestand deutliche Insuffizienz der Interni. Beim Blick nach unten sehr starkes Zurückbleiben des oberen Lides, um nach einigen Sekunden langsam ebenfalls die Bewegung nach unten zu machen. Blieben die Augen längere Zeit nach unten gerichtet, so tendierten die oberen Lider fortwährend in die gehobene Stellung zurück.

Diese Erscheinung wurde als Pseudo-Graefesches Symptom bezeichnet, welches häufig bei anderen Kranken, jedoch nicht in der gleichen Intensität beobachtet wurde.

Einen ganz analogen Fall beschreibt Albrand (1372). Bei einer 45jährigen, spät luetischen Frau folgte in der Anfangsbehandlung bei der Blicksenkung das rechte Oberlid in ebenso normaler Weise, wie das linke dem Bulbus nach abwärts. Wenn aber eine gewisse Senkung des Lides erreicht war, blieb das rechte Oberlid gegenüber dem linken zurück mit einem ca. 2 mm betragenden Abstand, um dann sofort mit einzelnen zuckenden Bewegungen an einen höheren Standort zu rücken. Zeitweilig waren beim Abwärtssehen Doppelbilder (Parese des Rectus inferior dexter) nachweisbar. Auch bestand rechtsseitig leichte Akkommodationsbeschränkung, und war die rechte Pupille weiter als die linke. Im ferneren Verlaufe der Beobachtung, schon nach einem Monat, schlug die anfangs als abnorme Mitbewegung imponierende Bewegungsanomalie des rechten Oberlides in ein einfaches Zurückbleiben desselben beim Blick nach unten um, und trat allmählich ein deutlicher Lagophthalmus des rechten Auges bei geradeaus gerichteter Blickebene immer mehr hervor. Völliger Lidschluss war dabei rechts nur mühsam zu erreichen. Diplopie war aber nicht mehr vorhanden, auch Exophthalmus des rechten Auges nie zu beobachten.

Auch Marina (1373) zitierte einen dahin gehörigen Fall.

Ein 41jähriger Mann litt seit 8 Monaten an Doppeltsehen. Seit mehreren Jahren bestanden tabische Symptome. Dann erfolgte Lähmung der M. recti interni, Parese der Interni, Lähmung der Recti superior. und inferior. Mydriasis, Starre der Pupillen und Retraktion beider Oberlider.

Schanz (1374). Der 37jährige Patient war seit mehreren Jahren luetisch. Er hatte eine rechtsseitige Lähmung des Rectus superior, verbunden mit einer weiten, reaktionslosen Pupille und Parese der Akkommodation. Dabei wurden die Lidspalten beiderseits abnorm geöffnet. Die linke Pupille war eng und reflektorisch starr. Früher bestand links auch ein geringer Akkommodationskrampf. Es bestand somit eine Lähmung des Kerns des Rectus superior, der Akkommodations- und Sphinkterkerns, während der Kern des Levator beiderseits, der linke Sphinkter- und früher auch der linke Akkommodationskern erhöhte Reizung zeigten.

ι) Paralysis agitans.

Bei der Paralysis agitans beobachtet man häufig eine Verlangsamung und erschwerte Beweglichkeit der Augen, die man wohl auf eine erhöhte Rigidität der Augenmuskeln zurückführen muss. Direkte Muskelkontrakturen kommen bei dieser Krankheit höchst selten vor.

Debove (1375) machte bei einem mit Paralysis agitans behafteten Kranken die Beobachtung, dass, wenn die Leseprobe auf einem Tische sich befand, nichtsdestoweniger das Lesen nicht möglich war. Es wurde nämlich, wenn der Patient am Ende einer Zeile angelangt, auf den Anfang der nächsten übergehen wollte, durch eine gewisse Zwangsbewegung der Blick immer wieder auf dieselbe Zeile, die schon durchgelesen war, zurückgedrängt. Die freie Vorwärtsbewegung wurde demnach durch eine Zwangsbewegung gehindert, die bei intendierter Vorwärtsbewegung im Sinne einer Lateropulsion wirkend stattfand.

x) Hysterie.

§ 188. Wir hatten schon auf S. 283 und bei der Diagnose der hysterischen Augenmuskellähmungen dahingehend geäussert, dass für Hysterie der häufige und vollständige Wechsel in der Beweglichkeitsbeschränkung einzelner Augenmuskeln spricht; wobei die vorher befallen gewesenen wieder vollständig normal funktionieren; dann vor allem die Möglichkeit der suggestiven Beseitigung der Lähmung. Dieselben Erwägungen treffen auch für die hysterischen Krampfzustände der Augenmuskeln zu.

Sehr auffallend ist es, dass Kehrer (1798) in seinem reichhaltigen Material eine hysterische Augenmuskellähmung nicht beobachtet hat und nun zu dem Schlusse gelangte, das Vorkommen echter funktioneller Lähmungen am Auge ganz zu bestreiten. Er hält dies Bild einer hysterischen Augenmuskellähmung nur vorgetäuscht durch Entgleisungen von krampfartigen Innervationen in den betreffenden Antagonisten.

Nach Korts (1376) Untersuchungen hingegen sind die bei Hysterischen vorkommenden Störungen im Bereiche der Augenmuskulatur an die normalen Innervationsvorgänge gebunden, das Vorkommen hysterischer Kontraktionszustände einzelner äusserer sowie des Akkommodationsmuskels müsse bezweifelt werden, ebenso wie auch bezweifelt werden müsse, dass isolierte Kontrakturen einzelner Augenmuskeln und die Dissociation des Auges auf hysterischer Basis überhaupt vorkomme.

Kunn (1367) äussert sich über Krampfzustände der Augenmuskeln bei Hysterie folgendermassen:

Dieselben können befallen a) einzelne Muskeln (spastisches Schielen); b) miteinander associierte Muskelgruppen (Déviation conjuguée); c) beide Recti mediales und die Binnenmuskulatur (Konvergenzkrämpfe).

Strabismus concomitans.

Nystagmus.

Krampf- und Lähmungszustände der Binnenmuskeln des Auges.

Krampf- und Lähmungszustände der Muskulatur der Lider (Blepharospasmus, Nictitatio, Ptosis pseudoparalytica usw.).

Nach unserer Ansicht ist die Frage der paralytischen oder spastischen Natur der hysterischen Augenmuskelerkrankungen dahin zu beantworten, dass an dem Vorkommen beider Formen nicht zu zweifeln ist.

Wir begegnen in der Literatur einer Reihe von Fällen, bei welchen ein Krampf einzelner äusserer Augenmuskeln zur Beobachtung kam. Seine Entstehung ist meist plötzlich und schliesst sich meist unmittelbar an ein psychisches oder somatisches Trauma oder irgendeine tiefere Gemütserregung an. Auch durch Suggestion lassen sich Krämpfe der Augenmuskeln sowohl beseitigen, wie erzeugen; so hat

Borel (1377) durch Suggestion bei entsprechend geeigneten Individuen eine spastische Ptosis, sowie eine solche des M. rectus internus und des M. rectus externus (bei letzterem gelinge es viel schwerer) und eine konjugierte Deviation hervorgebracht.

Segal (1378) versuchte mit Hilfe der Hypnose zu bestimmen, ob beim Menschen ein Bewegungscentrum für beide Augen existiere, oder ob zwei Centren, für jedes Auge ein besonderes, vorhanden wären. Er verfuhr dabei so, dass, nachdem die Kranken, ein 22jähriges und ein 11jähriges Mädchen, in festen Schlaf gesunken waren, das rechte Auge emporgehoben und dem Kranken suggeriert wurde, dass das rechte Auge bewegungslos nach vorne sehe. Nachdem das rechte Auge diese Lage eingenommen hatte, wurde befohlen, das linke Auge bald nach innen, bald nach aussen oder nach oben und unten zu bewegen. In einigen Sitzungen gelang es, bei Fixation des rechten Auges direkt nach vorn eine Drehung des linken nach innen und aussen und bei dem 11jährigen Mädchen auch nach oben und unten hervorzurufen. Binokulare Divergenz konnte nicht erzielt werden. Diese auf dem Wege der hypnotischen Suggestion erzielten Resultate sprächen dafür, dass jedes Auge ein vollständiges Bewegungscentrum besitze, aber diese Centren infolge der beständig associierten Bewegungen der Augen sehr eng miteinander verbunden seien.

Einen interessanten Fall in dieser Hinsicht führt Eugène Dupuy (1379) an.

Ein 27jähriger intelligenter Mann konnte bei Unbeweglichkeit des einen Auges das andere nach verschiedenen Richtungen frei bewegen, er konnte auch mit beiden Augen zugleich divergieren.

Diese Angaben bedürfen einer weiteren Kontrolle.

Über Augenmuskelkrampf durch „psychische Infektion" berichtet Rubbrecht (1380).

Derselbe sah zwei Freundinnen auf einer Hebammenschule, von welchen eine an einer Augenmuskelkontraktur litt und die zweite „psychisch infizierte". Eigenartig war noch, dass bei der Infizierten der Krampf allein dann auftrat, wenn sie mit beiden Augen sah, während bei Verschluss des einen Auges das andere in allen Richtungen frei beweglich war.

Wir teilen die Krampfformen der Bulbusmuskulatur bei Hysterie am zweckmässigsten in folgende Gruppen:

1. Spasmus einzelner Muskeln (spastisches Schielen).

Kontraktur eines Rectus internus.

Nonne und Beselin (1381). Die 24jährige Kranke wurde unter heftigen Schmerzen im linken Auge und der linken Kopf- und Nackenhälfte von Doppelsehen befallen. Das

linke Auge blieb beim Blick nach links zurück. Lichtscheu, wechselnde Herabsetzung der Sehschärfe und Einengung des Gesichtsfeldes waren vorhanden. Unter Rückfällen trat Heilung ein. Ausserdem hatte sich spastische Ptosis eingestellt. Die Einwirkung der Psyche ergab sich daraus, dass die Kranke einem vorgehaltenen Gegenstande mit dem linken Auge nicht nach links folgen konnte, und gleich darauf, beim Augenspiegeln aufgefordert dorthin zu sehen, dies ziemlich leicht ausführte.

Das Schielen beruhte auf wechselndem Krampfe des linken Rectus internus.

d'Hélot (1382) beschreibt einen Fall von spastischem Strabismus convergens sin. bei einem Falle von hysterischer Hemiplegie, bei dem auch Spasmus glossolabialis bestand.

De Lapersonne (1383) sah plötzliches Auftreten von Strabismus convergens bei einer 14jährigen Hysterischen.

Ulrich (1384) beobachtete intermittierenden Spasmus eines M. rectus internus bei einer 35jährigen hysterischen Frau. Die Refraktion war emmetropisch. Anfälle von vorübergehender Erblindung, einige Minuten bis Tage dauernd, waren vorangegangen. Auf der Strasse sah die Patientin die Personen bisweilen sechs- und mehrfach.

Bei anderen war das spastische Einwärtsschielen mit Nystagmus verbunden.

Wolffberg (1385). Rechts Erblindung, links totale Farbenblindheit, Strabismus convergens, Nystagmus und spastische Ptosis.

Emmert (1386) konnte bei einer Hysterischen Strabismus convergens und Nystagmus auf beiden Augen konstatieren.

Wieder bei anderen war der Krampf des Rectus internus mit Krampf der Akkommodation verbunden.

So hat nach Gilles de la Tourette (1393) A. v. Graefe Kontraktur des Internus und Spasmus der Akkommodation beobachtet.

Landesberg (1387) berichtet über einen 13jährigen hysterischen Knaben mit Blepharospasmus, Akkommodationskrampf und tonischer Kontraktur des M. rectus internus.

Kontraktur des Rectus superior.

Terrier (1388) berichtete über einen Fall bei einer hysterischen Frau mit Kontraktur des M. rectus superior, Rectus externus und Obliquus inferior im Anschlusse an eine Neuralgie des Trigeminus.

Krampf des Levator mit Krampf des Rectus inferior.

Goldscheider (1389) beobachtete bei einer Hysterischen, dass, wenn dieselbe nach unten blickte, der linke Bulbus krampfhaft nach unten innen gezogen wurde, während das linke obere Augenlid sich erhob.

Goldscheider nahm einen Krampf im oberen Augenlide und im Rectus inferior an. Der erstere wurde für gewöhnlich durch Willenskraft überwunden und kam nur zum Vorschein, wenn das linke Auge sich in einer Lage befand, wo es nicht mehr fixierte.

2. Krampf der gleichen Muskeln beider Augen.

Krampf beider Recti inferiores und interni

Hitzig (1390). In diesem Falle bestand doppelseitige hysterische Amaurose, doppelseitige Ptosis und beiderseits Kontraktur des Rectus inferior und internus.

Bei Müllers (1391) Patienten waren beide Augen nach unten gezogen infolge von Krampf der unteren Recti, welcher mit der Pinzette zu überwinden war.

Donaldson (1392) sah eine 70jährige Frau, bei welcher vor 20 Jahren die Augen angefangen hatten, sich allmählich nach innen zu drehen. Die Augenlider konnten nur

teilweise mittelst des Frontalis gehoben werden. Beide Augäpfel waren soweit nach innen und unten gedreht, dass kaum noch etwas vom äusseren Hornhautrande am inneren Canthus zu sehen war. Die Bewegung war sehr beschränkt. Die Lichtempfindung erhalten. Ätiologische Anhaltspunkte fehlten.

Krampf der Recti superiores beider Augen.

Strübings (1394) Fall von Katalepsie zeigte eine Stellung der Bulbi nach oben mit stärker oder schwächer konvergierenden Sehachsen. Die Pupillen weit, reagierten langsam und träge auf Licht. Beim Öffnen der Augen leistete der M. orbicularis einen starken Widerstand.

Schiller (1395) beobachtete bei einem 10jährigen kataleptischen Mädchen eine unbewegliche Blickstellung der Augen nach oben, während die Pupillen weit und gut beweglich erschienen.

Samelson (1396). Ein 16jähriges Mädchen litt beinahe ein Jahr lang an äusserst starkem und täglich wiederkehrendem tonischem Krampf der Recti superiores beider Augen, jedesmal begleitet von sehr heftigem Kopfweh. Die Mutter der Patientin soll an tuberkulöser Phthisis gestorben sein und einige verstorbene Geschwister sollen Symptome tuberkulöser Meningitis gezeigt haben.

Krampf beider Recti interni (Konvergenzkrampf).

Manz (1397) berichtet über eine hysterische Person mit spastischer Kontraktur der Mm. recti interni und Akkommodationskrampf und einer gleichzeitigen Amblyopie mit öfteren Rezidiven.

Schweigger (1398). Ein 20jähriges hysterisches Mädchen erblindete erst auf einem, dann auch auf dem zweiten Auge bei gut erhaltener Lichtreaktion der Pupillen. Heilung in 5 Tagen durch Induktionsstrom. Zwei Jahre später neue Erblindung, zugleich doppelseitiges Konvergenzschielen mit Einstellung auf einen 10—20 cm entfernten Punkt. Der Versuch, das Auge nach aussen zu drehen, geschah nur mit kurzen zuckenden Bewegungen mit sofortigem Zurückschnellen in die konvergierende Stellung. 8 Tage später alles normal.

Ein anderes 15jähriges hysterisches Mädchen hatte gleichfalls solchen vorübergehenden Strabismus convergens. Die Bewegung nach aussen ward mit ähnlichen zuckenden Bewegungen ausgeführt.

Fuchs (1399) hat drei Fälle von Konvergenzkrampf beobachtet. Bei jedem Versuche, ein Objekt, nahe oder fern, zu fixieren, begaben sich sofort beide Augen in die äusserste Konvergenzstellung, wobei sich die Pupillen sehr stark verengten und die Akkommodation angespannt wurde.

Köllner (1400) demonstrierte einen Patienten, der an einem Konvergenz-, Sphinkter- und Akkommodationskrampfe litt. Zugleich fanden sich Krämpfe im Bereiche des oberen Fazialis, ferner halbseitige Verschiedenheit der Schmerzempfindung und Druckpunkte, von denen aus der Krampfzustand zeitweilig zum Aufhören gebracht werden konnte.

Mutschler (1401). Spasmus der Recti interni auf hysterischer Basis. Es bestand gleichnamiges Doppeltsehen mit gleichbleibendem Abstande der Doppelbilder nach links und rechts ohne Beschränkung der Beweglichkeit.

Berry (1402) berichtete über ein 18jähriges Mädchen mit Migräne und Hysterie, welches Anfälle mit Spasmus der Recti interni darbot.

Kunn (1403). Im zweiten Falle handelte es sich um Krämpfe in der Muskulatur der Lider, Konvergenzkrämpfe und Nystagmus. Die Krämpfe dauerten nur so lange, als die Fixation eines nahen Objektes beabsichtigt wurde.

Der dritte Fall zeigte die Form der reinen Konvergenzkrämpfe mit Beteiligung der interioren Muskulatur bei völligem Freibleiben der Lidmuskulatur. Während der Krämpfe konnten die Augen nach keiner anderen Seite bewegt werden.

Im vierten Falle bestand eine Kombination von Konvergenzkrampf mit klonischen Krämpfen der Lidmuskulatur.

Wir beobachteten bei einem 16jährigen Mädchen infolge eines in einer Gesellschaft vorgenommenen Hypnose das Auftreten von heftigen hysterischen Anfällen, dabei trat des öfteren ein starker Konvergenzkrampf der Bulbi auf. Patientin wurde auf suggestivem Wege geheilt entlassen.

Ferner sahen wir bei einer 28jährigen Frau das Bild einer hysterischen Pseudomeningitis mit Nackenstarre und Konvergenzkrampf der Augen. Auch diese Patientin verliess symptomenfrei das Krankenhaus.

Wallenberg (1404) gibt als Ursache des erworbenen funktionellen Konvergenzkrampfs übermässig langes Arbeiten mit Konvergenzanstrengung an. Dreimal handelte es sich um hysterische Personen. Zwei davon waren junge Mädchen in der Reifeentwickelung mit starkem Körperwachstum.

Bei anderen mag mehr oder weniger hochgradige Hypermetropie neben der nervösen Veranlagung die Ursache sein.

Meist ist auch ein Krampf des Sphincter pupillae und Akkomodationskrampf damit vergesellschaftet.

Guthrie und Turner (1405) fanden bei einem 23jährigen Manne Parese des rechten Abducens mit Krampf beider Musculi recti interni, beiderseits Neuritis optici.

Während des Krieges machte Kehrer (l. c.) ausserordentlich interessante einschlägige Beobachtungen, die er einer eingehenden Analyse, Beschreibung und Behandlung unterzogen hat:

1. R., 31 Jahre alt. Grenadier — 1915 eingezogen. Nach einer Erkältung Sehstörung. Rannte gegen einen Vorgesetzten; wurde tätlich. Die Verurteilung nach § 51 des Strafgesetzbuches aufgehoben. 1917 als Armierungssoldat wieder eingezogen. S R—10,0 D. Finger in 1 m = S L—9,0. $^1/_{12}$. Rechtes Auge maximal nasal gedreht, keine Auswärtsdrehung. Linkes Auge: Auswärtsdrehung unvollkommen. Patient scheint durch seine Störungen kaum gehindert.

Nach Prof. v. Szily war die scheinbare doppelseitige Abduzenslähmung eine krampfhafte Kontraktur der Interini. Ein Akkommodationskrampf war nicht mehr nachweisbar. Keine Doppelbilder. Myopische Fundusveränderungen.

Durch Suggestionsbehandlung konnte der Blick nach links auf kurze Zeit bis zur normalen Exkursion gebracht werden, und schliesslich wurde durch starke Verbalsuggestion völlig freie Beweglichkeit jedes Auges für sich und beider Augen bei konjugierten Bewegungen herbeigeführt.

2. 33jähr: P. litt vom 9.—12. Jahre an epileptischen Anfällen. Soll schon in der Schule geschielt haben. 1914 ins Feld. Sehbeschwerden. 1916 wegen Incontinentia urinae und Pollakisurie ins Lazarett. Strabismus convergens. Sehr enge, träge reagierende Pupillen. Pseudoptosis. Es bestand hysterischer spastischer Akkommodations- und Konvergenskrampf.

Myopie 4—5 D wechselnd vorgetäuscht.

Durch verschieden psychotherapeutische Massnahmen wurde auch hier ein guter Erfolg erzielt.

3. 24jähr. Soldat bekam nach einem Trauma eine seitliche Ablenkung beider Augen von 5wöchentlicher Dauer; darauf trat ziemlich plötzlich spastisches Konvergenzschielen ein.

Kehrer hob hervor, dass in diesem Falle entweder das organische Krankheitsbild (kleine Blutung im Pons mit Deviation conjuguée) ganz schleichend unter hysterische Regie getreten (Ziehens hysterische Automimesis) oder es könnte von Anfang an die seitliche Augenablenkung eine sensorische psychogene gewesen sein.

Einen ähnlichen Fall beobachtete Manz (Berl. klin. Wochenschr. 1880, 2 u. 3), bei welchem auf eine Deviation conjuguée ein Strabismus convergens spasticus folgte. Daneben bestand eine hysterische Amanorose.

Oloff (Münch. med. Wochenschr. 1917, Nr. 6) beobachtete bei einem Soldaten nach Granatexplosion Einwärtsschielen. Akkomodationskrampf beiderseits, klonische Zuckungen der Bulbi, zuweilen monokulares Doppelsehen.

Wollenberg (Arch. f. Psych. 58, S. 837) sah einen 3 Jahre bestehenden Konvergenzkrampf und beiderseitige Ptosis bei einem Manne, dem infolge eines Unfalls der rechte M. rectus externus vom Ansatz durchgerissen war.

Nach einer Suggestivtherapie nach dem Vorgehen Kehrers wichen die obigen Erscheinungen in $^1/_4$ Stunde.

Wollenberg nahm an, dass es sich um ein einfaches Erschlaffen der Levat. palp. gehandelt habe.

Szily (Atlas der Kriegsaugenheilkunde. Enke, Stuttgart. S. 486) beschrieb 2 Fälle von hysterischem Konvergenz- und Akkommodationsspasmus.

Der Konvergenzkrampf wird am häufigsten unter den hysterischen Augenmuskelkrämpfen beobachtet. Derselbe ist uns mehrfach zu Gesicht gekommen und dies unter grösster Bestürzung der Angehörigen des Patienten, welche dieselben mit der Voraussetzung einer schweren Gehirnentzündung dem Krankenhause zugeführt hatten. Entstanden bei einer grotesken ehelichen oder Liebesaffäre, waren meist zugleich auch Schrei- und hysterische Krämpfe aufgetreten, und hatte der widerliche Anblick solcher Personen mit höchstgradig einwärtsgestellten Augen und starker Miosis auf die Umgebung des Patienten den beunruhigendsten Eindruck gemacht. Der hysterische Konvergenzkrampf mag auch die Veranlassung zu dem in Laienkreisen sehr verbreiteten Glauben Veranlassung gegeben haben, dass man nicht „freiwillig schielen", d. h. irgendeinen idealen, nahe gelegenen Punkt fixieren dürfe, „weil sonst die Augen leicht so stehen bleiben könnten". Bei Wegfall des psychischen Momentes wird wohl meist die zur Konvergenzstellung disponierende Hypermetropie der Patienten die Ursache einer über das Ziel hinausschiessenden Akkommodationsanspannung, die ja mit der Konvergenzstellung vergesellschaftet ist, abgegeben haben.

3. Der Krampf associierter Augenmuskeln.

Einen Koordinationsspasmus der Heber des Blickes beobachtete Reich (1405a). Dieser sah bei einem 30jährigen Hirten nach mehrtägigem Fieber mit Milzvergrösserung mehrere Male in der Stunde je 3—4 Minuten lang sich beide Augen nach oben drehen unter zuckenden Bewegungen. Schmerzen fehlten. Innerhalb von 6 Tagen schwanden die Anfälle unter Anwendung von Jod und Bromkalium.

Die Déviation conjuguée.

§ 191. Nach Pansier (1406) ist die konjugierte Abweichung der Augen während der hysterischen Anfälle häufig, ausserhalb derselben sei sie nur einmal beobachtet worden. Siehe Kehrer (l. c. pag. 428).

Griffith (1407) beobachtete zweimal hysterische konjugierte Ablenkung beider Augen nach links. Beide Fälle betrafen junge Mädchen.

Jakobi und Lamberts (1413) sahen bei einem 15jährigen Mädchen, das im Alter von zwei Jahren an der rechten Augenbraue verwundet worden war, im Alter von

11 Jahren die ersten Anfälle, die als traumatische Hystero-Epilepsie gedeutet wurden. Ausser den Krampfanfällen waren auch Anfälle von Traumzuständen vorhanden, in denen konjugierte Ablenkung der Augen und des Kopfes nach links bestand; anschliessend daran trat Erblindung auf.

Frost (1408) stellte einen Fall von konjugierter Ablenkung beider Augen bei einem 25jährigen hysterischen Frauenzimmer vor.

J. Levy (1409). 37jährige Kranke, doppelseitige hysterische Amaurose mit Lagophthalmus und konjugierter Deviation nach links oben.

Jolly (1410). Dem Patienten fiel ein Mauerstein auf den Kopf. Bei normalem Augenspiegelbefund trat sofort Erblindung auf, Augenkontrakturstellung nach oben und links, eigentümliche Kopfstellung nach rechts und Nackenstarre. Die Pupillen reagierten. Das psychische Verhalten war hysterisch (hysterische Anfallszustände und Analgesien); es blieb eine Erblindung des rechten Auges zunächst noch bestehen, wobei übrigens beim Prismaversuch Doppeltsehen festgestellt wurde.

Berger (1411) bemerkt, dass auch im Zustande des tiefsten Hypnotismus auf starke sensible Reize eine Erweiterung der Pupille eintrete; ferner dass man bestimmte Stellungen der Augen, z. B. bei willkürlicher und im vollkommenen Bewusstsein stattfindender Rechtswendung, nach kurzem Auflegen der warmen Hand längs der Sagittalnaht oder noch besser quer über die Scheitelgegend so fixieren könne, dass auch bei stärkster Willensanstrengung nur eine ganz minimale Exkursion nach der entgegengesetzten Richtung hin ausführbar sei. Sobald man aber das Auge derjenigen Seite, nach der die Blickebene gerichtet sei, auch nur leicht anblase, gingen die Augen wie mit einem Ruck in die verlangte entgegengesetzte Stellung über. Von dem anderen Auge aus gelinge die Lösung dieser Zwangsstellung nicht. In analoger Weise könnte man auch die Augen wider den Willen des Hypnotisierten feststellen, wenn die Blickebene nach oben oder unten gerichtet sei.

Berry (1412) beobachtete bei einem 18jährigen Mädchen Konvergenzkrampf mit Migräne. Einmal trat ein Anfall von starker konjugierter Ablenkung nach links auf.

Bei Ohnmachtsanfällen sieht man häufig beide Augen nach oben gezogen.

§ 192. Was das Auftreten der hysterischen Augenmuskelkrämpfe anbelangt, so entstehen sie am häufigsten im hysterischen Anfalle, seltener ausserhalb desselben. Nicht selten geben psychische und auch leichte mechanische Traumen den Ausschlag. So demonstrierte Peters 1906 (683) eine Patientin, welche eine unbedeutende Verletzung der rechten Cornea durch einen Schlag mit dem Kuhschwanz erlitten hatte. In der Folge stellte sich eine Sehstörung ein, die nur bei Nahesehen auftrat und sich als Konvergenzkrampf charakterisierte. Sonst keinerlei hysterische Symptome.

Hitzig (1414) beschrieb einen Fall. 36jähriger Arbeiter, der das Krankheitsbild einer typischen traumatischen Neurose in der Form der Hysterie darbot, wobei die Hauptsumme der Krankheitssymptome am Auge sich zeigte, nämlich doppelseitige Ptosis, krankhafte Kontraktion des Rectus internus und Rectus inferior beiderseits, starke Pupillenverengerung, angeblich völlige Amaurose. Durch Suggestionsbehandlung verschwanden die Erscheinungen. Das anfänglich stark konzentrisch verengte Gesichtsfeld wurde normal und S = 1.

Auf eine andere Gelegenheitsursache weist

Tranjen (1415) hin. Derselbe sah bei einem Offizier einen Krampf des Obliquus superior und Rectus internus auf dem linken Auge eintreten, welcher das Auge ganz nach oben drängte, wenn der Kopf nach rechts gedreht wurde und die Augen weiter nach rechts gehen sollten. Der Krampf löste sich wieder beim Geradeaussehen. Der Kranke schrieb das Leiden dem Umstande zu, dass er als Kriegsschüler stets auf dem linken Flügel gestanden und immer beim Sichrichten Kopf und Augen scharf nach rechts hätte nehmen müssen.

Im Falle Terrier pag. 295 traten die Krämpfe im Anschluss an eine Neuralgie des Trigeminus auf.

Im Falle Wallenberg pag. 297 soll übermässige Anstrengung der Konvergenz die Ursache des Krampfes gewesen sein, ebenso wie gewiss eine hochgradige Hyperopie bei hysterischer Veranlagung den Anstoss zu demselben geben könne.

Über psychische Infektion berichtet Rubbrecht pag. 294.

Häufig finden wir Krampf- und Lähmungserscheinungen an den Augen gemischt. Namentlich sind häufig Krampferscheinungen der äusseren Augenmuskeln mit hysterischer Erblindung gemeinsam beobachtet, so in dem obigen Falle von Hitzig, ferner in den Beobachtungen von Ulrich pag. 295, Wolffberg pag. 295, Schweigger pag. 296, Jolly pag. 299, Levy pag. 299.

In der Beobachtung von Levy pag. 299 bestand neben Amaurose und konjugierter Deviation noch Lagophthalmus, im Falle Köllner pag. 296 Fazialiskrampf, im Falle d'Helot pag. 295 spastischer Strabismus sowie Spasmus glosso-labialis mit Hemiplegie.

In Krons (1416) Beobachtung handelte es sich um eine 35jährige Näherin, die im 20. Lebensjahre zuerst doppelseitig erblindete. Seit dieser Zeit traten wiederholt Anfälle von Blindheit auf, deren Dauer 3 Tage bis 18 Wochen betrug. Auch wurde eine rechtsseitige Hemianästhesie und eine linksseitige Hyperästhesie festgestellt, sowie eine gleichzeitige Beteiligung der äusseren Augenmuskeln in Form von Spasmen und Ptosis.

Über einen Wechsel in der Krampfform der Muskeln berichtet:

Berry (1412). Ein 18jähriges Mädchen erkrankte an Migräne und krampfhafter Konvergenz, wahrscheinlich hysterischen Ursprunges. Zu einer Zeit waren beide Augen unveränderlich nach links gerichtet.

Wir beobachteten einen 30jährigen Mann, der in der Kindheit eine Meningitis überstanden hatte und seitdem an Schwindelanfällen beim Bücken litt und sonst noch über folgenden Zustand seiner Augen zu klagen hatte. Patient war nicht lange imstande, einen Gegenstand zu fixieren. Zwangsweise wurden bald die Augen associiert nach einer anderen Richtung hin, meist seitwärts abgelenkt, um dann nach einiger Zeit wieder in die durch die Fixation gewollte Stellung gebracht werden zu können. Sonst waren Lähmungen nicht vorhanden.

Der Willenseinfluss auf die Augenmuskeln wurde also hier zeitweilig überwunden durch eine, vielleicht durch irgendwelchen Reflex hervorgerufene Bewegung der associierten Augenmuskeln bis der Willensimpuls wieder so gekräftigt war, um den reflektorischen Trieb zu überwinden.

Der Nystagmus.

I. Über die **physiologischen Bedingungen** für das Auftreten des Nystagmus und seine verschiedenen **Formen** hatten wir uns pag. 19—25 des weiteren ausgelassen.

Mit wenigen Ausnahmen stellt er einen vom Willen unabhängigen Bewegungsvorgang dar, ohne im allgemeinen einen beschränkenden Einfluss auf die willkürlichen und zweckbewussten Augenbewegungen auszuüben.

Die verschiedenen Formen des Augenzitterns werden wir später in einem gesonderten Kapitel schildern, hier sei nur besonders darauf hingewiesen, dass

das Augenzittern teils im Gegensatz, teils in gewisser Übereinstimmung mit dem Zittern besteht, welches wir an anderen Körperteilen beobachten.

Am häufigsten tritt Zittern bei psychischen Erregungen auf; so namentlich beim Erschrecken, bei Furcht und Angstzuständen sehen wir oft ein Schlottern der Glieder, speziell der unteren Extremitäten. Die Zähne klappern. Bei Kummer sehen wir nicht selten ein Erbeben des Körpers und auch nicht selten Zittern der Hände.

Nystagmus oder nystagmische Zuckungen hat man bei rein psychischen Erregungen nicht beschrieben, es sei denn, dass man den von Uhthoff, Wittmer u. a. geschilderten Schüttelnystagmus hierher rechnet, da letzterer meist erst dann eintritt, wenn die Augen bei fokaler Beleuchtung untersucht werden. Es könnte hier ja eine psychische Erregung, wie Angst, mit im Spiele sein. Ziemlich sicher kann man wohl den von Elschnig geschilderten Nystagmus mit Konvergenzkrämpfen manchmal als psychisch bedingt ansehen, da der Autor besonders darauf aufmerksam macht, dass der Symptomenkomplex eintritt, wenn der Patient angefahren oder zur Leseprobe aufgefordert worden war. Also dürfte auch wohl hier die Angst oder der Schreck das auslösende Moment gewesen sein.

Bei der psychischen Emotionen der Wut, der sehnsuchtsvollen Erwartung, ja der Freude, kann man nicht selten Beben und Zittern des Körpers, der Hände usw. beobachten; jedoch ist unseres Wissens nie dabei ein Nystagmus gesehen worden, der vorher nicht dagewesen ist.

Bekannt ist ferner das Zittern, das infolge von Schwächung des Organismus, so bei schwerer Arbeit, auch bei blosser Ermüdung, auftritt. Hierher könnte man den erworbenen Nystagmus rechnen, so den Bergarbeiternystagmus.

Eine der häufigsten Zitterformen ist das Zittern infolge von Kälte; nach schmerzhaften Eingriffen, ferner durch Reizung sensibler Nerven, z. B. beim Katheterisieren. Ein Augenzittern aus diesen Ursachen ist uns nicht bekannt.

Dagegen finden wir Nystagmus ebenso häufig wie z. B. Zittern der Hände bei Intoxikation, wie bei Alkohol, Schwefelkohlenstoff, Blei, Arsein, Quecksilber usw., ferner bei Krankheiten, wie Epilepsie, Basedow, multiple Sklerose, Paralyse, Tabes, Friedreichscher Krankheit usw. Das idiopathische Zittern hat seine Analogie mit dem kongenitalen, familiären und hereditären Nystagmus.

Bei diesem Vergleich des Augenzitterns mit dem Zittern der Glieder sei noch kurz auf die Arbeit von Bornstein und Saenger (1417) hingewiesen, welche sich mit Untersuchungen über den Tremor befasst haben, und zwar benutzten dieselben das Einthovensche Saitengalvanometer

Die Fähigkeit, elektrische Ströme zu liefern, scheint eine der Grundeigenschaften der irritablen Substanz zu sein. Nervenzellen und Nervenfasern besitzen sie ebenso wie die Muskulatur und bei letzterer selbst scheinen, wenn überhaupt, so nur ganz ausnahmsweise, Kontraktionen ohne elektrische Erscheinungen vorzukommen.

v. Monakow meinte, dass beim Tremor die Innervation rhythmisch weiter vor sich ginge, nur dass wenige Reize vom Zentralorgan gesandt würden, oder dass die Reize schneller beendet würden. Die erste Form nannte er neurogen, weil die Impulse in einem langsamen Tempo vom Zentralnervensystem abgesandt würden; die zweite myogen, weil durch einen zu schnellen Ablauf im Muskel der Muskel Zeit hätte, sich zu erschlaffen.

Man nahm an, dass jedem einzelnen Zitterstoß eine Erregung entspräche. Dies ist nach den Untersuchungen von Bornstein und Saenger nicht der Fall. Jeder einzelne Zitterstoss besteht vielmehr aus mehreren (drei bis sechs) Einzelerregungen; er ist daher keine Einzelzuckung, sondern ein kurz dauernder Tetanus. In einem solchen Tetanus können sich die einzelnen Impulse in normalem Rhythmus folgen und die Ausbreitung der Erregung kann mit der normalen Geschwindigkeit vor sich gehen. So kann man von einem centralen Tremor sprechen, also von einer Bewegung, die in fast jeder Beziehung normal verläuft, bei der nur die vom Zentralnervensystem im Rhythmus von 50 in der Sekunde entsandten Impulse mehr oder minder oft abgebrochen werden. So ist auch das Augenzittern ein centraler Vorgang bei intakter Augenmuskulatur.

Gregor und Schilder (D. Zeitschr. f. Nervenheilk. Bd. 45) stellten zu gleicher Zeit ähnliche Muskelstudien mit annähernd übereinstimmendem Resultat an.

Von dem Nystagmus oder Augenzittern muss man langsame, hin- und herpendelnde Bewegungen der Bulbi unterscheiden, die man im tiefen Schlafe, in der Chloroformnarkose, in komatösen Zuständen, sowie bei Neugeborenen beobachtet. Vergl. Seite 31.

II. Kurzer historischer Überblick über die Auffassungen des Nystagmus.

§ 193. Nach Wilbrands schon im Jahre 1884 angestellten Erwägungen könne es sich beim Nystagmus nur um reflektorische Augenbewegungen handeln. Nach ihm seien die Bedingungen zum Auftreten von Nystagmus im allgemeinen dann gegeben, wenn der regulierende Willenseinfluss von der Grosshirnrinde gegenüber der reflektorischen Tätigkeit vom Mittel- und Kleinhirn aus für die Gleichgewichtserhaltung der Muskelleistung der Augen wie des ganzen Körpers zu schwach sei, mit anderen Worten (Wilbrand [1596]): wenn die Tätigkeit der willkürlich motorischen Augencentren der Grosshirnrinde gegenüber der reflektorisch-motorischen Tätigkeit des Mittel- und Kleinhirnes beeinträchtigt, die centrifugalen Leitungsbahnen vom Mittel- und Kleinhirn zu der Augenmuskulatur aber unversehrt erhalten geblieben seien. In dieser Abhandlung Wilbrands finden sich Angaben über die Resultate von Tierexperimenten.

Nach Spiller und Posey ist der Nystagmus wahrscheinlich die Folge einer Störung der motorischen Energie von beiden Seiten des Gehirns. Wenn wir fixieren und die Augen ruhig gehalten werden, würden die Impulse zur selben Zeit in gleicher Weise vom rechten und linken Gyrus angularis ausgesendet.

Beim Nystagmus folgten die Impulse vom rechten und linken Gyrus angularis in rascher Folge hintereinander her.

Nach Oglesby kann ein Nystagmus die Folge einer venösen Stauung im Gehirn sein infolge einer dauernd gezwungenen Haltung (z. B. bei Bergarbeitern).

Jeaffreson glaubte, dass eine Kompression der Vertebralarterien, verursacht durch ungewohnte Stellung bei der Arbeit (Bergarbeiter) Nystagmus hervorrufen könne.

Romiée hielt eine Akkommodationsschwäche für die Ursache des Nystagmus.

Schröter glaubte, dass Nystagmus infolge von Intoxikation hervorgerufen werden könne.

1905 trat ein entscheidender Wendepunkt in der Auffassung des Nystagmus ein infolge der Entdeckung der kalorischen Reaktion durch Bárány. Auf der Klinik Politzers hatte er bemerkt, daß Patienten mit Ohreiterung nach der Ausspülung häufig über Schwindel klagen. Bei denselben beobachtete er einen starken Augennystagmus, der eine ganz bestimmte Form und Richtung hatte. Durch eingehende Untersuchungen und Experimente ergründete er die wichtige Tatsache, dass die beiden Labyrinthe eine tonische Innervation der entgegengesetzt wirkenden Augenmuskelgruppen bewirken, so zwar, dass das rechte Labyrinth auf die Linkswender und das linke Labyrinth auf die Rechtswender wirkt. Er ergänzte die neuen Befunde durch die Entdeckung der vestibulären Beeinflussung der Körpermuskulatur (siehe pag. 25). Er machte zuerst auf die sog. Fallreaktionen[1]) und die Gleichgewichtsstörungen aufmerksam, die während des Nystagmus auftreten und ersann die nach ihm benannte Zeigereaktion, die gegenwärtig von jedem angewandt wird, der die Funktion des Kleinhirnes feststellen will.

Bárány kam etwa zu folgenden Schlußfolgerungen:

1. Die cirkumskripte Erkrankung des peripheren Endorgans gibt sich hauptsächlich durch Nystagmusanfälle kund. In anfallsfreien Zeiten fehlt der Nystagmus oder tritt nur in den Endstellungen auf.

2. Bei der totalen Zerstörung des Vestibularapparates verschwindet der zuerst heftig einsetzende horizontale Nystagmus horizontalis und rotatorius nach Verlauf von einigen Wochen vollständig.

3. Bei Erkrankungen des Ganglion vestibulare und des N. vestibularis finden sich im allgemeinen dieselben Symptome wie bei

[1]) Die Richtung der Gleichgewichtsstörung sei in absolut gesetzmässiger Weise mit der Richtung des Nystagmus und der Stellung des Kopfes verknüpft.

Zum Beispiel: Der Nystagmus rotatorius nach links bei aufrechter Kopfhaltung bedinge ein Fallen nach rechts.

Die Drehung des Kopfes um 90° nach links bewirke ein Fallen nach vorne. Die Drehung des Kopfes von 90° nach rechts ein solches nach rückwärts. Nystagmus verticalis nach abwärts bei aufrechter Kopfhaltung bedinge ein Fallen nach rückwärts.

Erkrankung des Endorganes. Differentialdiagnostisch kommt nur Mitbeteiligung anderer Hirnnerven in Betracht.

Die häufigste Ursache der Lähmung des N. vestibularis ist die Drucklähmung bei Tumoren.

Die partielle Erkrankung der Kernregion bewirkt Nystagmus nach der einen oder anderen Richtung.

Sehr häufig ruft jede Kopfbewegung Schwindel und Nystagmus hervor.

4. Isolierte Erkrankung im Bereich der hinteren Längsbündel zwischen Vestibularis- und Abducenskern müsste spontanen Nystagmus nach der einen und Ausfall des experimentell hervorzurufenden Nystagmus nach der anderen Richtung zeigen.

5. Erkrankungen der Kernregion der Augenmuskeln heben den vestibulären Nystagmus im Bereiche der Lähmung auf, lassen aber den Nystagmus im Bereiche der erhaltenen willkürlichen Augenmuskelbewegung vollkommen intakt.

6. Bei den supranukleären Lähmungen der Augenmuskeln (Blicklähmungen) kann man die rasche Bewegung des Nystagmus im supranukleären Blickcentrum ausgelöst sehen.

Beim Rückgang einer Blicklähmung sieht man stets einen groben Nystagmus nach der Seite der Lähmung erscheinen, der teils vestibulär, teils durch die Augenmuskelparese bedingt ist.

Bei doppelseitiger Blicklähmung fehlt Nystagmus im Bereich der Lähmung.

7. Kortikaler Nystagmus kommt nach Barany besonders im Beginne von epileptischen Anfällen vor.

Aus den eben erwähnten Schlussfolgerungen 6 und 7 geht hervor, dass Bárány das Centrum der raschen Phase des Nystagmus in das pontine supranukleäre Blickcentrum verlegt hat.

Nach Coppey, Rosenfeld, Bartels und Ohm sprechen klinische Tatsachen (so das Verhalten in der Narkose) dafür, dass die rasche Phase des Nystagmus durch Vermittelung der Hirnrinde zustande kommt.

Bauer und Leidler (1419), ebenso wie de Kleyn und Dusser de Barenne widersprechen der Ansicht dieser Autoren, indem sie durch Tierexperimente nachwiesen, dass auch nach Exstirpation beider Grosshirnhemisphären die rasche Nystagmusphase auslösbar sei.

Auch Brunner glaubt nachgewiesen zu haben, dass die beiden Komponenten des vestibulären Nystagmus vom Gehirn unabhängig seien, was ja für die langsame Komponente schon lange bekannt war.

Der vestibuläre Nystagmus kommt nach Brunner auf folgende Weise zustande:

Wenn beispielsweise vom rechten Labyrinth ein Reiz ausgeht, so pflanzt sich derselbe längs des rechten Nervus vestibularis zu den Vestibulariskernen fort. Von hier gehen Bogenfasern zum hinteren Längsbündel und so zu den Augenmuskelkernen, wodurch es zur Innervation des linken M. rectus ext.

und des rechten M. rectus int., also zum Blick nach links kommt. Durch die Kontraktion der betreffenden Muskeln komme es zur Reizung der in ihnen enthaltenen Endkerngerüste und diese pflanze sich in den Augenmuskelnerven in den Hirnstamm fort (Sherrington) und gelange so in das Gebiet der Augenmuskelkerne. Hier bewirke sie eine Kontraktion des rechten M. externus und linken M. internus und Blick nach rechts (rasche Komponente des Nystagmus).

Der vestibuläre Nystagmus sei also eine Verknüpfung zweier Reflexe.

Marburg (1420) bezieht auf den Deitersschen Kern: rhythmischen Nystagmus, Schwindel, Unsicherheit beim Gehen, Fallen nach der Seite, abnorme Kopfhaltung und vielleicht Reflexverlust.

Nach Rothfeld (1421) ist der centrale Mechanismus des Nystagmus noch nicht geklärt.

Was nun die Abhängigkeit der Augenbewegungen von der Gehirnrinde betrifft, so lässt sich ein Centrum für einzelne Augenmuskeln nicht nachweisen, ausser vielleicht für den Levator palpebrae sup. (siehe kortikale Ptosis Bd. I der Neurologie des Auges pag. 96). Bei Reizungsversuchen oder Rindenexstirpationen hat man nur associierte Seitenablenkungen kontralateraler Natur, eventuell auch verbunden mit Höhenablenkung verknüpft, nachzuweisen vermocht. In einzelnen Fällen hat man Rindennystagmus beobachtet.

Auch weist das Vorkommen des willkürlichen Nystagmus (siehe pag. 313) darauf hin, dass direkt von der Hirnrinde aus ein richtiger Nystagmus zustande kommen kann. Siehe später Grosshirnnystagmus, wo wir die in Betracht kommenden Punkte eingehender behandeln werden.

III. Experimentelle Erzeugung des Nystagmus.

Nach Hitzig traten bei Exstirpation des Flockenstiels Augenbewegungen, nach Exstirpation des Flocculus Nystagmus auf.

Pietro Renzi beobachtete Nystagmus bulbi et palpebrae bei seinen Reizversuchen am Kleinhirn.

Nach den Untersuchungen von Dr. Schwahn entstand Nystagmus, als kleine Einschnitte am Lobus post. des Kleinhirnes gemacht wurden. Ritzte er das Corpus restiforme, so entstand ebenfalls Nystagmus.

Nach den Untersuchungen von Duret trat Nystagmus ein, wenn eine in den Aquaeductus Sylvii geführte Sonde das untere Ende diese Kanales berührte.

Vulpian notierte bei 13 Experimenten 6 mal Nystagmus, also fast in der Hälfte aller Fälle, und bei diesen 6 Fällen war der Boden des IV. Ventrikels jedesmal verletzt.

Bei Reizung und Verletzung der centripetalen Bahnen des Mittel- und Kleinhirns tritt nach den Experimenten von Ferrier Nystagmus auf.

Ebenso durch Reizung von der Haut aus.

Bei Reizung des N. trigeminus kommt ebenfalls Nystagmus vor. So beim Eingiessen ätzender Flüssigkeit in den Konjunktivalsack nervöser Individuen.

Zehender sah einen anfallsweise auftretenden Nystagmus unter Wirkung einer konzentrierten Eserinlösung bei einem 12jährigen Knaben entstehen.

Schon vor den Báranyschen Untersuchungen haben Lockhart-Clarke und Meynert, Cyon und Schwabach bei Affektionen des Akustikus und des Vestibularapparates Nystagmus beobachtet.

Nystagmus kann nach den Angaben früherer Experimentatoren hervorgebracht werden durch Reizung:

1. des Gyrus frontalis sup. und med. und des Gyrus angularis,
2. der Lobi optici,
3. des Bodens des IV. Ventrikels und Aquaeductus Sylvii,
4. durch Reizung verschiedener Stellen der Kleinhirnoberfläche,
5. durch Störung der Gleichgewichtsverhältnisse des Mittel- und Kleinhirns,
6. des Crus cerebelli ad pontem.,
7. des Corp. restiforme,
8. Reizung und Zerstörung der halbzirkelförmigen Kanäle,
9. Retinalreize,
10. durch Reize des N. trigeminus.

Bechterew (1422) beobachtete nach Durchschneidung des mittleren Kleinhirnschenkels bei Tauben, Kaninchen und Hunden Rollbewegungen nach der entgegengesetzten Seite, begleitet von Ablenkung der Augen und heftigem Nystagmus.

Baginsky (1423) berichtete über Experimente an Kaninchen und Hunden, mit Zerstörung der Bogengänge und benachbarter Teile des Kleinhirns. Er fand, dass die Entfernung der Flocke ein- oder beiderseits bei Kaninchen in den meisten Fällen keine Erscheinungen im Gefolge hat, zuweilen aber bilateralen Nystagmus vorübergehend hervorrufe; ferner dass nach Anbohrung des Labyrinths ein beiderseitiger, sehr heftiger Nystagmus erfolge. Starre der Augen und krampfhafte Rotationen pflegten dem voranzugehen. Die Magendiesche Augenstellung sei meist mit dem Nystagmus vergesellschaftet. Das gleichseitige Auge nach oben und aussen, das kontralaterale nach innen und unten gerichtet. Bei Hunden brachte die Anbohrung des Labyrinthes oftmals keine Veränderungen, bei den meisten Experimenten aber beiderseits starken Nystagmus, Rollen der Augen, Verengerung der gleichseitigen Pupille, Empfindungslosigkeit der Hornhaut und Schwindelbewegungen in der verschiedensten Art.

Trombetta und Ostino (1424) stellten Experimente über die Entstehung des Nystagmus an und kamen zu dem Schlusse, dass es sich um eine Reiz- und nicht um eine Lähmungserscheinung handele. Der Nystagmus sei ein motorisches Äquivalent des Schwindels; letzterer trete ein, wenn ersterer aufhöre.

Bauer und Leidler (1425) machten an 17 Kaninchen Experimente. Exstirpation des Kleinhirnwurms bewirkte in allen Fällen eine quantitative

Änderung des Nystagmus nach dem Drehungsversuch, und zwar so, dass Zeitdauer und Intensität des Nystagmus ganz auffallend gesteigert wurde.

Niemals trat nach Exstirpation von Kleinhirnteilen ein spontaner Nystagmus auf.

Exstirpation des Grosshirns, ja sogar ausgiebige Zerstörungen des Mittelhirns brachten den vestibulären Nystagmus nicht zum Schwinden.

Spontaner Nystagmus könne nach den Versuchen der Verfasser erst dann eintreten, wenn der centrale Vestibularisapparat selbst ergriffen sei, nie bei einer Kleinhirnläsion.

Bartels (1426) hat bei den verschiedensten Tieren, auch bei Affen, den Akustikus durchschnitten und ebenso wie Högies konstatiert, dass die kompensatorischen Augenbewegungen vollständig ausfielen.

Wird der rechtsseitige Akustikus intrakraniell durchschnitten, so kommt es

1. zu einem Nystagmus der Gegenseite;
2. zu einer Vertikaldivergenz der Bulbi derart, dass das Auge auf der durchschnittenen Seite nach unten, das andere Auge nach oben steht;
3. kommt es zu einer Schiefhaltung des Kopfes nach der operierten Seite.

Rothfeld (1421) hat die epochemachenden Experimente von Flourens von der Regulierung der Kopfbewegungen durch den Bogengangsapparat neuerdings nachgeprüft, nachdem schon vorher zahlreiche Forscher (Harless, Czermak, Brown-Séquard, Bechterew, Vulpian, Goltz, Löwenberg, Breuer, Curschmann, Ewald, Böttcher, Bornhardt u. a.) die Flourensschen Experimente wiederholt hatten.

Nach Durchschneidung des hinteren vertikalen Bogenganges trat als Hauptsymptom Wendung des Kopfes, Deviation des Kopfes nach der operierten Seite und Nystagmus zur gesunden auf.

Nach Durchschneidung des vorderen vertikalen Bogenganges tritt neben der Kopfdrehung nach der operierten Seite ein vertikaler Nystagmus nach der operierten Seite ein, der sich dann in einen diagonalen Nystagmus nach rechts hinten sich verwandelt.

Während der Durchschneidung des linken horizontalen Bogenganges entsteht Kopfdrehung in horizontaler Ebene zur rechten Seite und horizontaler Nystagmus zur operierten. Nach der Durchschneidung wird der Kopf zur operierten Seite gedreht, wobei horizontaler Nystagmus nach der gesunden Seite entsteht.

Sehr interessant sind ferner die Rothfeldschen Experimente am Kaninchen beim Drehen.

Zehnmaliges Drehen nach rechts bei normaler Kopflage bewirkte Kopf- und Augennystagmus nach links, ferner Krümmung der Wirbelsäule und Vorneigebewegungen nach rechts.

Bei dorsal gebeugtem Kopf trat nach zehnmaliger Rechtsdrehung ein vertikaler Nystagmus am rechten Auge gegen das Unterlid; am linken gegen das Oberlid auf. Das Tier fiel nach rechts.

Rothfeld skizzierte den Weg, auf welchem die labyrinthären Reize für den Nystagmus auf die Augenmuskeln übertragen werden, auf Grund der von Reich angegebenen anatomischen Tatsachen folgendermassen:

„Von den peripheren Nervenendigungen in den Bogengangsampullen wird der Reiz zum Ganglion vestibulare und von hier zum Deiterschen Kern geleitet; er gelangt, durch den Fasciculus longitud. post. zu den Augenmuskelkernen des Abducens, des Okulomotorius und Trochlearis; auf diese Weise hat eine labyrinthäre Erregung Augenbewegungen in Form von Nystagmus zur Folge. Es sind rhythmische, aus einer langsamen Ablenkung nach einer Seite und nachfolgender rascher Rückkehr in die ursprüngliche Lage zusammengesetzte Augenbewegungen. Ob die Bárányesche Ansicht richtig sei, dass die langsame Phase des Nystagmus peripheren, die rasche centralen Ursprungs wäre, hält Rothfeld noch nicht für endgültig erwiesen.

Dusser de Barenne war so freundlich, uns seine mit A. de Klein angestellten Versuche über den Einfluss des Grosshirns auf die vestibulären Augenreflexe beim Kaninchen mitzuteilen:

1. Nach Exstirpation einer Grosshirnhemisphäre war der Drehnystagmus auf Drehen nach beiden Seiten in einigen Fällen gleich geblieben.

2. Ein Unterschied in der kalorischen Reaktion der beiden Labyrinthe nach Exstirpation einer Grosshirnhemisphäre wurde nicht wahrgenommen.

3. In einigen Fällen trat nach Exstirpation einer Grosshirnhemisphäre ein Nystagmus nach der operierten Seite leichter auf, als ein solcher nach der nicht operierten Seite.

Weiterhin haben beide Autoren noch Versuche angestellt: 1. Exstirpation einer Grosshirnhemisphäre nach vorheriger Exstirpation des gleichseitigen Labyrinths. 2. Exstirpation beider Grosshirnhemisphären. Auf Grund dieser Experimente erscheint es denselben wahrscheinlicher, dass durch die Hemisphärenexstirpation das Gebiet der Augenmuskelkerne in Mitleidenschaft gezogen werde. Dadurch müssten die Drehnystagmusunterschiede erklärt werden.

IV. Die verschiedenen Formen des Nystagmus. (Vergl. auch Seite 19—25.)

a) Der gewöhnliche Nystagmus.

§ 193b. Auf Seite 22 hatten wir die zwei verschiedenen Formen des Augennystagmus kennen gelernt.

1. den undulierenden Nystagmus, bei welchem beide Bewegungen gleich rasch erfolgen;

2. den sog. rhythmischen Nystagmus, bei welchem man stets zwischen einer langsamen und raschen Bewegung unterscheiden kann.

Der Nystagmus betrifft in der Regel beide Augen; er kann bei manchen Blickrichtungen stärker sein. Er verstärkt sich meistens, wenn man den Patienten beobachtet oder ihm befiehlt, die Augen ruhig zu halten.

Nur der erworbene Nystagmus stört die Patienten dadurch, dass denselben die Gegenstände in zitternder Bewegung erscheinen; bei den anderen Arten desselben ist das in der Regel nicht der Fall. Daher sind die betreffenden Patienten sich des Augenzitterns nicht bewusst. Sie erfahren es durch die Mitteilung von anderen. Blind Geborene oder frühzeitig Erblindete bekommen keinen Nystagmus.

In der Klink machen wir gewöhnlich den Unterschied zwischen Nystagmus und nystagmusartigen Bewegungen. Letztere kommen in den seitlichen Endstellungen schon bei normalen Menschen vor, und zwar in der Form eines minimalen horizontalen und rotatorischen Nystagmus. Nach Bárány in 60%, ebenso nach Offergeld. Dieselben sind daher bedeutungslos. Nur die höheren Grade des horizontalen und rotatorischen Nystagmus in den seitlichen Endstellungen haben pathologische Bedeutung. Wir müssen aber ebenso wie Uhthoff und Bruns darauf hinweisen, dass die nystagmusartigen Zuckungen nicht immer auf einer cerebralen oder cerebellaren Herderkrankung beruhen, sondern der Ausdruck von Augenmuskelparesen sein können.

In der Regel sind aber die pathologischen nystagmusartigen Zuckungen vestibulär bedingt und zeigen eine langsame und eine rasche Bewegung.

In bezug auf die Bewegungsrichtung unterscheidet man horizontalen, vertikalen, rotatorischen, diagonalen und gemischten Nystagmus.

Holmes Spicer (bei Maddox 1427) unterscheidet ausserdem noch einen cirkumduktorischen Nystagmus, der in einer Kombination von horizontalen, vertikalen und rotatorischen Bewegungen bestehe; ferner einen kondivergenten Nystagmus. Derselbe bestehe in Gegenbewegungen der beiden Augen.

Holmes Spicer fand unter 200 Fällen 50% horizontalen, 15% rotatorischen, 12% vertikalen, 4% gemischten, 2% irregulären, 2% cirkumduktorischen und 1% kondivergenten Nystagmus.

Maddox (1427) hat kürzlich einen sog. Wagbalken-(See-saw-) Nystagmus beschrieben.

Ein 53jähriger Wagenbauer mit bitemporaler Hemianopsie bot den seltsamen Anblick der Augen, dass die eine Seite wie bei einem Wagbalken stieg, während die andere sich senkte und umgekehrt. Bei genauerer Untersuchung war mit dem Steigen rechts und dem Fallen links eine konjuguierte parallele Torsion nach links verbunden und umgekehrt. Rechnete man einmal auf und ab als eine Periode, so gab es 152 solcher Perioden in der Minute beim Blick geradeaus, 204 beim Blick nach oben. $S = {}^{6}/_{24}$. Leichte Scheinbewegungen der Gegenstände, gelegentlich Diplopie und Kopfnicken.

Die Seite der Bewegungsrichtung des Nystagmus wird nach der Seite der raschen Phase angegeben, und in Bezug auf die Seite des Patienten.

Jeder Nystagmus beim Blicke geradeaus oder in seitlicher Mittelstellung des Auges ist als pathologisch anzusehen.

Sehr wichtig erscheint es uns, ob es sich um einen Ruhe- oder um einen Fixationsnystagmus handelt. Unter letzterem verstehen wir das Auftreten nystagmischer Zuckungen bei intendierter Fixation eines Gegenstandes. Dieser

Form begegnen wir am häufigsten bei der multiplen Sklerose. Eine Erscheinung, die unter Umständen mit dem Intentionstremor verglichen werden könnte.

In manchen Fällen werden der Nystagmus oder die nystagmusartigen Zuckungen bei Wendungen der Augen nach einer Seite viel stärker als nach einer anderen Richtung; in anderen Fällen wird der Charakter der Zuckungen verschieden. Dies sahen wir exquisit in einem Falle von Tumor der Oblongata, den wir später ausführlich mitteilen werden. Auch Stewart und Bruns beobachteten in einzelnen Fällen, dass der Nystagmus und die nystagmusartigen Zuckungen nach der kranken Seite grobschlägig und langsam, nach der gesunden Seite schnellschlägig und rasch waren.

Wir beobachten gegenwärtig bei einem 10jährigen Knaben, der eine cerebrospinale Meningitis durchgemacht und einen langsamen, ruckartigen Nystagmus nur nach der einen Seite gezeigt hatte. Wahrscheinlich war er durch einen auf derselben Seite befindlichen Herd im Mittelhirn bedingt worden. Es ist aber auch möglich, dass dieser Nystagmus Ausdruck einer unvollständigen Blicklähmung nach der betreffenden Seite ist. Auch Bruns betonte die häufige paretische Natur der nystagmusartigen Zuckungen. Dieselben träten in Erscheinung, bevor die völlige Lähmung sich eingestellt hätte.

Elschnig (1428) gab folgende Anweisungen, Nystagmus zu untersuchen:

1. Wenn der Kranke sich unbeobachtet glaubt oder wenigstens nicht aufmerksam fixiert.

2. Bei Fixation in der Mittellinie und in den peripheren Teilen des Blickfeldes; in beiden Fällen pflegte sich der Nystagmus zu verstärken.

3. Bei monokularer Fixation; mitunter ist der Nystagmus verstärkt, mitunter vermindert.

4. Das Exkursionsgebiet jedes Auges. Nach einer Richtung ist der Nystagmus verstärkt.

5. Die Sehschärfe und Refraktion. Man frage, ob die fixierten Objekte ruhig stehen oder sich bewegen.

Bei Schluss dieses Abschnittes möchten wir darauf hinweisen, dass in der neuesten Zeit die Nystagmusforschung eine strengere Richtung durch die Einführung von Registriermethoden genommen hat. Namentlich sind die exakten Ohmschen Methoden hervorzuheben bei seinen Studien über den Bergarbeiternystagmus und über erworbenes Augenzittern und Schielen.

Buys hat einen Nystagmographen eingeführt, Coppez, Abrahams und Pinnaroli haben auf kinematographischem Wege den Nystagmus zu analysieren versucht.

Es ist zu hoffen, dass bei Anwendung dieser exakteren Untersuchungsmethoden die bis jetzt noch ungeklärt gebliebenen Gebiete in der Nystagmusforschung aufgehellt werden, so wie es Ohm (1429) gelungen ist, auf diese Weise die Beziehungen zwischen Augenzittern und Schielen einerseits und dem Vestibularapparate andererseits klarzulegen.

b) Über den Schüttelnystagmus.

§ 193g. Uhthoff (1430) versteht unter Schüttelnystagmus ausserordentlich schnellschlägige, tremorartige Zuckungen beider Bulbi im associierten und gewöhnlich im horizontalen Sinne um die vertikale Achse. Die Schwingungen der Bulbi von sehr kleinen Exkursionen erfolgten so ausserordentlich schnell, dass eine genaue Bestimmung der Zahl derselben in der Sekunde gewöhnlich zur Unmöglichkeit wurde. Der Schüttelnystagmus sei nicht kontinuierlich, sondern trete entweder periodisch auf, oder meistens nur dann, wenn die Augen bei fokaler Beleuchtung einer Besichtigung unter Anheben der oberen Lider unterzogen würden. Für gewöhnlich sei er nicht vorhanden. Manchmal trete er spontan eine kurze Zeit in die Erscheinung. Lichtscheu und krampfhaftes Zukneifen der Augen komme dabei vor. Meist sei die Sehschärfe normal.

Uhthoff hat 9 derartige Fälle bei Kriegsteilnehmern gesehen. Die Schüttelbewegungen erfolgten in horizontaler Richtung.

Der ophthalmoskopische Befund war in 9 Fällen normal;
3mal bestand einseitiger Anophthalmus,
2mal Hornhauttrübungen auf einem Auge,
1mal Amblyopia congenita,
1mal Fremdkörper in der Sklera.
Die Pupillenreaktion war durchweg gut erhalten.
In 3 Fällen bestanden funktionell nervöse Störungen.

Auch wir haben einige Male bei der Untersuchung der Augen von Kriegsteilnehmern horizontalen Schüttelnystagmus beobachtet, aber leider keine genaueren Notizen aufgezeichnet.

Witmer (1432) beobachtete bei einem jungen, gesund aussehenden Soldaten nach einem mit Bewusstseinsverlust verbundenen Sturz auf den Kopf einen eigentümlichen, am besten als Schüttelnystagmus zu bezeichnenden Nystagmus. Jede Sekunde trat eine kurze, $^1/_2$ Sekunde dauernde und etwa 6—8 Schwingungen umfassende Schüttelperiode ein, worauf etwa $^1/_2$ Sekunde Ruhe folgt. Abgesehen von leichtem hypermetropischem Astigmatismus bestand normaler Augenbefund. Kein organisches Nervenleiden.

Besonders wichtig erschien es Witmer, dass die nystagmischen Schwingungen im Sinne von Konvergenz und Divergenz erfolgten. Während der Nystagmusperiode verengerte sich die Pupille und wurde in der Ruhepause wieder weiter. Er nahm eine Störung des Konvergenz- und Akkommodationscentrums an und neigte dazu sie als funktionell aufzufassen.

Im Anschluss an den Schüttelnystagmus sei an dieser Stelle auf die in der Bretagne von Lenoble und Aubineau (1434a) beobachtete hereditär familiäre Erkrankung hingewiesen, die sie unter dem Namen Nystagmus-Myoklonie beschrieben haben. Es handelt sich um ein unheilbares Leiden, dessen Hauptsymptom in Zittern des Kopfes, der Augen und der Glieder besteht. Meignon (1434b) und Trénel-Paynel (1434c) bestätigten das Krankheitsbild der Nystagmus-Myoklonie.

c) Intermittierender Nystagmus.

§ 193c. Auf intermittierenden Nystagmus und Konvergenzkrämpfe machte neuerdings Elschnig (1433) aufmerksam und hat offenbar denselben Symptomenkomplex wie Uhthoff beschrieben.

Namentlich bei Soldaten, und zwar in 1% der Fälle im Moment, wo der Betreffende angefahren oder zur Leseprobe aufgefordert wurde, erfolgten Konvergenzkrämpfe und dabei oft horizontal oszillierende nystagmusartige Bulbusbewegungen. Wenn der Untersuchte sich unbeobachtet glaubte, hörte derselbe auf.

In einigen Fällen waren Affektionen des Labyrinths, in anderen ausgesprochene hysterische Erscheinungen vorhanden.

Elschnig beobachtete auch einen Fall mit einseitigem Nystagmus des linken Auges beim Blick nach links unten und bei Konvergenzinnervation.

d) Einseitiger Nystagmus.

§ 193d. Der erste, welcher genau das Vorkommen eines einseitigen Nystagmus beschrieben hatte, war Zehender (1434). Derselbe erwähnte einen Fall von einseitigem, in vertikaler Richtung oszillierendem Nystagmus.

Es handelte sich um ein seit frühester Jugend an Kontrakturparalyse der unteren Extremitäten leidendes Mädchen. Die pendelnden Bewegungen setzten in vertikaler Richtung ein an einem aus unbekannter Ursache ganz erblindeten Auge und waren am exkursivsten im Beginne der Fixation und beim Wechsel der Blickrichtung; beim Festhalten einer Augenstellung liessen sie langsam nach, um jedoch bald wieder zu beginnen. An den Bewegungen des Bulbus nahm auch, und zwar besonders, das obere Augenlid teil, wenn auch nur passiv. Verfasser nahm an, dass mehrere Augenmuskeln an dem Krampfzustand beteiligt sein müssten.

Nur einen analogen Fall hatte Zehender in der Literatur gefunden (Soelberg-Wells). Nakonz hat einmal die Oszillationen von oben aussen nach unten innen erfolgen sehen. (Nystagmus rotatorius scheint häufiger vorzukommen. Siehe Arch. f. Ophth. XIV. 2 pag. 240.)

Eversbusch (1435) sah einseitigen horizontalen Nystagmus.

Nettleship (1436) sah bei drei hyperopischen Brüdern auf dem linken Auge einseitigen Nystagmus; temporär verschwanden die Oszillationen.

Derselbe Autor konnte bei einem 15jährigen Knaben am linken Auge einen Nystagmus beobachten, bei dem derselbe zugleich mit dem Kopf langsam schüttelnde Bewegungen ausführte, langsamer, als die Oszillationen des Auges. Schon seit dem 6. Lebensmonat des Jungen existierten diese Zuckungen, denen sich zuerst noch welche im Arm hinzugesellten, die später zurückgingen.

Gordon Norrie (1437). 2 Fälle von einseitigem Nystagmus. Bald nach der Geburt eines Kindes trat Nystagmus auf, am linken Auge rasche horizontale Zuckungen, von Drehbewegungen des Kopfes begleitet; während der Nystagmus nach einiger Zeit aufhörte, blieben die Kopfbewegungen bestehen. Der zweite Fall beraf einen seit langem an disseminierter Sklerose leidenden Manne. Die Sehnerven waren atrophisch, das linke Auge zuckte ununterbrochen. Beim Blick nach aufwärts waren die Zuckungen rotatorisch, beim Abwärtssehen horizontal. Er bemerkte Scheinbewegung der Objekte.

Norrie fand unter sieben Fällen von Nystagmus zweimal einen einseitigen traumatischen mit gleichzeitigen Kopfdrehungen nach der einen Seite. Beide wurden geheilt.

Neustätter (1438) beschrieb 4 Fälle von teils rollendem, schrägem und wagerechtem einseitigen Nystagmus. Bei Fall 3 ging er periodisch von einem Auge auf das andere über. Der Autor meinte, den einseitigen Nystagmus als veränderten doppelseitigen auffassen zu können. Zwar müsse eine Unterbrechung in der Mittellinie angenommen werden, welche die Überleitung der Bewegung hindere. Bei Nystagmus sei immer eine Veränderung der Centren vorauszusetzen. Nach der Schieloperation besserte sich der Nystagmus und trat erst nach längerer Fixation auf. Bei Fall 2 verschwand der senkrechte Nystagmus nach Beseitigung des Auswärtsschielens.

Neustätter bleibt bei seiner Theorie, dass der einseitige Nystagmus eine Abart des doppelseitigen sei und nur einseitig werde durch die Hemmung zwischen den niederen Centren. Auch in den Simonschen Fällen sei der Nystagmus nicht rein einseitig.

Simon (1440) berichtete über mehrere Fälle von einseitigem Nystagmus, der Reiz ging nur von einem Auge aus.

Heimann (1439) bestätigte das Vorkommen von echtem einseitigem Nystagmus, und zwar bei stark amblyopischem Auge.

Krauss (1441) berichtete von zwei Fällen von optischem einseitigen Nystagmus bei einer Frau und einem Manne. Bei der Frau begann der Nystagmus erst als nach der Staroperation ihr fast gänzlich verlorenes Sehvermögen wieder auf $^1/_{15}$ stieg. Bei Fall 2 trat der Nystagmus gerade erst auf, als Patient durch einen Schlag das Sehvermögen des Auges fast ganz eingebüsst hatte. Auch nach der völligen Amaurose hielt der Nystagmus an. Zeitweise verschwand derselbe. Er war in beiden Fällen senkrecht.

Duane (1442) berichtet über seltenere Fälle von einseitigem Nystagmus dessen Ursachen Verf. als wesentlich dieselben ansieht, wie den doppelseitigen, disjunktiven, gleiche Bewegungen, aber in verschiedenen Richtungen, dissociierten [unsymmetrischen] und circumduzierenden). Es scheint als ob der einseitige Nystagmus geheilt werden könne, wenn auf dem zitternden Auge eine optische oder muskuläre Ursache festgestellt und entfernt werde.

Zentmayer (1443) berichtete über einseitigen vertikalen Nystagmus bei einem jungen Manne, bei dem seit dem 5. Jahre Innenschielen bestanden hatte. Nach der Operation und dem Prismenausgleich einer Höhenablenkung von 9° sah derselbe stereoskopisch.

e) Willkürlicher Nystagmus.

§ 193f. Es ist von manchen bestritten worden, dass es einen willkürlichen Nystagmus gäbe; jedoch liegen in der Literatur Beobachtungen einschlägiger Art vor.

Lawson (1444) konnte nach seinem Wunsch seine Augen in ganz rasche nystagmusartige seitliche Oszillationen versetzen. Ein anderer besass dieselbe Fähigkeit, nur vermochte er es nicht so rasch, er brachte die Augen zuvor in konvergente Stellung.

Biancone (1445). Ein epileptischer Junge von 5 Jahren vermochte nach Belieben Nystagmus willkürlich zu erzeugen. Dies wurde vom Autor zurückgeführt auf das Auftreten automatischer Tätigkeit in den Centren der Augenbewegungen auf Grundlage einer Gleichgewichtsstörung, einerlei ob angeboren, erworben, willkürlich oder unwillkürlich; sie beruhe auf einer Herabsetzung hemmender Wirkungen und einer Veränderung ihrer dynamogenen Eigenschaften.

Stirling (1446) berichtete über einige ungewöhnliche Fälle von Nystagmus. Willkürlicher Nystagmus, verbunden mit Tremor des Kopfes und Retinitis pigmentosa (Schwester von Fall 1). Ferner ein Albino mit Nystagmus und offengebliebenem Foramen ovale.

Elliot (1447). Ein Fall von willkürlichem Nystagmus bei sonst gesundem Manne.

Waddy (1448). Einseitiger willkürlicher Nystagmus bei einem Manne.

Weeker (1449a). Willkürlicher Nystagmus bei einem jungen Manne, der denselben schon als Junge hervorzubringen vermochte.

Osti (1449a) hat auch an sich selbst Nystagmus hervorgebracht.

Brückner (1450) wurde durch die Beobachtungen eines 55jährigen Mannes, der jedesmal, sowie das Auge seitlich beleuchtet oder überhaupt nur untersucht wurde, einen feinschlägigen horizontalen Nystagmus von geringer Exkursionsgrösse gezeigt hatte, dazu angeregt, an sich selbst willkürlichen Nystagmus der gleichen Form hervorzubringen. Es gelang ihm ohne jede Schwierigkeit. „Unter dem Gefühl starker Anspannung bezw. Innervation beider Augen entstand ein feinschlägiger horizontaler Nystagmus von etwa 1 mm Schwingungsgrösse und etwa 8 Schlägen pro Sekunde. Associiert mit dem Nystagmus war eine Konvergenzinnervation, Pupillenverengung und Akkommodationsanspannung vorhanden. Auch trat eine leichte Hebung des Oberlids ein. Diese liess sich aber durch entsprechende Willensanspannung vermeiden, ja es konnte sogar, ohne dass der Nystagmus zum Stillstand zu kommen brauchte, ein völliger Lidschluss, allerdings ohne Anspannung des Orbicularis oculi bewirkt werden.

Bei Hebung und Senkung des Blicks, besonders wenn dieser durch kompensatorische Kopfsenkung bewirkt wurde, konnte der Nystagmus willkürlich weiter unten erhalten werden, auch gelang es nach einiger Übung bei guter Disposition denselben bei Seitenwendung in der Horizontalen auszulösen. Hier traten leichte vertikale oder rotatorische Schwingungen mit hinzu. In schiefer Blickrichtung war es uns nicht gelungen, den Nystagmus zu erzeugen, so schilderte Brückner selbst das Phänomen. Er hob die eingehende Analogie mit dem Falle von Witmer hervor und meinte, dass es sich auch bei diesem um willkürlichen Nystagmus gehandelt habe bezw. um einen Nystagmus auf hysterischer Basis, was ja an sich auf dasselbe hinauskäme.

Brückner erwähnt aus der Literatur:

Die beiden Fälle von Raehlmann (1451), die als Kinder unwillkürlichen Nystagmus gehabt hatten, der sich dann verloren habe. Sie konnten später den Nystagmus willkürlich hervorrufen.

Ferner den Fall von Coppez (1452):

Ein 10jähriges Kind, allerdings mit centralen Kornealtrübungen, konnte nach Aufforderung durch geringe Konvergenzstellung und leichte Lidhebung horizontal nystagmische Schwingungen von 2—3 mm Amplitude hervorbringen. Gleichzeitig machte sich ein periodischer Hippus bemerkbar.

In dem Falle von Faro (zitiert bei Raehlmann) trat bei einem 25jährigen Mädchen horizontaler Nystagmus ein, wenn es den Blick geradeaus richtete.

Majewski (1453) berichtete von einem Mediziner, der je nach dem Grade der Konvergenz willkürlich verschieden schnellen Nystagmus bei sich hervorbringen konnte.

Bárány (1454) machte an sich selbst die Beobachtung, dass die stärkste Seitenwendung bei ihm keinen Nystagmus hervorrief; wenn er jedoch in dieser Augenstellung — der Empfindung nach — sämtliche Augenmuskeln sehr stark innervierte, so konnte er an sich einen rotatorischen rhythmischen Nystagmus geringen Grades beobachten, wenn der Blick nach links gerichtet war.

Mauersberg (1455) teilte 2 Fälle von willkürlichem Nystagmus mit. Einer davon konnte den Rhythmus und die Grösse der Exkursion beliebig wechseln, 40—80 Ausschläge in der Minute bei Konvergenzstellung und auch beim Blick in die Ferne. Subjektiv bestand das Gefühl der Anspannung.

Elschnig (1456) hat einen einschlägigen Fall von Konvergenzkrämpfen und intermittierendem Nystagmus mitgeteilt.

Weekers (1457) beobachtete einen 20jährigen Mann, der seit dem 7.—8. Jahre willkürlichen horizontalen Nystagmus hervorbringen konnte. In 10 Sekunden etwa 20—30 Bewegungen von geringer Amplitude. Subjektiv Scheinbewegungen in allen Richtungen. Bei längerer Dauer des Nystagmus trat ein Gefühl von Anspannung und vorübergehendem Schwindel auf.

Brückner (1458) stellte eine kleine Statistik auf: 15 Fälle von willkürlichem Nystagmus seien beschrieben; davon beträfen 10 Fälle Männer und 5 Fälle Frauen. 5 Männer waren Mediziner, 2 Unfallverletzte. Meist konnte er zuerst schon in der Jugend hervorgerufen werden. Bewusst willkürlich seien nur 12 zu benennen.

Das Symptomenbild des willkürlichen Nystagmus stellte Brückner folgendermassen fest, wobei er noch den Fall von Sabrazès und Cabannes aus der Neurologie des Auges Bd. V. pag. 409 zitiert.

Die Grösse der Schwingungen beträgt meist 1—2 mm. Die Zuckungen seien ausnahmslos horizontal und meist nur beim Blick geradeaus ausführbar. In manchen Fällen gelang auch der Nystagmus bei Hebung und Senkung oder bei Seitenwendung des Blickes in der Horizontalen. In letzterem Falle traten neben den rein horizontalen auch vertikale oder rotatorische Schwingungen auf. Ob ein Unterhalten des Nystagmus bei schiefer Blickrichtung überhaupt möglich sei, erscheine fraglich.

Die Zahl der Schwingungen ist nur vereinzelt angegeben.

Mauersberg gab 40—80 pro Minute an.

Weekers 20—30 in 10 Sekunden, also 120—180 pro Minute.

Brückner 400—500 pro Minute.

Witmer 1000 pro Minute.

Von subjektiven Erscheinungen wurden bei der Mehrzahl der Fälle Scheinbewegungen im Rhythmus des Nystagmus wahrgenommen, vereinzelt stellte sich auch Schwindel ein.

Brückner erklärte den Vorgang damit, dass willkürlich ein starker Innervationsimpuls in die Muskulatur beider Augen geschickt werde, wodurch die nystagmischen Zuckungen bedingt würden. Eine bewusste Intendierung dieser Bewegungen bestände jedoch nicht.

Es handele sich vielleicht um den Ausdruck der oszillierenden Innervation beim Tetanus der Muskeln. Dafür, dass die einzelnen Muskeln nicht der Willkür unterworfen wären, sprächen auch die Scheinbewegungen.

f) Nystagmus bei einseitig verdecktem Auge (latenter Nystagmus).

§ 193h. In seltenen Fällen tritt ein Nystagmus in die Erscheinung, wenn ein Auge verdeckt wird.

Faucon (1459) schilderte einen bemerkenswerten Fall von Nystagmus durch Insuffizienz der Recti externi. Es handelte sich um einen geistig beschränkten Soldaten. Angaben sehr unzuverlässig. Der Zustand soll erst seit einigen Jahren bestehen. Beide Augen sehr schwachsichtig, Refraktionsanomalie nicht konstatiert, Papille anämisch, Gefässe eng. Keine Ablenkung der Augen, aber heftige Oszillationen in horizontaler Richtung, besonders beim Sehen in die Ferne. Beweglichkeit beider Augen nach aussen stark beschränkt; die Cornea blieb mehr als 1 cm bei der Abduktion vom äusseren Augenwinkel entfernt. Wenn ein in der Medianebene in der Höhe der Augen befindlicher Gegenstand binokular fixiert wurde und wenn man das Fixationsobjekt langsam horizontal nach links bewegte, trat kein Nystagmus ein; erst wenn der Gegenstand im monokularen Teil des Gesichtsfeldes erschien, begannen die Oszillationen, und zwar je weiter nach aussen, um so heftiger der Nystagmus. Nach rechts trat das Zittern früher ein, zuweilen allerdings auch umgekehrt. Heben und Senken des fixierten Gegenstandes löste Zuckungen aus. Diesseits des Abstandes von 1,60 m bis zu 25 cm blieb das Auge ruhig, bei grösserem Näherkommen wich das linke Auge nach aussen ab. War der Blick ruhig und wurde das eine Auge zugehalten, so trat augenblicklich Zittern ein, und zwar kamen die Krampfstösse nach der Seite des unverdeckten Auges hin. In der Abduktion nahmen sie zu, in der Adduktion ab.

C. und H. Fromaget (1460) fanden in einem Falle von Strabismus convergenz und Schielamblyopie einen horizontalen Nystagmus, der nur erschien, wenn Patient ein Auge verdeckte, ferner bei Konvergenz, bei starker Seitenwendung und beim Abwärtssehen. Zugleich erheblicher Hippus.

Fromaget (1462) schildert den latenten Nystagmus folgendermassen: Beim binokularen Sehen stehen die Augen ruhig; beim Zudecken je eines Auges tritt dagegen sofort ein lebhafter doppelseitiger Nystagmus auf. Sehr auffallend sei bei diesem Krankheitszustand, dass die einäugige Sehschärfe beim Zudecken des anderen Auges ganz erheblich schlechter wäre, als die beim binokularen Sehen erreichte: ein Verhalten, das durch diese eigenartige Motilitätsstörung seine Erklärung finde.

Berg (1461). Bei einem früher gesunden 26jährigen Manne hatte sich das Sehen seit etwa einem Jahre allmählich verschlechtert. Während des letzten halben Jahres beim Gehen hie und da Abweichen nach links. Seit $^3/_4$ Jahr bestand rechtsseitige Otitis media mit Trommelfelldefekt. Beiderseits fanden sich beginnende Opticusatrophie, herabgesetzte binokulare Sehschärfe und eigenartige Motilitätsstörungen der Augen. Bei binokularer Fixation kein Nystagmus. Beim monokularen Fixieren horizontaler Rucknystagmus beider Augen nach aussen in bezug auf das jeweils fixierende Auge. Dieser Nystagmus war durch künstlich hervorgerufenen vestibularen Nystagmus derartig beeinflussbar, dass er durch einen gleichgerichteten vestibularen Nystagmus verstärkt, durch einen entgegengerichteten aufgehoben wurde. Der Nystagmus war bei der Fixation mit dem linken Auge etwas stärker.

Beim Vorsetzen eines Schirmes vor beide Augen bestand kein Nystagmus; dabei traten aber die Augen in leichte Konvergenzstellung.

Es war ein gutes Fusionsvermögen und stereoskopisches Sehen vorhanden.

Die neurologische Untersuchung ergab sonst nichts Abnormes.

Wir beobachteten eine 22jährige Frau, die an neurasthenischen Beschwerden litt; ferner an Dysmenorrhoe.

Wenn man dieser Patientin das linke Auge verdeckte, so trat ein horizontaler Nystagmus des rechten Auges auf, welches dabei seine Richtung nach aussen rechts einnahm. Ver-

deckte man das rechte Auge, so blieb das linke Auge ruhig stehen; manchmal auch trat ein ganz geringer horizontaler Nystagmus auf.

Bei dem Nystagmus des rechten Auges setzten Scheinbewegungen der Objekte ein.

Patientin hatte angeblich als Kind geschielt. Die Untersuchung des Nervensystems ergab keine Abweichung von der Norm. Mit dem Vestibularapparat schien der Nystagmus nicht in Zusammenhang zu stehen.

Fromaget (1462) berichtete über neue Untersuchungen eines latenten Nystagmus, der nur in Erscheinung trat, wenn das eine Auge zugehalten wurde. Bei Anstrengungen glaubte der Autor, dass der latente Nystagmus konstant werden könne. Er schlug ein Verfahren vor, dieses zu verhindern, und zwar durch das Tragen von langsam immer stärker gefärbten Gläsern vor dem schlechteren Auge, bis dieses an die Ausschaltung des einen Auges gewöhnt worden war und dadurch eben die Neigung zu den Zuckungen verliere.

Graefe, A. (1463), Cords (1464), Cunningham (1465) und Dorff (1466) haben ebenfalls Nystagmus bei Ausschluss eines Auges beschrieben.

Die meisten Patienten hatten Refraktionsanomalien und Strabismus, und gehörten die Fälle den sog. angeborenen und früh erworbenen Nystagmusformen an.

Die Art des Nystagmus war in den meisten Fällen nicht angegeben worden; in der Regel handelte es sich um Rucknystagmus.

Bergs Fall zeigte weder Strabismus noch Refraktionsanomalien. Ihm schien es unbestreitbar, dass der in seinem Falle beobachtete Rucknystagmus mit dem Vestibularapparat in naher Beziehung stehe.

g) Nystagmus bei geschlossenen Lidern.

§ 193i. Der Einfluss des Lichtes ist von grosser Bedeutung für den Rhythmus der nystagmischen Zuckungen.

Je stärker die Beleuchtung, um so schneller sind die nystagmischen Zuckungen. Im Dunkeln nimmt die Schnelligkeit ab und ebenso bei Augenschluss.

Stirling (1467). Patientin klagte über Kopfschmerz, zugleich bewegten sich die Bulbi bei geschlossenen Lidern. Es bestand horizontaler Nystagmus, der willkürlich 1 Minute unterdrückt werden konnte und im Schlafe nicht vorhanden war.

Rosenfeld (1468) berichtete über seine Beobachtung des kalorischen Nystagmus bei Narkose und Skopolamindämmerschlaf. Verf. fand bei mitteltiefer Narkose statt des raschen Nystagmus nach der entgegengesetzten Seite eine langsame Deviation nach der gespülten Seite hin. In ganz tiefer Narkose könne die Deviation auf beiden Seiten eine verschieden starke sein. So gäbe der kalorische Nystagmus eine Art Gradmesser für die Tiefe des künstlichen Schlafes.

h) Nystagmus retractorius.

§ 193a. Neuerdings hat man einen Nystagmus retractorius beschrieben, dessen Pathogenese noch nicht geklärt erscheint. Man versteht darunter Retraktion der Augen bei Bewegungen des Bulbus, die nur in beschränktem Grade und langsam erfolgen.

Elschnig (1469) sah in zwei Fällen von Neubildung retraktorischen Nystagmus, in einem Falle vom Aquaeductus Sylvii, im zweiten vom III. Ventrikel und von der Nähe des Corpus pineale aus. Es sei wohl anzunehmen, dass er durch gesteigerte Reizung aller äusseren Augenmuskelnerven entstehe; diese Reizung wäre durch einen Druck auf die Nervenkerne erklärlich.

Bárány (1470) berichtet über einen Fall von Nystagmus retractorius. Eine 46jährige Frau konnte schon seit 6 Jahren nicht mehr aufwärts sehen. Komplete Konvergenzlähmung, Pupillengleichheit, geringe Verengerung der Pupillen auf Licht, atrophische Stauungspapille. Beim Versuch, nach oben zu blicken, wurde das linke Auge um einige Millimeter in Zuckungen zurückgezogen, zugleich traten am linken Auge Oszillationen nach links auf, ohne Beteiligung der Pupillen. Hemmung des Vestibularnystagmus beim Sehen nach oben wurde durch die Ohruntersuchung konstatiert. Die Autopsie ergab einen Tumor (Gliom?) des linken hinteren und des rechten hinteren Vierhügels, der sich nach abwärts erstreckte.

Von Körber und Salus ist ebenfalls der Nystagmus retractorius beschrieben worden.

i) Reflektorischer Nystagmus.

Bernheimer (1471) und Stransky (1472) machten auf einen reflektorischen Nystagmus bei Reizzuständen der Kornea, Konjunktiva usw. aufmerksam. (Siehe pag. 306 oben.)

k) Über sog. Lidnystagmus.

§ 193b. Sittig (1473) beschrieb einen Nystagmus des Oberlides, der jedesmal dann in Erscheinung trat, wenn der Augennystagmus ausgelöst wurde.

Der erste, welcher den Nystagmus des Oberlides beschrieben hat, war A. Pick. Er erklärte dieses Symptom durch eine Diffusion der beim Nystagmus der Bulbi wirksamen Störung auf den Kern des Levator palpebrae superioris.

In Sittigs Falle handelte es sich um eine Erkrankung des Hirnstammes.

Im Bd. I der Neurologie des Auges hatten wir auf die zwangsweisen Lidbewegungen bei den seitlichen Bewegungen des Augapfels hingewiesen.

Popper (1474) beobachtete bei einer 43jährigen Alkoholikerin bei Seitenwendung der Bulbi einen feinschlägig rotatorischen horizontalen Nystagmus. Gerieten die Bulbi in die seitlichen Endstellungen, so trat ein exquisiter Lidnystagmus ein, die schnelle Phase nach aufwärts, die langsame nach abwärts. Bei maximaler Lidhebung unterblieb der Nystagmus.

Wir beobachten gegenwärtig einen Lidnystagmus beiderseits bei einem 18jährigen hereditär luetischen Menschen. Derselbe hat eine Blicklähmung nach oben und unten. Beim Blick geradeaus tritt ein Rucknystagmus auf, der auf dem rechten stärker als links ist.

Bei Seitwärtswendungen trat mit den horizontalen Zuckungen der Bulbi ein richtiger Nystagmus der oberen Lider auf.

l) Über Kopfnystagmus.

Ziehen (1475) beschrieb bei Seitwärtswendungen der Augen rotatorische Kopfbewegungen als Symptom von seiten des Vestibularsystems.

Urbantschitsch (1476) nennt diese Kopfbewegungen Kopfnystagmus.

V. Das Auftreten des Nystagmus unter pathologischen Bedingungen.

Über erblichen, familiären und angeborenen Nystagmus.

Dieser „hereditäre Nystagmus" kann als selbständiges erbliches Augenleiden oder auch als Teilerscheinung einer erblichen Nervenkrankheit auftreten, z. B. bei der Friedreichschen hereditären Ataxie. Auf dieselbe werden wir später gesondert einzugehen haben.

Was den selbständigen erblichen familiären Nystagmus betrifft, so handelt es sich, wie aus den folgenden Mitteilungen hervorgeht, um einen seit der Geburt bestehenden Nystagmus, der zahlreiche, meistens gleichgeschlechtliche Mitglieder einer Familie in verschiedenen Generationen befällt und in der Regel mit anderen angeborenen Augenanomalien einherzugehen pflegt. Jedoch darf man den hereditären Nystagmus nicht einfach als Folge einer erblichen Amblyopie ansehen, da ersterer auch ohne letztere vorkommt.

Das Erbübel des hereditären Nystagmus erlischt, wenn die dasselbe übertragenden gesunden weiblichen Familienmitglieder kinderlos bleiben; denn in der Regel vererben die männlichen Mitglieder dieses Übel nicht weiter.

§ 1931. Für das gehäufte Auftreten des Nystagmus in Familien finden sich in der Literatur viele Beispiele.

Eine ausführliche Bearbeitung liegt aus dem Jahre 1895 vor.

Burton (2293). Grosseltern normal. Von 7 Kindern hatte:

1. ein männliches beständig Nystagmus,
2. „ weibliches keinen Nystagmus,
3. „ männliches beständigen Nystagmus,
4. „ männliches immer Nystagmus,
5. „ männliches keinen Nystagmus,
6. „ männliches immer Nystagmus,
7. „ männliches immer Nystagmus.

Die Kinder von 3 hatten keinen Nystagmus.

Kinder von 6 waren 3 Mädchen mit Nystagmus, Knaben nicht.

Der Knabe von 7 starb 7 Wochen alt. Er hatte wagerechten Nystagmus.

Boulland (1477) sah in einer Familie 8 Fälle von Nystagmus. Der spezielle Fall, den er beschreibt, hatte zunehmenden Nystagmus beim Linksblicken und hörte auf beim Blick nach rechts.

Alt (1478). Patient mit horizontalem Nystagmus. Die Anamnese ergab, dass die Grosseltern kurzsichtig waren. Von 5 Kindern hatten 3 Nystagmus, die Tochter 3 Söhne ebenfalls mit Nystagmus. Einer dieser Söhne hatte 2 Kinder ohne Nystagmus.

Audeoud (1479) sah ein 10jähriges Mädchen mit horizontalem Nystagmus, 3 Generationen mütterlicherseits hatten dieselbe Erscheinung; in der Familie kam Alkoholismus, Selbstmord und Geisteskrankheit vor; das in Frage stehende Mädchen war geistig ganz normal und sogar intelligent. Der Autor führte den Nystagmus auf ein centrales Leiden zurück.

Mc Gillivray (1480) berichtete über erblichen Nystagmus mit Kopfbewegungen, von denen der horizontale durch 4 Generationen zu beobachten war, er wurde, wie es schien, von den weiblichen Individuen auf die männlichen Nachkommen vererbt.

Kauffmann (1481) sah in einer sonst von Nystagmus freien Familie bei zwei Brüdern von 20 Jahren selbigen auftreten, wohl als Folgeerscheinung einer allmählichen Abnahme des Sehvermögens, die schon im 2. Lebenjahre begonnen hatte. Atrophische Sehnerven, enge

Gefässe, an einem Auge hinterer Polarkatarakt. Keine periphere Gesichtsfeldeinschränkung, aber centrales Skotom. Ätiologische Momente nicht nachweisbar.

Fisher (1482) berichtete über ein Kind von 5 Monaten, das sonst ganz gesund war, aber von der Geburt an einen Nystagmus hatte. Der Vater des Kindes war mit demselben Fehler behaftet und ebenfalls ein naher anderer Verwandter.

Clarke (1483) berichtete ebenfalls über einen Familiennystagmus; er gab den Stammbaum von 6 Generationen. Die weiblichen Glieder blieben frei von dem Leiden, vererbten es aber stets auf die Söhne, ohne dass diese es in ihrer Familie weiter vererbten. Die Vererbung geschah nur immer durch die älteste Tochter.

Sinclair (1484) berichtete über Nystagmus, der sich in einer ganzen Familie zeigte, sowie über eine Familie, in der 6 Mitglieder an Nystagmus litten.

Apert und Dubosc (1485). Nystagmus familiaris. Die Mutter und 5 ihrer Kinder hatten myoklonischen Nystagmus.

Lans (1486) berichtete über horizontalen Nystagmus bei einer grossen Zahl von Personen derselben Familie durch 5 Generationen.

Caspers (1487) gab den Stammbaum einer Familie mit ererbtem Augenzittern.

Müller (1488) veröffentlichte den Stammbaum einer Familie mit erblichem Nystagmus. In 4 Generationen 10 Fälle.

Müller hob hervor, dass er bei dem Onkel und Neffen einen übereinstimmenden Augenbefund erheben konnte. Neben Pigmentarmut der Aderhaut und angeborener, unkorrigierbarer Schwach- bezw. Kurzsichtigkeit bestand seit frühester Zeit ein starker oszillatorischer Zitterklonus der Augäpfel, der in schräg-horizontaler Richtung erfolgte und subjektiv nicht empfunden wurde. Sonstige Krankheitserscheinungen fehlten.

Die Vererbung des Leidens geschah mit einer merkwürdigen Gesetzmässigkeit. Einzig und allein die männlichen Familienangehörigen erkrankten an Nystagmus; die Weitervererbung erfolgte jedoch nur durch die ausnahmslos verschont gebliebenen weiblichen Individuen.

Der Vererbungstypus gleicht also vollkommen demjenigen bei Farben- und Nachtblindheit sowie bei Hämophilie.

Der Urgrossvater übertrug den hereditären Nystagmus durch die gesunde Grossmutter auf sechs männliche Enkelkinder und durch eine wiederum gesunde Mutter auf drei männliche Urenkel.

Es kommt aber, wenn auch selten, vor, dass in der einen Generation nur männliche, in der anderen nur weibliche Individuen von dem hereditären Nystagmus befallen werden.

So beobachtete Igersheimer (1489) einen Fall von hereditärem Nystagmus bei einer 27jährigen Frau, deren Vater und Sohn an Augenzittern litt. Die Frau hatte $^1/_{15}$ Sehschärfe.

Dubois (1490) teilte einen Stammbaum von hereditärem Nystagmus in Generationen mit; 17 von 40 Nachkommen litten an Augenzittern. Der Nystagmus wurde vom Vater immer nur auf die Töchter und von den Müttern auf die Söhne vererbt.

Caspar (1491) berichtete über eine Familie, in der in 4 Generationen Augenzittern und Schwachsichtigkeit festgestellt wurde.

Nettleship (1492) schrieb über 2 Gruppen von erblichem Nystagmus, gegründet auf die Untersuchung von 13 Stammbäumen. In der ersten Gruppe waren männliche und weibliche behaftet, und zwar ausser den nystagmischen Zuckungen noch mit Kopfbewegungen, bei der zweiten Gruppe fehlten die letzteren und die Vererbung war indirekt.

Nadop (1493) fand durch 4 Generationen in einer Familie 14 Fälle von Nystagmus.

Crzellitzer (1494) sah 31% der von ihm untersuchten Fälle mit direkter erblicher Kurzsichtigkeit, Übersichtigkeit und ebenfalls Nystagmus.

M'Gillivray (1480). Hereditary congenital nystagmus associated with head movements. Berichtete über Nystagmus, der erblich in 2 Familien vorkam. Bei der ersten

Familie war die zweite Generation übersprungen. Bei der zweiten Familie hatten 3 von 4 Kranken einen fast albinotischen Augenhintergrund.

Page (1495) berichtete von einer fast totalen Irideremie und Kleinheit beider Augen mit Nystagmus. Linse rechts luxiert, unterer Rand etwas nach vorn geneigt. Verfasser nahm in diesem Fall Vererbung an.

Bei Lloyd Owen (1496) waren 4 Generationen hintereinander von erblichem Nystagmus befallen, und zwar handelte es sich nur um die männlichen Familienglieder, die Oszillationen waren bei den letzteren Generationen schon angeboren.

Meyerhausen (1497) sah bei einer Mutter und von dieser auf die Tochter und ihr jüngstes Kind vererbten Mikrophthalmus; bei der Grossmutter fehlte der Nystagmus, er war aber bei Mutter und Sohn so stark vorhanden, dass der Fundus nicht sichtbar war.

Über erblichen Nystagmus bei Myoklonie berichten

Aubineau und Lenoble (1498): Hauptsächlich sei horizontales Zittern von gleicher Schnelle und Häufigkeit vorhanden. Zuweilen sei das Zittern stärker oder schwächer und verschwinde auch ganz. Es trete bei den direkten Nachkommen auf oder überspringe eine Generation. Ausser den Bulbi wären oft auch Hals oder Nackenmuskeln in Mitleidenschaft gezogen. Auch psychische Störungen kämen vor. Es gebe Myoklonien, die durch Nystagmus charakterisiert wären, doch könne auch der Nystagmus das einzige Zeichen der Myoklonie sein.

Angeborener Nystagmus.

§ 193m. Von jeher haben die Fälle von angeborenem Nystagmus die Aufmerksamkeit erregt.

Die Ursachen sind komplexer Natur. Die meisten Autoren führen ihn auf eine Sehstörung zurück.

Knies (1834) wies darauf hin, dass der Nystagmus ein kontinuierlicher sei, wenn die angeborene Sehstörung eine beiderseitige wäre. Sei dieselbe nur einseitig, dann würde für gewöhnlich, wenn man mit dem guten Auge fixiere, kein Nystagmus vorhanden sein. Es trete aber sofort binokulärer Nystagmus auf, wenn man das schlechte Auge zum Fixieren benutze.

Nach Fuchs (1835) ist die häufigste Ursache des Nystagmus Schwachsichtigkeit, wenn dieselbe von Geburt an besteht, so bei angeborenen Trübungen, bei angeborenen Anomalien, namentlich bei Albinismus, ferner bei Retinitis pigmentosa. Aber er hebt zugleich hervor, dass Nystagmus auch eintrete bei Schwachsichtigkeit, die in frühester Jugend erworben worden sei. Gewöhnlich gebe die Blenorrhoea neonatorum hierzu Veranlassung, wenn sie Hornhauttrübungen oder Cataracta polaris anterior hinterlassen habe.

Die Frage, auf welche Weise die Schwachsichtigkeit den Nystagmus hervorbringe, beantwortete Fuchs folgendermassen: „Das Fixieren ist nicht eine angeborene Fähigkeit des Menschen, sondern muss erst durch Übung erlernt werden. Ganz kleine Kinder fixieren nicht, sondern bewegen ihre Augen ziellos umher. Wenn nun die Netzhaut keine scharfen Bilder empfängt, so erlernt das Kind nicht, das Auge ruhig und genau in die geforderte Richtung einzustellen. Deshalb entsteht kein Nystagmus, wenn

die Schwachsichtigkeit erst später sich einstellt, zu einer Zeit, wo die Augen schon das Fixieren gelernt haben."

Igersheimer (1489) dagegen sagt, dass wohl keine Rede davon sein dürfe, dass die Sehstörung für sich allein den Nystagmus auslösen könne, in der Art einer gewissen Zweckmässigkeitsbewegung, wie man sich das früher gedacht habe. Die Annahme einer Beteiligung des Gehirns sei auch bei dem amblyopischen Nystagmus nicht zu umgehen. Dies sei auf zweierlei Weise möglich, von denen wahrscheinlich beide gemeinsam tätig seien.

Fehle ein gutes centrales Sehen, so würden die Augen, statt bei der Fixation eines Gegenstandes ruhig zu stehen, suchende unstete Bewegungen machen. Diese Unruhe im Muskelsystem würde sich über das Augenmuskelkerngebiet den cerebellipetalen Bahnen, die zu den Regulierungswegen des Kleinhirns führen, mitteilen und es würden infolge dieser sensorischen Läsion die motorischen Funktionen, d. h. die cerebellifugalen Erregungen, die vom Kleinhirn ausgehen, gestört werden, so dass es zu Nystagmus komme. Ferner dürfte das Grosshirn beteiligt sein. Das genaue Fixieren eines Gegenstandes sei ebenso wie jede gewollte Fixation mitbedingt durch Vorgänge im Grosshirn. Es würde also der Reiz, der vom Kleinhirn oder Vestibularapparat oder sonst woher auf die Associationsgebiete der Augenmuskelkerne ausgeübt werde, dauernd reguliert durch Bahnen, die über das Grosshirn gingen. Sei nun diese Bahn bei mangelnder Fixation gestört, so falle diese Regulierung fort und die Augenbewegungen unterlägen den verschiedenartigen anderen Einflüssen.

Igersheimer glaubt durch seine Ansicht die Tatsache einigermassen zu erklären, dass die bei Erwachsenen eintretende hochgradige Schwachsichtigkeit im allgemeinen keinen Nystagmus nach sich ziehe, da durch vieljährige Übung die Augenbewegungen so geregelt seien, dass sie auch ohne die bei der centralen Fixation entstehenden Regulierung auskämen. Ferner wäre auch dadurch verständlich, dass Kinder, die neben ihrer Schwachsichtigkeit noch nervöse Anomalien oder geistige Entwicklungsstörungen aufwiesen, worauf Raehlmann, Sauvineau u. a. beträchtliches Gewicht legen, auch besonders zum Nystagmus neigten.

Schwer dagegen sei zu erklären, weshalb manche Kinder, die frühzeitig amblyopisch wurden, keinen Nystagmus bekämen.

Wir selbst neigen auf Grund unserer Erfahrungen und Literaturstudien zur oben referierten Ansicht hin, dass beim amblyopischen Nystagmus die Beteiligung des Grosshirns eine Rolle spiele und verweisen auch dahingehend auf den Abschnitt über den Grosshirnnystagmus.

Es gibt aber Fälle, bei denen eine Sehstörung nicht konstatiert worden ist:

a) Bei Degenerationszuständen, Epilepsie, Hysterie usw.

Lenoble und Aubineau (1434a) berichteten wie schon erwähnt über ein Leiden, welches stets angeboren sei und ganze Familien heimsuchen könne, die sonst ganz gesund waren. Haupterscheinungen seien Zittern, zuweilen Störungen der Intelligenz, Degenerations-

zeichen und besonders Nystagmus, der niemals fehle und häufig das einzige Symptom des Myoklonienystagmus bilde.

Igersheimer (1489) beobachtete einen angeborenen Nystagmus bei einem 14jährigen Jungen mit gutem Sehvermögen, normalem Licht- und Farbensinn im Sinne einer Entwicklungsstörung. Ein Bruder hatte Cataracta cort. post. die Schwester Hyperopia magna.

Oppenheim erblickte in vereinzelten Fällen den Nystagmus als Stigma degenerationis.

So konstatierte er denselben bei einer hystero-neurasthenischen Dame, deren Mutter und zwei Geschwister an schweren Neurosen litten. Alle Zeichen organischer Erkrankung fehlten und der Nystagmus war schon in der Kindheit beobachtet worden, ohne dass Amblyopie bestand.

Siemerling (1499) berichtete über Untersuchungen bei 923 geisteskranken Frauen. Er fand häufig kongenitale Anomalien bei Epilepsie und Hysterie und rechnet Astigmatismus, hochgradige Hysterie und Myoklonie, Nystagmus, abnorm geschlängelte Gefässe, schlechte Abhebung der Grenzen der Papille von der Umgebung dazu.

Graefe (1500) ist anderer Ansicht als Raehlmann; dieser erklärt den angeborenen Nystagmus sowie den im späteren Leben erworbenen, wie auch den sogenannten „angeborenen" für unabhängige parallele Manifestationsformen der neuropathischen Grundaffektion. Graefe findet auch die bisherige Erklärung des sog. angeborenen Nystagmus nicht genügend, da man ihn angeblich auf eine Sehstörung zurückführe, der er seine Entstehung in frühester Jugend verdanke.

b) Bei Farbenblindheit.

Nicht nur bei der totalen Farbenblindheit kommt Nystagmus vor, sondern auch bei der partiellen Farbenblindheit. Auf letzteren Punkt hat Igersheimer (1489) neuerdings die Aufmerksamkeit gelenkt. Er hob hervor, dass Raehlmann schon zwei Fälle von Rotgrünblindheit mit Nystagmus beobachtet habe. Der eine Fall sei besonders interessant dadurch, dass es sich um einen farbenblinden Arzt gehandelt habe, der als Kind an Nystagmus gelitten hatte. Letzterer trat besonders bei Gemütsaffektionen auf, zu Sehstörungen gab er jedoch nie Anlass. Gegen das 15. Jahr verlor er sich, konnte von da an aber stets willkürlich hervorgerufen werden.

Es ist eine öfter beobachtete Tatsache, dass der Nystagmus bei Totalfarbenblinden mit der Zeit sich verlieren kann.

Die Igersheimerschen Untersuchungen des Nystagmus bei Störungen des Farbensinnes sind sehr interessant.

1. Otto M., 6 Jahre horizontaler Pendelnystagmus beim Blick in die Ferne; horizontaler Rucknystagmus beim Blick nach rechts. Schiefe Kopfhaltung. S. R. $^5/_{10}$, S. L. $^5/_7$. Patient hat eine Farbensinnstörung; besonders Grünblindheit. (Mutter leidet an Blaugelbblindheit.)

2. Marianna S., 9 Jahre. S. R. $^5/_{10}$, S. L. $^5/_{20}$ beiderseits Nieden 1, farbenschwach; hielt grau stets für grün (Vater grün normal). Pendelnystagmus beim Blick geradeaus; bei Seitenwendung wird der Nystagmus ruckartig.

3. Paul N. 10 Jahre feinschlägiger Nystagmus, der in den Endstellungen grobschlägiger wird. Rotgrünblindheit.

4. Ida H., 37 Jahre. Von Jugend auf lichtscheu, schlechtes Sehen, Augenzittern. Mehr Ruck- als Pendelnystagmus. Beim Verdecken eines Auges wird der Nystagmus mit dem anderen Auge erheblich verstärkt. Sehvermögen rechts $^2/_{25}$, links Finger in 2 m. Kein centrales Skotom.

Erhebliche Störung des Farbensinns, jedoch keine totale Farbenblindheit.

Igersheimer wies darauf hin, dass der Nystagmus ihn in diesen Fällen veranlasst habe, auf Störungen des Farbensinnes zu untersuchen. Er will sich aber noch kein Urteil erlauben, in welchem Zusammenhang die Farbensinnstörung mit dem Nystagmus stehe.

c) Bei Albinismus.

Arcoleo (1501) machte bei Albinos die Erfahrung, dass fast alle lichtscheu sind und an monokulärem oder binokulärem Nystagmus leiden, ferner an Lidkrampf und auch bisweilen an Strabismus. Um das Zittern abzuschwächen werde oft ein Auge zugekniffen und das andere gegen den äusseren Winkel der Lidspalte gedreht. Gegen den Nystagmus half kaum Durchschneidung selbst aller vier Rekti. Die Sehschärfe war meist herabgesetzt ohne höhere Grade von Ametropie; niemals fand sich Staphyloma posticum und nur einmal eine Hyperopie.

Fritsch beobachtete an beiden Augen eines albinotischen Mädchens das Fehlen einer Macula lutea und Elschnig war imstande, dieses Faktum in einem analogen Falle histologisch nachzuweisen. Es bestand im Netzhautcentrum nur eine ganz leichte Einsenkung des Niveaus der Netzhaut und gleichzeitig eine leichte Vorwölbung der Limitans externa. Zu diesem histologischen Befunde stimmte, dass er bei 10 Patienten mit mehr oder weniger komplettem Albinismus, Nystagmus und herabgesetzter Sehschärfe ophthalmoskopisch keinen Maculareflex erhielt. Igersheimer teilte 4 einschlägige Fälle mit.

1. A. T., 11 Jahre. Partieller Albinismus. Grobschlägiger Nystagmus horizontalis. Rechts + 0,75 S $^3/_4$. Links — 0,5 S $^5/_{25}$. Nieden 8. Gegend der Macula etwas dunkler, eine eigentliche Abgrenzung derselben nicht vorhanden. Kein centrales Skotom. Tadelloser Farbensinn.

2. G. Sch., 43 Jahre. Albinismus. Albinotischer Fundus S = $^1/_7$, rechts Nieden 4, links Nieden 7. Pendelnystagmus. Kein Maculareflex. Farbenunterscheidungsvermögen vorhanden.

3. M. O., 42 Jahre. Albinismus. Rechts — 20 D $^1/_{50}$. Links — 10 D = $^1/_{50}$. Horizontaler Rucknystagmus. Strabismus convergens concom. Kein Maculareflex.

4. E. G., 6 Jahre. Kompletter Albinismus (Iris durchscheinend, Kopfhaar und Wimpern hellblond, albinotischer Fundus). Grobschlägiger Nystagmus horizontalis beim Blick nach rechts und geradeaus. Feinschlägiger Nystagmus beim Blick nach links. S = $^5/_{50}$? Farbensinnstörung. Ophthalmoskopisch kein Maculareflex.

Usher (1502) berichtete über einen Fall von kongenitalem Nystagmus mit mikroskopischer Untersuchung der Augäpfel. Fast völliges Fehlen des Pigments in den Chromatophoren von Iris und Ciliarkörper, das retinale gut entwickelt. Links keine normal ausgebildete Fovea, am rechten Bulbus fehlte sie sicher und wich vom Normalen ab, indem die Schicht der Ganglienzellen und inneren Körner an der Stelle nie unterbrochen war, die der Fovea entsprach, waren nur Zapfen, keine Stäbchen zu finden. In der

Gegend der linken Fovea lag eine horizontale Netzhautfalte. Pigmentepithel in der Peripherie dunkler als in den hinteren Teilen.

Hutchinson (1503). Vollkommen albinotisches Mädchen, nur die Augenbrauen, Wimpern und die Iris waren leicht pigmentiert. Oscillierender Nystagmus.

d) Bei Retinitis pigmentosa.

Igersheimer (1489) fand, dass bei 10 untersuchten Patienten mit Retinitis pigmentosa der Spontannystagmus recht verschieden sei. Bei manchen handelte es sich um ausgesprochenen Pendelnystagmus, horizontal oder rotatorisch, bei anderen mehr um die Form des Rucknystagmus. In einem Falle bestand ein Nystagmus verticalis, in einem anderen eine disoziierte Form.

Igersheimer untersuchte die Fälle auf ihre kalorische Reaktion und auf Drehnystagmus und glaubt die Ansicht aussprechen zu können, dass der Nystagmus bei der Retinitis pigmentosa im allgemeinen vom Ohr ausgehe.

Nur in zwei seiner Fälle mit Pendelnystagmus verdankte der Nystagmus der Amblyopie seine Entstehung.

Die häufigste Nystagmusform, die der Ophthalmologe zu sehen bekomme, sei der Nystagmus amblyopicus.

Igersheimer sah in der Halleschen Blindenanstalt 143 Zöglinge mit Nystagmus und 27 ohne denselben.

Swanzy (1504) hat in einem Falle von Retinitis pigmentosa syphilitischen Ursprunges auf dem einen Auge des Patienten Strabismus divergens und Nystagmus beobachtet.

S. Wells (1505) fand bei einem von Retinitis pigmentosa befallenen Patienten Nystagmus. Die Oszillationen gingen in vertikaler Richtung; keine Rotation oder seitliche Ablenkung. Das Leiden stellte sich schon im Kindesalter ein, der Nystagmus trat erst sehr viel später auf.

e) Bei hereditärer Lues.

Igersheimer (1489) machte zuerst nachdrücklich auf den Nystagmus bei hereditärer Lues aufmerksam und teilte eingehende Beobachtungen bei acht hereditär syphilitischen Kindern im Alter von 1—17 Jahren mit.

„Bei den ganz jungen Kindern wurde der Beweis der Lues aus dem klinischen sonstigen Befunde oder der positiven Wassermannschen Reaktion der Mutter erschlossen. Bei den älteren Kindern wurde die serologische Untersuchung bei den Patienten selbst vorgenommen; sie fiel bei dem 16jährigen Patienten schwach positiv, bei dem 17jährigen negativ aus; jedoch war eine Chorioiditis vorhanden und eine Pupillenstarre, und bei der Mutter war die Wassermannsche Reaktion schwach positiv.

Der Nystagmus war angeboren. Die Form desselben verschieden. Es handelte sich sowohl um Pendel- wie um Ruck-, nur in einem Falle um dissociierten Nystagmus.

Das Sehvermögen war normal oder mässig herabgesetzt, Licht- und Farbensinn intakt.

Die Reaktion des Vestibularapparates war in den untersuchten Fällen normal. Nur in einem Falle Untererregbarkeit des Bogenapparates.

Die Form des Nystagmus, in dem eine Ohruntersuchung nicht vorgenommen worden war, sprach gegen eine Beteiligung des Bogenapparates.

In den meisten Fällen verschwand nach der antiluetischen Behandlung der Nystagmus.

Igersheimer erklärte den Nystagmus durch einen gesteigerten Hirndruck und bezog sich dabei auf die bekannten Untersuchungen von Heine (2674), der bei 25 Fällen von Nystagmus, unter denen die meisten allerdings okulare Veränderungen aufwiesen, gesteigerten Hirndruck (in 18 Fällen) festgestellt hatte. Er glaubt daher, dass eine Hirnaffektion mit Drucksteigerung (Meningealreizung) sehr häufig das primäre Moment bei Zustandekommen des Nystagmus sei. Ätiologisch seien die meisten Fälle Heines nicht aufgeklärt.

Hirschberg (1506) hat mehrmals Nystagmus bei syphilitischen Säuglingen mit Augenhintergrundsveränderungen erwähnt; ebenso Heine in 3 Fällen.

f) Bei angeborenen Fehlern des Auges.

Schröder (1507). Fall 2: Ein siebzehnjähriger Gymnasiast litt seit seiner Geburt an einer doppelseitigen totalen Lähmung des Okulomotorius mit Ausnahme der den Sphincter pupillae und den Musc. obliquus inferior versorgenden Zweige und doppelseitigem Nystagmus im Bereich der Obliquii. Völlige Ptosis; durch Kontraktion des Frontalmuskels wurde die Lidspalte um $1\,^1/_2$ geöffnet, zum Sehen der Kopf nach hinten und gleichzeitig nach links gebeugt. Beide Augen waren starr nach aussen gerichtet. Die Beweglichkeit war bis auf Stellungen von oben aussen nach unten innen und zurück aufgehoben, diese fanden nystagmusartig, nicht immer synchronisch in beiden Augen statt. Die Exkursionen waren verschieden gross, die Häufigkeit der Schwingungen 40—70 in der Minute. Pupillen beweglich. Finger in 1 m rechts $^{15}/_{70}$, links $^{15}/_{100}$ bei M. $^1/_5$ beiderseits. Papillen weisslich, Gefässe etwas eng, Ektasia posterior. Schröder führte die nystagmischen Zuckungen auf die isolierte Aktion beider Obliquii zuück, eigentliche Raddrehungen wurden nur als sehr undeutlich erwähnt.

Fisher (1508). Bei einem Falle von kongenitaler Ptosis und Ophthalmoplegie sah Autor rotatorischen Nystagmus.

Macgrover (1509) demonstrierte ein Kind mit angeborenem Schielen und einseitiger Miosis. Auch leichter rotatorischer Nystagmus war nachweisbar.

Galezowski (1510). Nystagmus seit der Geburt vergesellschaftet mit Strabismus convergenz. Der Rectus externus wurde ohne Erfolg durchschnitten, die Tenotomie des Internus verminderte die Oszillationen, auch besserte sich das Sehvermögen erheblich, ebenso hörten die Bewegungen des Kopfes, die den Nystagmus begleitet hatten, gänzlich auf.

Bartels (1511) hat zuerst die Vermutung ausgesprochen, dass manche Formen von Strabismus convergens auf einen Defekt im Ohrapparat zurückzuführen seien, und zwar namentlich bei denjenigen Fällen, bei welchen ein angeborener Mangel an Fusionsvermögen bestehe.

So konnte er bei 30 Patienten mit Strabismus convergens concom. in 50% Störungen des Drehnystagmus konstatieren.

Igersheimer teilte 2 Fälle mit Strabismus convergens concom. alter. mit, einen mit Nystagmus horizontalis, der bei Blickwendungen zunahm.

In dem ersten Falle war eine mangelhafte Reaktion des Vestibularisapparates nachgewiesen worden.

Mac Nab (1512) hat auch Nystagmus bei leichtem Strabismus convergens, links V. R. $^6/_{24}$, V. L. weniger als $^6/_{60}$ beobachtet.

Babonneix und Harvier (1513) nahmen bei einem einjährigen Kinde Aplasie der Kerne an. Es wurde ein dauernder, rascher, vertikaler oder rotatorischer Nystagmus beobachtet, sowie Abducens und Fazialislähmung und der Lähmung Obliquii superiores und inferiores.

Nach Colburn (1514) kann angeborener Nystagmus von einer Amblyopie oder einem Brechungsfehler abhängen; ferner von atypischer Entwickelung des Auges, oder von Erschöpfung oder Reizung der Augenmuskeln beim Versuche, sich den sonstigen Anforderungen des Sehens anzupassen. Ausgleichung der Brechungsfehler vermindere häufig den Krampf, wie auch die Beseitigung der Amblyopie bessernd wirken könne.

Bock (1515) fand bei einer 43jährigen Frau eine kongenitale Katarakt. Es fand sich ein geringer oszillatorischer Nystagmus.

Trombetta (1516) nimmt für den angeborenen, oder in der ersten Kindheit erworbenen Nystagmus die primäre Sehschwäche an, welche die Ausbildung des Raumsinnes mittelst des Gesichtes verhindere und ungleichmässige Augenbewegungen schaffe, während das noch unentwickelte Labyrinth diese nicht zu regeln vermöge. Als Therapie schlug Verf. systematische Übungen in der Ausbildung des Raumsinns vor.

VI. Der erworbene Nystagmus.

Bei verschiedenen Berufsarten.

Abgesehen von dem Bergarbeiternystagmus, auf den wir speziell eingehen werden, kommt der erworbene Nystagmus bei denjenigen Beschäftigungen vor, welche mit beträchtlichen, dauernden Überanstrengungen der Augen und mangelhaftem Sehen verbunden sind, so bei Schriftsetzern, Postbeamten, Plattenlegern, Sägern, Metalldrehern usw. Charakteristisch ist dafür, dass der Nystagmus bei gewissen, durch den betreffenden Beruf bedingten Einstellungsbewegungen auftritt.

Magelsen (1517) beobachtete bei einer sonst ganz gesunden Näherin nystagmische Beschwerden. Dieselben traten ganz plötzlich auf, wenn sie abends oder nachts nähte. Sie hörte dabei ein Pfeifen vor dem rechten Ohr und fühlte ausstrahlende Schmerzen vom Hinterkopfe bis in die Augen. Erst langsam, dann rascher schien sich ihr alles in horizontalen Schwingungen und in grossen Kreisen herumzudrehen. Vor Schrecken hielt sie sich die Hände vor die Augen und dadurch wurden die Anfälle nach einigen Minuten zum Aufhören gebracht. Bei der Untersuchung konnte man nystagmische Oszillationen auslösen, wenn man der Patientin einen leuchtenden Gegenstand rasch vor den Augen hin und herführte. Verfasser hält es für möglich, dass eine gewisse Analogie zwischen dieser Erkrankung und dem Schreibkrampf bestehe. Seitdem die Patientin nicht mehr nähte, hörte der Nystagmus auf.

Wilbrand (1518). Fall von akquiriertem Nystagmus. Zuckungen beim Betrachten eines hellen Lichtes in der Dunkelheit, später öfter und auch bei Tageslicht. Verbunden mit dem Nystagmus Scheinbewegungen. Vorhalten dunkler Gläser hob den Krampf auf.

Snell (1519) berichtet über Nystagmus bei verschiedenen Berufsarbeitern, deren Arbeit eine Überanstrengung der Heber bedinge. Er führt auch Michelangelo an, der beim Malen der Decke der sixtinischen Kapelle schon über Augenmuskelbeschwerden geklagt haben soll.

Wir beobachteten einen vertikalen Nystagmus bei einem Setzer, der die Schriften ohne Hebung des Kopfes nur mit Hebung der Augen zu lesen pflegte, nachdem er sich dieses abgewöhnt hatte, verschwand der Nystagmus.

Tranjen (1520) sah bei einem Offizier einen Krampf des Obliquus superior und Rectus internus auf dem linken Auge, dasselbe wurde ganz nach oben gedrängt, wenn der Kopf nach rechts gedreht wurde und die Augen weiter nach rechts sehen sollten. Beim Geradeaussehen hörte der Krampf auf. Er habe als Kriegsschüler immer auf dem linken Flügel gestanden und immer beim Sichrichten Kopf und Auge scharf nach rechts nehmen müssen; dieser Muskelanstrengung will er dieses Leiden verdanken.

Frost (1521). Ein Kranker hatte 16 Jahre in einem dunklen Schuppen gearbeitet; wollte er die Augen aus der Wagerechten bewegen, so traten rechts rotatorische leichte wagerechte Zuckungen auf, auf dem linken senkrechte.

Percival (1522) behauptete bezüglich eines Falles von erworbenem Nystagmus, dass derselbe von Muskelermüdung und nicht von schlechter Beleuchtung herrühre.

Block (1523) sah Nystagmus akut bei einem Postbeamten auftreten und bald wieder verschwinden; er erklärte ihn als Berufsnystagmus.

Auch wir sahen einen Postbeamten, der einen starken seitlichen rotatorischen Nystagmus mit Scheinbewegungen hatte, infolge von Briefsortieren. Er musste die Briefe stets in derselben Richtung vom Tisch in höher gelegene Fächer hineinordnen.

Der Nystagmus der Bergleute.

Es gibt kaum ein Kapitel in der Medizin, welches in so eingehender Weise diskutiert worden ist, und es ist im Hinblick auf das emsige Bemühen der Forscher wohl der Mühe wert, die verschiedenen Ansichten und Hypothesen kennen zu lernen, die das Rätsel des Augenzitterns der Bergleute zu lösen versuchten.

Die Arbeiter in Kohlenbergwerken leiden häufig an Augenzittern (Nystagmus). Décondé in Lüttich hat 1861 die erste Beschreibung des Leidens gegeben. Erst in den siebziger Jahren des vorigen Jahrhunderts wurde dieser Nystagmus von Nieden, Dransart, Raehlmann, Wilbrand und Snell genauer wissenschaftlich erforscht.

1874 hat Nieden (1524) dargetan, dass die Ursache des Bergmannnystagmus nicht von den schädlichen Einflüssen der Arbeit im Bergmannsschacht, sondern von einer Hemeralopie abhängig wäre. Es leiden 5,7% der Bergleute an Augenzittern.

Ch. Bell Taylor (1525) bezeichnete den Nystagmus der Bergleute „als eine neue Krankheit". Er fasste die Krankheit ähnlich auf wie Schreibkrampf, Krampf der Telegraphisten und Tänzer und fand die Ursache in Überanstrengung der Augenmuskeln.

Nach Wilbrand (1526) ist der Nystagmus der Bergleute als eine Erschöpfungsneurose anzusehen, und zeigen dementsprechend die Patienten auch häufig eine hochgradige konzentrische Verengerung des Gesichtsfeldes.

Priestley Smith (1529) nahm ebenfalls einen centralen Ursprung des Leidens an. Unregelmässige Tätigkeit des Koordinationscentrums für beide Augen infolge von Ernährungsstörung. Die schlechte Beleuchtung erschwere die Fixation der Sehobjekte und daraus entwickele sich der Nystagmus.

In der folgenden Zeit entspann sich eine wissenschaftliche Diskussion darüber, welche Momente besonders an dem Augenzittern schuld seien.

Die meisten Autoren sehen in der mangelhaften Beleuchtung die Hauptursache.

So nahm Taylor (1531) an, dass der Nystagmus der Bergleute nicht durch die gebückte Haltung bei der Arbeit, sondern vielmehr durch die mangelhafte Beleuchtung bei derselben entstehe.

Romiée (1538) glaubte, dass der Nystagmus der Bergleute von der Ermüdung der Akkommodationsmuskeln bei schlechter Beleuchtung herrühre. Die Überanstrengung rufe klonisches Zusammenziehen der äusseren Muskeln hervor. Verf. meinte, die Leute arbeiteten hauptsächlich mit dem Blick nach unten.

Court (1539) schloss aus seinen Untersuchungen, dass schlechte Beleuchtung die Hauptursache des Leidens sei und nicht die gebückte Körperhaltung.

Nach Lewellyn (1548) sei die Zahl der Nystagmuskranken in Gruben mit Sicherheitslampen 6 mal grösser, als in denen, wo beim offenen Licht gearbeitet werde.

Unter 400 Fällen waren 41 mit latentem Symptom, 308 mit Schwindel, 305 mit Kopfschmerz, Nachtblindheit in 263 Fällen.

Thompson (1535) sah in der schlechten Beleuchtung die Hauptursache des Nystagmus der Bergleute und fand Nystagmus auch bei solchen, die in aufrechter Haltung arbeiten; das häufige Auftreten vermindere sich bei guter Beleuchtung. Mit Einführung der Sicherheitslampen habe der Nystagmus zugenommen.

Bell (1537) meinte, dass schlechte Beleuchtung den Nystagmus der Bergleute hervorrufen könne. Man könne je nach dem Grade der Augenhebung das Einsetzen des Nystagmus feststellen.

Browne und Mackenzie (1552) gaben als Ursache an:

1. ungenügende Beleuchtung 99%,
2. Refraktionsfehler,
3. Anstrengungen der Augenmuskeln,
4. neurotische Veranlagung.

Nach Freund (1555) komme Nystagmus der Bergleute nur bei Hauern vor, bei ungünstiger Beleuchtung und schwächenden Momenten. Infektionskrankheiten, Alkohol, spielten eine Rolle.

Critlard (1549) sah den Nystagmus der Bergleute bei einer helleren Lampe um die Hälfte abnehmen.

Hewetson (1540) fand, dass Körperhaltung und ungenügende Beleuchtung zusammenwirken, um den Krampf hervorzurufen. Er sah bei drei Töchtern eines an Nystagmus Leidenden dieselbe Krankheit.

Smith (1536) vereinigte beide Ansichten, dass der Nystagmus die Folge des Bestrebens sei, bei ungenügender Beleuchtung und daher ungenügenden Netzhautreizen eine unbequeme Fixationsstellung einzuhalten.

Während die beiden letztgenannten Autoren die mangelhafte Beleuchtung und die abnorme Körperhaltung als Ursachen des Bergarbeiternystagmus ansehen, haben eine Reihe von Autoren nur im zweitgenannten Moment die auslösende Ursache gesehen.

So glaubte Simeon Snell (1528), dass das Augenzittern der Kohlenbergwerksarbeiter durch die besondere Körperstellung bedingt sei. Sie müssten die Seitenlage einnehmen und in derselben den Blick aufwärts richten. Nur diejenigen, die in dieser Stellung arbeiteten, akquirierten den charakteristischen Nystagmus. Letzterer beruhe auf einem chronischen Ermüdungszustand gewisser Augenmuskeln, die in unbequemer Stellung dauernd angestrengt würden, analog dem Schreibkrampf.

Er (1541) führte gegen die Annahme, dass die Ursache in der schlechten Beleuchtung liege, folgende Gründe an:

1. alle Bergleute brauchen Sicherheitslampen, bekommen aber durchaus nicht alle einen Nystagmus,
2. alle Muskeln müssten dann in demselben Grade angegriffen sein, sind es aber nicht,
3. der Nystagmus komme auch in Bergwerken mit Kerzenbeleuchtung vor.

Der Nystagmus ergreife nicht die Wagenschieber, sondern nur die Hauer, welche auf der Seite liegend arbeiten.

Er glaubte, dass der Krampf hauptsächlich in den Obliquii liege und Hauptsache sei die schiefe Blickrichtung.

Oglesby (1530) sah den Nystagmus nur bei Bergleuten auftreten, die in gebückter Stellung arbeiteten.

Rutten (1550) erklärte den Nystagmus der Bergleute mit der Gegenrollung, die die Augen bei abnormer Kopfhaltung ausführen. Hierfür spräche die Mitbeteiligung aller Augenmuskeln. Die Bergleute, die nicht gebückt arbeiteten, bekämen keinen Nystagmus.

Peters (1542) kam zu der Theorie, dass die Erscheinung auf eine andere Verteilung der Lymphe im Labyrinth zurückzuführen sei; die eigenartige Kopfhaltung erzeuge einen neuen Gleichgewichtszustand. Sei die Arbeit erledigt, und der Kopf gerade gehalten, so würden Reize ausgelöst, die reflektorisch die Kerne der Augenmuskeln träfen.

Dransart und Vanhoutte (1544) bezeichneten den Nystagmus der Bergleute als ein choreaartiges Augenzittern, das durch Ermüdung der Heber infolge der Haltung bei der Arbeit hervorgerufen werde. Die Schwäche der Interni wirke disponierend.

Benoit (1545) bezog den Nystagmus der Bergleute auf eine durch verdorbene Luft und durch liegende und halbliegende Arbeitshaltung bewirkte Reizbarkeit des Labyrinths und der Vestibulariskerne.

Während Benoit auf die verdorbene Luft als auslösenden Faktor hinwies, sagte Butler (1547), dass Luftmangel nicht die alleinige Ursache sein könne. Die Mitwirkung von andauernder Kohlengaseinwirkung sei nicht auszuschliessen.

Pechdo (1534) schrieb sogar den Nystagmus der Bergleute allein der chronischen Vergiftung durch schädliche Gase zu.

Nach Dransart und Fannechon (1556) scheine die Art der Kohleschichten und die Jahreszeit von Bedeutung zu sein (Dezember), ferner sei körperliche Ermüdung ein Hauptfaktor.

Die folgenden beiden Autoren glaubten die Ursache des Augenzitterns in der Muskelermüdung zu sehen.

So betrachtete Nieden (1532) den Nystagmus der Bergleute als Ermüdung der Heber.

Dransart (1527) hielt den Nystagmus der Bergleute für eine einfache Parese der Hebemuskeln der Augen und ihrer Nerven. Er hält den Krampf für heilbar und sieht in ihm keinen Grund zur Befreiung vom Militärdienst.

Er (1533) nahm eine leichtere und eine schwerere Form der Erkrankung an. Beide Formen träten nur beim Sehen nach oben in Erscheinung. Die leichtere sei kein Arbeitshindernis und pflege nach derselben aufzuhören. Bei der schweren Form fand er: Akkommodationslähmung, Schwindel, Kopfweh, Bewegen der Objekte usw.

Reid (1543) zählte vier ursächliche Momente des Nystagmus der Bergleute auf:

1. Momente, welche die Gewohnheit, mit der Fovea zu fixieren, abschwächen,
2. Schädigungen des Körpergleichgewichtes,
3. regelmässige Körper- und Kopfbewegungen bei Fixation der Augen,
4. schwächende Einflüsse: Alkohol, Influenza usw.

Percival (1553) fand, das Einnehmen von Ameisensäure habe günstigen Einfluss auf den Nystagmus der Bergleute.

Ohlemann (1554) wandte die Ameisensäure in 12 Fällen an und fand gar keinen Einfluss dieses Mittels.

Die gründlichste Arbeit über das Augenzittern der Bergleute wurde von Dr. Johannes Ohm (1557) verfasst.

Nach einer historischen Einleitung schilderte er eingehend das Krankheitsbild.

Der Nystagmus finde sich nur bei Arbeitern in Stein- und Braunkohlenzechen.

Der Prozentsatz betrage 3,2%.

Den Allgemeinzustand des Betroffenen fand er im allgemeinen gut.

Familiäres Auftreten hat er auch beobachtet. Am häufigsten sei das Alter zwischen 30 und 40 Jahren befallen.

Ohm hat keine Gesichtsfeldeinschränkung beobachtet. Er unterscheidet Ruck- und Pendelnystagmus. Der Nystagmus der Bergleute sei ein N. undulatorius. Die Schwingungsgrösse sei sehr verschieden. Das Zittern entstehe zunächst in den obersten Teilen des Blickfeldes und dehne sich immer weiter nach unten aus.

Die Amplitude sei am kleinsten bei gesenktem Blick und nehme mit der Hebung an Grösse zu. Wenn in den mittleren Teilen Zittern bestehe, werde es bei äusserster Rechts- und Linkswendung vielfach geringer.

Die Schnelligkeit des Nystagmus sei verschieden. In der Regel 180 bis 200 Schwingungen in der Minute, doch könne sie bis auf 120, ja 60 sinken.

Bei manchen Patienten werde der Nystagmus von Ruhepausen unterbrochen.

Es gebe auch Fälle von latentem Nystagmus, der nur vorübergehend, anfallsweise auftrete. Bei ausgeruhtem Körper sei das Zittern seltener, als nach der Arbeit. Das Augenzittern sei im Dunkeln häufiger und heftiger, als bei hellem Tage. Körperliche Erschütterungen und Bewegungen verstärkten den Nystagmus. Bei Fixation eines Objektes werde der Nystagmus stärker.

Ohm unterscheidet:

1. senkrechten Nystagmus,
2. wagerechten Nystagmus,
3. schrägen Nystagmus.
4. kreisförmigen Nystagmus,
5. ellipsenförmigen Nystagmus.

Ohm hat nicht weniger als 46 Fälle gesehen, bei denen das Zittern zeitweise nur einseitig zu konstatieren war. Die Schwingungsrichtung sei auf beiden Augen oft verschieden.

In der Mehrzahl der Fälle sei die Schwingungsrichtung konstant.

Eine Änderung könne

1. durch die Zeit,
2. durch Verschiebung des Blickes (Seitenwendung),
3. spontan

eintreten.

Von anderen Motilitätsstörungen am Auge kämen vor:

1. Krampf des M. recti interni und Sphinkteren der Pupille bei stark erhobenem Blick,
2. typischer Akkommodationskrampf (Ohm hat 21 Fälle beobachtet).
3. Unvermögen einzelner Nystagmiker, den Blick zu heben,
4. Unruhe der Augen,
5. Unruhe des Kopfes, der Gesichtsmuskeln, der Hände, ja des ganzen Körpers (Alkoholismus?),
6. Krampf der Lidheber,
7. Krampf der Schliessmuskeln (Blepharospasmus), Kompensation des Augenzitterns.

Ohm kann sich der von Dransart verfochtenen Ansicht, dass innige Beziehungen zwischen Augenzittern und Unfall bestünden, nach seinen Erfahrungen nicht anschliessen.

Er habe die Beobachtung gemacht, dass der Alkohol, in genügender Menge genossen, auch das allerschlimmste Augenzittern zum Verschwinden

bringen kann. Weder im Dunkeln noch nach Bücken sei es mehr nachweisbar.

Graefe und Dransart haben das auch beobachtet.

Was die Prognose des Augenzitterns betrifft, so sei nach Verlassen der Grube jeder Nystagmus der Heilung fähig.

Auf die verschiedenen Gruppen der Bergarbeiter verteile sich das Augenzittern folgendermassen:

1. Hilfsarbeiter 13,8%,
2. Vollarbeiter 68,7%,
3. Beamte 4,1%.

Ohm gibt eine Übersicht der Theorien des Nystagmus der Bergleute und bespricht dieselben kritisch.

Die Theorie Oglesbys und Jesffresons einer organischen Hirnerkrankung durch Zirkulationsstörungen lehnt er ab, ebenso die Akkommodationstheorie von Roind.

Nach Ohms Ansicht entbehre die Vergiftungstheorie jeglicher Begründung. Wilbrands Theorie sei nach seiner Ansicht zu allgemein gehalten.

Gegen die Bartelssche Annahme des otogenen Ursprunges des Nystagmus der Bergleute macht Ohm geltend, dass der vom Ohr ausgelöste ein Rucknystagmus sei, während der Nystagmus der Bergleute ein wellenförmiger sei. Ohm verneint daher den otogenen Ursprung des Augenzitterns der Bergleute.

Die Art der Beleuchtung spiele nach Ohm in der Ätiologie des Zitterns keine grosse Rolle.

Festzustehen scheine jedoch die Tatsache, dass der Nystagmus um so häufiger auftrete, je geringer die Beleuchtung sei.

Die Beleuchtungstheorie könne die grosse Mannigfaltigkeit des Nystagmus der Bergleute nicht erklären, vor allem nicht, dass derselbe sich mit der Hebung der Augen verschlimmere. Auch die verschiedene Verteilung auf die einzelnen Klassen der Grubenarbeiter bleibe dunkel.

Die Ermüdungstheorie Dransarts erscheint Ohm plausibler, wenn er auch gewisse Bedenken gegen dieselbe habe. So vermisse er den Beweis, dass die Störung in der Muskulatur selber läge.

Nach Ohm hat das Augenzittern der Bergleute eine besondere Ursache.

Nach seiner Ansicht gehe von einem Centrum im Gehirn ein Impuls aus, der immer beide Augen treffe.

Das Augenzittern sei ein klonischer schmerzloser Krampf, der die Folge einer Ermüdung der Centren sei, die in den Hirnnervenkernen der Augenmuskeln gelegen sind.

Die Ermüdung habe zwei Wurzeln, eine sensorische und eine motorische.

Die Beleuchtung spiele eine Rolle, ferner Herabsetzung des Fusionszwanges und Ermüdung durch langes Fixieren.

Das Zittern entstehe zuerst bei erhobenem Blick und dehne sich dann allmählich immer mehr nach unten aus.

Ohm nimmt zwei Grundformen des Nystagmus der Bergleute an, den vertikalen und den horizontalen. Dem ersteren liege als Ursache eine Ermüdung der Höhenequilibrierung, dem letzteren eine solche der Konvergenz zugrunde.

VII. Nystagmus bei Zirkulationsstörungen im Gehirn.

Oppenheim (1836) hob hervor (Lehrb. pag. 802), dass Zirkulationsstörungen in der Schädelhöhle, wie eine sich plötzlich entwickelnde Anämie oder Hyperämie, Nystagmus bedingen könnten.

Wir hatten kürzlich einen Fall beobachtet, der vielleicht hierher gerechnet werden darf.

Es handelte sich um ein Kind, welches in bewusstlosem Zustand auf die Abteilung kam. Es bestand leichte Benommenheit, horizontaler Nystagmus beider Augen; keine Herdsymptome.

Die Autopsie ergab eine auffallende Hyperämie des Gehirns und eine ungewöhnliche Grösse des Kleinhirns. Eine Herdaffektion konnte makroskopisch nicht konstatiert werden.

Nystagmus bei Fieber.

Beck und Biach (1558) stellten Beobachtungen und Untersuchungen bei nicht otogen fiebernden Patienten an, und zwar bei 17 Pneumonien, 9 Fällen von akutem Gelenkrheumatismus, 5 Fällen von Angina, 9 Typhus, 4 Perikarditis.

Nach Ansicht der Verff. kann es keinem Zweifel unterliegen, dass das Auftreten des Nystagmus mit dem Fieber in inniger Beziehung stehe. In der Mehrzahl der Fälle erfolge das Auftreten und Verschwinden desselben gleichzeitig mit dem Eintritt bezw. Aufhören der Temperatursteigerung.

In einigen Fällen überdauerte der Spontannystagmus das Fieber.

Für das Zustandekommen des febrilen Nystagmus scheine die akute Infektionskrankheit notwendige Bedingung zu sein. Auffallenderweise fanden die Verff. in 12 Typhusfällen niemals einen Nystagmus, ebensowenig bei hochfiebernden Tuberkulösen.

Die Verff. stellten die Hypothese auf, dass der febrile Nystagmus auf Veränderungen im Bereiche der hinteren Schädelgrube zurückzuführen sei. Vielleicht handele es sich um hyperämisch-ödematöse Zustände.

Es war denselben gelungen, den temporären Ausfall der raschen rotatorischen Nystagmuskomponente nach kalorischer Labyrinthreizung bei hochfiebernden somnolenten Kranken festzustellen.

Ruttin (1559) sah Nystagmus als Vorläufer des Erysipels.

Kalorischer Nystagmus bei Bewusstseinsstörungen.

Rosenfeld (1560) hat den kalorischen Nystagmus in den verschiedenen Bewusstseinszuständen untersucht. Nach seinen Erfahrungen lassen sich acht verschiedene Typen unterscheiden:

Der Typus 1 ist charakteristisch für das tiefste, meist terminale Koma. Es treten weder bei der Kalorisierung mit kaltem Wasser noch bei der mit warmem Wasser Nystagmusbewegungen nach Deviationen auf.

Typus 2: Langsame fixierte Deviation der Bulbi nur bei Spülung mit kaltem Wasser; warmes ist unwirksam.

Typus 3: Warmes und kaltes Wasser ist in gleicher Weise wirksam und veranlasst langsame Deviation nach der ausgespülten Seite.

Typus 4 und 5: Die Bulbi wandern langsam hin und her, rascher Nystagmus fehlt.

Typus 6: Langsam wechselnde Deviationen nach der ausgespülten Seite mit einigen raschen Nystagmusbewegungen nach der entgegengesetzten Seite.

Typus 7: Nur im Beginn der Kalorisierung einmalige langsame Deviation, dann rasche Nystagmusbewegungen nach der entgegengesetzten Seite.

Typus 8: Normale Reaktion der Augen bei der Kalorisierung.

Rosenfeld empfiehlt, in allen Fällen mit Bewusstseinstörungen den kalorischen Nystagmus zu prüfen, um sich über die Tiefe des Komas ein genaueres Urteil zu bilden. Die Beobachtungen von komatösen Kranken liefern einen Beweis dafür, dass die rasche Phase des Nystagmus wohl von der Intaktheit gewisser Bahnen im Grosshirn abhängig ist.

Wir sind in der Lage, die Angaben Rosenfelds zu bestätigen, dass man in der Kalorisierung ein Mittel hat, sich über den Grad der Tiefe des Komas einen Aufschluss zu verschaffen.

Bei einer Apoplektischen, die in tiefem Koma sich befand, trat bei der Kalorisierung keine Reaktion ein. Patientin starb.

Die Sektion ergab Durchbruch des Bluts in die Ventrikel.

Bei einer anderen Bewusstlosen zeigte sich der Typus 6 der Rosenfeldschen Einteilung. Die Bewusstlosigkeit verschwand nach einigen Tagen.

VIII. Nystagmus bei Vergiftungen [1]).

Bei den verschiedensten Intoxikationszuständen ist Nystagmus beobachtet worden. Meist fehlen eingehende Beschreibungen desselben, so dass es nicht möglich ist, eine genauere Bestimmung desselben zu geben.

Veronal.

Oppenheim (1561) hat bei zwei Fällen von Veronalvergiftung Nystagmus beobachtet. In dem einen Falle bestand neben einem vertikalen Nystagmus eine Ptosis und Beschränkung der Blickbewegungen in der seitlichen Richtung und beim Blick nach oben.

In einem zweiten Falle von Veronalvergiftung war ebenfalls ein echter Nystagmus vorhanden.

Weitz (1562) gibt folgende Schilderung der Augenmuskulatur: Augenlider halb gestreckt, werden nur mit offenbarer Anstrengung beim Blick nach oben gehoben. An beiden Augen beim Blick geradeaus starker Nystagmus, der beim Versuch, nach oben, unten oder seitwärts zu blicken, stark zunimmt.

[1]) Wir entnahmen die meisten Angaben dem Handbuch von Lewin und Guillery, Die Wirkungen der Arzneimittel und Gifte auf das Auge. Berlin 1905. Hirschwald.

Wir haben in letzter Zeit bei mehreren Fällen von Veronalvergiftung Nystagmus nicht konstatieren können, ausser in einem Falle.

Sulfonal.

Nur einmal wurde Nystagmus beobachtet, und zwar bei einer Frau, die 25 g Sulfonal genommen hatte. Der Nystagmus trat am 5. Tag bei freiem Sensorium auf, war besonders bei der Blickrichtung nach rechts und links deutlich, verschwand aber beim Blick nach oben und unten und hielt nur einige Tage an.

Blausäure.

Die Augenmuskeln werden in dem Krampfstadium der akuten Vergiftung oder im dyspnoischen meistens in Mitleidenschaft gezogen, bei langsamerem Verlaufe wurde Nystagmus beobachtet.

Quecksilber.

Bei chronischer Quecksilbervergiftung wird Ohrensaussen und Schwindel, der oft mit Nystagmus bei raschen Kopfbewegungen einhergeht, beobachtet.

Äther.

Bei Äthernarkose sah schon Dieffenbach die Bulbi nach oben rollen, Später fand man den Nystagmus bei tiefen langen Narkosen.

Ameisensäuremethylester.

Die Einatmung rief neben tetanischen Krämpfen auch Nystagmus horizontalis bei Kaninchen hervor.

Antipyrin.

Lewin und Guillery berichteten von einem Kranken, der mit Schüttelfrost, scharlachartigem Exanthem und Zyanose erkrankt war, nachdem er 0,8 Antipyrin eingenommen hatte. Es wurde ein Nystagmus beobachtet.

Atoxyl.

v. Krüdener (1837) berichtet über verschiedene Fälle von Vergiftungen (Atoxyl, Methylalkohol, Schwefelkohlenstoff usw.). Es traten Erblindungen auf und in einem Falle vergesellschaftet mit leichtem Nystagmus.

Arsen.

Vereinzelt ist nach längerem Gebrauch von Arsen ein horizontaler Nystagmus mit Flimmern bei längerem Fixieren beobachtet worden.

Chinin.

Zu den seltenen Chininsymptomen gehören nach Lewin und Guillery (l. c.) Ptosis und klonische Zuckungen der Lider, während Nystagmus ent-

weder mit exzentrischem Sehen oder mit anderen erheblichen Sehstörungen häufiger vorkommt.

Ein Knabe von 7 Jahren hatte vor 4 Jahren einen Malariaanfall, gegen den er grosse Chinindosen eine ganze Woche hindurch erhielt. Danach zeigte sich eine Pupillenerweiterung. Nach 10 Tagen war er blind. Seitdem langsame Wiederherstellung. Seit $2^1/_2$ Jahren Nystagmus verticalis vibratorius.

Eine Frau, die 2—3mal 1,8 Chinin sulf. per rectum erhalten hatte, erlitt eine hochgradige Abnahme der Sehschärfe und es stellten sich Nystagmus und exzentrisches Sehen ein. Besserung durch Strychnin.

Experimentelle Untersuchungen über die Wirkungen des Chinins auf den Vestibularapparat bei Tieren wurden von Dreyfuss (1563) angestellt. Nach subkutaner Injektion toxischer Dosen sah er Aufhebung des vestibularen Nystagmus nach Drehung eintreten.

Chinosol.

Weyl (1564) sah Nystagmus auftreten nach Darreichung von Chinosol (subkutan oder intraabdominal), ebenfalls nach Kresol, Lysol, Karbolsäure. Er hält die Erscheinung für eine Intoxikation. Die Art der nystagmischen Zuckungen wechselte und dauerte 20 bis 25 Minuten.

Jodkalium.

Jodkalium kann als seltenes Vorkommnis Nystagmus hervorbringen.

Jodoform.

Bei einem Knaben mit tuberkulöser Wirbelerkrankung trat nach Jodoform-Glyzerineinspritzung Strabismus convergens mit Nystagmus und centralem Skotom auf beiden Augen ein; allmähliche Besserung nach Beseitigung des Jodoforms.

Phenylhydroxylamin.

Bei einem jungen Manne entstand eine starke Methämoglobinurie; tiefes Koma; die weiten Pupillen waren reaktionslos; ebenso bestand Areflexie der Cornea, Subsultus tendinum, Trismus und Nystagmus.

Das Gift war von der Haut aus in alkoholischer Lösung resorbiert worden.

Physostygmin.

Nach Zehender, Bernheimer und Bär kommt nach Eserineinträufelungen gelegentlich Nystagmus vor. Bernheimer erklärt denselben durch Reizung der Trigeminusendigungen, wobei das hintere Längsbündel den Reflexbogen herstelle.

Salizylsäure.

Nach Lewin und Guillery wurde nur einmal über Nystagmus bei Salizylamaurose berichtet.

Ein Student, der 14 g Salizylsäure in 5 Tagen verbraucht hatte, wurde ganz blind und zeigte Nystagmus. Dieser Zustand dauerte 3 Stunden. Ganz allmählich kehrte erst das Sehvermögen wieder.

Bei Schwefelkohlenstoffvergiftung

ist Nystagmus in Verbindung mit anderen nervösen Erscheinungen mehrfach beobachtet worden.

Kohlenoxyd.

Stursberg (1838) sah nach besonders schwerer Kohlenoxydvergiftung einen hochgradigen Nystagmus mit Herabsetzung der Sehschärfe, konzentrischer Einengung des Gesichtsfelds und Reduktion der Farbempfindung.

Wir sahen in zwei Fällen von Gasvergiftung einen deutlichen horizontalen Fixationsnystagmus.

Chloroform.

Nach Lewins Beobachtung kommt in der Chloroformnarkose häufig Nystagmus am Ende des Exzitationsstadiums, selten während der weiteren Wirkung vor. Es schliesse sich auch gelegentlich an dies seitliche Augenzittern ein epileptiformes Zittern an. Durch Einatmung von Bromäthyl soll dieses Symptom nie entstehen.

Nach Lewin kann auch ohne Narkose, nur infolge längerer Einatmung von kleinen Chloroformmengen, z. B. beim Einfüllen des Mittels in Flaschen, Nystagmus auftreten.

Ein Mann hatte sich damit beschäftigt, Chloroform in kleine Gefässe einzufüllen. Danach bekam er Kopfschmerzen, Schwindel und am folgenden Tage, Unvermögen zu stehen. Beim Blick nach rechts und oben trat Nystagmus auf. Nach dreitägigen Gehübungen war der Gebrauch der Beine fast normal.

Codein.

Nach der subkutanen Injektion von Codein bei einem Kaninchen erschien 12 Minuten später ein bilateraler horizontaler Nystagmus.

Kokain.

Nach wiederholter Instillation einer Kokainlösung wird bisweilen ein lateraler Nystagmus erzeugt.

Galezowski (1565) beobachtete nach Einträufelung von Kokain seitlichen, sprungartigen Nystagmus; er betrachtet ihn, wie bei Chloroform, als Vergiftungserscheinung des Halsmarks.

Bei Alkoholismus.

Bei 44 Alkoholikern mit Delirium fand sich 2mal Nystagmus vor. Jedoch geben Lewin und Guillery an, dass in der Mehrzahl der Fälle von chronischem Alkoholismus nystagmusartige Zuckungen nachweisbar wären.

Ein Trinker wies bei seiner Aufnahme Beschränkung der Bewegungen der Abducentes auf. Es bestand zeitweiliges Doppeltsehen. Licht- und Konvergenzreaktion waren normal. Beiderseits war Nystagmus erkennbar.

In 3 weiteren Fällen bestand Nystagmus.

Nach Lewin und Guillery kommt Nystagmus nicht nur als Begleiterscheinung schwerer alkoholischer Ophthalmoplegien vor, sondern ist auch sonst bei Alkoholikern verschiedentlich beobachtet worden.

Bei 1000 ophthalmologisch untersuchten Kranken mit schwerem Alkoholismus fand er sich 2mal. 13mal waren auffallende nystagmusartige Zuckungen in den Endstellungen vorhanden.

Auch von Raimann (1839) wird auf spontanen Nystagmus bei Alkoholismus aufmerksam gemacht.

Bárány hat den Einfluss der akuten Alkoholintoxikation auf den Vestibularapparat und auf das Cerebellum studiert.

Am Versuchstage erhielten vier Studenten 250—300 g Kognak in möglichst kurzer Zeit. Dann stellte Bárány eine Prüfung der vestibularen Reaktionen an. Es fand sich

1. starke Herabsetzung der Drehempfindung nach Drehung.
2. Herabsetzung der Reaktionsbewegungen nach Drehung.
3. Störungen des Gleichgewichtes.
4. Nystagmusanfälle bei Kopfbewegungen mit nur sehr geringem oder fehlendem Schwindel.
5. Es kam meist zu sehr leichtem cerebralem Erbrechen nach der Drehung.

Aus diesen Versuchen ergibt sich der beträchtliche Einfluss, den der Alkohol zumeist im Sinne der Lähmung auf den Vestibularapparat und auf das Kleinhirn ausübt.

Zystowitsch hat Abschwächung, Morian Verstärkung der kalorischen Reaktion bei Alkoholisten beobachtet.

Bei Nikotinvergiftung

hat Bárány ebenfalls untersucht. Es bestand wechselnder spontaner Nystagmus und Nystagmusanfälle bei Kopfbewegungen.

Die kalorische Erregbarkeit war bei der Nikotinvergiftung vorhanden. Nicht selten war durch Neurasthenie die Empfindlichkeit bei den Schwindelanfällen der Nikotinvergifteten gesteigert.

Blei.

Nach vierjähriger Arbeit bei einem Maler bekam ein Lehrling zwei Bleikolikanfälle. Später geringe Schwäche in den Extensoren der Hand. Mehrere epileptische Anfälle. Temporale Abblassung des linken Sehnerven, rechts war derselbe in toto abgeblasst. Deutlicher Nystagmus. Nach vierwöchentlichem Aufenthalt im Krankenhause Heilung (Lewin und Guillery).

Ein 31jähriger Arbeiter in einer Bleiweissfabrik bemerkte unter Kopfschmerzen und Erbrechen eine Abnahme seines Sehvermögens.

Bei der Untersuchung fand sich Bleisaum und Tremor saturninus; weissliche Verfärbung der Pupillen.

Nach 6 Jahren rechts ganz erblindet, links Finger in 5 mm. Beiderseits Nystagmus rotatorius geringen Grades nur bei Fixation, aber in allen Augenstellungen.

Bei einem 42jährigen Schlosser, der viel mit Blei zu tun hatte, fand sich Lähmung der Extensoren der rechten Hand und nystagmusartige Zuckungen in den Endstellungen der Augen.

Bei einem 43jährigen Tüncher bestanden neben verschiedenartigen Lähmungen der Augenmuskeln Pupillenstarre und Nystagmus horizontalis.

Lewin und Guillery halten es für fraglich, ob der einmal konstatierte Nystagmus rotatorius in unmittelbarem Zusammenhang mit der Giftwirkung des Bleies stand.

Es zeigten sich horizontale leichte Pendelbewegungen mit geringen beiderseits gleichförmigen Raddrehungen nach links. Die Exkursionen betrugen höchstens 3 mm und traten nur beim Fixieren auf, beim Blick geradeaus sowohl, wie in den seitlichen Stellungen. Nystagmusartige Zuckungen in extremen Stellungen oder bei besonderer Anstrengung paretischer Muskeln sind zuweilen beobachtet worden.

Speisenvergiftung.

A. Fischer (1566) sprach über die einzelnen Erscheinungen bei Massenvergiftung durch verdorbenes Büchsengemüse in Darmstadt; sie stellen sich als typischer Botulismus dar. Nebenanderen okularen Störungen wurden auch Störungen der associierten Bewegungen mit nystagmischen Zuckungen beobachtet.

Schlampp (1567) fand nach Speisevergiftung erweiterte reaktionslose Pupillen und Nystagmus. Nach der Wiederherstellung verschwanden die Erscheinungen.

R. v. Hösslin teilte uns persönlich mit, dass er wiederholt bei vertigo e stomacho laeso Nystagmus beobachtet habe, auch glaube er, dass derselbe für die Diagnose von grosser Bedeutung sei.

Er beschrieb folgende Beobachtungen:

H. Z., 42 Jahre alt, seit Jugend Neigung zu Kopfschmerzen, die seit drei Monaten viel heftiger auftreten. Vor zwei Jahren angeblich Attacke von Menière mit Erbrechen und Nystagmus 24 Stunden lang andauernd (ohne Gehörstörung!). Vor einigen Wochen leichtes Rezidiv. Wenn Kopfschmerzen nicht vorhanden, vollständiges Wohlbefinden. In der Anstalt Wittelsbach mehrere Anfälle von starken Kopfschmerzen verbunden mit Übelkeit, Erbrechen und Schwindel; dabei Andeutung von Nystagmus. Am 8. Mai heftige Schwindelanfälle mit mehrmaligem Erbrechen und starkem horizontalem, manchmal rotierendem Nystagmus. Die Röntgenuntersuchung des Magendarmkanals ergab äusserst langsame Fortbewegung im Colon transversum. Die Ohruntersuchung (Professor Heine) lautete: Kein Zusammenhang des Schwindels mit dem Ohr. Nach regelmässiger Entleerung des Darms durch Öleinläufe und Abführmittel verschwanden die Kopfschmerzen und das anfallsweise Erbrechen mit Nystagmus vollständig. Die Kranke war auch eine Reihe von Jahren später dauernd gesund geblieben. In diesem Falle wurden die Schwindelanfälle als Anfälle von Magenschwindel, bei welchen der Schwindel durch Intoxikation vom Magendarmkanal ausgelöst wird, angesehen.

In einem anderen Falle handelte es sich um einen Kranken, bei welchem früher schon starke Anfälle von Magenschwindel beobachtet wurden. Eines Tages trat beim Kranken (höherer Offizier) plötzlich während des Dienstes ein so heftiger Schwindelanfall auf, dass der Kranke auf sein Zimmer ins Bett gebracht werden musste; äusserst heftiges Erbrechen und kollapsähnliche Zustände. Als v. Hösslin den Kranken sah, hatte das Brechen noch nicht aufgehört und der Schwindel war so stark, dass nicht die geringste Änderung der horizontalen Lage ertragen wurde. Die Augen konnten nicht aufgemacht werden, weil das Öffnen der Augen den Schwindel sehr stark vermehrte. Höchstgradiger rotatorischer Nystagmus. Im Verlaufe von zwei Tagen Rückgang aller Erscheinungen, zuletzt Nystagmus nur mehr beim Sehen nach aussen, dann verschwand er vollständig. Die Ohrenuntersuchung (Professor Heine) liess auch in diesem Falle keinen Zusammenhang des Schwindels mit einer Ohrenerkrankung erkennen.

IX. Grosshirnrindennystagmus.

Über den vom Grosshirn ausgehenden Nystagmus äussert sich Bárány in sehr vorsichtiger Weise, indem er nur darauf hinweist, dass bei der Epilepsie Zuckungen vom Nystagmuscharakter auftreten.

Taylor meinte, dass das Grosshirn mit dem Nystagmus nichts zu tun habe.

Wir sind dagegen der Ansicht, dass verschiedene Momente dafür sprechen, dass der Nystagmus unter Umständen vom Grosshirn, speziell auch von der Grosshirnrinde ausgelöst werden könne.

Wir stimmen der eingangs erwähnten Ansicht Bárànys zu, dass der bei der Epilepsie auftretende Nystagmus wahrscheinlich von der Hirnrinde ausgelöst werde. Auf pag. 50 findet sich die Angabe Wittkowskys (122), dass bei jedem epileptischen Anfalle nystagmusartige Zuckungen gleichzeitig mit der konjugierten Ablenkung vorhanden sein können.

Schon die genauen Untersuchungen des Fixierens, die wir doch als eine bewusste Funktion der Hirnrinde anzunehmen berechtigt sind, von seiten des schwedischen Physiologen Hjalmar Öhrwall (1568) zeigen, dass das Auge während des Fixierens nicht stillsteht, sondern unaufhörliche Bewegungen ausführt, die von relativen Stillständen, bald in einer Lage, bald in einer anderen, benachbarten, unterbrochen sind, und dass die Fixierung in Wirklichkeit aus einer Serie verschiedener Einstellungen besteht, jedoch stets so, dass der fixierte Punkt bald hier und bald da, stets aber innerhalb der Fovea, abgebildet wird. Die Fixation besteht sozusagen aus einer Reihe Palpationen, die mit Hilfe der Fovea centralis ausgeführt werden.

Es ist nicht unwahrscheinlich, dass dieser Befund Öhrwalls, d. h. diese physiologischen unaufhörlichen Bewegungen bei der Fixation eine natürliche Vorbedingung abgeben für die Entwickelung des Nystagmus bei den im Abschnitt V aufgeführten krankhaften Zuständen.

Bei den interessanten, höchst genau beschriebenen Tierexperimenten Levinsohns (1569) über die Beziehungen der Grosshirnrinde bei Affen zu den Bewegungen des Auges fanden wir in den Protokollen, ohne dass der Autor besonders darauf Gewicht gelegt hätte, Nystagmus notiert.

So im Fall 11. „Bei Exstirpation des rechten Gyrus angularis entstand ein Nystagmus, der aber bald verschwand."

An einer anderen Stelle sagt der Autor: „Vorher schon bei Blosslegung der Hirnpartie war es zu einem Nystagmus gekommen."

Auf pag. 345 l. c. bemerkte Levinsohn, dass das rechte Auge bei Rindenreizung nur ganz geringe zuckende Bewegungen mache.

Einen Nystagmus nach unten beobachtete er bei Reizung der vorderen Okzipitalpartie bei einem anderen Tiere.

Recht bedeutsam für die Genese des Nystagmus bei diesen Experimenten erscheint uns die folgende Beschreibung Levinsohns:

„Werden beide Elektroden auf identische Punkte der Rinde aufgesetzt, so pendeln gewöhnlich zuerst die beiden Augen nach rechts und links."

Es handelt sich also um einen richtigen Pendelnystagmus, der von der Hirnrinde ausgeht.

Auch durch die Tierexperimente von Bartels wird nahegelegt, dass zweifellos der Nystagmus in Beziehung zur Hirnrinde stehen kann.

Bei der vom Grosshirn ausgehenden konjugierten Ablenkung beobachtet man nicht selten beim Nachlass derselben einen pendelnden Nystagmus nach der Seite der Blicklähmung.

So beobachteten wir in dem auf pag. 59 beschriebenen Fall 5, bei welchem eine sehr lange dauernde konjugierte Ablenkung der Augen nach rechts bestand, bei linksseitiger Blicklähmung das Auftreten von nystagmusartigen Zuckungen, nachdem Patient mit Anstrengung wieder nach links zu sehen vermochte.

In dem von uns beobachteten Falle 6 auf pag. 59 waren beide Augen nach links gerichtet und konnten nicht nach rechts bewegt werden. Jedoch bestand keine eigentliche richtige Déviation conjuguée nach links, sondern nur eine Blicklähmung nach rechts. Es zeigte sich ein feinschlägiger horizontaler Nystagmus beim Blick nach links.

Bartels beobachtete in dem auf pag. 51 referierten 1. Fall von Kopfverletzung einen Fixationsnystagmus nach links bei rechtsseitiger Hemiplegie. Aus dem Widerstreit des Hirnreizes, der die Augen nach rechts zu bewegen sucht und der Fixation nach links entstand nach Bartels Ansicht der Nystagmus beim Blick nach links.

In dem zweiten Bartelsschen Falle (pag. 51) trat vor dem Anfalle Fixationsnystagmus nach rechts auf. Den Fixationsnystagmus nach links bezog er auf eine Schwäche der Seitenwender nach rechts (latente Blickschwäche und Rindenfixationsnystagmus). In dem dritten Fall fand sich ein geringer Fixationsnystagmus (pag. 52).

Im vierten Falle bei einer Kopfschussverletzung beider Stirnhälften trat ein Fixationsnystagmus nach rechts und nach links auf.

Sehr wichtig in bezug auf die Frage des Rindennystagmus sind die nachfolgenden Kriegsbeobachtungen.

Noethe (1570) berichtete über Auftreten von Nystagmus bei Verletzungen des Fusses der 2. Stirnwindung.

Fall 1. Musketier H. 2. 2. 1915. Gewehrschuss in den Kopf. Keine Bewusstseinstörung. Patellarreflex rechts stärker als links; Pupille rechts weiter als links. Nystagmus beim Blick nach links stark, beim Blick nach rechts eben angedeutet.

In der Haut über dem linken Scheitelbein kleiner Ein- und Ausschuss. Knochensplitter in das Gehirn eingetreten.

17. Februar. Das Knochenstück wurde entfernt. Die Differenz der Patellarreflexe und Nystagmus bestehen unverändert.

1. März. Nystagmus besteht nicht mehr, jedoch weichen die Bulbi beim Blick nach links langsam nach der Mitte ab.

Noethe lehnt im vorliegenden Falle eine Fernwirkung auf das Mittelhirn ab und glaubt, dass der Nystagmus durch Einwirkung auf das Blickcentrum im Fusse der 2. Stirnwindung entstanden sei.

Er teilt noch 8 Fälle von Kopfverletzungen über dem Fuss der 2. Hirnwindung oder deren Nachbarschaft mit, welche Nystagmus darboten. In einem Falle trat das Augenzittern nach derselben, in einem dritten nach beiden Seiten und nach oben auf.

Nach der Ansicht Noethes befinde sich nur im Fuss der 2. Stirnwindung im Blickcentrum selbst oder in seiner Nachbarschaft ein Centrum, dessen Funktionsstörung sich durch das Auftreten von Nystagmus kundtue.

In jüngster Zeit beobachteten wir Zuckungen heftiger Art in der linken Körperhälfte (Gesicht, Extremitäten, Brust-, Bauchmuskeln), konjugierte Ablenkung beider Augen nach links und deutlichen horizontalen Nystagmus nach links. Patient starb. Diagnose: Rindenencephalitis[1]).

Geller und Ohm (1571) berichten über einen Armierungssoldaten, der schon in der Schulzeit starke Sehstörungen hatte. Nach einer Pleuritis Zunahme derselben mit starkem Flattern vor den Augen, Kopfschmerzen und schnelle Ermüdbarkeit. Dazu gesellten sich nach längerer Arbeit Zittern des Kopfes, der Beine und des rechten Arms.

Nach mehrfacher Beschiessung beim Schanzen erhebliche Zunahme des Augenflatterns und der Kopfschmerzen. Wie 1917 wurde gelegentlich horizontales Schütteln des Kopfes, ebenso bisweilen feinschlägiger Tremor der rechten Hand und des rechten Beines konstatiert.

Wenn Patient sich nicht beobachtet fühlt, haben die Augen normale Stellung. Bei Konvergenz der Augen tritt ein feinschlägiger horizontaler Nystagmus auf. Bei Untersuchung der Augen verstärken sich erheblich diese Erscheinungen. Dann erscheint eine langsame Konvergenzbewegung der Augen, besonders des linken, die zum Krampf wird. Es finden dabei grobschlägige horizontale Zuckungen von unregelmässiger Schwingungsweite im Sinne einer Konvergenz-Divergenzbewegung statt.

Zugleich mit dem Konvergenzkrampf und dem Augenzittern verengern sich die Pupillen.

Unter der üblichen Therapie nervöser Zustände besserten sich die Erscheinungen langsam.

Nach Geller und Ohm bestehe das vorliegende Krankheitsbild in einer Störung des Mechanismus der Naheeinstellung der Augen und setze sich zusammen aus tonisch-klonischen Krämpfen der Interni, des Schliessmuskels der Pupille und der Akkommodationsmuskeln und einem ausserordentlich schnellen, feinschlägigen und anfallsweise auftretenden Nystagmus.

Der übrige Befund der Augen und des Körpers war normal. Es bestand nur ein funktioneller Tremor des Kopfes und der Extremitäten.

Geller und Ohm führen den vorliegenden Nystagmus auf das Centrum der Grosshirnrinde zurück, welches der willkürlichen Innervation der Augenmuskeln diene. Darauf weise auch der Erfolg der suggestiven Behandlung hin. Es handle sich um abnorme centrale Innervationen wenig miteinander verbundener Muskelgruppen, die einerseits zum Krampfe führten, andererseits zum Tremor, Erscheinungen, die bei der Hysterie auch anderer Muskeln ihre Analogie hätten.

[1]) Die Sektion war verweigert worden.

Fassen wir das Vorhergehende zusammen, so halten wir trotz mancher entgegenstehenden Tierexperimente auf Grund unserer klinischen Beobachtungen am Vorkommen eines kortikalen Nystagmus fest.

Erst in jüngster Zeit beobachteten wir beim Abklingen eines wiederholt auftretenden Seitenwenderkrampfes jedesmal einen kurz dauernden undulierenden Nystagmus, den wir für rein kortikal ansehen.

Ferner beobachteten wir ebenso wie Bartels gar nicht selten einen Rindenfixationsnystagmus infolge des Widerstreites zwischen Rindentonus der Seitenwender und der Blickbewegung.

Zum Schlusse möchten wir noch eine uns von Dusser de Barenis gegebene Mitteilung anführen, die zugunsten der Annahme eines Großhirnnystagmus spricht. Raudnitz habe beschrieben, dass Hündchen ihren „Dunkelnystagmus" nach Grosshirnexstirpation verlören.

X. Nystagmus bei Gehirnaffektionen.

a) Nystagmus bei Hirnblutungen.

Im allgemeinen findet sich bei den Blutungen ins Gehirn nach Uhthoff in 10 % der Fälle Nystagmus.

Bei der gewöhnlichen Kapselblutung findet sich in der Regel kein Nystagmus.

Quincke (1572) berichtete über einen Fall mit Lähmung der linksseitigen Extremitäten, rechtsseitiger Ptosis und beiderseits nystagmusartigen Bewegungen.

Sektionsbefund: Grosse Blutung des Septum pellucidum und des Balkens mit Durchbruch nach dem linken Ventrikel, Blutungen in beide Seiten- und den III. Ventrikel, chronische Leptomeningitis und Hydrocephalus.

Schrader (1573) beobachtete 13 Fälle, in denen der Grosshirnschenkel Sitz eines stationären Herdes war, darunter genauer Bericht über einen besonderen Fall. 60jährige Frau mit apoplektischem Insult (Geisteskranke), mit rechtsseitiger typischer Hemiparese und Hemianästhesie und linksseitiger Okulomotoriusparese. Bald trat starke Herabsetzung des Sehvermögens auf (rechts), während die Okulomotoriusparese links fast verschwunden war; ebenfalls rechts eine leichte Mydriasis und Ptosis, später auch Nystagmus.

Gowers (1574) sah einen Fall von Morbus Brightii (Apoplexie) mit konjugierter Deviation der Augen nach links, begleitet von Nystagmus.

Die Autopsie ergab eine anämische Stelle in der Mitte der rechten Ponshälfte.

Wallenberg (1575) konstatierte bei einem 70jährigen Manne mit Arteriosklerose: Apoplektischen Insult, rechtsseitige Fazialisparalyse und Keratitis, Nystagmus rotatorius, Herabsetzung der Sensibilität in beiden Trigemini, völlige Abducenslähmung usw. Es wurde eine Blutung in die rechte Brückenhälfte zwischen dem sensiblen Quintuskern, Trapezkörper und der Abducenswurzel angenommen, die wahrscheinlich aus dem in dorsomedialer und frontaler Richtung zur Haube dringenden Aste der Art. radicularis facialis, einem Aste der Art. cerebellaris inf. ant. erfolgt sein dürfte.

Souques (1576) gab an, in 11 Fällen von apoplektischer Hemiplegie einen horizontalen Nystagmus, bald konvulsivischen, bald paralytischen beobachtet zu haben.

Pichler (1577) beschreibt, wie bei zwei Fällen von Hirnblutung die Bulbi im Zusammenhang mit der Atmung nach vorn und unten vorgetrieben wurden. Verfasser

bezeichnete die Erscheinung als Nystagmus protractorius und schiebt sie auf einen Reiz des Trochlearis.

Rosenfeld (1578) gibt an, dass er zahlreiche Fälle mit totaler, rechts- oder linksseitiger Hemiplegie schlaffer und spastischer Art auf vestibulären Nystagmus untersucht habe. „Ein normaler sekundärer Drehnystagmus oder kalorischer Nystagmus wäre der regelmässige Befund, gleichviel ob man die Kalorisierung rechts oder links vorgenommen oder nach rechts oder links die Kranken gedreht hätte." Einen von der Norm abweichenden Befund habe er nur dann machen können, wenn doppelseitige Herde vorhanden gewesen seien.

Wir untersuchten drei Fälle von Hirnblutungen, zwei mit linksseitiger und einen mit rechtsseitiger Hemiplegie auf vestibulären Nystagmus. In zwei Fällen trat ein normaler kalorischer Nystagmus auf. In einem Falle, in dem in der Endstellung ein horizontaler Nystagmus auftrat, und zwar rechts stärker als links, wurde nach rechts ein kalorischer Nystagmus nicht erzeugt, wohl aber nach links. Es bestand eine linksseitige Hemiplegie.

Ferner untersuchten wir eine 70jährige Frau, die im tiefen apoplektischen Koma sich befand. Bei der Untersuchung auf kalorischen Nystagmus trat kein Nystagmus auf. Auch spontan war ein solcher nicht zu konstatieren.

b) Nystagmus bei Erweichungen.

Relativ selten (nach Uhthoff in 1,6%) sieht man bei Erweichungsherden im Grosshirn Nystagmus auftreten, häufiger bei Erweichungen im Hirnstamm.

So z. B. in folgenden Fällen:

Reinhold (1579) berichtet über mehrere Fälle, darunter einen mit Nystagmus, Lähmung des linken Arms und Beins, rechtsseitige Schlund- und Larynxlähmung.

Sektionsbefund: Die Arteria vertebralis von einem Thrombus ausgefüllt, die rechte Hälfte der Medulla oblongata von einem Erweichungsherd eingenommen.

Dana und Fraenkel (1580) berichten über einen Fall mit drei Erweichungsherden der linken Hemisphäre bei Atherom der Gehirnarterien; neben aphasischen Störungen usw. fand sich auch leichter Nystagmus beim Rechtsblicken.

Sigaud (1581). Sur un cas d'amnésie verbale visuel. (Atrophie, rechtsseitige Ptosis und Nystagmus).

Sektion: Nussgrosser Erweichungsherd im unteren Parietallappen.

Rosenfeld (1582) berichtet über einen Fall mit Sektionsbefund (Erweichungsherde in beiden Stammganglien, kleiner Erweichungsherd im Pons), in dem neben heftigem Vestibularnystagmus der Augen ein starker Kopfnystagmus und rhythmisches Zucken in einem Fazialisaste auftraten. Diese Zuckungen werden als Fazialisnystagmus bezeichnet.

c) Nystagmus bei Encephalitis.

Uhthoff schätzte den Nystagmus bei Encephalitis auf etwa 10%.

Oppenheim (1583) sagte, dass in einem grossen Teil der Fälle von Encephalitis die Augenbewegungen von nystagmusartigen Zuckungen begleitet werden.

Bei einer Frau mit Polioencephalomyelitis subacuta, die in Heilung ausging, beobachteten wir bei den Seitwärtsbewegungen der Augen einen horizontalen Nystagmus nach rechts. Bei Kalorisierung des rechten Ohrs trat kein Nystagmus nach der linken Seite auf, während bei Kalorisierung des linken Ohres der spontane Nystagmus verstärkt wurde.

Kopfbewegungen änderten dies Verhältnis nicht.

In dem sehr gut beobachteten Falle von Kaiser (1584) von Polioencephalomyelitis acuta mit Ptosis, doppelseitiger Abducensparese, Parese des linken Fazialis, Schlingbeschwerden und taumelndem Gange machten die Augen beim Blick nach rechts unten nystagmusartige Bewegungen.

Murawieff (1589). Zwei Fälle von Poliencephalitis acuta haemorrhagica superior. Im zweiten Falle ausser anderen Erscheinungen: Nystagmus. Es trat Heilung ein.

Tugendreich (1585) beobachtete Nystagmus bei Encephalitis im Stirnhirn. Scherer (1586) bei Encephalitis cerebelli. Ranschoff (1587) bei Sitz des encephalitischen Prozesses im Scheitellappen. Strümpell (1588) u. a. in den grossen Hirnganglien. Wir sahen in jüngster Zeit bei drei Fällen von Encephalitis lethargica Nystagmus auftreten, und zwar horizontalen Rucknystagmus in zwei Fällen bei seitlichen Bewegungen der Augen und in einem Falle ausserdem noch einen vertikalen Nystagmus beim Blick nach oben. Die kalorische Reaktion war in einem der Fälle sehr leicht auslösbar.

Wir stehen gegenwärtig inmitten einer Encephalitisepidemie, die zuerst von Economo (1840) als Encephalitis lethargica vorzüglich beschrieben worden ist. Seit dieser Publikation ist diese Encephalitisepidemie auch in Deutschland, England, Australien, Frankreich, der Schweiz und in Italien aufgetreten und hat sich ein grosser Formenreichtum dieser ätiologisch jetzt noch nicht ergründeten Epidemie herausgestellt.

Bei den bisher mikroskopisch untersuchten Fällen sind die Hauptveränderungen im Thalamus, Pons, Medulla oblongata und im Halsmark konstatiert worden. Es ist daher einleuchtend, dass Augenmuskellähmungen, Pupillen- und Akkommodationsstörungen sowie Nystagmus in sehr vielen Fällen konstatiert worden sind.

v. Economo (1848) hat in zwei Fällen von Encephalitis lethargica Nystagmus beobachtet.

Schallert (1841) sah bei einem 19jährigen, an Encephalitis erkrankten Manne neben linksseitiger Okulomotoriusparese und doppelseitiger Abducensparese einen deutlichen Nystagmus.

Redlich (1842) betonte, dass bei der Encephalitis der Optikus fast stets frei sei, dass aber Nystagmus und Augenmuskellähmungen häufig auftreten.

Siemerling (1843) sagte, dass in den meisten Fällen Störungen im Augenmuskelapparat, nystagmusähnliche Zuckungen und träge Pupillenreaktion vorkämen.

Werner Bab (1844) sah bei einem 30jährigen Kutscher neben doppelseitiger Ptosis in den seitlichen Endstellungen einen kurzdauernden, schnellschlägigen, ruckartigen Nystagmus.

v. Economo (1849) konstatierte Nystagmus nach oben bei einem 35jährigen Manne neben einer Blickparese nach rechts. Linksseitige Pupillenstarre und rechts Pupillenträgheit, zu der sich noch später eine Ophthalmoplegia externa hinzugesellte.

Bei einem 38jährigen Mann sah er bei einer geringen Ptosis Nystagmus nach rechts.

Sapatini (1845) sah häufig Nystagmus bei extremen Augenstellungen. Derselbe sagte, dass Augenmuskellähmungen an erster Stelle des Krankheitsbildes stünden.

Er unterscheidet vier klinische Formen:

1. die lethargische,
2. die hyperkinetische,
3. die paralytische, und
4. die psychische Form.

Modena (1846) bestätigte nach seinen Beobachtungen diese Angaben.

Boveri (1847) beobachtete einen 25jährigen Soldaten mit Nystagmus, Konvergenzlähmung, linksseitiger Okulomotoriuslähmung und träger Pupillenreaktion.

Aus dieser kurzen Übersicht geht hervor, dass der Nystagmus ein häufiges Symptom der epidemischen Encephalitis ist und somit bei den oft schwieriger zu beurteilenden Fällen sehr verwendbar zur Differentialdiagnose erscheint.

d) Nystagmus bei Grosshirnabscess.

Nach Uhthoff (1593) ist der Nystagmus auf dem Gebiete des Grosshirnabscesses relativ selten (4%).

Körner sagt, dass die Frage oft schwierig zu entscheiden sei, wie weit es sich beim Grosshirnabscess mit Nystagmus etwa um ein Labyrinthsymptom handele.

Bárány hat beobachtet, dass intracraniell ausgelöster Nystagmus beim Verbandwechsel eines Schläfenlappenabscesses aufgetreten war.

Die meisten Fälle von Grosshirnabscess mit Nystagmus sind otitischen Ursprungs.

Henke (1590) beobachtete einen Temporookzipitalabscess, bei dem ein grossschlägiger rotatorischer Nystagmus nach der kranken Seite gelegentlich konstatiert worden war.

Ruttin (1591) beschrieb einen Fall von Schläfenabscess, bei dem plötzlich ein aufwärts gerichteter Nystagmus auftrat. Er fasste denselben als Zeichen für den Ausbruch des Abscesses in die Hirnventrikel auf.

Wagner (1592) beobachtete einen Schläfenabscess mit Nystagmus, bei dem jedesmal nach der dreimaligen operativen Entleerung der Nystagmus verschwand. Sowie der Eiter sich in der Abscesshöhle wieder ansammelte, kehrte der Nystagmus wieder.

e) Nystagmus bei (Affektionen) Tumoren in der Gehirnsubstanz.

Schon Uhthoff (1593) hob hervor, dass ausser bei Kleinhirntumoren der Nystagmus selten (4,2 %) und wenig diagnostisch bedeutsam sei. Er meint, dass bei Thalamusaffektionen noch relativ am häufigsten Nystagmus beobachtet werde.

Immerhin finden sich aber in der Literatur Fälle von Hirntumoren anderen Sitzes mitgeteilt, in denen Nystagmus beobachtet worden ist; allerdings ist die Art des Nystagmus oft nicht genauer geschildert. Es ist möglich,

dass es sich in manchen Fällen nur um nystagmische Zuckungen in den Endstellungen gehandelt hat.

Rückert (1593a) fand bei der Sektion einer Kranken ein Rundzellensarkom des Stirnhirns. Während des Lebens bestand ausser anderen Symptomen Nystagmus. Die Olfactorii und Optici waren abgeplattet. Die Striae acusticae, sowie der Stamm des N. acusticus faserärmer als normal.

Gross (1594) beschrieb einen Fall mit schweren Hirnerscheinungen.

Die Sektion ergab ein Fibrosarkom, gefässreich und mit zahlreichen Blutungen durchsetzt. Es befand sich im mediobasalen Abschnitt des linken Schläfenlappens, des Gyrus fusiformis und Hippocampi und hatte auch den Gyrus lingualis teilweise zerstört. Während des Lebens bestand vorübergehend Nystagmus.

Nothnagel (1599). Ein 13jähriger Knabe hatte beiderseits Stauungspapille, leichten Nystagmus, das rechte Bein und der rechte Arm etwas schwächer als links, Störung im Fazialisgebiete (nur die eine Gesichtshälfte wurde bewegt, die andere blieb unverzogen.

Die Sektion ergab starken Hydrocephalus, Gliom des Sehhügels, beide Abducentes waren sehr abgeplattet.

Sepilli und Lui (1596) sahen bei einem Gliom des linken Thalamus vorübergehend Nystagmus.

Preston (1597) sah einen Fall von Gliosarkom in der Grösse eines Hühnereies; es ging vom hinteren Teil des Corpus allosum aus und war mit dem Falx und dem Tentorium cerebelli verwachsen, drückte auf den Wurm und rief bei Erweichung der Vierhügel fast gänzlichen Verlust der Sehkraft hervor. Mässig enge, lichtstarre Pupillen und leichter Nystagmus.

Müller (1595) berichtet über 5 Fälle von Tumor cerebri. In einem Falle nystagmusartige Zuckungen in allen Endstellungen.

Sektion: Sarkom des rechten Hinterhauptslappens.

Kny (1604). Stauungspapille mit Erblindung des rechten Auges und Sehresten auf dem linken. Voraus gingen Schwindelanfälle, Kopfweh usw. Epileptische Attacken, zunehmende Demenz. Nystagmus und Strabismus divergens. Exitus letalis unter Sopor und Fieber über 40.

Die Autopsie zeigte ein walnussgrosses Rundzellensarkom der Glandula pinealis; der Tumor hatte nur wenige strangförmige Verbindungen mit der Tela choroidea. Um beide Optici starke Adhäsionen, welche ebenso wie die Tractus optici platte, vollkommen durchscheinende Bänder darstellten. Seitenventrikel stark ausgedehnt.

Poensgen (1605) sah bei einer vor 3 Jahren an Mammacarcinom operierten Frau Stauungspapille, Nystagmus, Pupillendifferenz, Schwindel usw. auftreten.

Bei der Sektion fand sich neben einem beträchtlichen Hydrocephalus internus ein wallnussgrosses alveoläres Carcinom der Vierhügelgegend, das die beiden vorderen Corpora quadrigemina und von den hinteren namentlich das linke einnahm, sowie eine Tumormasse im rechten Fusse des Pons.

Fieuzal (1598) sah Nystagmus bei einem Kinde, das zuerst das Bild der Neuroretinitis brightica bot, später den Typus einer Stauungspapille. Es handelte sich um einen nussgrossen Tumor, der den Pedunculus cerebri komprimiert hatte.

Nothnagel (1599). Vierhügelgeschwulst. Schwindel, Kopfschmerz, unsicherer Gang, blasse Sehnervenpapillen mit verschwommener Begrenzung, zuweilen epileptoide Anfälle. Zunehmende Atrophie der Sehnervenpapille, Amaurose und Nystagmus; am Tage floss häufig eine wasserhelle Flüssigkeit aus dem rechten Nasenloch. Zuweilen dauerte das Tropfen bis zu einer Viertelstunde und wurde bis zum Tode am 30. Tage festgestellt. Die chemische Untersuchung der Flüssigkeit ergab 1006 spezifisches Gewicht, leicht alkalische Reaktion und Eiweiss in geringer Menge. Alles in allem $1^1/_2$—2 Liter.

Sektion: Haselnussgrosser, scharf umgrenzter Tumor, auf der Schnittfläche weisslich, von oben her den Aquaeductus Sylvii umschliessend. Die mikroskopische

Untersuchung ergab ein Gliom. Die abgetropfte Flüssigkeit wird als aus dem Subarachnoidealraum kommend angenommen, vermutlich vermittelt durch die perineuralen Scheiden der Olfaktoriuszweige.

Schamschin (1600). Achtjähriger Knabe starb an Masern, wurde aber mit den Symptomen eines Hirntumors auf die Station gebracht.

Die Sektion ergab ein ganz isoliertes Fibrosarkom im Gebiete des Chiasma nervorum opticorum, welches an der Pia entsprang. Der Druck der Geschwulst rief Hydrocephalus internus mit starker Erweiterung der Ventrikel hervor. Okular: Schwächung des Sehvermögens bis zu völliger Amaurose, Strabismus convergenz und Nystagmus. Im N. opticus fand sich Degeneration der Myelinfasern.

Bielschowsky (1601). Vier Fälle von Hirntumoren, in allen vier Fällen Nystagmus.

Sektion von Fall 1: Ein vom hinteren Teile des III. Ventrikels ausgehender Tumor, durch den es zum völligen Schwund der hinteren Kommissurenfasern, der Platte der vorderen Vierhügel und des dorsalen Teils der Haubenregion gekommen war. Das Okulomotoriusgebiet war zum grössten Teil zerstört und nur die kaudalste Hälfte des Hauptkerns erhalten. Die beiden roten Kerne und, infolge der Erweiterung des Aquaeductus und des IV. Ventrikels, auch die hinteren Vierhügel, das Velum medullare anterius sowie die Trochlearis-kreuzung waren auch in Mitleidenschaft gezogen. Fall 2 ergab ein Fibrom der hinteren Schädelgrube, das proximalwärts bis an den frontalen Rand des rechten Crus cerebelli ad pontem und nach hinten bis an das Niveau der Austrittsstelle des Nervus vagus grenzte. Fall 3. Am Boden des IV. Ventrikels zeigte sich eine Anzahl hirsekern- und kirschkerngrosser ependymärer Gliome, ferner ein walnussgrosses Gliom zwischen Medulla, Pons und Kleinhirn; Hydrocephalus internus. Bei Fall 4 ergab die Autopsie ein kavernöses Angiom von etwa 4 cm Durchmesser im vorderen Teile des rechten Stirnlappens.

Wollenberg (1602) berichtet über 6 Fälle von Cysticerken, besonders von Cysticercus racemosus des Hirns. In vier Fällen Nystagmus.

Sektion von Fall 1: Zahlreiche, zum Teil zusammenhängende Komplexe bildende Blasen an der Hirnbasis über dem Pons, dem Trigonum interpedunculare, Oblongata und Cerebellum. Fall 2. Zahlreiche zum Teil zusammenhängende Blasen an der Hirnbasis, (Pons, Oblongata und Hirnschenkelgegend). Fall 3. Massenhafte, verästelte Blasen an der Hirnbasis und den Hirnnerven zum Teil förmlich dazwischen eingebettet, Usurierung des Knochens in der Sella turcica, abgestorbene Cysticerken im III. Ventrikel. Fall 4. Cysticerken (zum Teil abgestorben) an der Hirnbasis (Chiasma, Oblongata, Pons); in den beiden letzten Fällen kein Nystagmus.

Starr (1603) berichtet über einen Fall von interpedunkulärem Myxosarkom, der einen Jungen von $^3/_4$ Jahr betraf. Es traten Nystagmus, Exophthalmus, Mangel der Konvergenz und Fehlen der Pupillenreflexe, bleiche Papillen ohne ausgesprochene Sehstörungen, Erbrechen, spastische Gliederstarre usw. auf.

Ausser diesen haben Pfeiffer bei Scheitellappentumor, Hughlings Jackson bei Tumor im Corp. striatum und Boinet bei einer Geschwulst in der hinteren Partie des rechten Seitenventrikels Nystagmus beobachtet.

Bei Echinococcus cerebri wurde der Nystagmus nach Uhthoff nur in 2% beobachtet; ist also im ganzen ein seltenes Begleitsymptom.

Es liegt dies wohl daran, dass der Echinococcus selten im Kleinhirn und beinahe nie im IV. Ventrikel vorkommt, ausserdem fehlen in der Regel entzündliche meningitische Erscheinungen.

Eigene Beobachtung: Wir beobachten in jüngster Zeit folgenden bemerkenswerten Fall.

Es handelte sich um einen 18jährigen Handlungsgehilfen, C. Sch., der seit August 1918 über Sehstörungen klagte (Nebelsehen). Seit August 1919 traten Kopfschmerzen auf,

die besonders im Hinterkopf sich lokalisierten, was ihn veranlasste, den Kopf nach hinten zu halten (s. Fig. 34). Er konnte sich nicht mehr bücken. Nie Doppelsehen, nie Erbrechen.

Als Patient am 4. Dezember 1919 im Krankenhause aufgenommen wurde, lag er mit stark rückwärts gebeugtem Kopfe im Bett mit schmerzlich verzogenem Gesicht. Es bestand Nackensteifigkeit. Das Betreichen der Nackenmuskulatur war schmerzhaft.

Die Augenbewegungen waren nach unten und nach den Seiten frei, nach oben behindert. Auch monokular bestand eine Behinderung; jedoch nicht so stark, wie bei dem Blick nach oben mit beiden Augen.

Bei dem Versuch nach oben zu sehen traten lebhafte horizontale nystagmische Zuckungen auf. Kalorische Reaktion normal.

Beiderseits Stauungspapille.

Sehschärfe $^3/_{30}$. Die Pupillen reagierten infolge hinterer Synechien sehr schwach.

Gesichtsfeld nicht wesentlich eingeschränkt.

Gehör: Flüsterstimme beiderseits in 5—6 m.

Fig. 34.

Geruch und Geschmack zeigten keine Störung.

Trigeminus intakt.

Cornealreflex rechts = links.

Rosenbachsches Lidflattern.

Fazialis rechts = links, gleich gut innerviert.

Die Zunge zittert nicht.

Rachenreflex vorhanden.

Sensibilität intakt.

Sprache normal.

Sensorium frei.

Die oberen und unteren Extremitäten waren frei beweglich und zeigten unverminderte rohe Kraft. Es bestand grobschlägiger Tremor der ausgestreckten Finger, kein Intentionstremor. Beim Fingernasenversuch leichte Ataxie.

Vorderarm- und Tricepsreflexe beiderseits gleich lebhaft.

Patellarreflex besonders lebhaft l. $>$ r.

Achillesreflexe besonders lebhaft.

Plantarreflexe beiderseits gleich lebhaft.

Babinski rechts angedeutet.

Oppenheim rechts vorhanden.

Mendel-Bechterew links angedeutet.

Cremasterreflex, Abdominalreflex beiderseits gleich.

Starkes Rombergsches Phänomen.

Gang stark schwankend; Patient hält dabei den Kopf stark nach hinten und links und zeigt starke Neigung nach vorn und links zu fallen.

Beim Bárányschen Zeigeversuch wich er mit der rechten Hand nach links ab, mit der linken nach hinten.

Keine Adiadokokinesis.

Wassermannsche Reaktion im Blut und Liquor negativ. Liquordruck 400. Zellen 315 : 3. Pandy, Phase I Spur.

Am 8. Dezember liess Patient Stuhl und Urin unter sich. Hat gestern gebrochen. Klagt dauernd über heftige Schmerzen.

Nach einer kombinierten Hg-Salvarsankur auffallende Besserung. Am 31. Dezember keine Kopfschmerzen mehr, Gang besser; Stauungspapille besteht noch.

8. Januar. Blicklähmung nach oben unverändert. Bei der Aufforderung, nach oben zu sehen, trat jedesmal starker horizontaler Nystagmus auf. Deutliche Konvergenzschwäche. Bei Einzelprüfung der Augen funktionierten die Interni auf beiden Augen.

Wenn Patient mit dem linken Auge fixierte, traten rechts nystagmische Zuckungen auf.

Keine Doppelbilder.

2. Februar. Ist völlig beschwerdefrei, ohne Kopfschmerz, geht ohne Unterstützung. Gang leicht spastisch. Beiderseits Fussklonus. Babinski beiderseits angedeutet. Blicklähmung nach oben. Beim Versuch, nach oben zu sehen, horizontale nystagmische Zuckungen. Stauungspapille (ödematöse Form) noch da.

5. März. In den letzten Tagen Kopfschmerzen. Klagt über Beeinträchtigung des Gehörs.

17. März. 5 Minuten lang klonische Krämpfe der Arme ohne Bewusstseinsverlust. Ohrensausen links.

29. März. Patient wird apathischer. Gang schlechter. Manchmal Zittern in den Armen.

Blicklähmung nach oben. Beim Blick nach rechts geringgradiger horizontaler Nystagmus, beim Blick nach links auch Nystagmus; dabei tritt Lidnystagmus auf.

9. April. Das Befinden verschlechtert sich.

Bei seitlichen Augenbewegungen tritt jetzt Schüttelnystagmus auf. Jetzt Blicklähmung nach oben und unten.

Klonische Zuckungen im Bereich der Extremitäten.

Babinski beiderseits positiv.

Schwerhörigkeit, besonders links. Zeitweise Schluckbeschwerden.

10. April. Schläft viel. 12. April. Temperaturanstieg. 14. April. Exitus.

Die Diagnose wurde auf Grund der Blicklähmung nach oben und unten auf Vierhügeltumor gestellt.

Die Sektion ergab einen eigrossen weichen Tumor (Gliom), der die ganze Vierhügelgegend durchsetzt und sich nach dem Kleinhirn zu entwickelt hatte.

f) Nystagmus bei Hydrocephalus.

Beim chronischen Hydrocephalus sowohl, wie beim akuten kommt Nystagmus in vereinzelten Fällen vor. In der Regel handelt es sich um einen horizontalen Nystagmus, so im folgenden Falle:

Eigene Beobachtung: 46jährige Frau, die an Anfällen von Kopfschmerzen leidet. Hin und wieder treten Schwächezustände in der rechten oberen und unteren Extremität auf.

Status pr.: Grösster Kopfumfang 62 cm, Glabella-Occiput 20,5 cm, Tragus-Tragum 17 cm. Augenhintergrund: Beide Papillen etwas blass.

In den Endstellungen deutlicher horizontaler Nystagmus; beim Blick nach oben und unten kein Nystagmus. Der Gang ist unsicher und sehr erschwert. Babinski beiderseits positiv, ebenso Oppenheim. Beiderseits Fussklonus.

Saenger (1606) beobachtete einen 15jährigen Kranken, der mit Kopfschmerzen und Erbrechen erkrankt war. Dann stellte sich Ohrensausen, Schwindel, Nackensteifigkeit und ein vorwiegend nach links gerichteter Nystagmus ein. Es war auch eine Stauungspapille vorhanden.

Die Sektion ergab keinen Tumor, sondern einen Hydrocephalus chronicus.

Bei der Meningitis serosa kommt nach Uhthoff Nystagmus in 10% der Fälle vor.

g) Nystagmus bei der progressiven Paralyse.

Wir haben bei dieser Erkrankung einen richtigen Nystagmus nur zweimal gesehen.

Uhthoff hebt ebenfalls das seltene Auftreten eines eigentlichen oszillierenden Nystagmus hervor (0,5%). Auch in diesen Fällen handelte es sich nur um nystagmusartige Zuckungen in den seitlichen Endstellungen.

Dichamp und Geffroy geben den Nystagmus auf 2,0—2,5% von 207 Paralysen an. Er soll hauptsächlich während und nach einem paralytischen Anfalle auftreten.

Nieden (1607) berichtete über einen Fall mit hochgradiger Myosis; erst links, dann rechts, graue Verfärbung der Papille, beiderseitige Amaurose und Nystagmus, später Erscheinungen der progressiven Paralyse.

Ewald (1608) sah in einem Falle von Dementia paralytica Nystagmus mit hochgradigen Konvergenz und Beweglichkeitsdefekten.

Göhlmann (1609) berichtete über einen Fall mit Nystagmus und eigentümlichen Kopf- und Oberkörperbewegungen, den er als eine Dementia paralytica diagnostizierte. Er fand post mortem eine Periencephalitis angiomatosa an der Oberfläche des Stirnlappens, der Insel und der Centralwindung.

h) Nystagmus bei Geschwülsten in den Ventrikeln.

Nach Bruns (pag. 204)[1]) kommen in den Hirnventrikeln am häufigsten parasitäre Tumoren — Cysticercusblasen — viel seltener echte Geschwülste vor.

Ausser Allgemeinsymptomen treten im IV. Ventrikel Nachbarschaftssymptome vom Cerebellum, Pons und der Medulla oblongata: also taumelnder Gang, Schwindel, Areflexie der Cornea und besonders Nystagmus hervor. Ferner nicht selten Polyurie, Polydipsie und Glykosurie. Bei Cysticerken hat Bruns als charakteristisch hervorgehoben: das Auftreten heftigster Schwindelanfälle auch in den sonst freien Perioden bei passiven Drehungen des Kopfes.

Jackson und Russel (1610) sahen Kopfschmerz, Schwindel und eine doppelseitige Neuritis optica bei einem 30jährigen Manne. Bei seitlicher Blickrichtung Nystagmus.

Die Sektion ergab einen Tumor und eine Cyste am Dache des IV. Ventrikels. Die Seitenventrikel erweitert.

Brüning (1611). Bei einem dreijährigen Knaben meningitische Symptome mit Strabismus und Nystagmus.

[1]) Bruns, Die Geschwülste des Nervensystems. Berlin 1908, Kargen.

Die Autopsie ergab ein hühnereigrosses Gliom, das den IV. Ventrikel fast völlig ausfüllte und dem Boden der Rautengrube aufsass.

Neisser (1612). Ausser anderen Hirnerscheinungen bestand Nystagmus.

Die Autopsie ergab ein zweistieliges, fast apfelgrosses Sarkom im IV. Ventrikel.

Osterwald (1613). Zur Diagnose der Cysticerken im IV. Ventrikel. Im Fall 1 Nystagmus bei seitlicher Blickrichtung; im Fall 2 geringer Nystagmus.

Sektionsbefund in Fall 1: Hochgradiger Hydrops ventriculorum, besonders des IV. Ventrikels, und in der linken Ecke der Rautengrube frei beweglich ein erbsengrosses, hartes, gelblichweisses Knötchen (verkalkter Cysticercus). Im Falle 2 ebenfalls ein Hydrocephalus internus und ein in die Gehirnsubstanz des IV. Ventrikels eingebetteter erbsengrosser gelblicher Knoten (Hakenkranz). Die Finne hatte hier durch chronische Reizung eine starke Wucherung des Ependyms mit gallertiger Erweichung hervorgerufen, die sich auch noch auf die umgebende Gehirnsubstanz fortsetzte.

Nach Uhthoff (1614) ist der Nystagmus eine relativ häufige Erscheinung bei den Hirncysticerken (17% der Fälle mit Augensymptomen). In der Hälfte dieser Beobachtungen fand sich ein Cysticercus im IV. Ventrikel (Nohl, Henneberg, Osterwald, Chotzen, Bárány, Oppenheim, Risel, Marchand und Nebelthau, Sprottl, Marburg, Wollenberg und Stern.)

Zum Teil handelte es sich nur um nystagmusartige Zuckungen in den Endstellungen der Bulbi; zum Teil um richtigen kontinuierlichen Nystagmus. Osterwald legt dem Nystagmus doch gewissermassen die Bedeutung eines Lokalsymptoms bei, das durch Druckwirkung des erweiterten IV. Ventrikels auf das Kleinhirn oder in Richtung auf die Vierhügel zustande komme.

Der Nystagmus erfolgte in der Regel in seitlicher Richtung. Bárány konstatierte in seinem Falle vertikalen Nystagmus beim Blick nach aufwärts und horizontalen, sowie rotatorischen Nystagmus beim Blick nach beiden Seiten.

Jedenfalls ist der Nystagmus bei Gehirncysticerken erheblich häufiger, als bei anderen Gehirnerkrankungen. Nur beim Kleinhirn- und Kleinhirnbrückenwinkeltumor ist der Nystagmus noch häufiger (25%).

Mayet (1615) berichtete über einen Fall, bei dem die Sektion im hinteren unteren Abschnitt des IV. Ventrikels einen Tumor ergab, der, vom Plexus chorioideus ausgehend, mit den Meningen verwachsen war. Während des Lebens machte er neben verschiedenen Hirnerscheinungen, wie Schwindel und Erbrechen u. a. auch Nystagmus beim Blick nach links.

Coutela (1616). Die Autopsie des Falles, der während des Lebens Nystagmus neben Stauungspapille und andere Erscheinungen zeigte, ergab ein Spindelzellensarkom, das den IV. Ventrikel ausfüllte.

Eigene Beobachtung: 24jähriger Rangierer G. J. hatte $^3/_4$ Jahre vor seiner Aufnahme anfallsweise auftretende Kopfschmerzen; dabei oft Erbrechen.

Lues negiert.

Bei der Untersuchung lag er zusammengekauert da und klagte über Hinterhauptschmerzen. Pupillen beiderseits gleich; Lichtreaktion rechts träger als links. Augenbewegungen frei.

Deutlicher Nystagmus in den Endstellungen, nach links mehr als nach rechts. Kalorische Reaktion erhalten. Nystagmus und Schwindel bei Kopfbewegungen.

Beiderseits Stauungspapille.

Cornealreflexe beiderseits herabgesetzt; links mehr als rechts.

Sehschärfe beiderseits normal.

Gesichtsfeld normal.
Gehör, Geruch, Geschmack normal.
Trigeminus, Fazialis intakt.
Sensorium frei.
Sensibilität intakt.
Motilität intakt.
Patellarreflex, Achillesreflex beiderseits gleich.
Babinski, Oppenheim nicht vorhanden.
Abdominal- und Cremasterreflex beiderseits gleich.
Wassermannsche Reaktion negativ.
Blutdruck 125.
In der Folgezeit öfter heftiger Kopfschmerz und Erbrechen.
Dann trat plötzlich Exitus ein.
Die Sektion ergab einen gliomatösen Tumor am Boden des IV. Ventrikels auf der linken Seite und starken Hydrocephalus.

i) Nystagmus bei Pons- und Oblongataaffektionen.

Über die seitliche Blicklähmung bei Brückenaffektionen haben wir uns in § 54 Seite 62 ausführlich geäussert, ebenso über die seitliche Ablenkung. Schon in dem von uns auf S. 62 mitgeteilten Falle eines Ponstumors fand sich neben einer Blicklähmung nach links ein starker Nystagmus nach oben, später ein starker Nystagmus nach rechts. Vertikaler Nystagmus fand sich in unserer Beobachtung S. 79.

In einem Falle von Gowers war bei einer anämischen Stelle in der Mitte der rechten Ponshälfte klinisch neben einer konjugierten Ablenkung der Augen nach links Nystagmus beobachtet worden.

Bárány fand auch in einem Falle von Ponserkrankung einen starken spontanen Nystagmus nach beiden Seiten; Unerregbarkeit beider Vestibularapparate für Nystagmus bei erhaltener normaler Erregbarkeit für Reaktionsbewegungen.

Steinert (1620). Zwei Fälle von Ponserkrankung. Im zweiten Falle bestand neben anderen Hirnerscheinungen beim Blick nach rechts Nystagmus und im Anfang zusammen mit einer konjugierten Deviation der Augen und des Kopfes nach rechts eine völlige Aufhebung der konjugierten Linkswendung und der Konvergenz der Bulbi.

Strözewski (1617). Vier Fälle von Hirntumor. In dem einen Falle bestand Nystagmus. Die Sektion ergab: Solitärtuberkel der Brücke.

French Benham (1618) fand bei einem 12jährigen Knaben mit absoluter Taubheit, rechtsseitige Hemiparese, undeutliche Sprache, linksseitige Fazialislähmung, linksseitigen Strabismus internus, beiderseitigen Nystagmus und beginnende Neuritis optica.

Die Sektion ergab im sehr vergrösserten Pons, links konsistenter als normal und beide Hälften sehr blass, eine haselnussgrosse, transparente Masse, unmerklich in das umgebende normale Gebiet übergehend. Rechts eine ähnliche Masse, aber von viel geringerem Umfang.

Link (1619) beschreibt einen Fall von Ponstumor, den er als tuberkulös diagnostizierte, da der Kranke an beiderseitiger Nebenhodenentzündung tuberkulöser Natur litt. Der linke Abducens war paretisch und auf dem rechten Auge begann ein Nystagmus, wenn der Blick nach rechts aussen, sowie nach oben und unten gerichtet wurde. In der

linken Ponshälfte hatte der Tumor hauptsächlich die Schleifenregion ergriffen und vor der Gegend des Abducenskernes war seine hintere Grenze zu suchen. Es handelte sich dabei um eine Läsion des Kerns oder der austretenden Fasern des linken N. trigeminus.

Der folgende Fall ist dadurch bemerkenswert, dass bei der langen Beobachtung stets auf den Nystagmus geachtet worden ist.

Julie Sch., 14 Jahre alt, kam zum ersten Male am 10. September 1910 ins Krankenhaus. Hatte Masern und Wasserpocken gehabt.

Patientin wurde gestern plötzlich benommen. Nachts fuhr sie mit lautem Schrei aus dem Schlaf; dann verfiel sie wieder in Benommenheit.

Status pr. Auf Anrufen reagierte Patientin nicht; lag im Bett mit angezogenen Beinen; liess unter sich. Warf sich im Bett herum und schrie. Wurde lumbalpunktiert: der Liquordruck betrug 360; nach 10 ccm 140. Nonne-Apelt positiv, Lymphocyten 340! Wassermann negativ. Nach der Punktion wurde Patientin ruhiger. Gegen Abend stieg die Temperatur.

Die Pupillen waren beiderseits gleich, reagierten gut.

Augenbewegungen frei. Auffallend war ein Graefesches Symptom.

Nystagmus angedeutet in den Endstellungen.

Fundus oculi ohne Besonderheit.

Sehvermögen, Gehör, Geruch, Geschmack intakt.

Kornealreflex und Rachenreflex nicht auslösbar.

Abdominalreflex schwer auslösbar.

Kein Babinskisches, kein Oppenheimsches Phänomen. Die Patellar- und Achillesreflexe beiderseits lebhaft; l. $>$ r. Sensibilität intakt. Es bestanden keine Lähmungen.

Am 17. September trat Wohlbefinden ein. Der Gang war unsicher. Das Gesichtsfeld normal.

Der Lumbaldruck 140. Wassermann im Blut und Liquor negativ.

5. Oktober. Plötzlich Erbrechen, heftiger Kopfschmerz.

Lebhafter Nystagmus bei seitlicher Fixation. Lumbaldruck wieder erhöht. Nach der Lumbalpunktion verschwanden die Kopfschmerzen sofort. Nach einigen Tagen stand Patientin auf. Cerebellare Gangstörung.

Die Diagnose wurde auf Meningitis serosa gestellt.

Bevor Patientin am 29. Dezember in Wohlbefinden entlassen wurde, hatte sie noch einmal einen Kopfschmerzanfall mit Erbrechen. Nach der Lumbalpunktion wiederum rasche Besserung.

Fünf Jahre war Patientin leidlich gesund, blieb jedoch körperlich und geistig zurück.

Am 14. November 1915 erkrankte sie wieder ganz plötzlich mit Bewusstseinverlust. Kam benommen ins Krankenhaus.

Das 19jährige Mädchen machte einen infantilen Eindruck; war noch gar nicht entwickelt; Scham- und Achselhaare fehlten. Auch geistig machte sie einen zurückgebliebenen Eindruck.

Die Untersuchung ergab Pulsbeschleunigung, keine Stauungspapille, stark erhöhten Lumbaldruck.

Auf den Nystagmus wurde speziell geachtet. Derselbe war nach den Seiten ungleich. Der Gang war schwankend, hatte cerebellaren Charakter.

Die Hirnnerven und die Sensibilität intakt.

Patientin, die bis 18. Januar 1917 im Krankenhause blieb, hatte während der Zeit fünf heftige Anfälle von Kopfschmerz und Erbrechen. Einmal mit Schluckstörungen, ein anderes Mal mit langsamer, tief stöhnender Atmung.

Bei allen Anfällen wurde der Nystagmus geprüft. Jetzt wurde stets ein Unterschied desselben konstatiert, je nach der Richtung.

Nach rechts bestand rascher oscillierender Nystagmus, nach links langsamer Nystagmus, nach unten vertikaler Nystagmus, während er nach oben verringert war.

Einmal wurde auch das Auftreten von gleichnamigen Doppelbildern beobachtet (linksseitige Abducensparese). Niemals war der Augenhintergrund verändert. Stets war der Lumbaldruck erhöht.

Am 2. März 1918 kam Patientin wieder auf, und zwar wegen heftiger Rückenschmerzen, Erbrechen, Verlust des Gefühls in den Armen und Versagen des rechten Beins. Zuweilen so heftige Schwindelanfälle, dass sie umfiel.

Die Untersuchung der infantilen Patientin ergab als Hauptbefund: cerebellare Gangstörung. Die Optici waren nicht mehr so scharf begrenzt wie früher. Die Kornealreflexe fehlten immer noch, ebenso die Abdominalreflexe.

Patientin konnte die Augen frei nach allen Richtungen hin bewegen, jedoch zeigten sich gleichnamige Doppelbilder nach beiden Seiten. Bei seitlicher Fixation trat wie früher langsamer grobschlägiger Rucknystagmus nach links, rascher, feinschlägiger, pendelnder Nystagmus nach rechts auf; schneller vertikaler Nystagmus nach unten und beim Blick nach oben leichtere Oszillationen. Auch in der Primärstellung der Augen Nystagmus.

Bei Durchspülen mit kaltem Wasser 5 Minuten lang im Sitzen bei Primärstellung der Augen keine Veränderung des Nystagmus; bei Seitwärtsdrehen der Augen blieb der vorhandene Nystagmus im Typus unverändert, erschien an Intensität vielleicht etwas verstärkt. Bei Prüfung im Drehstuhl starker Nystagmus nach der entgegengesetzten Seite.

Bei Durchspülung der Ohren mit warmem Wasser keine Veränderung. Bei allen Versuchen keine Übelkeit oder andere Beschwerden.

In der folgenden Zeit periodisch auftretende heftige Kopfschmerzen, die nach Lumbalpunktion nachliessen. Das Schwindelgefühl blieb unverändert.

Am 3. Januar 1919 klagte Patientin zum ersten Male über Ohrensausen rechts und Drehschwindel. Am 19. Januar Schluckbeschwerden. Nachts oft Anfälle von Atemnot.

23. Januar. Schluckbeschwerden, Atemnotanfälle, Kopfschmerzen und Schwindelanfälle; rechts häufig Ohrensausen bei gutem Hörvermögen.

23. Januar 1919. Beim Blick nach rechts schneller Pendelnystagmus.
„ „ „ links langsamer Rucknystagmus.
„ „ „ unten schneller vertikaler Nystagmus.
„ „ oben leichte Bulbusunruhe.
„ Fixieren links geringer vertikaler Nystagmus und zuweilen beiderseits kleine Drehbewegungen.

Fazialis: rechte Nasolabialfalte leicht verstrichen.
Zunge: weicht nach rechts ab, zittert leicht.
Sprache Ø. Sensorium frei.
Augenhintergrund normal.
Hypotonie beider Arme und Beine, die frei beweglich sind.
Patellarreflex links lebhafter als rechts.
Achillesreflex beiderseits lebhaft.
Plantarreflexe, Abdominalreflexe fehlend.
Romberg vorhanden.
Ataxie in den Beinen; Ataxie der linken oberen Extremitäten.
Gang stark taumelnd; links Adiadokokinesis, Vorbeizeigen nach aussen.

Am 28. Januar 1919 bekam Patient eine follikuläre Angina mit Fieber bis 38,4, der sie am 28. Januar ganz plötzlich erlag.

Die Sektion ergab: Schädeldach dünn, Längssinus frei. Pia zart, Gefässe eng, Windungen leicht abgeplattet, Gefässe an der Basis zart; das Infundibulum wölbte sich als haselnussgrosse Cyste gegen die Hypophyse vor, welche kahnförmig ausgehöhlt war. Ventrikel stark erweitert. Medulla oblongata stark verbreitert, gab das Gefühl der Fluktuation. An

der Oberfläche der Medulla oblongata wölbte sich ein haselnussgrosser weicher Tumor vor, welcher sich nach aufwärts in den Pons und durch den Kleinhirnbrückenstiel auf der linken Seite nach der Kleinhirnhemisphäre fortgesetzt hatte. Sämtliche Ventrikel und das Infundibulum ausserordentlich stark erweitert. Die Untersuchung ergab ein Psammogliom.

Wir haben mit Absicht diesen Fall so ausführlich mitgeteilt, da er mit Zwischenräumen neun Jahre in unserer Beobachtung war. Jahrelang wurde er unter der Diagnose Meningitis serosa geführt. Die Lumbalpunktion wurde wiederholt mit sichtlichem Erfolg ausgeführt. Niemals trat ein bedrohlicher Zustand ein, wie das oft bei Tumoren der hinteren Schädelgrube konstatiert wird.

Bekanntlich können Tumoren, die sich im Bereich der Medulla oblongata entwickeln, sehr lange Zeit latent bleiben. Und so möchten wir annehmen, dass im vorliegenden Falle der Tumor sich auf der linken Seite der Medulla oblongata entwickelt habe. Daher war wohl das Fehlen einer Stauungspapille zu erklären. Der Nystagmus, der während der ganzen Beobachtungsdauer konstatiert wurde, zeichnete sich durch sein anfänglich schon charakteristisches Verhalten aus, dass er in den Seitenstellungen auffallend deutlich und ungleich entwickelt war, dann aber wieder in der Intensität wechselte. Bemerkenswert war auch das häufig konstatierte Fehlen der Kornealreflexe.

Am 15. November 1915 war der Nystagmus besonders ausgesprochen beim Blick nach links. Im weiteren Verlaufe war eine linksseitige Abducensparese konstatiert worden, später doppelseitige Abducensparese.

Dann blieb der rasch oszillierende Nystagmus nach rechts und der langsame nach links.

Kurz, es kombinierten sich mit Ponssymptomen Kleinhirnsymptome (cerebellare Ataxie, Schwindelanfälle usw.).

Für uns war aber der stets vorhandene Nystagmus in diesem Falle ein Herdsymptom von grösster Bedeutung und daraufhin hatten wir schliesslich mit Sicherheit einen Tumor in der hinteren Schädelgrube, wahrscheinlich links im Pons und Kleinhirn lokalisiert, angenommen, obwohl eine Stauungspapille fehlte.

k) Nystagmus bei Kleinhirnaffektionen.

Das Kleinhirn ist ein koordinatorisches System zur Regulierung der Körperbewegung und des Muskeltonus, dessen krankhafte Störungen sich

1. in cerebellarer Ataxie,
2. „ Atonie der Muskeln; Asynergie,
3. „ homolateraler Bewegungsataxie,
4. „ Nystagmus,
5. „ Abweichung der motorischen Bewegungen beim Zeigen,
6. „ Fehlen der Patellarreflexe,
7. „ Schwindel,
8. „ Adiadokokinesis

äussern.

Ob der Nystagmus direktes Kleinhirnsymptom ist, steht noch nicht fest.

Nach Bárány können Erkrankungen des Kleinhirns durch Druck auf die Kerne des N. vestibularis, insbesondere auf den Deiterschen Kern, sowie durch Druck auf das hintere Längsbündel und die Vierhügelgegend Nystagmus hervorrufen. Druck auf die Kernregion des N. vestibularis macht gewöhnlich rotatorischen und horizontalen Nystagmus zunächst nach der kranken, seltener nach der gesunden Seite allein, meist nach beiden Seiten, stärker aber nach der kranken. Diesen Satz können wir nach unseren Erfahrungen bestätigen.

Bárány machte noch darauf aufmerksam, dass die Empfindlichkeit für Schwindel meist stark herabgesetzt sei, wenn die Kleinhirnerkrankung zu ausgeprägtem Nystagmus geführt habe.

Nach den genialen Forschungen Bolks findet in der Rinde des Cerebellums eine Vertretung der willkürlichen Muskulatur statt, und zwar so, dass in jeder Kleinhirnhemisphäre die Centren für die Extremitäten der gleichen Hemisphäre ihren Sitz haben. Im Wurm sei die Rumpfmuskulatur lokalisiert.

Bárány (1909) baute darauf hin seine auf Seite 303 geschilderten Untersuchungsmethoden

1. die Zeigereaktion,
2. die Fallreaktionen auf.

Einen neuen Kleinhirn-Symptomenkomplex beschrieb ebenfalls Bárány:

1. Schwindel mit Nystagmus,
2. halbseitiger Hinterhauptkopfschmerz,
3. Schwerhörigkeit mit Ohrensausen,
4. Druckempfindlichkeit hinter dem Proc. mastoideus.

Nonne (1621) fand bei drei Brüdern dieselben Erscheinungen: Koordinationsstörungen in den Beinen, abnorme Sprache und Mimik, Minderung der Intelligenz, ataktischen Nystagmus und Sehnervenatrophie. Über einen Fall, der tödlich ausging, liegt der Sektionsbefund vor. Es fand sich als einzige Anomalie eine auffallende, auf alle Teile des Gehirns sich erstreckende Kleinheit des Cerebellum.

Poyet et Collet (1622) beobachteten Nystagmus bei Sklerose des Kleinhirns und Degeneration in den mittleren Hirnschenkeln, Oliven und Nebenoliven.

Bourneville und Crouzon (1623) berichten von zwei Brüdern mit Parese aller Extremitäten, Strabismus, Nystagmus und Idiotie.

Die Autopsie des einen Falles ergab starke Atrophie des Kleinhirns und des Pons.

Ruttin (1624). Für die Differentialdiagnose zwischen Labyrinthitis und Kleinhirnabscess hält derselbe den „extravaganten" Nystagmus für wichtig. Er bezeichnet damit einen Nystagmus, welcher dem rotatorischen oder horizontalen Nystagmus auf der erkrankten oder beiden Seiten bei circumskripter Labyrinthitis nicht entspricht; vertikaler und diagonaler Nystagmus wird als sicheres Zeichen für einen Hirnabscess angesehen.

Bruns (1625) bezeichnete in seinem Säkularartikel als Symptom einer Kleinhirnerkrankung: 1. eine Störung in der Erhaltung des Körpergleichgewichtes, 2. Schwindel, 3. Veränderungen in der Stellung der Augenachsen und nystagmische Zuckungen, vielleicht auch gewisse Blicklähmungen und 4. eine Schwäche der Körpermuskulatur, die bei einseitigen Erkrankungen wahrscheinlich auf der Seite der Erkrankung sich findet.

Spiller (1626) veröffentlichte 4 Fälle von Ataxie des Kleinhirns. Der erste wies Nystagmus und Farbenblindheit auf, der dritte hatte nystagmische, unstäte Bewegungen.

l) Nystagmus bei Kleinhirnabscess.

Es ist schwierig, einen bestimmten Prozentsatz von Nystagmus bei dieser Affektion anzugeben, da bei den Autoren nicht genau erwähnt wird, ob es sich um echten Nystagmus oder um die so häufig auch bei Gesunden vorkommenden nystagmusartigen Zuckungen in den Endstellungen gehandelt habe. Jedenfalls kommt der Nystagmus recht häufig vor. Uhthoff gibt ihn auf 42% an. Der Nystagmus war doppelt so häufig beim Blick nach der kranken, als nach der gesunden Seite.

Nach Lange (1627) ist das alleinige Auftreten eines Nystagmus nach der ohrkranken Seite oder auch nur das Überwiegen dieses Nystagmus gegenüber dem nach der ohrgesunden Seite ein wichtiges Symptom für den Kleinhirnabscess.

Bárány gab an, dass z. B. bei rechtem Kleinhirnabscess spontaner Nystagmus nach rechts, oder nach beiden Seiten bestehe; dass der kalorische Nystagmus nach rechts stark, und dass Vorbeizeigen im rechten Arm nach aussen und Fehlen der Reaktion nach innen zu erwarten sei.

Knapp (1628) berichtete über einen Fall von Kleinhirnabscess nach Infektion durch das Labyrinth. Tod infolge von Meningitis; das einzige Lokalsymptom war Nystagmus.

Bruns (1629) teilte zwei Fälle mit der Diagnose otitischer Abscess des Kleinhirns mit.

Die Sektion des einen Falles ergab einen taubeneigrossen unkomplizierten Abscess am äusseren unteren Ende der linken Kleinhirnhemisphäre. In dem einen der Fälle bestand ein Nystagmus.

Neumann (1630) nahm an, dass man aus dem Nystagmus eine Diagnose auf Kleinhirnabscess oder Labyrintheiterung stellen könne. Bei dem Abscess nehme der Nystagmus im Verlauf der Krankheit zu, und zwar so hochgradig, wie er bei Labyrintheiterung gar nicht vorkomme. Dagegen sei bei Labyrintheiterung der Nystagmus am heftigsten zu Beginn der Erkrankung und werde im Verlaufe schwächer bis zum gänzlichen Verschwinden. Auf Kleinhirnabscess sei ferner zu schliessen, wenn am Anfang ein Nystagmus nach der gesunden Seite hin bestehe, der dann auf einmal nach der erkrankten Seite umschlage. Weiter beobachtete der Autor ein rasches Abnehmen der Heftigkeit des Nystagmus, wenn er die Radikaloperation bei Labyrintheiterung mit Kleinhirnabscessoperation kombiniert vornahm, während der vom Kleinhirnabscess verursachte Nystagmus keine Einwirkung durch die Labyrinthoperation erfuhr.

Trotter (1631), ferner Paterson berichten über Kleinhirnabscesse. In Trotters erstem Falle war ein hochgradiger Nystagmus vorhanden. Paterson meint, es sei nicht leicht zu beurteilen, ob der Nystagmus durch eine Labyrintherkrankung aufträte, oder Folge eines Kleinhirnabscesses sei.

Steiner (1632) schildert mehrere Fälle von Hirnabscess; in zwei fanden sich ophthalmologische Störungen. Im zweiten Falle Nystagmus unter anderen Hirnerscheinungen.

Sektionsbefund: Abscess der ganzen linken Kleinhirnhemisphäre, Thrombus im linken Sinus transversus und geringe Karies des linken Felsenbeins.

Henke (1633) sah in zwei Fällen von Kleinhirnabscess Nystagmus. Die Diagnose wurde durch Operation bestätigt.

Posthumus-Mejes (1634). Bei einem schwer zu diagnostizierenden Kleinhirnabscess befand sich unter den Augensymptomen horizontaler Nystagmus.

Okada (1635) hat die otitischen Kleinhirnabscesse 1900 monographisch bearbeitet. Er hob hervor, dass auf das Symptom des Nystagmus entweder

zu wenig geachtet, oder, wenn darauf geachtet, ihm doch eine etwaige diagnostische Bedeutung abgesprochen worden sei.

Er hatte aus der Literatur 7 Fälle von Kleinhirnabscess mit Nystagmus gesammelt. In seinen eigenen 5 Fällen habe er stets Nystagmus in verschiedenem Grade und von verschiedener Dauer beobachtet. Es scheine ihm daher der Nystagmus ein konstantes Symptom des Kleinhirnabscesses zu sein. Was die Richtung des Nystagmus anlangt, so trat er im Falle von Winter und Deansley beim Blick nach oben, im Falle von Jansen beim Blick nach rechts oder links, später ebenso beim Blick geradeaus und bei seinem dritten Falle beim exzessiven Blick nach der kranken Seite hin deutlicher als beim Blick nach der anderen Seite hin auf.

Wir haben erst kürzlich bei einem bei der Sektion gefundenen Kleinhirnabscess, der nicht diagnostiziert worden, da ausserdem ein Tumor in der rechten Centralwindung vorhanden und operiert worden war, einen horizontal gerichteten Rucknystagmus beobachtet.

In einem anderen Falle von Kleinhirnhemisphärenabscess (otitischen Ursprunges) auf der linken Seite fand sich neben horizontalem Nystagmus nach links ein Vorbeizeigen im linken Arm nach aussen.

Bárány hat bekanntlich das Verdienst auf die Wichtigkeit dieser Prüfung hingewiesen zu haben. Er hob hervor, dass er zwei Fälle von Kleinhirnabscessen gesehen habe, bei denen spontanes Vorbeizeigen im Armgelenk nach aussen vorhanden war und die Reaktion nach innen fehlte. Die Labyrinthe waren intakt.

Bárány machte auch darauf aufmerksam, dass beim Kleinhirnabscess spontaner Nystagmus nach rechts oder links oder nach beiden Seiten vorkomme, häufig auch in abnormen Formen, z. B. vertikal, diagonal oder N. rotatorius.

Kopfbewegungen lösen häufig Nystagmusanfälle aus. Bei doppelseitiger gleichzeitiger Ohrspülung fand Ruttin Übererregbarkeit der kranken Seite.

m) Nystagmus bei Kleinhirntumoren.

Nach Oppenheim besteht bei Kleinhirntumoren eine bestimmte Beziehung zwischen Nystagmus und Kornealreflex einerseits und den Lageänderungen des Körpers andererseits. Häufig beobachte man Nystagmus und Areflexie der Cornea erst in der Seitenlage des Patienten.

Zum Beispiel trete bei rechtssitzendem Tumor in der linken Seitenlage Nystagmus nach rechts und Areflexie der rechten Cornea auf.

Nach unseren Erfahrungen findet man jedenfalls fast konstant Nystagmus bei Kleinhirntumoren.

Ob der Nystagmus zu den direkten Kleinhirnsymptomen gerechnet werden darf, ist nach Brodmann verschieden zu beantworten. Als indirekte Cerebellarerscheinung wird der Nystagmus von den meisten Forschern, so auch von Wallenberg und Bárány aufgefasst (s. S. 358 oben).

Bruns (l. c. S. 171) meinte, dass vielfach die nystagmischen Zuckungen durch Druck des Kleinhirntumors auf die Kernregion der Augenmuskeln in den Vierhügeln bedingt werde. Gerade in einer Anzahl seiner Fälle war der Nystagmus Vorläufer einer Ophthalmoplegie. Es handelte sich also um paretische Zuckungen.

Wetzel (1636) berichtet über einen Fall, mit folgenden Erscheinungen: Hinterhauptsschmerzen, Schwindel mit Ohnmachtsanfällen, Doppeltsehen, Erbrechen, Sprachstörung, bedeutender Herabsetzung der groben Kraft, Parese des linken Fazialis, Abweichen der Zunge nach links, schleuderndem, breitbeinigem Gang, leicht nach links abweichend, Stauungspapille, träge Pupillenreaktion, Nystagmus.

Die Autopsie ergab ein kleinzelliges Rundzellensarkom, das den ganzen Wurm des Kleinhirns zerstört hatte, in die Hemisphären besonders hineingewuchert und mit dem Boden des IV. Ventrikels fest verwachsen war. Die rechte Ponshälfte war stark abgeplattet.

Schomerus (1637) berichtet über 5 Fälle von Kleinhirntumoren. Im Falle 1 fand sich Nystagmus. Sektion: Rundzellensarkom der linken Hemisphäre des Kleinhirns und der linken Hälfte der Medulla oblongata. Im Falle 5: Nystagmus und Hippus. Augenspiegelbefund normal. Sektionsbefund: Tumor, von der Pia des Cerebellum ausgehend.

May (1638) diagnostizierte einen Fall mit Erbrechen, Schwindel, Kopfschmerzen, doppelseitiger Neuritis opt., Nystagmus, Lähmung beider Abducentes als Kleinhirntumor.

Die Sektion bestätigte die Diagnose; ein Gliom nahm den ganzen linken Lappen und einen grossen Teil des mittleren Cerebellums ein. Es wurde operiert, doch trat nach 48 Stunden der Exitus durch Kollaps ein.

Wollenberg (1639) teilte zwei Fälle mit. Im Falle 2 zeigten sich folgende Symptome: Kopfschmerz, Schwindel, Amaurose, Schwäche der Extremitäten, Steifigkeit des Nackens. Als Augenstörungen fanden sich: Reflektorische Pupillenstarre, Beschränkung der Augenbewegungen nach oben, aussen und innen, leichtes Herabhängen des linken oberen Augenlides, Nystagmus in den Endstellungen, Stauungspapille beiderseits, übergehend zu Atrophie. Später kamen noch Schluckstörungen, linksseitige Taubheit, beiderseitige Anosmie, Anästhesie der beiden Konjunktiven und Corneae ein.

Sektion: Tumor der linken Kleinhirnhemisphäre, typisch graue Hinterstrangdegenerationen, Atrophie der aufsteigenden Trigeminuswurzel beiderseits. Von einigen Fasern des linken Okulomotorius soll das Mark zerfallen gewesen sein, im rechten Okulomotorius fanden sich „viele Fasern mit gequollenen Achsencylindern".

Donath (1640). Ein Fall mit Schwindel, Erbrechen, Kopfschmerz, Ataxie, Nystagmus, später beiderseits Papillitis mit Blutungen und Amblyopie.

Sektionsbefund: Medullarsarkom des Wurms, es hatte denselben arg zerstört; ebenso waren die Kleinhirnhemisphären mit zerstört, vom Corpus quadrigeminum waren die beiden hinteren stark komprimiert. Ferner chronischer Hydrocephalus internus, Verlegung der Kommunikation zwischen III. und IV. Ventrikel, Atrophie der Optici, Okulomotorii und der Trochleares.

River (1641) berichtete über eine Neuritis optica mit horizontalem Nystagmus bei einem cystisch degenerierten Gliosarkom der beiden Kleinhirnhemisphären.

Beevor (1642) besprach die Erscheinungen, welche auf eine Diagnose von Kleinhirntumoren schliessen lassen. Ausser der Stauungspapille wird häufig das Vorkommen von Nystagmus erwähnt.

Pineles (1643) beobachtete geringen horizontalen Nystagmus beim Blick nach links, athetoseähnliche Bewegungen im linken Arm und geringe linksseitige Koordinationsstörung.

Sektion: In der linken Kleinhirnhemisphäre ein walnussgrosser Tuberkel, der die Mitte des Lobus quadrangularis einnahm. Der linke Bindearm erschien deutlich blässer und faserärmer, als der rechte.

van Oordt (1644) fand bei der Sektion eines $8^1/_2$jährigen Kindes an der Grenze der linken Kleinhirnhemisphäre eine haselnussgrosse Geschwulst, die in der rechten Haube lag und sich etwa von der Mitte des vorderen Vierhügels bis zur Höhe des Fazialiskerns erstreckte. Zerstört waren rechts: Centrale Haubenbahn, hinteres Längsbündel, Haubenfeld, lateraler Schleifenkern, hinterer Vierhügel, und ferner rechts hochgradig verändert: Ein grosser Teil des vorderen Vierhügels, der medialen und lateralen Schleife, des Okulomotoriuskerns, ein kleiner Teil des Trigeminuskerns und der Substantia gelatinosa der Trochleariskreuzung, ausserdem in geringem Masse der Deiterssche Kern. Der linke hintere Vierhügel war teilweise zerstört und die linke Haube mehr oder weniger komprimiert. Während des Lebens bestanden: Glykosurie, Nystagmus nach oben, beiderseitige Ptosis usw.

Stewart (1645) bringt 40 Fälle von Kleinhirngeschwülsten, darunter wurde in 22 Fällen die Diagnose durch operativen Eingriff oder durch Autopsie als richtig befunden. Nystagmus war am deutlichsten bei der Blickrichtung nach der Seite des Tumors.

Oppenheim (1646) sah verschiedene Fälle von Kleinhirntumoren mit Augenstörungen. Darunter zweimal Nystagmus.

Reichardts (1647) Fall 1 mit einem Cerebellartumor zeigte hochgradige Stauungspapille mit Netzhautblutungen, bilateralen horizontalen Nystagmus.

Sektion: Sehr zell- und gefässreiches Spindelzellensarkom.

Ascoli (1648). Bei einem erweichten Tuberkel der rechten Kleinhirnhälfte war ein geringer Nystagmus vorhanden, und zwar horizontaler.

Coxwell (1661). Tumor in der hinteren Partie des rechten Kleinhirnlappens (Stauungspapille, Ptosis und Nystagmus).

Sommer (1649) berichtete über ein Sarkom des Kleinhirns; einer Stauungspapille mit Abducenslähmung folgte ein Strabismus, verbunden mit Nystagmus. Starke Ataxie und nur geringe Parese der Beine und epileptiforme Anfälle. Vermutlich war der Tumor von der Marksubstanz des Oberwurmes oder dem Dache des IV. Ventrikels ausgegangen, nach vorn und unten in die Rautengrube hineingewachsen und drückte sowohl den Pons von hinten oben, als auch vorn oben gegen die Stelle der Einmündung der Vena magna Galeni in den Sinus rectus.

Poppert (1650). Operation eines Tumors, der mit der Brücke und der angrenzenden Unterfläche des Kleinhirns verwachsen und von einem anderen Tumor durch eine seichte Furche getrennt war; dieser Tumor lag der hinteren Fläche des Felsenbeins vor und wurde entfernt. Nystagmus beim Blick nach rechts. Nach der Operation rechts ein völliger Verlust des Sehvermögens mit Sehnervenatrophie.

Mills, Frazier, Weisenburg, Lodhole (1651) berichten über die Pathologie und Therapie der Hirntumoren, und zwar des Kleinhirns. Sie nennen den Nystagmus eine der häufigsten Erscheinungen dabei, und Stauungspapille fände sich bei diesen Geschwülsten noch öfter, als bei denen anderer Teile.

de Schweinitz (1652) fand in 164 Fällen von Kleinhirntumoren nur in 21 keine Stauungspapille. Es bestand häufig Nystagmus horizontalis.

Fry (1653) berichtet über einen geheilten Fall von Solitärtuberkel in Grösse eines Sperlingseies in der Kleinhirnhemisphäre. Die Heilung wurde durch Operation erzielt. Es bestand eine Andeutung von Nystagmus.

Siemerling (1654) berichtet über 7 Fälle von Kleinhirntumor. In 5 Fällen Nystagmus und nystagmische Zuckungen.

Sträussler (1655) fand in einem Falle von Tumor in der linken hinteren Schädelgrube Nystagmus nach beiden Seiten.

Bruns (1656). Bei einem Falle von Kleinhirntumor starker Nystagmus nach rechts und auch nach links wahrnehmbar.

Hadden (1657). Kleinhirnerkrankung, starke Schwellung der Sehnerven, mit dem Bilde einer Stauungspapille, hie und da Nystagmus.

Sektionsbefund: Mässige Dilatation der Ventrikel und eine Cyste in der linken Kleinhirnhemisphäre.

Eigene Beobachtung: 27jährige Frau T. V. kam am 7. Mai 1914 ins Krankenhaus. Seit $1^1/_2$ Jahren anfallsweise auftretender Kopfschmerz, der meistens des Morgens sich einstellte, vom Hinterkopf ausgehend und über die Scheitelgegend nach der Stirn hin ausstrahlend. Die Kopfschmerzen traten jedesmal auf, wenn Patientin sich aus der horizontalen Lage im Bett direkt nach vorne aufrichtete. Lag dagegen Patientin auf der Seite (rechts oder links) und richtete sich schief nach vorne auf, dann pflegten dabei die Schmerzanfälle auszubleiben oder doch nur in geringer Stärke aufzutreten.

Bei den Kopfschmerzanfällen des Morgens trat öfter auch Erbrechen auf.

Seit September 1913 besteht schwankender Gang.

Seit Weihnachten 1913 häufig Schwindelanfall. Fiel mit geschlossenen Augen hin, ohne das Bewusstsein zu verlieren.

Seit derselben Zeit Schweißausbrüche bei den Schmerzanfällen, Schweissausbruch und abgestumpftes Gefühl in den Händen und Fingerspitzen.

Dann trat eine Verschlechterung der Sprache ein. Häufiger Urindrang.

Seit 3 Monaten Verschlechterung des Sehvermögens. Die fixierten Gegenstände tanzten vor den Augen" und wurden häufig doppelt gesehen.

In letzter Zeit Schluckbeschwerden.

Auffallend war ihr, dass sie in letzter Zeit nicht mehr singen konnte. Sie hört und kennt noch alle ihr von früher her bekannten Melodien, vermag sie aber nicht mehr wiederzugeben.

Patientin war 1913 wegen Neurasthenie in einem anderen Krankenhause mit einer Mastkur behandelt worden. Sitz- und Fussbäder.

Status pr. Mittelgrosse Patientin mit gesunden inneren Organen; Puls beschleunigt, 116 Schläge in der Minute. Blutdruck 122/95. Hämoglobingehalt 65%.

Es besteht ein spontaner horizontaler Nystagmus, der beim Blick nach links zunimmt.

Die Augenbewegungen waren unbehindert nach allen Seiten.

Bei Kopfbewegungen wurde der Nystagmus stärker.

Bei der Ohrausspülung nach Bárány keinerlei Veränderung; keine Übererregbarkeit.

Das Hörvermögen beiderseits gut.

C vom Scheitel gleich.

Zeigereaktion beiderseits gestört.

Pupillenreaktion beiderseits auf Licht schwach; bei Konvergenz vorhanden; linke Pupille etwas weiter, als die rechte.

Sehschärfe links $^3/_{20}$, rechts $^3/_6$.

Doppelseitige Stauungspapille.

Gesichtsfeld etwas eingeschränkt beiderseits.

Die Cornealreflexe fehlten beiderseits.

Geruch und Geschmack ohne Befund.

Die Zunge gerade herausgestreckt.

Fazialis links unten scheinbar etwas schwächer innerviert.

Trigeminus frei.

Sensibilität intakt.

Motilität: grobe Kraft etwas geschwächt.

Patellarreflex, Achillesreflex beiderseits erhalten und gleich.

Abdominalreflexe fehlen.

Plantarreflexe schwach.

Leichte Ataxie beim Finger-, Nasen- und Kniehackenversuch.

Der Gang ist unsicher, schwankend, mit ausgesprochener Tendenz, nach links zu fallen.

Lumbaldruck 130. Nach Ablass von 2 ccm 50!

Globulinreaktion negativ.

Zellen 0. Wassermann im Blut und Liquor negativ.

Nach der Punktion heftigster Kopfschmerz und Brechreiz. Patient hatte in der Folgezeit öfter Anfälle von Schwäche. Schweiss und Rötung des Körpers, häufig Kopfschmerz, dazwischen gutes Befinden. Abdominalreflex rechts positiv, links negativ.

Ganz plötzlich Exitus nach einem Schwächeanfall.

Die Autopsie ergab eine Verdünnung der Calotte, die Windungen verstrichen; sämtliche Ventrikel stark erweitert. Die rechte Kleinhirnhälfte vergrössert, enthielt eine Cyste mit gelbbrauner Flüssigkeit; in der linken Kleinhirnhemisphäre eine kleiner Tumor mit älterem Blutherd.

Ferner beobachteten wir bei einem zehnjährigen Knaben mit doppelseitiger Stauungspapille taumelnden Gang, öfteres Erbrechen, starken horizontalen Nystagmus beim Blick nach links und seitliche Ablenkung der beiden Augen nach rechts und etwas nach unten.

Es wurde die Diagnose auf linksseitig gelegenen Cerebellartumor gestellt und die Trepanation über der linken Kleinhirnhemisphäre ausgeführt. Ein Tumor wurde nicht gefunden.

Drei Wochen später trat Exitus ein.

Die Autopsie ergab einen kartoffelgrossen Solitärtuberkel in der linken Kleinhirnhemisphäre und Hydrocephalus internus.

Ein ähnliches Verhalten des Nystagmus wie in der Beobachtung der Julie Sch. (S. 355) fanden wir im folgenden Falle:

Ein 21jähriges Mädchen erkrankte 1914 mit Kopfschmerz, Schwindel, Erbrechen, unsicherem Gang mit Neigung, nach links zu fallen.

Nach einigen Monaten Verschlechterung des linksseitigen Hörvermögens, dann Doppeltsehen und schliesslich Verschlechterung des Geruchs und Geschmacks.

Kam 18. Oktober 1915 ins Krankenhaus.

Es fand sich doppelseitige Stauungspapille. Beiderseits Exophthalmus, rechts weniger als links. Kleinschlägiger Nystagmus beim Blick nach rechts. Grossschlägiger Nystagmus beim Blick nach links. Geringer Nystagmus nach oben und unten. Die Pupillen reagierten normal. Kalorische Reaktion nach links stärker als nach rechts.

Kornealreflexe beiderseits aufgehoben.

Vollkommene Anosmie.

Geschmack: Süss und sauer wurde links nicht geschmeckt.

Gehör: links wurden tiefe Töne nicht wahrgenommen.

Die Patellarreflexe waren schwer auszulösen.

Die Achillesreflexe waren leicht auszulösen.

Die Hautreflexe vorhanden.

Sensibilität intakt.

Linksseitige Hemiataxie.

Cerebellare Gangstörung. Vorbeizeigen mit dem linken Arm nach aussen.

Die Autopsie des nach zwei Monaten gestorbenen Mädchens ergab in der vorderen Hälfte der linken Kleinhirnhemisphäre einen taubeneigrossen Tumor von nicht sehr harter Konsistenz. Die Seitenventrikel und der III. Ventrikel waren erweitert, das Infundibulum prall gefüllt und erweitert.

n) Nystagmus bei Kleinhirnbrückenwinkeltumoren.

Auf Seite 212 hatten wir mitgeteilt, dass Folke Henschen in 157 Fällen von Akustikustumoren 50mal Nystagmus verzeichnet fand. Auch wir können

auf Grund unserer eigenen Erfahrungen die ausserordentliche Häufigkeit und Wichtigkeit dieses Symptomes bei den Kleinhirnbrückenwinkeltumoren bestätigen, was auch schon aus den von Seite 204—213 mitgeteilten Fällen hervorgeht.

Kürzlich sahen wir einen einschlägigen Fall, bei dem wir vorwiegend auf Grund dieses Symptomes und der Hörstörung die richtige Diagnose gestellt hatten.

Ein 48jähriger Mann erkrankte im Herbst 1916 mit Schwindel, Kopfschmerz und Gefühl der Unsicherheit beim Gehen, ferner mit Parästhesien im linken Eckzahn.

Er war 2 Jahre im Felde gewesen.

Er hatte früher einmal Lues und war spezifisch behandelt worden. Hatte 30 Pfund seit 1914 abgenommen.

Am 18. Mai 1918 klagte er über rasche Ermüdung und über Unsicherheit beim Gehen. Gefühl von Indifferentismus; manchmal aber auffallende Reizbarkeit. Gefühl von Maske über der linken Gesichtshälfte.

Patient hatte mehrere Male kurze Anfälle von Bewusstseinsverlust gehabt.

Die Untersuchung ergab beiderseits lebhafte Patellar- und Achillesreflexe. Kein Babinski, kein Oppenheim, kein Romberg, keine Ataxie der Beine. Der Gang erschien nicht gestört.

Beim Fingernasenversuch traf der Zeigefinger nicht die Nasenspitze.

Die Sensibilität war normal, ebenso die rohe Kraft.

Die Pupillen beiderseits gleich weit, reagierten direkt und indirekt gleich auf Licht.

Leichte Verschleierung der Papillengrenzen. Rechtes Gehör stark herabgesetzt.

Kornealreflex links herabgesetzt.

Sensibilität im Trigeminus objektiv intakt.

Nystagmus horizontalis beiderseits, nach rechts stärker als nach links.

17. Mai. Kornealreflex fehlt beiderseits.

29. Mai. Rechts Gehör aufgehoben. Rechter Kornealreflex fehlt. Nystagmus nach rechts stärker als nach links. Kalorisierung rechts negativ, links normal.

6. Juni. Spannungsgefühl in der linken Gesichtshälfte. Sensibilität im V. intact.

13. August 1918. Rechts Babinski; Abdominalreflexe fehlen. Gehörverlust rechts; Nystagmus unverändert.

Diagnose: Kleinhirnbrückenwinkeltumor rechts (vielleicht Gumma).

Am 24. November starb Patient ganz plötzlich.

Die Autopsie ergab einen rechtsseitig gelegenen Kleinhirnbrückenwinkeltumor.

Ferner beobachteten wir in einem Falle Verlust des linken Hörvermögens, cerebellaren Gang und Nystagmus horizontalis. Es wurde eine Palliativtrepanation gemacht mit subjektiv gutem Erfolg. Lange andauernder Abfluss von Cerebrospinalflüssigkeit, linksseitige Hemiparese.

Die Autopsie zeigte, dass der linke Akustikus ganz in der Tumormasse aufgegangen und der linke Trigeminus durch den Druck desselben ganz aufgefasert war.

39jährige Frau F. erkrankte 1911 mit Kopfschmerzen und mit Anfällen von Verdunkelungen vor den Augen.

Die Untersuchung ergab doppelseitige Stauungspapille (ca. 3,0 D Prominenz).

SR. $^{6}/_{60}$. SL. $^{6}/_{8}$. Nystagmus horizontalis, schon deutlich bei leichter Seitwärtsbewegung. Kopfbewegung verstärkt ihn.

Gehör rechts stark herabgesetzt.

Kalorisierung leicht beiderseits nach 20 Sekunden.

Links ist die Spülung schmerzhaft.

Geruch und Geschmack ohne Befund.

Schmerzen im Gebiet des rechten N. supraorbit. Leichte Beeinflussung des oberen und unteren Astes des rechten N. facialis.

Die Diagnose wurde auf rechtsseitigen Kleinhirnbrückenwinkeltumor gestellt. Der Tumor wurde operativ entfernt, jedoch trat nach der Operation der Exitus ein.

In einem anderen Falle eines richtig diagnostizierten rechts gelegenen Kleinhirnbrückenwinkeltumors einer 38jährigen Frau beobachteten wir einen Nystagmus horizontalis nach allen Seiten, aber am stärksten nach rechts.

Endlich sahen wir in dem auf Seite 81 mitgeteilten Falle von Neurofibrom des rechten Akustikus einen horizontalen Nystagmus, ebenso bei einem anderen Falle.

Henneberg und Koch (1658) berichten über ein doppelseitiges Neurofibrom des Akustikus. Im ersten Falle bestanden Nystagmus, Dysarthrie, Schwindel, Ataxie usw.

Hartmann (1659). Unter mehreren Fällen von sog. Tumoren des N. acusticus brachte Verfasser einen, in dem Nystagmus unter anderen Erscheinungen bestand. Die Diagnose wurde auf einen Tumor des rechten Akustikus gestellt.

Fraenkel und Hunt (1660) fanden in einem unter 5 Fällen von Hirntumor Nystagmus rotatorius.

Sektionsbefund: Hühnereigrosser Tumor in einer weichen Kapsel im linken Kleinhirnbrückenwinkel. Der Tumor zeigte ausgedehnte cystische Degenerationen, Blutungen und Nekrosen und erwies sich histologisch als Neurofibrom. In einem anderen Falle bestand ein Nystagmus in den Endstellungen. Nach Trepanation wurde ein Neurofibrom (hühnereigrosser Tumor) aus dem linken Kleinhirnbrückenwinkel entfernt; nach 12 Stunden trat der Exitus ein.

Umber (1662). Fall von Neurofibromatose. Horizontaler Nystagmus.

Autopsie: Im Kleinhirnbrückenwinkel beiderseits symmetrisches Fibrom, rechts ein walnussgrosses, links ein kirschgrosses, das beiderseits vom Fazialis ausging, ausserdem ein spindelförmiges, reiskorngrosses, gleichfalls von der Nervenscheide ausgehendes Fibrom beiderseits am Akustikus, Trigeminus und Abducens.

Kron (1663) sah bei einem Akustikustumor Nystagmus, Erbrechen usw. Abnahme des Seh- und Hörvermögens.

Kohts (1664). 23 Fälle von Hirntumoren bei Kindern. In einem Falle horizontaler Nystagmus.

Autopsie: Am Meatus auditorius internus dexter ein lappiger Tumor, und ein zweiter entsprechend dem rechten Flocculus.

Enders (1665). Arterielles Angiom, hauptsächlich in der linken Brückengegend lokalisiert. Es wurde horizontaler Nystagmus beobachtet.

Wagener (1666) diagnostizierte einen Kleinhirnbrückenwinkeltumor (Akustikustumor), bei dem spontan rhythmischer Nystagmus auftrat.

Rubritius (1667) berichtet über zwei Fälle von Kleinhirnbrückenwinkeltumoren, in denen auch Nystagmus beobachtet wurde.

Oppenheim und Borchardt (1668). Zwei Kleinhirnbrückenwinkeltumoren, die operiert wurden; Nystagmus trat nur spurweise auf.

Küttner (1669). Nach Beginn der Operation Eintritt des Todes. Während des Lebens wurde Nystagmus beobachtet.

Die Sektion ergab ein Gliom im Kleinhirnbrückenwinkel. Im Falle 2 wurde die Diagnose auf einen Tumor der rechten hinteren Schädelgrube, wahrscheinlich Kleinhirnbrückenwinkeltumor gestellt. Es wurde Nystagmus beobachtet.

Weisenburg (1670) betonte das häufige Vorkommen von Nystagmus bei Kleinhirnbrückenwinkeltumoren und Abscessen.

Nach Bárànys Zusammenstellung der vestibulären Syntrome findet sich bei einem z. B. rechtsgelegenen Kleinhirnbrückenwinkeltumor

1. ein spontaner horizontaler und rotatorischer Nystagmus besonders stark nach rechts,
2. derselbe wird durch Kopfbewegungen verstärkt,
3. die kalorische Reaktion ist rechts negativ; links normal oder herabgesetzt,
4. galvanischer Nystagmus: auf der rechten Seite meist keine Reaktion,
5. es bestehen Gleichgewichtsstörungen,
6. Gehör rechts aufgehoben,
7. Schwindel anfänglich da, später fehlend.

Oppenheim machte in einer Mitteilung zur Lehre vom Kleinhirnbrückenwinkeltumor eine Bemerkung, die auch wir bestätigen können, dass bei aller Verwandtschaft in den verschiedenen Fällen doch fast jeder wieder etwas Neues bietet und uns vor neue Fragen stellt, die oft schwierig zu beantworten sind. Deshalb könne für den Ausbau der Symptomatologie und Diagnostik nicht genug geschehen.

Bárány und Neumann haben auf einen Symptomenkomplex hingewiesen, der für die Diagnose der Kleinhirnbrückenwinkeltumoren sehr wichtig erscheint:

Bei einem linkslokalisierten Akustikustumor wird bei der Kalorisierung links ein Nystagmus nicht in die Erscheinung treten, da der N. vestibularis infolge des Tumors ausser Funktion gesetzt worden ist. Dabei kann aber ein deutlicher rotatorischer Spontannystagmus nach links bestehen.

Rosenfeld (1681) erhob bei einem Kleinhirnbrückenwinkeltumor links folgenden Befund: Es bestand ein lebhafter spontaner horizontaler Nystagmus nach rechts und links, wenn der Kranke den Blick nach der Seite wandte; beim Blick geradeaus fehlte der Nystagmus. Bei der Kalorisierung links mit kaltem Wasser trat ein starker Nystagmus nach rechts auf, aber nur dann, wenn der Patient nach rechts hinüberblickte; hielt er die Augen in Mittelstellung, so fehlte der Nystagmus.

Bei der Kalorisierung rechts trat aber sofort ein starker Nystagmus nach links auf, der auch dann sehr heftig war, wenn der Patient den Blick geradeaus oder nach rechts richtete. Bemerkenswert dürfte es sein, dass in diesem Falle der galvanische Nystagmus nur dann hervorzurufen war, wenn die Kathode rechts appliziert wurde; vom linken Vestibularapparat aus war ein galvanischer Nystagmus nicht zu erzeugen.

o) Nystagmus bei Schädelbasis- und Schädelfrakturen.

Liebrecht (1672) konstatierte in 3% seiner Fälle Nystagmus, und zwar nicht selten auch nystagmusartige Zuckungen in den seitlichen Endstellungen.

Flammer (1675) beobachtete nur einmal Nystagmus unter 20 Fällen von Schädelbasisbrüchen.

Verschiedene Autoren, wie Ruttin, Hoffmann, Voss u. a. wiesen darauf hin, dass Labyrinthverletzungen hier wohl die grösste Rolle gespielt haben. Uhthoff hat in einschlägigen Fällen ausgesprochenen Nystagmus nicht beobachtet.

In der 2. Abt. des III. Bandes der Neurologie des Auges hatten wir einige Fälle namhaft gemacht, bei den nach Gehirntraumen Nystagmus beobachtet worden war.

So konstatierte Page (1673) Nystagmus und konvergierendes Schielen bei einem dreijährigen Kinde, welches infolge einer Schädelfraktur in der okzipitalen Region vorübergehend blind war.

Nieden (1674) teilte zwei einschlägige Fälle mit:

Fall 1. Bei einem Bergmann, dem ein schweres Steinstück auf die linke Schläfe gefallen war, trat rechts Abducenslähmung, Amaurose des linken Auges mit Nystagmus bei normaler Sehschärfe des rechten Auges mit temporaler Hemianopsie auf.

Fall 2. Nach einer Schädelfraktur Nystagmus und rechtsseitige Amaurose, Atrophie des rechten Optikus, linksseitige Abducensparalyse.

Noethe (1676) sah verschiedene Fälle von Schädelschüssen, bei denen der Nystagmus zuweilen das einzige Symptom war (s. S. 342).

Bárány hat in einigen Fällen nach einer Schädelverletzung lediglich spontanen Nystagmus ohne Hörstörungen beobachtet. Bei raschen Kopfbewegungen stellten sich häufig Nystagmusanfälle ein. Bei einem Manne mit Fraktur des Labyrinths infolge von Verletzung des linken Felsenbeins liess sich Nystagmus beim Druck auf den Warzenfortsatz durch Bewegung der Bruchfragmente erzeugen.

p) Nystagmus bei der Poliencephalitis acuta haemorrhagica superior.

Bei dieser Erkrankung sind eigentlich nur nystagmische Zuckungen in den Endstellungen in vereinzelten Fällen beobachtet worden, von Thomsen und so auch von Murawieff.

q) Nystagmus bei der Pseudobulbärparalyse.

Höchst selten wird bei dieser Erkrankung Nystagmus beobachtet.

v. Halban (1677) sah Nystagmus bei einem Falle von infantiler Pseudobulbärparalyse.

Bei der rein cerebralen Form dieser Erkrankung konstatierte Lépine (1678) Nystagmus.

r) Nystagmus bei traumatischer Bulbärparalyse.

Homén (1671) beobachtete Nystagmus, Augenmuskellähmungen mit Bulbärsymptomen, Schwindel, cerebellare Ataxie und Kopfschmerz bei basaler Schädelhyperostose. Der Zahn des Epistropheus war mit seinem Vorsprung in das Foramen magnum eingedrungen und hatte den Pons und die Medulla oblongata komprimiert.

Eigene Beobachtung: W. R., 15 Jahre alt, war vor dem Unfall nie ernstlich krank. Bei der Arbeit schlug ihm am 19. März 1918 ein eiserner Hebel gegen die rechte Unterkieferseite.

Die Gegend des rechten Unterkieferwinkels war geschwollen. Daselbst befand sich eine leichte Hautabschürfung.

Es bestand eine ausgesprochene rechtsseitige totale Fazialislähmung und rechtsseitige Abducenslähmung. Auffallend war ein starker horizontaler Rucknystagmus, der nach rechts intensiver war, als nach links.

Linksseitige Hemianästhesie des Körpers, Schlucklähmung.

Verwaschene Sprache. Hemiataxie rechts. Patient kann weder gehen noch stehen.

23. März. Patient kann noch immer nicht schlucken, wird künstlich ernährt.

Der horizontale Nystagmus ist langsamer, aber stärker nach rechts, als nach links, wo die Zuckungen schwächer, aber schneller erscheinen.

Patient hat gleichnamige Doppelbilder.

25. April. Patient kann zum ersten Male wieder spontan schlucken, bis dahin Ernährung mittelst Schlundsonde.

11. Mai. Beim Aufsitzen Schwindel. Schmerzen im Nacken. Schlucken geht gut. Es bestehen noch gleichnamige Doppelbilder.

Nystagmus immer noch schneller nach links, nach rechts langsamer, aber grober.

Rechts besteht noch eine Fazialisparese.

25. Mai. Patient steht auf, geht schwankend mit zwei Stöcken.

17. Juni. Geht jetzt recht gut.

Patient machte noch eine fieberhafte Erkrankung (Grippe) durch und wurde am 16. Oktober geheilt entlassen.

Es handelte sich in diesem Falle um eine traumatische Bulbärparalyse. Eine kalorische Prüfung konnte nicht durchgeführt werden, da Patient zu empfindlich war, ebenso bei Versuchen auf dem Drehstuhl. Er wurde sofort hochgradig schwindlig und übel.

s) Nystagmus bei der apoplektischen und akuten Bulbärparalyse.

Nystagmus ist bei dieser Erkrankung nur sehr selten beobachtet worden. Eisenlohr glaubte für das Auftreten desselben ein Mitbefallensein des Corp. restiforme verantwortlich machen zu können.

Reinhold konstatierte dieses Symptom in einem Falle von Thrombose der Arteria vertebralis mit Erweichung der rechten Hälfte der Medulla oblongata.

Schlesinger (1679) beschrieb einige Fälle mit bulbären Erscheinungen bei akutem und subakutem Anfang. Fall 4 zeigt unter anderen Symptomen auch Nystagmus.

Wallenberg (1680) beobachtete einen Nystagmus horizontalis und verticalis bei einer akuten Bulbäraffektion, ebenso Ritchie (1682).

Strümpell sah bei einer als Bulbärlähmung bezeichneten Erkrankung einen leichten Nystagmus.

t) Nystagmus bei der chronischen Bulbärparalyse.

Wir haben bei dieser Erkrankung einmal einen horizontalen Nystagmus beim Fixieren konstatiert.

Auch Hammond beobachtete einen solchen.

X. Nystagmus bei multipler Sklerose.

Der erste, welcher auf den Nystagmus bei der multiplen Sklerose hingewiesen hat, war Valentiner im Jahre 1856. Dann beschäftigte sich Charcot eingehend mit diesem wichtigen Symptom; er konstatierte dasselbe in 50%

der Fälle, Pierre Marie in 80%, Fr. Schultze in 50%, Frankl-Hochwart in 50%, Hoffmann in 56%, Uhthoff in 58% und Müller in 73,3%.

Eigentlicher Nystagmus, d. h. fortwährende hin- und herschwingende Bewegungen der Bulbi nach beiden Richtungen hin von einem Ruhepunkt aus fand Uhthoff in 12% der Fälle, ebenso Ed. Müller. Letzterer 6mal horizontalen, 2mal vertikalen und 1mal rotatorischen Nystagmus. Uhthoff konstatierte bei zwei Patienten, dass dieselben durch Scheinbewegungen der Objekte belästigt wurden.

Der Nystagmus hört im Schlafe auf. Nystagmusartige Zuckungen kommen bei der multiplen Sklerose vor; ungefähr in 61% der Fälle. Unter nystagmusartigen Zuckungen versteht Uhthoff ruckweise Bewegungen von einem Ruhepunkte aus nach einer Richtung hin.

Kunn (1683) berichtete über Augenmuskelstörungen bei multipler Sklerose und das Resultat von 20 untersuchten Fällen. Er unterscheidet zwei Arten von Augenzittern bei dieser Krankheit als echten Nystagmus und als nystagmusartige Zuckungen; beide Formen können auch zusammen auftreten. Kunn beschreibt eine Beobachtung, die er in drei Fällen machte und die er „Einstellungszittern" nennt; wenn ein Gegenstand aufmerksam fixiert wird, erscheinen die Zuckungen, während sonst der Nystagmus fehlt.

Kampferstein (1689) bringt 37 Fälle und deren Augenstörungen. In 22 wurde mit Sicherheit, in 14 mit grösster Wahrscheinlichkeit multiple Sklerose diagnostiziert. Nach seiner Statistik fand sich Nystagmus 22mal, nystagmusartige Zuckungen 31mal.

Morawitz (1687) sah in etwa der Hälfte der Fälle Nystagmus.

Müller (1684) bezeichnet die nystagmusartigen Zuckungen der Bulbi als Frühsymptom der multiplen Sklerose.

Bagh (1685). Bei einem Falle von Sklerose traten nystagmische Zuckungen 10 Jahre vor der eigentlichen Erkrankung auf.

v. Rad (1686) wies darauf hin, dass die frühzeitige Optikuserkrankung dem Nystagmus meistens voraufgehe.

Touche (1688) berichtete über einen Fall von multipler Sklerose, bei dem im Beginne Nystagmus vorhanden war, der später verschwand.

Die Sektion ergab das Bestehen von Herden im Cerebellum und den Pedunculi cerebelli ad pontem. Hierauf schiebt Verfasser den Nystagmus und erklärt sein späteres Verschwinden mit der Sklerose des unteren Wurms.

De Bono (1691) beschrieb einen Fall von disseminierter Sklerose. Zunächst fehlte ein Nystagmus, trat aber neben Atrophie der Papillen zwei Monate später auf, als auch Sprach- und Gehstörungen beobachtet wurden. Dann besserten sich die allgemeinen und örtlichen Symptome, auch der Nystagmus blieb nur noch bei stark seitlichem Blick bemerkbar. Verfasser schliesst an diesen Fall eine Hypothese über das Entstehen des Nystagmus bei Skotomen oder undeutlichem centralen Sehen. Solch Auge sehe die im Gesichtsfeld befindlichen Gegenstände lückenhaft und könne dieselben nur durch Darbieten verschiedener Netzhautstellen erfassen, etwa wie ein normales Auge mit seiner Blicklinie über einen Gegenstand hinfahre. Es werde damit auch verständlich, dass mit Besserung des centralen Sehens, wie in diesem Falle, der Nystagmus wieder verschwinden könne.

Fornaro (1692) berichtete über Fälle von disseminierter Sklerose mit Nystagmus.

Finkelberg (1693), Hajos, Weisenburg und Ingham, Oppenheim führen Nystagmus bei multipler Sklerose an. Letzterer spricht noch von einer pseudotabischen Form der Sklerose, bei der auch Nystagmus bestände. Und Hajos betonte die Polymorphie beim Nystagmus der Sklerose.

Lübbers (1694) berichtete über 11 Fälle von disseminierter Herdsklerose, einen mit Sektionsbefund. In allen Fällen war Nystagmus vorhanden.

Hoedemaker (1695). Achtjähriger Knabe, typischer Fall von Herdsklerose. Nystagmus besonders in horizontaler Richtung; Die Iris reagierte normal, Zittern der Lider beim Schliessen der Augen, besonders im oberen und im Corrugator supercilii.

Frank (1696). Über 9 Fälle von multipler Sklerose, fast alle mit verschiedenen okularen Störungen: Nystagmus usw. Verfasser betont, dass die Krankheit meist mit Augenstörungen beginne, ja dass diese Störungen lange den anderen Symptomen vorausgehen könnten.

Hobhouse (1697). 16 Fälle von multipler Sklerose. Unter diesen sah er in 3 Fällen nur okulare Störungen. In einem Falle trat Nystagmus, Augenmuskellähmung erst im Verlaufe auf.

Eichhorst (1690) berichtet über eine Frau, die multiple Sklerose auf ihr Kind vererbte; bei beiden war nur das Rückenmark in Mitleidenschaft gezogen, aber obgleich im Gehirne keine Veränderungen bestanden, waren doch psychische Veränderungen und Sprachstörungen vorhanden. Bei der Mutter ausserdem unter anderen Augensymptomen: horizontaler Nystagmus, beim Sohne ebenfalls horizontaler Nystagmus.

Die Sektion ergab mikroskopisch und makroskopisch sklerotische Herde im Rückenmark.

Verschiedene Autoren legten bei der Differentialdiagnose zwischen Hysterie und multipler Sklerose grossen Wert auf einen vorhandenen Nystagmus zugunsten der letztgenannten Erkrankung, so Bussard (1698), Boldt (1699) und Westphal (1703).

Strauss (1700), Wegelin (1701), Curschmann (1702), Völsch (1704) und Catola (1705) bewerten den Nystagmus bei der multiplen Sklerose als ein sehr wichtiges Symptom, ebenso Heine (1706), Riegel (1707), Hervouet (1708) und Marie (1709).

Bárány (l. c.) hebt hervor, dass der Nystagmus eine der häufigsten Erscheinungen der multiplen Sklerose sei. Er habe meist vestibularen Charakter mit den Zeichen des centralen Ursprunges. Auch beobachtete er bei dieser Erkrankung Schwindelerscheinungen mit vestibularem Nystagmus. Er bestätigte [1]) die von Rosenfeld beschriebene Tatsache, dass der Vestibularapparat bei der multiplen Sklerose sehr stark erregbar zu sein pflege und dass sehr heftige Übelkeiten und Schwindelgefühl bei der Kalorisierung und der Untersuchung im Drehstuhl auftraten, und zwar im Gegensatz zu den Kleinhirntumoren, bei denen Schwindelgefühl und Übelkeiten fast durchweg fehlten.

Rosenfeld stellte die Frage auf, ob die Kombination von frühzeitiger Sehnervenerkrankung mit Hypernystagmus bei Kalorisierung und Drehung vielleicht schon charakteristisch für das Vorstadium der multiplen Sklerose sei.

R. Leidler (1711) bestätigte durch neuere Untersuchungen seine für die multiple Sklerose aufgestellte Ansicht, dass die lokale Ursache des Nystagmus in einer Schädigung der spinalen Akustikuswurzel bezw. der aus ihr zum hinteren Längsbündel ziehenden Bogenfasern zu suchen sei, bei im übrigen ungestörter Funktion des statischen Labyrinthes.

M. Levy-Suhl (1710) lieferte für diese Leidlersche Auffassung durch zwei Fälle von Syringomyelie einen klinischen Beitrag. Einer dieser Fälle war eine Syringobulbie.

[1]) Ebenso Michaelsen (D. Zeitschr. f. Nervenheilkunde, Bd. 46).

Nach unseren Beobachtungen kommt Nystagmus bei der multiplen Sklerose vor, jedoch nicht so häufig, wie früher angegeben wurde.

Es ist das wohl darin begründet, dass in der neueren Zeit durch die Fortschritte in den Untersuchungsmethoden der Formenreichtum der multiplen Sklerose sich sehr gesteigert hat. Wir sehen oft atypische und unausgeprägte, aber doch jetzt sicher zu diagnostizierende Fälle, bei denen weder Nystagmus noch nystagmusartige Zuckungen zu konstatieren sind. Es sind das in der Regel die rein spinalen Formen der multiplen Sklerose, die bekanntlich am häufigsten vorkommen.

Beinahe regelmässig finden wir jedoch den Nystagmus bei der cerebrospinalen und namentlich bei der cerebralen Form der multiplen Sklerose.

Es handelt sich meist um Fixationsnystagmus, der die deutlichen Zeichen des Rucknystagmus hat, also vestibulären (centralen) Ursprunges ist, und zwar tritt der Nystagmus nicht in der Mittellinie, sondern in der seitlichen Stellung auf.

Vorherrschend ist die horizontale und rotatorische Form desselben, jedoch sehen wir auch vertikalen Nystagmus auftreten. Elschnig bezeichnet ihn bei der multiplen Sklerose als Nystagmus atacticus.

Der Nystagmus kann auch nach der einen Seite stärker in die Erscheinung treten, als nach der anderen.

So beobachten wir gegenwärtig bei einem 29jährigen Manne mit multipler Sklerose einen grobschlägigen horizontalen Rucknystagmus nach rechts. Lässt man den Patienten stark nach rechts sehen, so verstärken sich die Zuckungen und es treten Scheinbewegungen auf.

Bei der kalorischen Prüfung trat eine Verstärkung der Zuckungen ein.

Kopfbewegungen hatten keinen sichtlichen Einfluss auf den Nystagmus.

Fallreaktion stärker nach rechts, als nach links.

Einmal hatte er einen Menièreschen Anfall.

Eigene Beobachtung. Bei einem 28jährigen Soldaten trat unter Fiebererscheinungen und Kopfschmerzen eine rechtsseitige Okulomotoriuslähmung (auch der inneren Äste) ein.

Anfangsdruck der Lumbalpunktion 500, nach zwei Minuten 230. Nonne-Apelt schwach positiv, Pandy positiv, Wassermann im Liquor und Blut negativ. Zellen 456/3 Lymphozyten. Das Lumbalpunktat erwies sich als steril.

Im Blut 8000 Leukozyten.

Die Druckentlastung hat die Kopfschmerzen des Patienten vermindert.

Ponndorf und Anhydrinreaktion deutlich positiv.

Nach mehrfacher Lumbalpunktion und wiederholter Impfung nach Ponndorf stellte sich eine grosse Besserung ein.

Das rechte Oberlid hängt nicht mehr. Der rechte Bulbus bleibt nur bei den Bewegungen nach oben und unten zurück. Die rechte Pupille übermittelweit, reagiert nicht auf Licht und Konvergenz.

Bei den Seitenwendungen des Bulbus trat ein langsamer horizontaler Nystagmus auf.

Nach einigen Monaten trat ein Rezidiv der Okulomotoriuslähmung ein. Allmählich besserte sich dieselbe soweit, dass nur eine leichte Ptosis und wieder schwach reagierende Pupille rechterseits zurückblieb. Patient wurde genau untersucht. Keine Zeichen einer luetischen Erkrankung. Wassermannsche Reaktion im Blut und Liquor negativ, Nonne-Apelt negativ, Pandy positiv, geringe Pleocytose.

Bei der Untersuchung fiel jetzt kompletes Fehlen der Abdominalreflexe und ein beiderseits positiver Babinski auf.

Es handelt sich in diesem Falle entweder um eine rezidivierende Okulomotoriuslähmung, oder um einen basalen tuberkulösen Prozess, oder um den Beginn einer multiplen Sklerose. Lues war sicher auszuschliessen. Wir neigen am meisten zur Annahme einer multiplen Sklerose, da zuletzt auch der Babinski positiv war und die Abdominalreflexe fehlten.

Acht Fälle von multipler Sklerose untersuchten wir auf die kalorische Reaktion. Zwei derselben zeigten vor dem Ausspülen keinen Nystagmus, in 6 Fällen bestand horizontaler Nystagmus in den Endstellungen und Fixationsnystagmus.

Bei denselben war die kalorische Reaktion stark ausgesprochen.

In den beiden erstgenannten war sie mittelstark.

In einem Falle zeigte Patient nach rechts vorbei und Ausfall der von Bárány angegebenen Reaktionsbewegung nach links.

In dem anderen bestand Vorbeizeigen nach links bei typischen Fallreaktionen.

In jüngster Zeit beobachteten wir bei einem 22jährigen jungen Menschen mit multipler Sklerose bei seitlichen Bewegungen der Bulbi einen ganz kurzen Einstellungsnystagmus von 2—3 Schlägen, ganz ähnlich wie bei einem Intentionstremor.

Kopfbewegung und Kalorisierung hatten keinen merklichen Einfluss.

Bei der Pseudosklerose, die oft grosse Ähnlichkeit mit der multiplen Sklerose hat, kommt Nystagmus nicht vor.

XI. Nystagmus bei Rückenmarkserkrankungen.

Bei Rückenmarkskrankheiten wird Nystagmus beobachtet und ist derselbe wohl darauf zurückzuführen, dass das System des Deiterschen Kernes in seinen Verbindungen zum Rückenmark in Mitleidenschaft gezogen worden ist.

a) Nystagmus bei Tabes dorsalis.

Obwohl Möbius (1716) meinte, dass der Nystagmus ein Symptom sei, das gegen die Tabes spreche, liegen doch sichere Beobachtungen von einem solchen bei Tabes oder Taboparalyse vor.

Samelsohn (1712). Tabiker, der bei Linkswendung des Blicks Schwindel bekam, und bei dem zugleich bei forciertem Linkssehen Nystagmus auftrat mit langsamen starken horizontalen Zuckungen. Beim Rechtssehen fehlten Schwindel und Nystagmus. Er deutete den Nystagmus als eine Ataxie der Linkswender der Blickebene.

Morton Prince (1713). A case of spinal ataxia without loss of sensation and with increased patellar-tendon reflex. A contribution to the study of spinalataxy. Als Augenstörung fand sich Nystagmus bei Bewegungen nach rechts oder links hin.

Grasset (1714) stellte 33 Fälle aus der Literatur über Tabes zusammen, die sich klinisch mit der Lateralsklerose verbinden und anatomisch eine Hinterstrang- und Seitenstrangaffektion darstellen. Unter allen diesen Fällen sah er 13mal Augenerscheinungen (Opticus und Augenmuskeln) und in vier Fällen Nystagmus.

Wahrscheinlich handelte es sich um eine kombinierte Systemerkrankung.

Berger (1715) fand bei Tabes öfter Nystagmus. Er erwähnte, dass bei Kaninchen und Hunden, wie experimentelle Untersuchungen erwiesen hätten, nach Verletzung der Medulla oblongata Nystagmus auftreten könne.

Er (1718) hob hervor, dass der Nystagmus der Tabiker nur beim Fixieren auftrete und aufhöre, sobald die Augen ruhen.

Dillmann (1717) fand unter 100 Tabesfällen 26mal Lähmung des Okulomotorius oder von Zweigen desselben, 12mal Lähmung des Abducens, 3mal des Trochlearis. Akkommodationslähmung allein kam nur 1mal vor. Auch Nystagmus nur 1mal. Syphilis war in der Hälfte der Fälle vorhanden.

Chvostek (1719) sah in einem Falle von Tabes mit Bulbärsymptomen Lähmung des M. rectus internus des linken und eine solche des M. rectus externus des rechten Auges nebst paretischem Nystagmus, ferner eine linksseitige Ptosis.

Hoffmann (1720). Ein Fall von Tabes dorsalis superior nach Syphilis mit halbseitigen Bulbärerscheinungen. Miosis, reflektorische und akkommodative Starre mit leichtem Nystagmus.

Fulton Dudley (1721) berichtete über die Symptome von 54 Tabesfällen. Darunter sah er unter anderen Erscheinungen Sehnervenatrophie und Nystagmus in je 2%.

Steinert (1722). Fall von Tabes mit halbseitiger Zungenatrophie und doppelseitiger Augenmuskelparese. Ausser weiteren Erscheinungen leichter Nystagmus beiderseits. In der Anamnese Lues.

Plascuda (1723). Bei einem Fall von Taboparalyse bestand in einem paralytischen Anfalle ein horizontaler Nystagmus mit Lidzucken und Augendrehen nach links, später Hemiparesis sinistra.

Etienne (1724). Bei einer Tabes trat beim Schliessen der Augen Nystagmus auf, der stärker wurde, wenn Gehör- oder Hautreize hinzutraten.

Michaelsen (l. c.) fand die kalorische Reaktion bei Tabes in 2 Fällen gesteigert, in einem Fall normal und in 2 anderen Fällen annähernd normal.

Wir beobachteten einen 45jährigen blinden Tabiker, welcher einen ausgesprochenen horizontalen Nystagmus bei Seitwärtsbewegungen der Bulbi darbot, und zwar Rucknystagmus nach links und geringgradigeren Pendelnystagmus langsameren Grades beim Blick nach rechts. Ob die Amaurose hier eine Rolle mitspielte, bleibt dahingestellt. In der Ruhestellung der Augen war kein Nystagmus vorhanden.

b) Nystagmus bei der Friedreichschen Ataxie.

Die Hauptsymptome dieser seltenen, familiären Erkrankung sind Ataxie, Fehlen der Patellarreflexe, Sprachstörung und Nystagmus.

Friedreich (1725) bemerkt als Unterscheidungsmaterial der hereditären Ataxie von der gewöhnlich nicht hereditären die fast regelmässig in statische wie lokomotorische Koordinationsstörungen versetzten Augenmuskelbewegungen; hierdurch ergebe sich ein Nystagmus, der sich von dem gewöhnlichen dadurch unterscheide, dass eine Störung der regelmässigen stetigen Synergie der einzelnen Augenbewegungsmuskeln vorhanden sei.

Dass häufig, ja beinahe immer, der Nystagmus bei der hereditären Ataxie auftritt, beweisen die zahlreichen Veröffentlichungen, nachdem Friedreich die erste Schilderung der nach ihm benannten Krankheit gegeben hatte.

Wir nennen Schmid (1727), Rütemeyer (1730), Bloq (1731), Wharton Sinkler (1729), Ewald (1737), Nammack (1738), Zebludowsky (1740), Cohn (1742), Geigel (1733), Nolen (1743), Schönborn (1744), Stein (1746), Rosenberg (1747), Ganser (1750), Senator (1741), Frank (1734), Lewinski

(1751), Flatau (1752), die sämtlich in ihren Fällen Nystagmus beobachtet haben. Meist handelte es sich um einen horizontalen Nystagmus.

Borniköl (1745) beobachtete bei drei Geschwistern, die an Friedreichscher Ataxie litten und im Alter von 11, 10 und 7 Jahren standen, Nystagmus, Sprachstörung, statische und lokomotorische Ataxie usw. bei intaktem Sehvermögen.

Seeligmüller (1726) teilt in bezug auf Friedreichs Fälle von hereditärer Ataxie mit statischem Nystagmus zwei Fälle mit, aus denen er den Schluss zieht, dass ein Nystagmus sich auch in einer späteren Periode entwickeln könne (in Fall 1 zehn Jahre nach der Ataxie), der nicht gleichmässige rhythmische Bewegungen, sondern ruckartige, mehr ungleiche zeige.

Auch in dem Falle von Schultes (1728) mit hereditärer Ataxie entwickelte sich erst später ein Nystagmus.

In früherer Zeit, in der man wegen der Ataxie und des Fehlens der Patellarreflexe meinte, dass zwischen der Tabes und der Friedreichschen Ataxie eine Verwandtschaft bestehe, legte man auf das Vorhandensein des Nystagmus ein sehr grosses Gewicht, besonders nachdem Charcot (1833) dieses Zeichen als charakteristisch für die Friedreichsche Krankheit hingestellt hatte.

Rouffinet (1735) hob als Symptom der Friedreichschen Krankheit Nystagmus hervor, ferner Seltenheit der Augenmuskellähmungen, Atrophie des Sehnerven und Gesichtsfeldeinschränkung.

Von anderen Autoren wurde darauf aufmerksam gemacht, dass es Fälle von Friedreichscher Ataxie ohne Nystagmus gäbe.

Schultze (1736) beobachtete drei Geschwister mit den Symptomen der Friedreichschen Krankheit u. a. Nystagmusartige Zuckungen waren nur im zweiten Falle stärker ausgeprägt. Schultze behauptet, dass solche Zuckungen geringen Grades sich auch bei Gesunden vorfänden und liess seinen Schüler Offergeld genaue Untersuchungen hierüber vornehmen. Unter 200 Fällen bestand bei 25% ein Zucken nicht. Schultze kommt also zu der Ansicht, dass man weder in seinen Fällen, noch in denen von Nonne und Senator einen besonderen Wert auf die Zuckungen in bezug auf die Diagnose Friedreichscher Krankheit oder Kleinhirnatrophie legen könne; nur ein auffällig hoher Grad und besondere Häufigkeit der Zuckungen können als pathologisch angesehen werden.

Nonne (1739) zeigte, dass Übergangsformen bestehen zwischen den so ähnlichen Krankheitsbildern der Friedreichschen Krankheit, der Kleinhirnatrophie, der Marieschen Ataxie cérébelleuse héréditaire usw. Ophthalmologisch war in diesen Fällen Augenmuskelinsuffizienz festzustellen, nicht regelmässig Nystagmus. Pupillenreaktion und N. opticus waren normal.

Mendel (1732) sah drei Fälle mit typischen Erscheinungen der Friedreichschen Krankheit; in der Ruhe fehlte der Nystagmus.

Wir haben selbst einen Fall von hereditärer Ataxie gesehen, bei dem nur ganz geringfügige nystagmische Zuckungen in der Endstellung der Bulbi vorhanden waren, die, wie wir an verschiedenen Stellen hervorgehoben haben, von keiner pathologischen Bedeutung sind.

Im allgemeinen kann man aber sagen, dass der Nystagmus bei der hereditären Ataxie wahrscheinlich in den Fällen vorkommt, bei welcher die zum Deitersschen Kerne gehenden Fasern affiziert sind. Sehr lehrreich ist die Mingazzinische Einteilung (1749) der verschiedenen Fälle je nach dem speziellen Sitze des Leidens. Er unterschied 1. die cerebellare, 2. die spinale und 3. die cerebello-spinale Form. Es ist naheliegend, dass bei der cerebellaren

und cerebello-spinalen Form Nystagmus als hervorstechendes Symptom auftritt und somit von differentialdiagnostischer Bedeutung wird.

Oppenheim machte darauf aufmerksam, dass auch Abortivformen der Friedreichschen Krankheit vorkämen. So fand er bei dem Bruder eines von dieser Krankheit betroffenen Individuums nur Sprachstörung und Nystagmus, und bei der ältesten Schwester bildete sogar der Nystagmus das einzige Zeichen.

Gardner (1748) berichtete, dass bei Friedreichscher Krankheit die ataktische Form leicht in die spastische übergehe und bringt den Beweis an einer Familie, deren Mutter Nystagmus und Intentionstremor, die älteste Tochter spastische Lähmung der unteren Extremitäten und Nystagmus, gesteigerte Sehnenreflexe und Babinski gezeigt habe; bei anderen Geschwistern fehlten die Sehnenreflexe.

c) Nystagmus bei Syringomyelie.

Nach unseren Erfahrungen kommt hier und da bei der Syringomyelie Nystagmus zur Beobachtung; jedoch sehen wir diese Krankheit hier in Hamburg zu selten, um ein zutreffendes Urteil abgeben zu können. Oppenheim sagte, dass nach seiner Erfahrung Nystagmus kein ganz seltenes Symptom sei.

Müller (1753) beobachtete einen Fall von Syringomyelie mit Bulbärerscheinungen. Augenbewegungen frei bis auf die des rechten Auges nach aussen. Nystagmus. Pupillen und Augenhintergrund normal.

Kutner und Kramer (1754) sahen bei einer Syringobulbie ausser anderen Symptomen einen Nystagmus rotatorius.

Raichlino (1755) berichtete über einen Fall, den er als Syringomyelie bezeichnet. Es fand sich linksseitige Ptosis mit Pupillenverengerung und Nystagmus horizontalis, besonders beim Blicken nach links.

Westphal (1756) sah bei Syringomyelie Nystagmus, ausserdem auf einem Auge Iritis, auf dem anderen Myosis mit träger Lichtreaktion.

Retter (1757). Von vier Fällen von Syringomyelie und Hydromyelie fand sich einmal Nystagmus.

Lévi (1758) sah eine Syringomyelie mit rechtsseitiger Abducensparese, Nystagmus rotatorius und Pupillendifferenz sowie Pupillenstarre.

Arcangeli (1759) beobachtete bei einem Fall von Syringomyelie Nystagmus mit Beschränkung der seitlichen Bewegungen des Auges.

Grund (1760) sah einen Fall mit bulbären und cerebralen Erscheinungen, Nystagmus horizontalis.

Die Sektion ergab im Rückenmark eine Syringomyelie.

Leidler (1761) stellte folgende Leitsätze auf:

1. Der Nystagmus bei der Syringobulbie wird durch den typischen lateralen Spalt in der Medulla oblongata erzeugt. Dieser Spalt zieht im allgemeinen, meist einseitig entwickelt, von der Gegend des Centralkanals gegen die spinale Quintuswurzel in den kaudalsten Teil der Medulla oblongata dorsolateral, weiter aufwärts mediolateral und schliesslich ventrolateral. Es werden in Mitleidenschaft gezogen die spinale Wurzel des IX. Hirnnerven mit ihrer Substantia gelatinosa, der Vaguskern, hie und da auch der Hypoglossuskern, die spinale Quintuswurzel, die Fibrae arcuatae internae und schliesslich die spinale Akustikuswurzel und nur sehr selten Teile vom Fazialis.

2. Der Nystagmus entsteht dann, wenn dieser Spalt auch nur einen kleinen Teil der spinalen Akustikuswurzel oder die Bogenfasern, die aus derselben zum hinteren Längsbündel ziehen, lädiert.

3. Der Nystagmus ist meist nach beiden Seiten gerichtet und schlägt horizontal und rotatorisch fast immer nach der kranken Seite.

4. Die Reaktion des Vestibularis ist in diesen Fällen vollkommen erhalten.

5. Auch der Schwindel nach bestimmter Richtung kommt daher.

Levy-Suhl (1762) berichtet über zwei Fälle von Syringomyelie bezw. Syringobulbie mit Nystagmus.

d) Nystagmus bei Littlescher Erkrankung.

Eyer (1763) beschäftigte sich mit den Augenkomplikationen bei der Littleschen Erkrankung. Darunter versteht man die cerebrale infantile Diplegie (s. doppelseitige Gliederstarre). Mit den hemiplegischen und diplegischen Symptomen verbinden sich oft Reizzustände in Form von epileptischen Krämpfen, Sprachstörungen und Intelligenzschwäche.

Am meisten beteiligt fand Eyer die Augenmuskeln in Form von Strabismus convergenz.

Unter 98 Fällen fand er 16mal Nystagmus, in 9 % Opticusatrophie.

Bekanntlich spielen Geburtstraumen die wichtigste ätiologische Rolle.

Liebe (1765) berichtete über einen Fall von Littlescher Krankheit, in dem auch Nystagmus beobachtet worden war.

e) Nystagmus bei Myelitis.

Henneberg (1764) konstatierte in einem Falle von funikulärer Myelitis einen Nystagmus beim Blick nach aussen.

XII. Nystagmus bei verschiedenen Krankheiten.

a) Nystagmus bei Paralysis agitans.

Bei Paralysis agitans finden sich in der Regel keine Symptome von seiten der Hirnnerven. Selten ist Nystagmus beobachtet worden.

Brissaud (1766) sah bei Parkinsonscher Krankheit nystagmusähnliche Bewegungen der Augen.

Bruns (1767) teilt Fälle von Paralysis agitans mit. In einem derselben bestand ein Nystagmus bei Lidstellungen der Bulbi nach der Seite, ebenso wie nach oben.

b) Nystagmus bei M. Basedowii.

Im allgemeinen ist Nystagmus bei dieser Krankheit äusserst selten. Die einschlägigen Fälle finden sich in Sattlers ausgezeichneter Monographie (1787) ganz ausführlich referiert.

Homèn beobachtete eine 39jährige Dame mit Basedow, welche zeitweilig über Hin- und Hertanzen der Gegenstände in horizontaler Richtung klagte, was wohl auf einen Nystagmus horizontalis bezogen werden musste.

Monte (1781) berichtete über eine 27jährige Basedowkranke, bei welcher neben starkem allgemeinem Zittern ein Nystagmus oscillatorius beobachtet wurde.

Renault (1787) sah ebenfalls bei einer Patientin während der Entwicklung eines Basedow zuerst einen schwachen Nystagmus auftreten, der mit der Zeit immer ausgesprochener wurde.

Kocher erwähnte achtmal Zittern der Augen bei Basedow.

Bruns und v. Voss haben auch Nystagmus bei der Basedowschen Krankheit beobachtet.

Den von C. S. Freund geschilderten Nystagmus bei einem 19jährigen basedowkranken Mädchen, den er mittelst des galvanischen Stromes heilte, möchten wir für einen hysterischen Nystagmus halten. Ebenso den von Mannheim beschriebenen Nystagmus bei einer 32jährigen Basedowkranken.

c) Nystagmus bei Myasthenia pseudoparalytica.

Die okuläre Form der Myasthenia pseudoparalytica haben wir ausführlich in Bd. I der Neurologie des Auges pag. 219 geschildert. In den angeführten Fällen finden wir Nystagmus nicht verzeichnet, jedoch kommt er vor.

Pel (1768) sah bei einer Patientin myastenische Symptome: geringe Ptosis, Diplegia facialis, Dysphagie, myasthenische Reaktion an der Zunge, leichten Nystagmus in den Endstellungen.

Cohn (1769) und Seiffer (1770) beobachteten bei pseudoparalytischer Myasthenie doppelseitige Ptosis, Lähmung des M. orbicularis, periodischen Strabismus und Nystagmus.

Nach Henschen (1771) gehört zum bulbären Syndrom: Dissociation der Sinne in Verbindung mit cerebellarataktischen Störungen (unter anderem Nystagmus).

Wir haben bei dieser Erkrankung niemals einen echten Nystagmus beobachtet. Uhthoff sagt ebenfalls, dass der Nystagmus sowie die nystagmusartigen Zuckungen eine relativ seltene und symptomatisch nicht wichtige Erscheinung im Krankheitsbilde zu sein scheine. Er führt die Fälle Bruns-Oppenheim, Suckling, Gowers, Kalisch, Seiffer usw. an. Durchwegs pflegen diese Bewegungsanomalien nur in den Endstellungen der Augen aufzutreten und werden meist als nystagmusartige Zuckungen der Bulbi beschrieben, seltener als eigentlicher Nystagmus.

In fast allen diesen Fällen lagen gleichzeitig paretische Erscheinungen im Bereich der äusseren Augenmuskulatur vor. Es spräche das für die Erklärung der nystagmusartigen Zuckungen aus den paretischen Zuständen der die Endstellungen herbeiführenden Augenmuskeln.

d) Nystagmus bei Spasmus nutans.

Die ersten Beobachtungen betreffend den Nickkrampf oder Spasmus nutans wurden im Jahre 1851 von Henoch (1772) publiziert.

Der Spasmus nutans besteht in anhaltend wiegenden Bewegungen des Kopfes von vorne nach hinten, die während des Schlafes aufhören.

Nicht selten kombiniert sich anhaltender Nystagmus mit den Nickbewegungen.

In zwei seiner Fälle sah Henoch nur einseitigen Nystagmus.

Durch Festhalten des Kopfes oder Erregung der Aufmerksamkeit kann man meistens den Spasmus nutans hemmen; hierbei tritt aber der Nystagmus stärker hervor und zeigt sich, falls er vorher nicht vorhanden war.

Henoch führt den Spasmus nutans auf die Dentition zurück. Die meisten der von ihm beobachteten Fälle befanden sich zwischen 6 und 15 Monaten.

Der bekannte Wiener Kinderarzt Kassowitz war der Ansicht, dass die Ursache des Spasmus nutans die Rachitis sei, was Henoch bestritt. Letzterer unterschied eine reflektorische Form des Spasmus nutans von einer zweiten, viel bedenklicheren, die einen centralen Ursprung zu haben scheine (Newnham, Barton und Bennet beschrieben solche Fälle).

Auch Oppenheim sah zwei Fälle, in denen der Nystagmus einseitig aufgetreten war; ausserdem machte Oppenheim darauf aufmerksam, dass es Fälle gebe, bei denen der Spasmus nutans nur nachts auftrete.

v. Reuss (1773) sah infantilen Nystagmus bei einem Knaben. Die Oszillationen waren horizontal, beim Rechtssehen wurden sie schneller, bei längerem Fixieren Kopfnystagmus, teils nach der Seite, teils von vorn nach hinten. Im Falle 2 (vierjähriges Kind) bestand ebenfalls horizontaler Nystagmus mit Scheinbewegungen; auch da traten bei längerem Fixieren nickende Kopfbewegungen auf.

Hadden (1774) beobachtete 12 Fälle, in denen krampfhafte Kopfbewegungen von teils horizontalem, teils vertikalem Nystagmus begleitet wurden. Es handelte sich um Kinder im frühesten Alter.

Dickson (1775) sah einen einjährigen Knaben mit spastischen Bewegungen des Kopfes nach links und horizontalem Nystagmus links, später auch rechts beim Zahnen.

Raudnitz (1776) sammelte 15 Fälle von Spasmus nutans, selbst gesehene und weitere 42 aus der Literatur. Im Höhepunkte der Erkrankung bestehe stets Nystagmus, oft nur an einem Auge. Er erscheine später als die anderen Symptome und gehe früher zurück, er könne auch vielleicht die einzige Erscheinung sein. Bei der Eclampsia nutans fehle der Nystagmus. Der jugendliche Nystagmus unterscheide sich vom N. nutans durch das Vorhandensein bestimmter Veranlassung (Flecken, Linsentrübung, Astigmatismus usw.) und die Unveränderlichkeit. Er habe dagegen die Abhängigkeit des Kopf- und Augenzitterns von einzelnen Blickrichtungen damit gemein. Der Spasmus nutans scheine auf dunkle Wohnräume zurückzuführen zu sein, an anderen Ursachen kämen wohl Muskelschwäche, Heterophorie und herabgesetzte Sehschärfe in Frage. Beim jugendlichen Nystagmus greife das Augenzittern nicht auf den Kopf hinüber, da er früher auftrete, als Kopf- und Augenbewegungen kombiniert seien.

Ibrahim (1777). Positiver Wassermann, Sehnervenatrophie, mässiger Hydrocephalus, gelegentlich Schüttelbewegungen und horizontaler Nystagmus bei einem Kinde von zwei Jahren.

Tobler (1778). Bei einem rachitischen Kinde sah Verfasser einen Spasmus nutans, verbunden mit starkem, dauerndem Nystagmus.

Stamm (1779) trat der Ansicht von Raudnitz entgegen, dass bei Säuglingen in einem dunklen, einseitig beleuchteten Zimmer die Angewöhnung an eine bestimmte Blickrichtung Spasmus nutans und Nystagmus erzeuge; bei seinen acht Fällen fand er die Voraussetzung eines dunklen Zimmers nicht bestätigt, auch sah er nicht immer zuerst Nystagmus und dann erst Spasmus nutans erscheinen. Ferner glaubt er nicht, dass die Kinder die Lichtquelle bis zur Überanstrengung fixierten, auch sei damit ein einseitiger Nystagmus nicht erklärt. Er hält vielmehr die Rachitis als Grund für den Spasmus.

Stamm (1780) berichtete über acht Fälle von Spasmus nutans bei Kindern bis zu $2^3/_4$ Jahren. Nystagmus war immer wagrecht, in einem Falle einseitig und, fehlte er in einem, in dem das Nicken erst 14 Tage bestand. Der Nystagmus nimmt zu, wenn man die

Kinder fixieren lasse oder die Körperbewegungen hemmte. Zeitweilig fiel ein starrer Blick auf, wobei die Augen nach einer Seite gerichtet sind; die Kopfbewegungen waren dann am stärksten. Kopfbewegungen gingen dem Augenzittern voraus. Stets war Rachitis vorhanden.

Saenger (1781) beschrieb einen Spasmus nutans mit Nystagmus. $1^1/_2$jähriges Kind mit einseitigem Nystagmus und wechselnder Bewegung nach rechts.

Abt (1782) sah einen sich nur an einem Auge zeigenden Nystagmus, der im Anfang oszillatorisch, später horizontal auftrat. Er beobachtete die Erkrankung bei einem rachitischen Kinde, das ausserdem an Tic convulsif litt.

Hancock (1783) machte einen Unterschied zwischen erworbenem und angeborenem Spasmus nutans. Der bei letzterem auftretende Nystagmus sei stets lateral mit rotatorischem Kopfnicken; in ersterem fehle ein solches Verhältnis.

Peters (1784) ist der Ansicht, dass die Raudnitzschen Versuche nicht beweiskräftig wären, nämlich, dass ein Einfluss der halbzirkelförmigen Kanäle auf Spasmus nutans und Nystagmus der Bergleute anzunehmen sei.

Kleninger (1785) berichtete über vier Fälle von Rachitis mit Spasmus nutans und Sigmatismus bei Kindern von 2—3 Jahren. Der Nystagmus hörte meist eher auf als die Schüttelbewegungen.

Buchanan (1786) nimmt an, dass der Nystagmus und der Spasmus mit Refraktionsanomalien zusammenhingen.

e) Nystagmus bei Turmschädel.

Bekanntlich tritt bei Turmschädel am häufigsten die postneuritische Opticusatrophie auf, und zwar durchweg doppelseitig. Dabei beobachtet man doppelseitige dauernde Erblindung in 7,2%, oder einseitige Amaurose in 10%, oder mit hochgradiger Sehstörung auch des anderen Auges in 14,5% nach Uhthoff.

In derartig frühzeitig sehr geschwächten Augen beobachtet man häufig Nystagmus, und zwar am häufigsten einen Pendelnystagmus in horizontaler Richtung; seltener rotatorischen Nystagmus.

Je frühzeitiger die Sehstörungen eintreten, um so eher kann man auf das Vorkommen des Nystagmus oder der nystagmusartigen Zuckungen rechnen.

Patry (1788) beobachtete bei einem Falle von postneuritischer Atrophie des Sehnerven bei Turmschädel einen Nystagmus horizontalis.

Dorfmann (1789) berichtete über drei Fälle von Turmschädel verbunden mit Nystagmus, teilweise teils mit Exophthalmus, Neuritis und Sehnervenatrophie.

Lehndorff (1790) sah bei Turmschädel Nystagmus neben Sehnervenatrophie und Exophthalmus.

f) Nystagmus bei Hysterie.

Echter Nystagmus gehört nicht zum Bilde der Hysterie, sagt Oppenheim in seinem Lehrbuche. Dies ist der Standpunkt, der bisher stets von den erfahrensten Neurologen und Ophthalmologen eingenommen worden ist und der namentlich bei der Differentialdiagnose zwischen Hysterie und multipler Sklerose häufiger zum Ausdruck kam. Koenig (1792), Buzzard (1793), Charcot und viele andere haben diese Frage eingehend behandelt und kamen zu dem Resultat, einen hysterischen Nystagmus abzulehnen.

Zuerst wurde von französischer Seite über das Vorkommen eines Nystagmus auf hysterischer Basis berichtet, so von Delneuville (1794), jedoch erschien der mitgeteilte Fall recht zweifelhaft, da es sich um eine Lähmung des Abducens und eine rechtsseitige Hemianopsie handelte.

Sabrazés und Cabannes (1791) jedoch berichteten über einen in der Hypnose erzielten hysterischen und einen spontanen Fall von hysterischem Nystagmus.

Steiner (1796), Nieden (1797) teilten Fälle von Hysterie mit, in denen Nystagmus konstatiert worden war.

Borel sah bei einem 14jährigen Mädchen einwandfrei hysterische Symptome eines linksseitigen, sehr wechselnden Nystagmus, der unter suggestiver Behandlung ebenso wie die Ptosis verschwand. Ferner beseitigte er einen vier Jahre lang bestehenden Nystagmus bei einem 24jährigen hysterischen Schuhmacher in kurzer Zeit auf suggestivem Wege.

Stransky (1795) fand unter 100 Fällen viermal associierten Nystagmus, d. h. bei künstlicher Behinderung des Lidschlusses mittelst der Finger trat gleichzeitig mit den tonisch klonischen Zusammenziehungen des Orbikularis Nystagmus in wagerechter oder schräger Richtung ein. Der erste Kranke hatte traumatische Neurose, der zweite Appendicitis und Hysterie, der dritte Epilepsie, der vierte Phthisis und Neurasthenie. Einer hatte hochgradige konzentrische Gesichtsfeldeinschränkung; sonstige Augensymptome fehlten. Verfasser hält diesen Nystagmus für physiologische Mitbewegungen.

Binswanger teilte in seiner bekannten Monographie über Hysterie einen interessanten Fall von Pseudsklerosis multiplex hysterica mit.

Bei der betreffenden Patientin waren die Bewegungen der Augen nach allen Richtungen hin ungehindert; nur bisweilen traten heftige, mehrere Sekunden anhaltende, nystagmusartige Zuckungen ein. Während der Untersuchung sank Patientin mit der Äusserung, dass ihr jetzt schlecht werde, zusammen. Die Augenlider waren geschlossen, die Glieder erschlafft, der Puls kleiner als vorher. Beim Öffnen der Augenlider sah man die Bulbi unaufhörlich rasche, zuckende Bewegungen, entsprechend einem horizontalen Nystagmus, ausführen. Patientin kniff dabei die Augen zusammen. Im rechten Mundfacialis zeigten sich leichte klonische Zuckungen. Der Anfall hörte nach wenigen Minuten auf. Diese Anfälle wiederholten sich.

Bei einer zweiten Aufnahme der Patientin bestand ein ebensolcher starker horizontaler und rotatorischer Nystagmus. Derselbe trat nicht allein bei den Anfällen, sondern auch ausserhalb von solchen bei starker affektiver Erregung auf. Er konnte dann aber durch energisches Fixieren ganz überwunden werden.

Mit allmählich eintretender Besserung im Befinden der Patientin verschwand dieser affektive Nystagmus vollkommen und es blieb nur folgender Befund: Der Nystagmus tritt nach wie vor bei Anfällen auf, ferner regelmässig, wenn man die Patientin auffordert, die Augen fest zuzukneifen. Bei einfachem, nicht energischem Augenschluss findet sich kein Nystagmus. Man kann dann sogar, wenn man vorsichtig verfährt, das obere Augenlid in die Höhe ziehen, ohne dass Bulbusbewegungen auftreten. Fordert man dagegen, während die Lider gehoben sind, die Patientin auf, die Augen fest zuzukneifen, so treten beide Bulbi nach oben und innen und vollführen in der medialen Hälfte der Augenhöhle sehr schnelle ausgiebige Bewegungen im Sinne des horizontalen rotatorischen Nystagmus. Auf Druck wird der Nystagmus langsamer und kann zeitweilig völlig aufhören. Bei Augenschluss besteht starkes Lidflattern.

Diese Schilderung macht es wahrscheinlich, dass es sich um einen Schüttelnystagmus gehandelt hat (siehe pag. 311).

Nach Uhthoff kann der typische oszillierende Nystagmus nicht zu den eigentlichen hysterischen Symptomen gerechnet werden. Dagegen werde zuweilen ein eigenartiger, schnellschlägiger Schüttelnystagmus, besonders in Verbindung mit krankhaften Zuständen der Lidmuskulatur (Blepharospasmus) bei Hysterie, sowie auch sonst bei neuropathischen Individuen beobachtet.

In neuester Zeit hat sich namentlich auf Grund von Kriegserfahrungen Kehrer (1798) auf das eingehendste mit der vorliegenden Frage in einer grossen Studie befasst, die mit den Worten beginnt: „Je intensiver wir uns mit der Analyse der Kriegsneurosen beschäftigen, um so mehr nehmen die lokalen Hysterien oder weiter gefasst, die lokalisierten psychogenen Störungen theoretisch und praktisch unser Interesse in Anspruch."

Er teilte einige Fälle von hysterischem Nystagmus mit.

1. Beobachtung 3. 28jähriger Weißgerber. Als Kind schwächlich und ängstlich. Seit vielen Jahren sehr leicht aufgeregt und gereizt. November 1914 zum Landsturm. Während der Ausbildung Krankmeldung wegen Schwindels und Schmerzen in verschiedenen Teilen des Körpers. 1915 im Lazarett. Beide Augen beim Blick geradeaus und bei seitlichen Bewegungen dauernd in zitternder Bewegung (Nystagmus). Tremor linguae. Knie- und Achillesreflex beiderseits gleichstark gesteigert, Fussklonus, Abdominalreflexe herabgesetzt. Neurasthenische Klagen. Verdacht auf chronische Bleivergiftung.

Am 26. März 1915 Sprache langsam, etwas absetzend. Gang schwankend, Kniephänomen gesteigert.

September 1916 wieder eingezogen. Klagen über Schwindelanfälle. Bauchreflexe 0. Links starker Fussklonus, links starker Patellarklonus. Linke Pupille leicht entrundet; kleiner als die rechte. In der Ruhe Nystagmus rotatorius nach rechts, der in Endstellungen sich verstärkt, beim Blick nach links wesentlich schneller wird. Unsicherheit bei Fingernasenversuch. Sprache etwas schleppend, aber nicht skandierend.

Augenstation: beiderseits Nystagmus rotatorius, stärker bei äusserer Blickwendung, beim Blick nach rechts langsamer, beim Blick nach links schneller.

SR. $^4/_{14}$—1,0 D. $^4/_8$ SL. $^4/_{24}$—0 VJ. Gl.

Aus der weiteren Krankengeschichte ist bemerkenswert, dass bisweilen nicht nur kein Nystagmus beim Blick nach der Seite, sondern auch der rotatorische vollständig fehlt. Die Art des Nystagmus wechselt ständig.

Das Schlussurteil lautete: Organische und funktionelle Symptome innig miteinander verbunden: die organischen sprechen am ehesten für multiple Sklerose (Klonus, Hyperreflexie, Schwäche der Abdominalreflexe, Nystagmus, vielleicht auch die Sprache) funktionell erscheinen das Zittern, das dauernde Wechseln der organischen Symptome, kein Babinski, kein Oppenheim. Kehrer glaubt nun durch verschiedene Massnahmen den hysterischen Charakter, z. B. des Fussklonus, bewiesen zu haben. Nach seinen Mitteilungen gelang es ihm, auf suggestivem Wege die organisch scheinenden Symptome, so auch den Nystagmus, zu beseitigen.

Nach unserer Ansicht ist dieser Fall erst dann voll beweiskräftig, wenn eine lange Nachbeobachtung das wirklich dauernde Verschwundensein einer organischen Erkrankung des Centralnervensystems ergeben hätte. Das in Frage kommende Leiden der multiplen Sklerose zeigt bekanntlich ein solches Schwanken der Symptome und so ausserordentliche Remissionen und ist so oft mit hysterischen Symptomen verknüpft, dass der vorliegende Fall nicht als sicherer Beweis dafür angesehen werden kann, dass der beobachtete Nystagmus lediglich hysterischer Natur gewesen sei. Das Wechseln des Grades und der Art des

Nystagmus ist auch nicht beweiskräftig. Das geht aus unserer so ausführlich mitgeteilten Krankengeschichte von G. Sch. mit dem von der Oblongata ausgehenden Psammogliom hervor. Endlich erscheint der Nystagmus nicht völlig durch die Behandlung geschwunden zu sein, da noch ein geringer Nystagmus nach links bestehen geblieben war.

Die folgende Beobachtung 4 zeigt einen wechselnden Nystagmus, den Kehrer selbst als hysterischen Nystagmus ablehnt. Er hält denselben vielmehr für eine Teilerscheinung eines nervösen Erschöpfungszustandes als asthenischen Nystagmus.

In einem dritten Falle (Beobachtung 5) handelte es sich um einen 23jährigen Polsterer, der als Kind ängstlich und kränklich war und an Bettnässen gelitten hatte. 1910 wurde er durch Schreck über einen Gerüsteinsturz sehr nervös.

1915 ins Feld. Kam wegen Zitterns am ganzen Körper ins Lazarett.

Bei der Augenuntersuchung durch Herrn Dr. Dorsch fand sich zuerst kein Nystagmus, dann bei Naheakkommodation in Form eines sehr schnellen, wellenförmigen, kleinschlägigen Nystagmus, zum Teil im Zusammenhang mit dem Akkommodations- und Konvergenzimpuls. Durch Vorsetzen von korrigierenden Konvexgläsern war Nystagmus überhaupt nicht oder nur sehr schwer auszulösen.

Kurz darauf wurden alle Reizerscheinungen durch Hypnose und Gewaltexerzieren beseitigt, und zwar dauernd.

Auch nach unserer Ansicht kann man nach Entstehen, Form und Ausgang und namentlich nach der Art der Beseitigung von dem hysterischen Charakter eines Nystagmus sprechen.

Kehrer berichtet dann noch von einem Falle von Astasie-Abasie, bei dem er einen schwer rubrizierbaren Ruck-Pendel-Nystagmus konkomittiert mit einer spastischen Blickparese beobachtete, die ihrerseits auf eingebildete Blindheit des einen Auges zurückzuführen war.

Kehrer sagte, dass das Charakteristische des ganzen Zustandsbildes die ausserordentliche Promptheit war, mit der sich eingebildete Krankheitszustände in dick aufgetragenem Totalausfall umsetzten und ebenso leicht psychotherapeutisch „wegblasen“ liessen.

Er fasste das Resultat seiner Beobachtungen folgendermassen zusammen:

1. Funktioneller Nystagmus kommt als Teilerscheinung einer allgemeinen oder spezifischen Neigung zu Zittererscheinungen vor, welche sich dann auch auf die Blickmuskeln, voran die associierten Seitwärtswender der Augen, erstreckt, wenn an irgendwelchen Teilen des Sehapparates, vor allem den übrigen Augenmuskeln, eine latente oder deutliche Invalidität schon besteht.

2. Als Begleit- oder Folgeerscheinung mehr oder weniger isoliert auf die äusseren Augenmuskeln beschränkter, funktionell spastischer Zustände.

3. Nicht jeder als funktionell sich erweisender Nystagmus ist hysterisch.

4. Als sicher hysterisch kann nur jener Nystagmus gelten, der auf anderweitige hysterische Zustände vom Auge zurückzuführen ist, oder mit solchen am übrigen Körper in einem tieferen Zusammenhange steht.

Auch Wissmann (1799) hat in seiner Schrift über die Beurteilung von Augensymptomen bei Hysterie nur diejenigen Formen von Augenzittern als

hysterisch anerkannt, die als Folge- oder Begleiterscheinungen einwandfreier hysterischer Spasmen von Augenmuskeln oder der Lider auftreten.

Nach unseren Erfahrungen kann man dem vierten Satze Kehrers und der letzterwähnten Äusserung Wissmanns zustimmen. Zugleich möchten wir auch darauf hinweisen, dass man den von Uhthoff und Elschnig u. a. (siehe S. 311 und 312) geschilderten Schüttelnystagmus, der psychisch beeinflussbar ist, in gewissem Sinne als hysterischen Nystagmus ansehen kann.

Nystagmus bei Chorea, Athetose, Epilepsie und Myoklonie.

Mendel (1800) berichtete über 2 Fälle von Chorea mit Sehnervenatrophie und Nystagmus.

Goldstein (1801) sah bei Athetose dauernde Nystagmusbewegungen.

Féré (1802) fand bei 70 Epileptikern 24mal Nystagmus, 3mal vertikalen, 5mal rotatorischen, 20mal lateralen. Waren die Kranken auch noch mit Hemiplegie behaftet, so verlief der Nystagmus gewöhnlich entgegengesetzt der Hemiplegie. Als eine Erschöpfungsparalyse bezeichnet Autor den Nystagmus, der unmittelbar an einen Anfall sich anschliesst.

Uhthoff fand in 1% Nystagmus bei Epilepsie.

Aubineau und Lenoble (1803) berichteten über Nystagmus, der bei verschiedenen Familiengliedern auftritt in direkter Ascendens oder späterer Generation. Es handelte sich gewöhnlich um horizontalen Nystagmus, öfters seien die Zuckungen nicht nur an den Augen, sondern auch an Hals-, Nacken-, Gesichts- und oberen Extremitäten wahrnehmbar. Auch psychische Störungen kämen vor. Oft waren die Reflexe gesteigert. Für einige Myoklonien sei der Nystagmus das charakteristische Symptom, bei anderen das einzige.

Nystagmus bei Idiotie.

Nach Uhthoff wurde Nystagmus in 28% bei dieser Erkrankung nachgewiesen, welche durch die verschiedenartigsten Hirnprozesse, wie Porencephalie, Mikrogyrie, Mikrocephalie, chronische Leptomeningitis, Hirnsklerose usw. hervorgerufen worden war. Rählmann hielt ebenso wie Newratzki, den Nystagmus für eine häufige Erscheinung bei der Idiotie. Gelpke fand ihn in 13%, Levy in 5,4%.

Rosenfeld hob hervor, dass durch Drehung bei den tiefstehenden mikrocephalen Idioten sich statt der raschen Nystagmus- nur langsame Bulbusbewegungen hätten hervorrufen lassen.

Nystagmus bei amaurotischer Idiotie.

Cotton (1813) besprach einen Fall von amaurotischer Idiotie. Ein Kind von 6 Monaten hatte spastische Lähmungen der Extremitäten, Makulaveränderungen, Strabismus und Nystagmus. Es starb $2^1/_2$ Jahre alt.

Nystagmus bei Kretinismus und cerebraler Kinderlähmung.

Pflüger (1804) beobachtete ein mikrocephales 11jähriges Mädchen, bei dem die Augen andauernd in nystagmischen Zuckungen sich bewegten. Die Sehkraft wegen schwacher Intelligenz war nicht genau zu bestimmen. Im Fundus Flecken und Streifen einer abgelaufenen Chorioretinitis. Der Defekt in der Chorioidea hatte die Form eines Dreiecks; die Spitze desselben lag an der Papille, die Basis nach aussen. Der Verlauf der Zentralgefässe

war hauptsächlich nach aussen gerichtet, sie bogen erst in einiger Entfernung von der Papille nach oben und unten ab.

Pierd'houy (1805) konstatierte bei 46 Kretins 4mal Nystagmus.

Koenig (1806) fand unter 72 von ihm untersuchten Fällen von zerebraler Kinderlähmung 3mal Nystagmus paralyticus, 1mal Intentionsnystagmus.

Wachsmuth (1807) beobachtete in einem Falle von zerebraler Kinderlähmung und Idiotie Teleangiektasie der linken Gesichtsfeldhälfte mit Beteiligung der Bindehaut, im anderen Nystagmus, Veränderungen des Auges wie exzentrisches Verhalten der Pupillen.

Nystagmus bei Porencephalie.

Audry (1808) machte bei der Porencephalie auf die Häufigkeit von okularen Störungen wie Amaurose, Strabismus und Nystagmus, aufmerksam.

Otto (1809) berichtete über einen Fall von Porencephalie mit Idiotie, angeborener spastischer Gliederstarre und Nystagmus.

Nach der Siegmundschen Statistik kommt Nystagmus in ca. 3% vor.

Nystagmus bei Pachymeningitis.

Jahrmärker (1814) sah zwei Fälle von Pachymeningitis, in welchen er Nystagmus beobachtete.

Nystagmus bei Sinusthrombose.

Jansen (1815) besprach die Symptomatologie der Sinusthrombose. Er fand 8mal Nystagmus, der am ehesten einen Rückschluss auf Labyrinthaffektion zulasse und bei Abwesenheit von dieser wie auch von Leptomeningitis eine gewisse Bedeutung gewinne für die Diagnose von Sinusphlebitis und Periphlebitis in der Nachbarschaft des Schläfenbeins.

Levy (1816) berichtete, dass bei einem Falle mit Nystagmus, Schwerhörigkeit rechts, Steifnackigkeit, Erbrechen und doppelseitiger Stauungspapille die Eröffnung des Warzenfortsatzes gemacht wurde. Der hintere Gehörgang wurde abgemeisselt, der Kuppelraum der Paukenhöhle freigelegt und cholesteatomatöse Massen entfernt. Der Knochen war durch Karies grösstenteils zerstört.

Autopsie: Hydrocephalus internus und eitrige Basalmeningitis im ersten Stadium.

Nystagmus bei Akromegalie.

Bregmann und Steinhaus (1810) berichteten über zwei Hypophysistumoren. In Falle 2 bestand auch Nystagmus.

Sektionsbefund: Hinter dem Chiasma fand sich eine große Geschwulst, die den ganzen Raum zwischen dem Chiasma vorn, den Crura cerebri und der proximalen Brückengrenze hinten und der beiden Schläfenlappen seitlich einnahm. Der hintere Teil der Geschwulst drängte sich zwischen die beiden Hirnschenkel hinein und der vordere zwischen die Tractus optici, die dadurch auseinandergerückt, in die Länge gezogen und abgeflacht worden waren. Mikroskopisch handelte es sich um eine Cyste im oberen Teile des Infundibulum, die die Stelle des dritten Ventrikels einnahm und sich an der Hirnbasis vorwölbte. Die Hypophyse erschien unverändert.

Bignami (1812) sah einen Fall von Akromegalie mit Atrophie der Sehnervenpapillen, Abducenslähmung (einseitig), beschränkte Bewegungen der Augen, Nystagmus und Exophthalmus.

Boltz (1811) beobachtete Nystagmus rotatorius bei einem Manne mit Akromegalie. Die Zuckungen hörten bei starkem Fixieren auf und wenn man ein Auge zuhielt. Ferner bestand beiderseits Sehnervenatrophie mit beiderseitiger temporaler Hemianopsie.

Nystagmus bei Malaria, Masern und Keuchhusten.

Dobrochotow (1817) beobachtete im Gefolge von Malaria bei einem Patienten Kleinhirnataxie, Dysarthrie und horizontalen Nystagmus. Die Blutuntersuchung ergab Plasmodien von tropischer Malaria. Nach Chinin Besserung.

Fox (1818) sah ataktische Erscheinungen und Nystagmus nach Masern bei einem vierjährigen Mädchen.

Bullard (1819) und Wadsworth beobachteten ein Kind mit Keuchhusten. Drei Tage vor dem Tode trat ein wagerechter Nystagmus ein, dem einige Tage früher Muskelzuckungen vorausgegangen waren. Die Oszillationen hatten Cheyne-Stockeschen Rhythmus, nahmen zu und gingen wieder zurück. Nach dem Aussetzen fingen sie wieder an. Sie dauerten einen Tag, ohne Pupillensymptome oder Cheyne-Stockesches Atmen.

Nystagmus bei Skorbut.

Freud (1820) beobachtete Skorbut mit einer konjugierten Deviation der Augen nach links, mit linksseitiger Ptosis und rechtsseitigem Nystagmus.

Nystagmus bei Polyneuritis.

Thomsen (1821) beobachtete 18 Fälle von Alkoholneuritis. Es bestand in einem Falle Nystagmus, Abducensparese und Ptosis, links leichte Neuritis opt. Ferner verschiedene Lähmungserscheinungen an den Extremitäten.

Autopsie: Gehirn, Rückenmark, Spinalganglien, Rückenmarknervenwurzeln intakt. Die peripheren Nerven degeneriert, das Mark zerfallen, Achsenzylinder geschwunden. Am stärksten war der Prozeß im N. saphenus und peroneus, schwächer im Cruralis, Radialis u. a., noch geringer im Medianus und Ulnaris. Vagus intakt. Die Äste vom M. levator palpebrae zum Okulomotorius waren stark degeneriert, Abducensdegeneration schon im Stamme, in dem sich abgegrenzte degenerierte Plaques zeigten. Diese Augenerscheinungen, besonders der Nystagmus, sollen häufig bei Trinkern gefunden werden.

In 26 Fällen fanden sich 4mal Abducenslähmung, 2mal Ptosis, 5mal Nystagmus, 2mal minimale, 2mal träge Pupillenreaktion, 2mal Neuritis opt.

Thomson (1822) berichtete über tödlich verlaufene Fälle von multipler Alkoholneuritis. Im ersten Falle war eine leichte Ptosis vorhanden und in den Endstellungen nystagmische Zuckungen. Linke Papillenhälfte blass, leicht verfärbt, rechte ophthalmoskopisch normal. Im zweiten Falle ausgesprochener Nystagmus, die seitlichen Augenbewegungen beschränkt, nach oben und unten geringer Beweglichkeitsdefekt. Im dritten Falle ebenfalls Nystagmus.

Oppenheim (1823) sah bei Trinkern mit Erscheinungen der multiplen Neuritis auch Lähmungserscheinungen der Augenmuskelnerven (Abducensparese) und Nystagmus.

Nystagmus bei juveniler Muskelatrophie.

Oppenheim (1826) sah einen Fall von jugendlicher Muskelatrophie und Störungen der Augenmuskeln. Die Außenbewegungen der Augen nach den Seiten waren beschränkt; wollte Patient diese Bewegung erzwingen, so erfolgte Nystagmus, hielt man das eine Auge zu, so erschien der Nystagmus auf dem anderen, auch wenn die Blickrichtung nicht geändert wurde. Beim Fixieren naher Gegenstände wich das Auge nach links ab. Pupillenreaktion auf Licht gut, Fazialisgebiet frei. Zungen-, Gaumen- und Kehlkopfmuskeln waren atrophisch, ebenfalls mehrere Muskeln des Rumpfes und der Extremitäten.

Nystagmus bei Eingeweidewürmern.

Masius und Francotte (1986) haben bei Massenerkrankung der Grubenarbeiter in Belgien infolge von Ankylostoma duodenale Nystagmus beobachtet.

Nystagmus bei Augenmuskellähmungen.

Im Abschnitt über den Hirnrindennystagmus hatten wir schon auf das Vorkommen des Nystagmus bei der Déviation conjuguée hingewiesen und gerade daraus erschlossen, dass es einen vom Grosshirn ausgehenden Nystagmus geben müsse.

Rosenfeld (1824) berichtete über drei Fälle mit Déviation conjuguée, die er auf kalorischen Nystagmus untersucht hat. In zwei Fällen handelte es sich um rechtsseitige Hemiplegien mit Aphasie infolge eines gewöhnlichen apoplektischen Insults. In beiden Fällen bestand eine Déviation conjuguée nach links. Das Stadium des tiefen apoplektischen Anfalles war vorüber, als die Patienten zur Untersuchung kamen. Im ersten Falle bestand ausser der Deviation noch ein spontaner Nystagmus nach links. Nur durch besondere Anregung der Aufmerksamkeit war die Kranke zu bewegen, auf kurze Zeit die Augen nach rechts zu wenden. Dabei trat dann auch ein ganz geringer Nystagmus nach rechts ein. Die Kalorisierung rechts mit Wasser von 18° ergab einen stärkeren Nystagmus nach links; gleichzeitig war zu konstatieren, dass spontan einige Bulbusbewegungen auch nach rechts ausgeführt wurden, was vor der Kalorisierung nicht der Fall war. Die Kalorisierung links bewirkte zunächst eine starke Fixierung der Deviation nach links und wurde der spontane Nystagmus nach links unterdrückt. Nach etwa 20 Sekunden traten dann einige langsame Nystagmusbewegungen nach rechts auf und schliesslich rasche Nystagmusbewegungen nach rechts.

Der zweite Fall zeigte ein ähnliches Verhalten. Da wir mit der Deutung des dritten Falles nicht übereinstimmen, so verzichten wir darauf, denselben hier zu referieren.

Rosenfeld hob hervor, dass derartige Untersuchungen bei Blicklähmung noch nicht sehr zahlreich seien und schwer zu deuten wären, was wir aus eigener Erfahrung bestätigen können. Er teilt einen von Bárány 1908 beobachteten Fall von Blicklähmung nach links bei einem Ponstumor mit. Patient hatte einen grobschlägigen spontanen horizontalen, auffallend langsamen Nystagmus bei Einstellung nach rechts. Drehte man den Patienten nach links, so trat statt eines starken Nystagmus nach rechts nur eine Ablenkung beider Augen nach links ein, und beide Augen traten über die Mittellinie, und zwar das linke Auge 3 mm über die Mittellinie, das rechte vollständig bis in den medialen Augenwinkel. Drehte man den Patienten nach rechts, so beobachtete man einen unregelmässigen, langsamen, horizontalen Nystagmus nach rechts und beim Anhalten wanderten beide Bulbi nach rechts und konnten aus der Deviation nicht befreit werden. Es bestand also Aufhebung der willkürlichen Bewegung nach links bei erhaltener reflektorischer, vestibularer Innervation.

Bei isolierter Kern- oder neuritischer Lähmung eines Augenmuskels fällt die kalorische Prüfung im Bereiche der Lähmung negativ aus, sonst hat dieselbe normale Resultate. Ist z. B. der rechte Abducens gelähmt, so wird ein Ausspülen des linken Ohres mit kaltem Wasser keinen Effekt erzielen.

Rosenfeld hat mit Recht darauf hingewiesen, wie wichtig es sei, bei komatösen Patienten die kalorische Prüfung vorzunehmen, da man dadurch imstande wäre, festzustellen, ob eventuell eine Augenmuskellähmung vorliege. Er fasste seine Anschauungen dahin zusammen, dass Läsionen, die das Verhalten der vestibulären Nystagmusbewegungen beeinflussen, im Nerv. vestibularis selbst, im Kerngebiet des Vestibularis, im hintern Längsbündel, in der Kernregion der Augenmuskeln und in supranucleären Bahnen, die wahrscheinlich bis zur Hirnrinde gehen, sitzen können.

Vollert (1825) teilte mit, daß in einem später geheilten Falle von Lähmung des Obliquus superior neben anderen Erscheinungen cerebraler Nystagmus bestanden hatte.

Remak (1827) beobachtete bei einer Trochlearislähmung (erst einseitig, dann doppelseitig) Nystagmus.

XIII. Nystagmus bei Labyrintherkrankungen.

Bei Labyrinthzerstörung tritt nach Bárány (pag. 36) auf beiden Augen unmittelbar nach der Verletzung heftiger Nystagmus rotatorius und horizontalis nach der gesunden Seite auf, mit heftigem Schwindel, Scheinbewegung der Objekte, Scheindrehung des eigenen Körpers, Übelkeit, Erbrechen und starken Gleichgewichtsstörungen resp. Unfähigkeit zu gehen.

Bei der kalorischen Prüfung erhält man keine Beeinflussung des spontanen Nystagmus.

Nach 2—3 Tagen lässt der Nystagmus allmählich an Stärke nach.

Am 4. Tage nach der Labyrinthzerstörung, sei es durch Blutungen in das Labyrinth infolge von Lues, Arteriosklerose, Leukämie oder von Schädelbasisbrüchen, pflegt der Schwindel bei ruhiger Lage nicht mehr zu bestehen. Nur bei raschen Kopfwendungen tritt er noch auf.

Bárány erklärt die Erscheinungen nach akuter Labyrinthzerstörung dadurch, dass nach momentaner Ausschaltung, z. B. des rechten Labyrinthes, die Reize, welche vom linken Labyrinth ausgehen, überwiegen, dadurch entstehe der Nystagmus nach der gesunden Seite, der hauptsächlich vom gesunden Labyrinth ausgehe.

14 Tage bis 3 Wochen nach der akuten Zerstörung sind in der Regel sämtliche Symptome bis auf geringfügigen Nystagmus nach der gesunden eventuell auch nach der kranken Seite verschwunden und es zeigt sich dann das Bild der latenten Labyrinthzerstörung. In diesen Fällen kann die Diagnose nur durch Benutzung der kalorischen Reaktion eventuell des Drehnystagmus gestellt werden.

Bárány (1828) sah in einem Falle von syphilitischer Labyrintherkrankung links einen starken horizontalen und rotatorischen Nystagmus nach links; nach rechts war keiner vorhanden.

Kiproff (1830). Nach einer Mittelohrentzündung und infolgedessen stattgehabter Operation trat Labyrinthitis auf. Der kalorische Nystagmus hatte auf der erkrankten Seite erheblich sich vermindert, der Beginn desselben war unverändert.

Alexander und Lasalle (1829), Pietri (1831), Laurens (1832) beschäftigten sich mit der Klinik des labyrinthären Nystagmus.

Bei Zerstörung des rechten Labyrinths wird während der Rechtsdrehung der Nystagmus nach rechts nur vom linken Labyrinth ausgelöst. Er wird daher bedeutend schwächer sein, als normal. Der Nystagmus nach der kranken Seite betrug höchstens 20 Sekunden, durchschnittlich aber nur 14 Sekunden, der Nystagmus zur gesunden Seite zwischen 15—40 Sekunden, durchschnittlich 28 Sekunden.

Die circumskripten Erkrankungen des Vestibularapparates zeichnen sich nach Bárány dadurch aus, dass sie für Drehen und Ausspritzen eine normale oder nahezu normale Reaktion ergeben und dass sie spontane Schwindelanfälle zeigen. Letztere sind zweierlei Art:

1. Solche, welche ohne jede äussere Ursache auftreten, während der Patient sich in Ruhe befindet, selbst im Schlaf.

Diese Schwindelanfälle sind in der Regel sehr heftig und langdauernd; gewöhnlich besteht hierbei Nystagmus nach der kranken Seite (selten zur gesunden). Die Dauer eines Anfalles beträgt von einer halben bis zu mehreren Stunden. In der Zwischenzeit befinden sich die Patienten ganz wohl.

2. Solche, welche an äusseren Ursachen geknüpft sind, besonders bei raschen Kopfbewegungen, beim Bücken, beim Übergang von einem kalten in einen warmen Raum und umgekehrt, bei Alkohol-, Nikotin- und Darmintoxikation.

Diese Schwindelanfälle sind ebenfalls von Nystagmus begleitet, sind aber nicht stark und dauern nicht lange (höchstens einige Minuten).

Schlussbetrachtung.

Da wir unserem Prinzip gemäss stets von den klinischen Erscheinungen aus die einzelnen Kapitel behandelt haben, so mussten wir auch beim Nystagmus alle die Krankheiten Revue passieren lassen, bei denen von den Autoren der Nystagmus als klinisches Symptom aufgeführt worden ist. Dabei sind wir uns bewusst, dass manche Krankheit uns wohl entgangen sein mag. Ein Übelstand ist aber, dass in einer grossen Anzahl der mitgeteilten Fälle die Art des Nystagmus gar nicht genau angegeben worden war. So bleibt es zweifelhaft, ob in manchen Fällen es sich nur um nystagmische Zuckungen in den Endstellungen gehandelt habe, die bekanntlich in 60% auch bei ganz gesunden Individuen vorkommen und somit keine pathologische Bedeutung haben. Immerhin bleiben aber so viele Fälle übrig, in denen der Nystagmus sich wirklich als ein pathologisches Symptom gezeigt hat, dass es uns notwendig erschien, eine derartige Zusammenstellung zu bieten, zumal es an einer solchen bisher in unserer Literatur gefehlt hat.

Aus derselben ergibt sich unmittelbar das ausserordentlich häufige Vorkommen des Nystagmus, ferner die Erkenntnis, dass zur Entstehung desselben in der Regel ein einzelnes ursächliches Moment nicht angeschuldigt werden darf, sondern stets ein Zusammenwirken mehrerer Ursachen zu findenist.

Mit der grösseren Beachtung, die der Nystagmus, namentlich nach den Bárányschen Entdeckungen, gefunden hat, haben wir mit der Zeit auch immer

mehr Formen des Nystagmus kennen gelernt. Dieselben sind eingehend auf pag. 309—318 geschildert worden. Dabei sind wir heute noch weit davon entfernt, die einzelnen Formen erklären und analysieren zu können.

Dass das Licht eine grosse Rolle spielt, geht aus verschiedenen Momenten hervor, so beim Nystagmus, der in der Dunkelheit, bei schlechter Beleuchtung, bei einseitig verdecktem Auge, bei den geschlossenen Lidern auftritt.

Ohm hat in jüngster Zeit eingehende Untersuchungen über nicht berufliches Augenzittern mit Hilfe einer von ihm ersonnenen Registrierung angestellt. Er fand in einem Falle von angeborenem Augenzittern, dass die Schlagfolge des Nystagmus, die im Hellen sehr gleichmässig war, im Dunkeln viel unregelmässiger wurde, mit grossen und langsamen Zuckungen. Es war besonders die Dauer der langsamen Phase, die bei Verdunkelungen schrittweise zunahm. Das Augenzittern antwortete sofort auf jeden kräftigen Wechsel der Beleuchtung.

Obwohl die Kasuistik des erblichen und angeborenen Nystagmus sehr gross (siehe pag. 319) ist, so liegen doch nur wenige genauere Untersuchungen mit Berücksichtigung der modernen Methoden vor. So von Bielschowsky, Igersheimer und Ohm. Nach des Letzteren Untersuchungen steht der horizontale Nystagmus unter den angeborenen Arten von Augenzittern an Häufigkeit obenan. Ziemlich zahlreich ist auch die Raddrehung. In manchen Fällen fand sich bei geradeaus gerichtetem Auge einen Pendelnystagmus, der sich bei Seitenwendung in einen Rucknystagmus umwandelte.

Dies konnten wir bei einem kürzlich von uns untersuchten Falle von angeborenem Nystagmus bei angeborener Sehschwäche bestätigen. In der Ruhestellung bestand ein äusserst rascher undulierender horizontaler Nystagmus. Derselbe verstärkte sich ganz erheblich bei seitlicher Fixation und wechselte seinen Charakter dahin, dass er rhythmische Form annahm und zu einem Rucknystagmus wurde, und zwar mit der kurzen Phase nach rechts beim Blick nach rechts, und umgekehrt mit der kurzen Phase nach links beim Blick nach links. Bei Kalorisierung (kalt) des linken Ohres trat rascher Rucknystagmus nach rechts ein und umgekehrt. Beim Drehversuch nach rechts starke Ablenkung der Bulbi nach links und dann heftiger Rucknystagmus mit nach links gerichteten Augen; entsprechend beim Drehversuch nach links.

Nach der Art des Nystagmus zu urteilen, wechselte ein Pendelnystagmus mit einem Rucknystagmus, mit anderen Worten, es bestand die Kombination eines Rindennystagmus mit dem eines Vestibularnystagmus. Es entspricht dies unserer Ansicht, dass bei angeborenem Nystagmus auch die Grosshirnrinde eine Rolle spiele (siehe pag. 341).

Den vestibulären Anteil des angeborenen Nystagmus, der bekanntlich bei Degenerationszuständen, z. B. bei Albinismus usw. auftritt, könnte man sich auch damit erklären, dass die unter normalen Zuständen von der Körperoberfläche und den Sinnesorganen dem Vestibularapparat zufliessenden geringen Reize genügen, um die schon bei normalem Auge von dem schwedischen Forscher

Öhrwall nachgewiesenen Oszillationen der Augen so zu verstärken, dass sie als raschschlägige Bulbusschwingungen von geringer Amplitude in die Erscheinung treten, wobei die Form des Nystagmus, ob horizontal, rotatorisch oder vertikal usw. individuell verschieden erscheint, je nach der anatomischen Gleichgewichtslage der Augen. Ist doch der Bulbus oculi ein innerhalb gewisser Grenzen sehr bewegliches Organ.

Es sei hier noch hervorgehoben, dass das Auftreten des Nystagmus, z. B. bei den Schwachsichtigen, infolge von Retinitis pigmentosa, durch den Mangel an Fusionstendenz unterstützt wird.

Bielschowski hat besonders darauf hingewiesen, dass die kortikalen Centren für die Einstellung und Bewegung der Augen einen Schutz gegen das Auftreten von Augenzittern gewährten. An der Entstehung des in Fällen mit angeborener oder in der ersten Lebenszeit erworbener hochgradiger Schwachsichtigkeit oder Blindheit beider Augen so oft zu findenden Nystagmus habe zweifellos der Umstand einen wesentlichen Anteil, dass dem okulomotorischen Apparat infolge mangelnden funktionellen Übergewichts der Netzhautmitte der physiologische Antrieb zur Einstellung der Gesichtslinie auf den Gegenstand der Aufmerksamkeit fehle, eine Ansicht, die von anderen Autoren schon früher ausgesprochen wurde.

Bielschowski beobachtete bei durch Schwachsichtigkeit angeborenem Nystagmus relativ selten typischen Pendelnystagmus, wohl aber in 86% einseitige, in unregelmässigen Intervallen erfolgende Vertikalbewegungen des schwachsichtigen oder blinden Auges. Dieselben brächten eine abnorme, subkortikal entstehende Erregung der okulomotorischen Kernregion zum Ausdruck, die infolge Fehlens des Fusionszwanges am schwachsichtigen Auge hervortrete.

Bei dem nach Vergiftungen auftretenden Nystagmus dürfte es sich wohl meist um Lähmungszustände in bezug auf den Vestibularapparat und auf das Kleinhirn handeln, wie ja aus den Versuchen Bárànys zu ersehen ist.

Dass wir an einem Grosshirnrindennystagmus festhalten, geht aus Kap. IX hervor (siehe pag. 341), in welchem wir unsere Ansicht zu begründen suchten. Wir hatten auch schon früher hervorgehoben, dass Bárány im Beginn epileptischer Anfälle wiederholt rotatorischen und horizontalen Augennystagmus und auch Kopfnystagmus beobachtet habe, der meist mit Verdrehung der Augen und des Kopfes in der Richtung der raschen Nystagmusphase kombiniert war. Differentialdiagnostisch ist dieses Faktum wichtig, da bei dem unterhalb des supranukleären Blickcentrums ausgelösten Nystagmus die Verdrehung der Augen und des Kopfes in der Richtung der langsamen Nystagmusphase in der Regel eintritt. Danach erkennt auch Bárány einen kortikalen Nystagmus an. Das Vorhandensein des letzteren findet eine weitere Stütze in manchen Fällen von Nystagmus bei Hirnblutungen und -Erweichungen, weniger bei solchen bei der Encephalitis epidemica, bei der die Hauptveränderungen in der Umgebung des Aquaeductus Sylvii, im Thalamus und der Oblongata gefunden wurden.

Was den Nystagmus bei den Gehirntumoren betrifft, so mag manchmal ein Grosshirnrindennystagmus vorkommen, meist handelte es sich, wie aus den mitgeteilten Fällen sich ergibt, wohl um einen durch Nachbarschafts- oder Fernwirkung bedingten vestibulären Nystagmus.

Dieselbe Erwägung trifft bei der Paralyse und dem Hydrocephalus zu.

Ganz sicher vestibulärer Art ist der Nystagmus bei den Geschwülsten des 4. Ventrikels und bei den Pons-Oblongata, Kleinhirnaffektionen und Kleinhirnbrückenwinkeltumoren, wie das aus unserer Zusammenstellung und den eigenen Beobachtungen (vgl. pag. 352—367) hervorgeht. Hier ist der Nystagmus ein Hauptsymptom und kann, wie im Fall Julie Sch. (pag. 355), zum ausschlaggebenden Faktor für die Stellung der richtigen Diagnose werden. Die dauernde Ungleichheit des Nystagmus nach den beiden Seiten und die verlangsamter-grobschlägige Form in der Richtung des Sitzes der Geschwulst war in diesem Falle besonders bemerkenswert.

Ein ähnliches Verhalten des Nystagmus beobachteten wir bei dem 21jährigen Mädchen mit dem linken Kleinhirntumor (pag. 364); bei dem 48jährigen Manne mit rechtsseitigem Kleinhirnbrückenwinkeltumor (pag. 365) und bei dem 15jährigen W. R. mit der traumatischen Bulbärparalyse (pag. 319).

Auf Grund dieser Beobachtungen glauben wir den Satz aufstellen zu können, dass eine dauernde Ungleichheit des Nystagmus in Stärke und Amplitude stets verbunden mit derselben Augenrichtung die Diagnose auf eine Herderkrankung in Pons, oder in der Medulla oblongata, oder im Kleinhirn erlaubt.

Der Nystagmus bei den Affektionen des Kleinhirnes war klinisch ein längst bekanntes Symptom. Wir sagten schon auf pag. 357, dass es noch nicht fest stehe, ob es ein direktes Kleinhirnsymptom sei. Bárány wies darauf hin, dass Kleinhirnaffektionen durch indirekte Einwirkung auf die Vestibulariskerne, auf das hintere Längsbündel, die Vierhügelgegend, Nystagmus hervorrufen.

Zum Verständnis des Kleinhirnnystagmus sei hier auf die ausgezeichnete Arbeit des schwedischen Forschers Sven Ingvar hingewiesen, der auf die hohe Bedeutung des Tractus vestibulo-cerebellaris ganz besonders aufmerksam macht. Derselbe gehört zu den in phylogenetischer Hinsicht ältesten afferenten Bahnsystemen des Kleinhirns.

Da nun nach der Definition Sven Ingvars das Cerebellum bei jeder Form aktiver Muskeltätigkeit reflektorisch eingreifen muss, so liegt die Annahme nahe, dass beim Zustandekommen des bei Kleinhirnaffektionen oft auftretenden Fixationsnystagmus eine Läsion oder Unterbrechung des Tractus vestibulo cerebellaris vorliegt. Nach den Untersuchungen Sven Ingvars gehen die Fasern dieses Tractus in ihrer grössten Mehrzahl vom Nucleus Deiters und Bechterew zu der Rinde des Nodulus, der Uvula, des Flocculus und des vordersten Teils des Lobus anterior cerebelli hauptsächlich zu der Lingula.

Der bei den Schädelbasisfrakturen selten vorkommende Nystagmus wird, wie wir auf pag. 367 angegeben haben, wohl meist Folge einer Labyrinthverletzung sein.

Der Nystagmus bei der multiplen Sklerose ist in der Regel vestibulärer Natur, ebenso wie bei der Friedreichschen Ataxie, der Syringomyelie und den anderen angeführten Krankheiten.

Auf die hohe Bedeutung des Leidlerschen Befundes (siehe pag. 376) sei an dieser Stelle nochmals besonders hingewiesen.

Das Vorkommen eines hysterischen Nystagmus muss jetzt nach den Kriegserfahrungen zugegeben werden, jedoch muss man sehr vorsichtig bei der Diagnose sein. Gesichert erscheint dieselbe, wenn der Nystagmus auf suggestivem Wege sowohl beseitigt wie hervorgebracht werden kann.

Der Nystagmus bei Spasmus nutans scheint nach den Untersuchungen von Raudnitz (siehe pag. 378) eine besondere Stellung einzunehmen. Er wies nach, dass dunkle Wohnräume dazu disponierten. Experimentell zeigte derselbe, dass Hunde und Katzen, die nach der Geburt etwa 14 Tage im Dunkeln gehalten wurden, Nystagmus darboten, und ferner, was das Interessanteste ist, nach Exstirpation der Grosshirnhemisphären den Nystagmus verlören. Demnach wäre also das bei Spasmus nutans vorhandene Augenzittern ein Grosshirnnystagmus.

Es bedarf jedoch noch experimenteller Nachprüfung, zumal Ohm dasselbe Resultat bei Exstirpation der Labyrinthe erzielt hat.

Sehr naheliegend erscheint es, dass das bei Epilepsie, Idiotie, cerebraler Kinderlähmung und Porencephalie beobachtete Augenzittern als Grosshirnnystagmus anzusprechen ist; doch bedarf es noch genauerer dahin gerichteter Untersuchungen, denn es wäre auch sehr wohl möglich, dass bei diesen Affektionen die kortikalen Zentren für die Einstellung der Augen ausgeschaltet und der Vestibularapparat in ungleichmässiger Weise in Erregung versetzt würde, wodurch der Nystagmus in Erscheinung tritt.

Die Prüfung des Vestibularapparats gehört jetzt zu jedem exakten Nervenstatus.

Auf unsere Anregung hatte 1913 Ulrich Michaelsen (1987) bei 33 Patienten der Nervenabteilung des Allg. Krankenhauses St. Georg eine kalorische Funktionsprüfung des Vestibularapparates angestellt. Er bestätigte Rosenfelds Angabe, dass bei der multiplen Sklerose die Erregbarkeit gesteigert sei.

Bei Tabes fand er in zwei Fällen gesteigerte, in einem Falle normale, in zwei Fällen annähernd normale Erregbarkeit.

Bei Neurasthenie und Hysterie gesteigerte kalorische Erregbarkeit.

Im übrigen war die Anzahl der untersuchten Fälle noch zu gering, um irgendeine charakteristische Anomalie der Erregbarkeit festzustellen.

Der Krieg hat diese Untersuchungen unterbrochen, welche aber jetzt fortgesetzt werden.

Eine sehr instruktive Arbeit, in welcher die Bedeutung des vestibulären Nystagmus für die neurologische Diagnostik dargelegt worden ist, hat

Rosenfeld (Berlin, Springer 1916) verfasst, auf die wir öfter Bezug genommen haben.

Zum Schlusse sei noch darauf hingewiesen, dass der bei der Erkrankung des Labyrinths auftretende spontane Nystagmus stets eine Kombination von horizontalem und rotatorischem Nystagmus nach derselben Richtung darstellt. Jede andere Form von spontanem Nystagmus ist intrakraniell ausgelöst.

Erwähnenswert ist noch das so häufige Ausbleiben des kalorischen Nystagmus bei Taubstummen, da bei denselben in über der Hälfte der Fälle die Bogengänge fehlen.

Gerade die Beziehung des Bogengangsapparates mit seinen komplizierten centralen Verbindungen zum Augenzittern hat die Nystagmusforschung so ausserordentlich vertieft. Die Untersuchungsmethoden sind äusserst kompliziert und bedürfen eines besonderen Studiums. Dabei ist nicht nur der Augennystagmus, sondern es sind auch die übrigen Begleiterscheinungen bei Reizung des Bogenapparates zu berücksichtigen; so die Stellung des Kopfes, das Auftreten von Schwindel, von Fallen, von Verbeizeigen, der Reaktionsbewegungen. Die Art der Untersuchung wurde von Bárány genau ausgearbeitet. Dazu kommen heutzutage die Registriermethoden (von Coppez, Buyz, Abrahams, Pinnaroli und Ohm) des Nystagmus. In Deutschland ist von letzterem schon eine höchst instruktive Arbeit erschienen, die uns zeigt, wieviel genauer jetzt die klinische Untersuchung des Augenzitterns angestellt werden kann und werden muss.

Auf diese Weise bleibt der künftigen Forschung noch viel zu tun übrig, all die angeführten Krankheiten mit Hilfe der verfeinerten Technik aufs genaueste zu untersuchen. Erst dann werden noch viele dunkle Punkte in der Lehre vom Nystagmus aufgehellt werden.

Spezieller Teil.

Was die spezielle Pathologie der Augenmuskellähmungen anbelangt, so wollen wir uns zunächst aus Zweckmässigkeitsguründen mit der **Lähmung des Abducens** beschäftigen.

Eine isolierte Lähmung eines Abducens gibt sich kund in einer Beweglichkeitsbeschränkung des betreffenden Auges nach aussen hin unter Auftreten von gleichnamigem Doppeltsehen, wobei der Kopf nach der Seite des gelähmten Muskels hin gedreht wird zur Vermeidung der Doppelbilder. Bei bedeckt gehaltenem gesundem Auge wird das gesehene Objekt falsch lokalisiert, weil sich der Patient im Irrtum über die Stellung seines Auges befindet, wodurch dann Gesichtsschwindel hervorgerufen wird. Letzterer verschwindet sofort, wenn das gelähmte Auge verdeckt gehalten wird. Ausserdem bewirkt der Tonus des intakten Antagonisten eine Schielablenkung des gelähmten Auges nasalwärts nicht selten schon beim Blick geradeaus in die Ferne. Die Grösse dieser Ablenkung variiert individuell auch beim gleichen Grade sowie bei gleicher Dauer der Lähmung und gleicher Blickrichtung, teils infolge in-

dividueller Differenzen des allgemeinen Muskeltonus, teils infolge centraler Reizung der Antagonisten und auch wegen individuell verschiedener anatomischer Anlage und Verhältnisse (vgl. pag. 12).

Diese pathologischen Erscheinungen treten aber erst hervor bei Läsionen des N. abducens auf der Strecke von seinem Kerne inklusive bis zum Muskel hin, während bei den reinen supranuklearen Lähmungen unter Mitbeteiligung dieses Muskels keinerlei Doppelbilder zufolge der parallelen Abweichung der



Fig. 34.

Lähmung des linken Lateralis: sehr geringe Primärablenkung des rechten Auges.

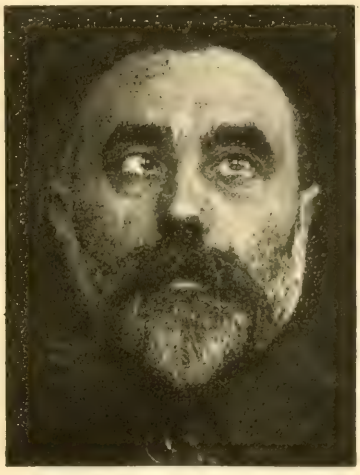

Fig. 35.

Lähmung des linken Lateralis: hochgradige Sekundärablenkung des rechten Auges.

Aus Ergebnisse der Chirurgie, II. Bd. (Arbeit Bielschowsky).

Blickrichtung entstehen können, denn die Beteiligung des Abducens bei den supranuklearen Lähmungen bezieht sich auf die Blicklähmungen nach beiden Seiten hin.

Das Associationscentrum für die seitlichen Blickbewegungen, welchem die von dem Cortex entspringenden Blickbahnen zustreben, liegt zu beiden Seiten der Mittellinie des Gehirns ganz nahe den Abducenskernen im Pons. Bei der grossen Nachbarschaft dieses Associationscentrums mit dem Abducenskerne können Krankheitsherde an dieser Stelle meist den letzteren direkt und das Associationscentrum indirekt treffen und somit eine absolute Abducenslähmung nach der gleichen Seite und eine Parese des Internus des anderen Auges hervorbringen, eine Erscheinung, die durch zahlreiche klinische Beispiele (vgl. pag. 65) belegt wird. Bei einem auf dieses Associationscentrum beschränkten Herde muss jedoch die Konvergenzbewegung des ihm associierten Internus völlig frei bleiben (vgl. den Fall Dutil pag. 46 sowie Bielschowsky und Steinert pag. 69 u. 70).

Wenn auch zahlreiche klinische Beobachtungen für eine grosse Nachbarschaft des Associationscentrums für die seitliche Blickrichtung m demit

Abducenskerne sprechen, so wird immerhin durch folgende Erfahrungen bewiesen, dass eine getrennte anatomische Anlage zwischen dem Abducenskern und dem in Rede stehenden Associationscentrum vorhanden sein muss:

1. Von Siemerling (pag. 67) ist eine vollständige Degeneration des Abducenskerns ohne das Vorkommen einer associierten Internusparese des anderen Auges mikroskopisch bestätigt worden.

2. Es kann eine einseitige Abducenslähmung für sich allein auftreten, zu der sich dann später die Lähmung des Internus vom anderen Auge für die intendierte Blickrichtung nach der Seitedes gelähmten Abducens hinzugesellt (vgl. die Fälle Etter und Bernhard pag. 68).

3. Beweist der Fall Hock pag. 125, dass ein Krampf des Abducens der einen Seite bei Parese des Internus der anderen Seite bestehen kann.

Die Differentialdiagnose einer Lähmung der kortikalen Bahnen der Seitenwender des Blicks von einer Lähmung des Associationscentrums selbst wird bestimmt durch das Erhaltenbleiben reflektorischer Augenbewegungen bei Erregungen des N. vestibularis. Letztere wirken hauptsächlich auf die Augenmuskelkerne (vgl. pag. 85) durch Vermittelung der Deiters'schen Kerne, deren jeder mit beiden dorsalen Längsbündeln in Verbindung steht. Bleiben bei den hierzu verwandten passiven Kopfdrehungen und Ohrausspülungen die reflektorischen Augenbewegungen erhalten, dann ist die seitliche Blicklähmung als Lähmung der centralwärts von den Associationscentren gelegenen Bahnen anzusprechen; unterbleibt jedoch bei diesen Manipulationen die reflektorische Augenbewegung, dann ist der Abducenskern entweder direkt oder indirekt resp. das betreffende Associationscentrum mitaffiziert. Je weiter nun von den hinteren Längsbündeln ab nach der Rinde zu die seitlichen Blickbahnen getroffen werden, um so reiner von Nachbarschaftseinwirkungen muss das Symptom der seitlichen Blicklähmung bei ungehinderten reflektorischen Augenbewegungen hervortreten.

Eine doppelseitige Blicklähmung nach beiden Seiten beruht

1. auf dem Vorhandensein multipler Herde (vgl. die Fälle pag. 72),

2. auf dem Übergreifen des Herdes von einer Ponshälfte auf die andere (vgl. pag. 72),

3. auf dem Sitze des Krankheitsherdes in der Mitte des Pons mit Ausbreitung nach beiden Seiten hin (vgl. pag. 74) durch Unterbrechung der Bahnen RSB — AC_1 und LSB — AC und be Vernichtung der Kreuzungsstelle der Fasern Ac und Ac_1 nach RJ und LJ s. Fig. 36.

Eine isolierte Kernläsion des Abducens ist nicht häufig. Wir begegnen ihr im Gefolge von Tabes (vgl. den Fall Eisenlohr pag. 118 und Eichhorst pag. 120) als einer primären Degeneration des Kernes dieses Nerven, von dem aus dann gewöhnlich die Atrophie auf die Wurzeln und den Stamm weitergeht.

Ferner finden wir eine isolierte Kernlähmung des Abducens zuweilen bei kleinen Tumoren im IV. Ventrikel (vgl. pag. 122). Häufiger schon ist das Kerngebiet des Abducens im Verein mit anderen Augenmuskel-

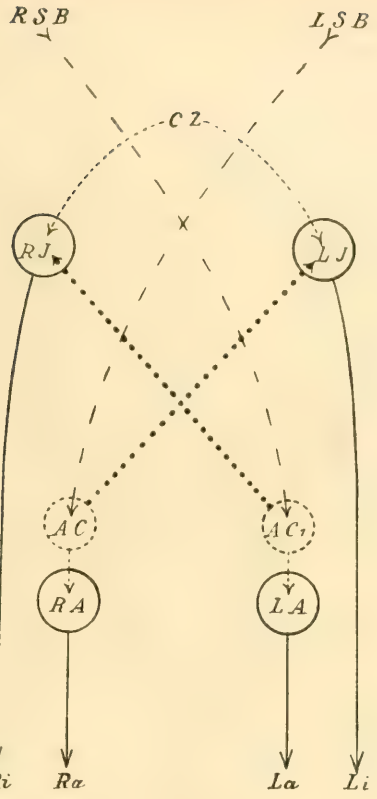

Fig. 10.

○ = Bahnen und Zellen im hinteren Längsbündel.
RSB—Ac_1 = rechtsseitige Hemisphärenbahn der Seitwärtswender.
LSB—Ac = linksseitige Hemisphärenbahn der Seitwärtswender.
⨯ = Kreuzung der Blickbahnen in der Gegend des vorderen Brückenrandes.
RJ = Kern des rechten Internus.
LJ = Kern des linken Internus.
Ri = rechter Musc. rectus internus.
Li = linker Musc. rectus internus.
CZ = Konvergenzcentrum.
RA = rechter Abducenskern.
LA = linker Abducenskern.
AC = rechtes Associationscentrum für die Blickbewegungen nach rechts hin auf der Bahn AC—RA nach dem rechten Abducenskern und auf der Bahn AC—LJ nach dem linken Internuskern (LJ).
AC_1 = linkes Associationscentrum für die Blickbewegungen nach links hin auf der Bahn AC_1—LA nach dem linken Abducenskern und auf der Bahn AC_1—RJ nach dem rechten Internuskern (RI). Die punktierten Linien sind Bahnen und Schaltzellen im hinteren Längsbündel.
Ra und La = rechter und linker Musc. abducens.
⨯ = Kreuzungsstelle der Associationsbahnen zwischen den Kernen der Interni und den beiden Associationscentren.

kernen ergriffen, so bei der Polioencephalitis superior, sowie bei der chronischen progressiven Ophthalmoplegie. Bei der epidemischen Encephalitis sahen wir mehrfach Abducenslähmung, meistens einseitige, ebenso v. Economa, Velhagen und A. Pilcz. Bartels sah auch doppel-

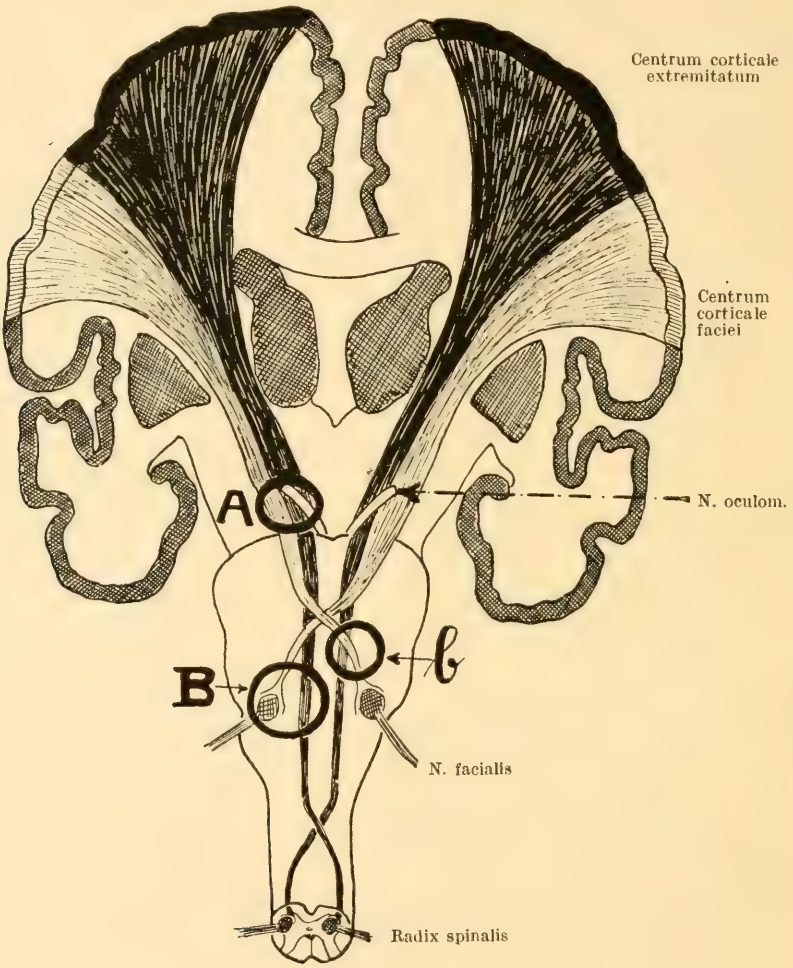

Fig. 17.

Zustandekommen alternierender Hemiplegien.

(Aus: Bing, Kompendium der topischen Gehirn- und Rückenmarksdiagnostik. II. Aufl. Berlin-Wien Urban und Schwarzenberg 1911.)

A = im Bereiche des Oculomotorius. *B* = im Bereiche des Facialis (und Abducens).

seitige Abducenslähmung. Ob das so häufige flüchtige Auftreten der Abducenslähmung bei der multiplen Sklerose auf eine vorübergehende Kernalteration zu beziehen ist, bleibt dahingestellt.

Sehr charakteristisch für eine Ponsläsion ist die gemeinschaftliche Alteration des Abducenskerngebietes mit dem ihm so benachbarten Fazialis. Der

Abducenskern liegt dicht unter dem Boden des IV. Ventrikels in der centralen Aushöhlung des Fazialisknies (Eminentia teres) und dicht bei dem Kern des letzteren (vgl. Fig. 38). Daher werden bei Ponsherden oft beide Nerven zugleich betroffen. Eine isolierte Abducens-Fazialislähmung entscheidet aber noch nicht für einen pontinen Herd, da die Stämme beider Nerven benachbart aus dem Gehirn heraustreten und daher auch bei basalem Herde zugleich gelähmt werden können.

So berichtet Hensen (1850) über einen Fall von mässiger tuberkulöser Meningitis basilaris, bei welcher eine Parese des Fazialis und Abducens gefunden wurde. Zugleich waren Tuberkeln in den Lungen und der Leber vorhanden.

Über Abducens-Fazialisparese bei Herpes zoster ophthalmicus vgl. pag. 237.

Da die Pyramidenbahnen die Brücke durchziehen und sich weit unterhalb der Abducens-Fazialiskerne erst kreuzen, so ist das Auftreten einer Fazialis-

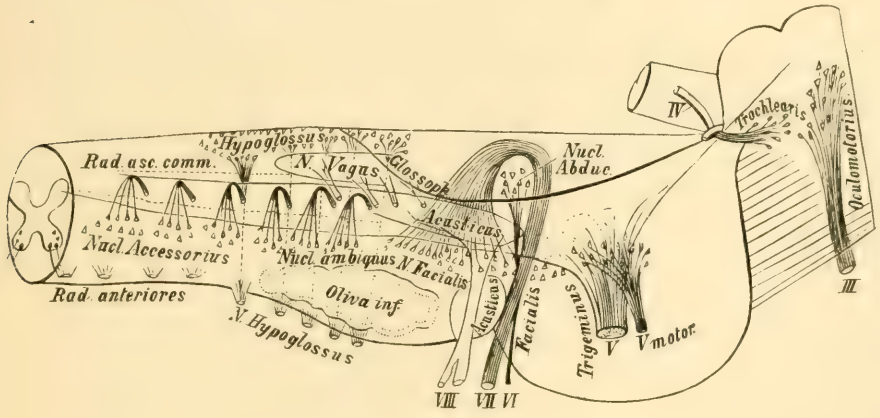

Fig. 18.
Nach Edinger, Die Lage der Hirnnervenkerne.

Abducenslähmung mit gekreuzter Hemiplegie mit Sicherheit auf einen pontinen Herd zu beziehen (vgl. Fig. 37).

Ferner weist eine Abducens-Fazialislähmung, kombiniert mit einer Paralyse des Trigeminus, auf einen nuklearen Herd hin, da der Kern des Trigeminus der absteigenden Wurzel des Fazialis benachbart liegt (Fig. 38), während, wie vorhin erwähnt, eine Abducens-Fazialislähmung mit Herpes zoster ophthalmicus auf einen neuritischen Herd in der Gegend des Ganglion Gasseri an der Basis zu beziehen ist.

Auch eine Abducenslähmung (ohne Beteiligung des Fazialis) mit gekreuzter Hemiplegie weist auf einen Brückenherd hin (vgl. pag. 136).

Was auf die einseitige Abducenslähmung bei Brückenherden Bezug hat, gilt naturgemäss auch für die doppelseitige Lähmung dieses Nerven. Sie gibt sich dann in doppelseitiger Abducenslähmung mit einseitiger Fazialislähmung (pag. 139), oder in doppelseitiger Abducens- resp. Abducens-Fazialis-

lähmung mit alternierender Hemiplegie (pag. 139) kund. Eine doppelseitige Abducenslähmung im Verein mit Lähmung einzelner Okulomotoriusäste weist auf Herde in der Umgebung des III. oder IV. Ventrikels hin (pag. 134).

Bei einer doppelseitigen, rein nuklearen oder infranuklearen Abducenslähmung ist die Bewegung beider Abducentes aufgehoben, dagegen die der bezüglichen Interni für intendierte seitliche Blickrichtungen und für die Konvergenz frei.

Sie kann auch durch Aplasie angeboren sein (vgl. pag. 180 Fall Mackinlay).

Klinkert (1851) beobachtete in einem Falle von Tabes: beiderseitige Abducensparalyse, reflektorische Pupillenstarre und Störungen im Gebiete des linken Halssympathikus.

Ferri (1852) beobachtete nach einem Kopftrauma eine doppelseitige Abducenslähmung und nahm eine Verletzung der Nerven an der Schädelbasis an.

Friedenwald (1853) sah die Lähmung beider M. recti externi 3 Wochen nach einem schweren Diphtherieanfalle auftreten und in 16 Tagen wieder verschwinden.

Einen Fall von doppelseitiger isolierter Abducenslähmung bei Lues beschrieb Lafon (1858), der sich ohne alle Vorboten eingestellt hatte und unter Quecksilberbehandlung in 4 Monaten völlig verschwand. Er nahm als Ursache eine gummöse Meningitis an der Basis nahe dem Ursprunge der Nn. abducentes an.

Uhthoff (1854) fand unter 17 Sektionsfällen eigener Beobachtung bei Lues den Abducens 3mal, unter 150 aus der Literatur gesammelten Fällen 27mal ergriffen. Unter diesen 27 Malen war er nur 6mal doppelseitig, 21mal einseitig gelähmt. Er stellt sich hiermit also in einen auffallenden Gegensatz zur Häufigkeit der doppelseitigen Erkrankung des Okulomotorius. Als anatomische Ursachen ergaben sich Ponsaffektionen in Gestalt von Erweichungen auf spezifisch-arteriitischer Basis und luetische Neubildungen, ferner basale luetische Erkrankungen und in seltenen Fällen auch eine Neuritis und Perineuritis des Nerven selbst.

In den Fällen doppelseitiger Erkrankung bei Lues fand Uhthoff ausnahmslos basale Erkrankungen notiert.

Die Abducenswurzeln durchsetzen ungekreuzt die Brücke und treten zwischen deren hinterem Rande und der Pyramide hervor.

Der N. abducens zeigt in seinem Verlaufe wechselnde topographische Beziehungen zu den angrenzenden Teilen, aus welchen Panas (1855) ursächliche Beziehungen zu den Lähmungen derselben herzuleiten suchte. In seinem Anfangsteile verläuft er frei zwischen Medulla oblongata und dem Schädelboden. Danach bildet er eine vertikale Schleife mit vorwärts und auswärts gerichteter Konvexität, die sich über die obere Kante der Felsenbeinpyramide hinzieht. Er liegt hier unmittelbar auf dem Periost, durch die Dura fest auf dem Knochen fixiert, wodurch diese Stelle bei Frakturen am meisten gefährdet wird (vgl. pag. 245). Diese Gefahr fällt weg im dritten Abschnitte, wo der Nerv im Sinus cavernosus in leicht S-förmiger Biegung horizontal der A. carotis entlang zieht. Dafür können aber hier Aneurysmen der Arterie zur Lähmung führen (pag. 240). Auch im nächsten Abschnitt, des Nerven, in der Fissura orbitalis superior, und zwar deren engstem Teil, ist der Einfluss von Frakturen, die zuweilen vom Orbitaldache aus in die Ala parva

vordringen, weniger zu fürchten, da zugleich die Duraauskleidung der Spalte mit zerreissen müsste. Der Okulomotorius und Trochlearis dagegen passieren die gefährliche Stelle der oberen Felsenbeinpyramidenkante, von ihr getrennt durch den Sinus petrosis superior und liegen daher geschützter. Ebenso sind sie wenig gefährdet durch Aneurysmen der Karotis, weil sie von dieser durch Duplikaturen der Dura mater getrennt sind.

Über die Läsionen des Abducens im Sinus cavernosus vgl. pag. 269.

Eine isolierte Abducenslähmung weist zunächst auf einen basalen Herd hin; hier nun ist das ätiologische Moment von massgebender Bedeutung. Eine der häufigsten Ursachen ist die Syphilis. Dieselbe kommt nach Uhthoff in 16% unter den Augenmuskellähmungen (1% doppelseitig) vor, und zwar entweder als einfache Neuritis des Nervenstamms, wenn ganz isoliert, oder im Vereine mit Okulomotoriuslähmung bei basalen gummösen Affektionen, namentlich der basalen gummösen Meningitis.

Unter 269 Lähmungen der Bewegungsnerven der Augen fand Alexander (1856) 53,5% und unter 76 einseitigen Pupillen- und Akkommodationslähmungen 77,6% syphilitischen Ursprunges. Der N. oculomotorius war in 65%, der N. abducens in 33,5% und der N. trochlearis in 1,5% erkrankt. Unter Hinzurechnung von 59 Fällen von Lähmungen des Spincter pupillae und des Akkommodationsmuskels war der Okulomotorius im ganzen in 164 Fällen erkrankt, in diesen Fällen war der Nerv 19mal in seiner Totalität und 145mal in einzelnen seiner Zweige gelähmt.

Nach Uhthoff (1857) kamen auf 100 Fälle von Erkrankungen des sensiblen und motorischen Nervensystems der Augen 34 Okulomotorius-, 16 Abducens-, 5 Trochlearis- und 14 Trigeminusaffektionen. Die Lähmungen gehörten meistens den späteren Stadien der Syphilis an.

Bei der multiplen Sklerose fand Uhthoff (1859) unter 100 Fällen in 17% Augenmuskellähmungen, und zwar

Parese des Abducens 6mal (2mal doppelseitig, 4mal einseitig),
Parese des Okulomotorius 3mal (einzelne Äste),
Parese der Konvergenz 3mal,
Ophthalmoplegia exterior 2mal,
ausgeprägten Nystagmus in 12%, nystagmusähnliche Zuckungen in 46% der Fälle.

Medin (1860) fasst an der Hand von 64 Fällen, die er bei zwei grösseren Epidemien von Kinderlähmung gesammelt hat, seine Erfahrungen zusammen und nimmt als Ursache eine Toxin- bezw. bakterielle Wirkung an. Unter diesen Fällen wurden Augenmuskellähmungen beobachtet:

Spinale Kinderlähmung mit Abducens 2, und Okulomotoriuslähmung 1,
komplete mit Fazialis- oder Okulomotoriuslähmung je 1,
Polyneuritis mit Fazialis- oder Abducenslähmung und Hypoglossuslähmung je 1, und
akute Polioencephalitis mit Abducenslähmung 2.

Bei der Meningitis cerebrospinalis epidemica hat Uhthoff (1928) unter 110 Fällen 16mal Augenmuskellähmungen gefunden, dabei war in 8 Fällen der Abducens (2mal doppelseitig) betroffen. Nach Leichtenstern war der Abducens bei der epidemischen Cerebrospinalmeningitis am häufigsten befallen.

Teilweise hervorgerufen durch eiterige Meningitis, häufiger aber durch Ausbreitung der eiterigen Infektion auf die Pyramidenspitze begegnen wir der Abducenslähmung als Folgezustand einer Otitis media (pag. 262).

Als eine Neuritis des Nervenstamms ist ferner die Abducenslähmung im Verlaufe einer Polyneuritis, sowie eine Abducenslähmung im Vereine mit Herpes zoster ophthalmicus (pag. 239) anzusehen, da wahrscheinlich der letztere durch eine Neuritis des Ganglion Gasseri hervorgerufen wird.

Sehr häufig entsteht eine Abducenslähmung zufolge einer Lumbalpunktion und Lumbalanästhesie (pag. 267). Aus dem fast durchgängig isolierten Auftreten derselben darf man wohl hier auf eine basale Affektion des Nerven schliessen.

Was die Tumoren anbelangt, so begegnen wir sehr häufig (nach unserer Zusammenstellung 26mal unter 32 Fällen) der basalen Abducenslähmung im Vereine mit dem wohlcharakterisierten Symptomenkomplex des Kleinhirnbrückenwinkeltumors, ferner bei den multiplen Hirnnervenlähmungen durch Tumoren an der Basis (pag. 213). Nach E. Müller (1989) wird bei Stirnhirntumoren der Abducens etwas häufiger befallen, als der Okulomotorius. Unter 15 Fällen war die Abducenslähmung 7mal doppelseitig und 8mal einseitig. Die einseitige Lähmung entsprach mit einer Ausnahme der Seite des Geschwulstsitzes.

Über die traumatische Abducenslähmung liegt eine verdienstvolle Arbeit Purtschers (1861) vor. Er fand unter 46 Fällen von traumatischer Abducenslähmung 36 höchstwahrscheinlich als direkte Folge des Traumas. In 11 derselben blieb die Störung bestehen, 9 mal erfolgte Heilung. Für 9 Fälle fehlten Angaben über den Ausgang. In 8 Fällen war die Lähmung eine sekundäre.

Basaler Sitz in 17 Fällen,

cerebraler
- „ nuklearer 12,
- „ fraglich ob nuklear oder basal 9,
- „ vielleicht fasciculär 1,
- „ möglicherweise kortikal 3 Fälle.

Ganz unbestimmter Sitz 5 Fälle.

Für 16 Fälle war eine Schädelbasisfraktur nahezu sichergestellt; für 15 andere als solche sehr wahrscheinlich; in 2 davon Fraktur des Schädeldachs kompliziert mit Basisfraktur.

Es liegen 4 anatomische Befunde von direkter Läsion vor.

Im Falle Robert (1862) handelte es sich um Fraktur des Processus. clinoid. und Querfraktur der rechten Pyramide und dadurch bedingte Abreissung des N. abducens im Niveau der Fraktur.

Im Falle Jacobi (1863) bestand ebenfalls eine Fraktur des Keilbeins und Felsenbeins. Es war nicht mit Sicherheit zu bestimmen, ob der Abducens zerrissen, gezerrt oder nur komprimiert worden war.

Im Falle Arau (1864) lag Zerschmetterung des rechten Felsenbeins vor mit Entzündung des N. abducens.

Im 4. Falle Krönlein (1865) bestand zwar eine Basisfraktur; jedoch war die Abducenslähmung kontralateral zur Frakturstelle.

Der Musculus rectus externus entspringt vom Annulus tendinosus communis, der das Foramen opticum und einen Teil der Fissura orbitalis umzieht. Der Muskel läuft symmetrisch zum horizontalen Meridian des Bulbus und inseriert sich etwa 7 mm entfernt vom temporalen Hornhautrande.

Was die angeborene Abducenslähmung oder besser das angeborene Fehlen der Abduktion anbelangt, so hatten wir uns im I. Bande pag. 78 schon weitläufig über dasselbe verbreitet.

Hinsichtlich des Abducens wollen wir hier nur einzelne charakteristische Krankengeschichten hervorheben:

Fehlen der Seitwärtswender, die Konvergenz erhalten:

Schapringer (1866) sah ein achtjähriges Mädchen mit kongenitaler doppelseitiger Fazialislähmung und Lähmung der associierten Seitenwender beider Augen nach rechts und links, also der Mm. externi und interni. Letztere führten aber die Konvergenzbewegungen normal aus. Ausserdem bestand eine vorstehende Glabella, beiderseits Epicanthus, eine leichte Missbildung der letzten Phalanx des linken Zeigefingers, gespaltenes Zäpfchen und teilweise Lähmung des motorischen Trigeminus und Hypoglossus. Die Nasolabialfalte fehlte.

Die Bewegungen des Auges nach oben und unten und zur Konvergenz waren vollkommen erhalten.

Procopovici (1867). Eine $7^1/_2$jährige Patientin zeigte unvollständigen Lidschluss und stark herabgesetzte Beweglichkeit aller Fazialismuskeln. Beiderseits völlige Bewegungslosigkeit der Abducentes bei starker Abweichung des linken Auges nach innen. Die Recti interni bewegten sich sowohl im Sinne einer Associierung wie einer Konvergenz. Beiderseits Epicanthus.

In dem folgenden Falle zeigte sich der Abducens als ein bindegewebiges Band:

Axenfeld und Schürenberg (1868). In einem Falle von angeborenem Abduktionsmangel ohne sekundäres Schielen fand sich bei einem 11jährigen Knaben mit Parallelstellung der Augen und vollständigem Abduktionsmangel links an Stelle des linken Rectus externus ein der Sklera fest anhaftendes elastisches Band von gelblichgrauer Farbe.

Mangel der Abduktion mit Retraktion des Bulbus bei Adduktion:

Green (1869) demonstrierte einen Fall, bei dem es sich um einen kongenitalen Mangel der Abduktion und Retraktion des Augapfels bei Adduktion handelte.

Angeborene Lähmung der Abducentes bei erhalten gebliebenen Muskeln. Fehlen des Konvergenzcentrums.

Querenghi (1870) behandelte eine angeborene Lähmung beider Abducentes bei einem 17jährigen Patienten mit Vorlagerung der beiden vorhandenen Muskeln. Er nahm an, dass das Konvergenzcentrum hier nicht entwickelt gewesen sei, weil nach der Operation binokulare Fixation für die Ferne bestand, aber keine Konvergenz beim Nahesehen, wiewohl jeder einzelne Internus funktionierte (vgl. pag. 103).

Angeborene Parese des Abducens und Fazialis:

Bernhard (1871) teilte einen Fall mit, bei dem es sich um eine seit der Geburt bestehende Parese des rechten Abducens mit einer mangelhaften Ausbildung und Funktion einiger dem Fazialisgebiete derselben Seite angehöriger Muskeln handelte.

Doppelseitige Abducenslähmung mit Fazialislähmung (vgl. auch den Fall Lagrange pag. 180).

Cabannes (1872) beobachtete bei einem $3^1/_2$jährigen Mädchen eine angeborene linksseitige Fazialislähmung, von der nur die Kinnmuskeln ausgenommen waren. Dabei soll der Abducens der einen Seite vollständig, derjenige der anderen Seite unvollständig gelähmt gewesen sein.

Vollständiges Fehlen des M. rectus externus:

Bahr (1873) sah einen 14jährigen Knaben, dessen Mutter an Strabismus divergens litt und dessen Schwester wegen Schielen operiert worden war. Bei dem Versuche, durch Operation die Stellung der Augen beim Knaben zu verbessern, ergab sich, dass vom M. abducens auch nicht die leiseste Andeutung vorhanden war.

Familiäre Vererbung:

Günzburg (1874) berichtete über ein 18jähriges Mädchen mit Strabismus divergens alternans. Der Vater desselben hatte eine angeborene Abducenslähmung rechts. Die Mutter des Vaters soll dasselbe Leiden gehabt haben. Eine jüngerer Schwester, 16 Jahre alt, wies denselben Zustand wie der Vater auf. Eine 7jährige Schwester zeigte einen Funktionsausfall der Externi auf beiden Augen.

Von besonderer diagnostischer Bedeutung ist das Auftreten flüchtiger Abducenslähmungen. Letzteren begegnen wir am häufigsten bei der multiplen Sklerose, seltener bei der Tabes. Sehr häufig werden sie als Prodromerscheinungen der multiplen Sklerose beobachtet und geben nicht selten den ersten Anstoss auf diese Krankheit hin die Patienten zu untersuchen. Sie nehmen in dieser Hinsicht denselben Rang ein wie die flüchtigen centralen Skotome. Über die diesen Lähmungen zugrunde liegenden pathologischen Bedingungen und über die Lokalisation dieses Vorganges sind wir noch völlig im unklaren. Ob dieselben als Intoxikationserscheinungen eines im Organismus kreisenden Giftes aufzufassen sind, bleibt dahingestellt.

Über rezidivierende Abducenslähmungen berichten folgende Autoren:

Nieden (1875) beobachtete bei einer 36jährigen Frau, die sonst gesund war, innerhalb 6 Jahren zweimal Paralyse eines jeden Fazialis und einmal eines jeden Abducens. Jedesmal gingen Kopfschmerzen voraus. Dieselben hörten plötzlich auf, sobald die Lähmung eintrat. Unter Schmierkur und Jodkaliumgebrauch verschwanden die Schmerzen. Nieden nahm eine Ausschwitzung im Kerngebiete an. Hysterie lag nicht vor.

Armaignac (1876) beobachtete eine Frau, welche 25 Jahre früher eine Lähmung des Rectus superior gehabt hatte und nun wiederkehrende Anfälle von Lähmung des Abducens mit Kopfschmerzen und einmal auch Erbrechen bekam. Einige Male wurden die Anfälle durch Gelegenheitsursachen verursacht.

Ormerod und Holmes Spicer (1881) beobachtete drei Fälle von rückfälliger Abducenslähmung, wobei einmal auch der Fazialis miterkrankt war.

Seele (1877). Bei einem 12jährigen Kinde waren zuerst die Erscheinungen einer rezidivierenden Abducenslähmung vorhanden, an die sich eine doppelseitige Iridocyklitis, und Retinitis haemorrhagica anschlossen. Der Beginn der Erkrankung war von Schnupfen Schüttelfrösten und Kopfschmerzen begleitet.

Nonne (1878) beobachtete einen 33jährigen Mann, der vor 5 Jahren antiluetisch behandelt worden war, mit Kopfschmerzen und linksseitiger Abducensparese. Sonst nichts Abnormes am Nervensystem. Unter Jod und Quecksilber verlor sich nach 3 Monaten die Lähmung, kehrte aber nach 3 Monaten wieder, worauf sie nach eingesetzter Behandlung dauernd verschwand.

Vorübergehende Abducenslähmungen bei bleibenden Herderscheinungen können durch einen Hydrocephalus internus erzeugt worden sein, wie im folgenden Falle:

Gerhardt (1879). 29jährige Frau mit schweren Hirndruckerscheinungen, vorübergehend hatte eine Abducenslähmung bestanden. Mehrfache Lumbalpunktion.

Die Sektion ergab einen starken Hydrocephalus internus und eine walnussgrosse Blutcyste mit derber Wand im Kleinhirn —

oder durch eine Encephalomalacie, wobei dann die Abducenslähmung durch die anfängliche Gehirnschwellung erzeugt worden war, wie in der folgenden Beobachtung:

Zacher (1880). Doppelseitiger Erweichungsherd im Stirnhirn, der in beiden Hemisphären genau auf die vordere Hälfte beschränkt war und weniger die Rinde oder die weisse Substanz innerhalb des Bereiches zerstört hatte. Es waren vorübergehende Augenmuskellähmungen vorhanden, so zunächst eine Lähmung des linken Abducens, später auch des rechten und des rechten Obliquus inferior.

Auch bei Diabetes, wahrscheinlich durch Blutungen hervorgerufen, traten vorübergehende Abducenslähmungen auf, für welche wir eine Reihe von Beobachtungen ohne Sektionsbefund anführen könnten.

Der Okulomotorius.

Von einer lokalisierten Vertretung des Okulomotorius im Cortex ist bis jetzt nur das von einzelnen Autoren noch bezweifelte Centrum für den M. levator palpebrae superioris im Parietallappen bekannt. Wir hatten uns bereits im Bande I pag. 96, 336 und 453 ausführlich über diese Frage ausgelassen und führen hier nur noch folgende dort nicht erwähnten Krankengeschichten an:

N. Weiss (1882). Am rechten Auge Ptosis und Reste früherer Okulomotoriuslähmung, kortikale rechtsseitige Epilepsie. Chronische Meningitis mit Adhäsion im Bereiche der linken vorderen und hinteren Centralwindung.

Mingazzini (1883) konnte an Fällen mit Gehirnerweichung das kortikale Centrum für den Levator palpebrae superioris bestimmen und dasselbe nicht, wie man früher mehrfach vermutet hatte, in den Gyrus angularis, sondern in die Mitte der Centralwindungen nahe der Rolandoschen Furche setzen. Erweichungsherde an letzter Stelle hatten im Leben Ptosis hervorgerufen, im Gyrus angularis aber niemals.

Der N. oculomotorius ist bei intrakraniellen Affektionen am häufigsten betroffen, teils wegen der relativ grossen Ausdehnung seines Kerngebietes und des langen Verlaufs seiner Wurzeln, sodann auch wegen seiner Lage an der Basis im Trigonum interpedunculare, einer Gegend, welche durch meningitische Exsudate, sowie durch Tumoren (Hypophysistumoren) mit Vorliebe heimgesucht wird.

Der N. oculomotorius verläuft in einer Gegend, deren sämtliche Gebilde: Brücke, Hirnstiele, Gefässe, Dura mater, Knochenwand der Fissura orbitalis häufig von syphilitischen Produkten erfasst werden.

Es kommen alle möglichen Kombinationen von Okulomotoriuslähmung vor. Die relative Häufigkeit der einzelnen Kombinationen bietet ein schwankendes Verhältnis dar.

Über eine streng lokalisierte kortikale Vertretung anderer vom Okulomotorius versorgter Muskeln ist nichts bekannt; wohl aber treffen wir bei Läsion der seitlichen Blickwenderbahnen zwischen der vorderen Hälfte der Hemisphärenrinde und ihrem Associationscentrum in der Nähe des Abducenskerns auf eine Lähmung der Interni für die seitliche Blickwendung bei Erhaltenbleiben seiner Konvergenzbewegung.

Während alle übrigen Augenmuskeln nur auf eine einzige Funktionsäusserung angewiesen sind, ist eben dem M. rectus internus eine doppelte Funktion zuerkannt, und zwar die der seitlichen Blickwendung und die der Konvergenzbewegung. Daher kann sich eine Lähmung des Internus auf dreierlei Weise äussern:

1. In der Lähmung der Seitenblickwendung im Vereine mit Lähmung des Abducens des anderen Auges,

2. als Konvergenzlähmung in Association mit dem Internus des anderen Auges, und

3. als eine isolierte Lähmung des M. rectus internus.

Bezüglich der Beteiligung des Internus bei der Lähmung der seitlichen Blickwendung finden wir folgender Modifikationen des klinischen Bildes:

a) Meist begegnen wir einer absoluten Lähmung des Abducens bei einer Parese des Internus des anderen Auges (vgl. pag. 65).

b) Es kann zuerst eine Abducenslähmung bestehen, zu welcher dann allmählich eine Parese des Internus hinzutritt (vgl. pag. 68).

c) Es kann eine doppelseitige Blicklähmung der Seitenwender bestehen, die allmählich sich auf eine einseitige Blicklähmung zurückbildet und bei der in der weiteren Rückbildung schliesslich nur eine Parese des Abducens zurückbleibt (vgl. unsere Beobachtung pag. 69).

Im Verhältnis der Konvergenzlähmung zur Lähmung der Seitenwender zeigen sich folgende Erscheinungen:

a) Erhaltenbleiben der Konvergenz bei Lähmung des Internus für die Seitenwendung einseitig (Fall Fischer pag. 71 und Fall Ewald pag. 63) § 52) und doppelseitig (vgl. pag. 72).

b) Lähmung der Interni für die Konvergenz bei vollständig erhaltener Funktion für die Seitenbewegung (pag. 103).

Aus allen diesen Erscheinungen geht hervor, dass neben einem gesonderten Centrum für die seitlichen Blickbewegungen auch ein gesondertes Centrum für die Konvergenz bestehen muss, und dass auch bei der einseitigen Lähmung des Internus für die Konvergenz die Verbindungsbahn, z. B. LJ nach CZ, Fig. 40, unterbrochen sein kann, während eine Zerstörung von CZ eine doppelseitige isolierte Konvergenzlähmung hervorbringt[1]).

[1]) Der Fall Querenghi (pag. 403) weist ebenfalls auf das Bestehen eines Konvergenzcentrums hin.

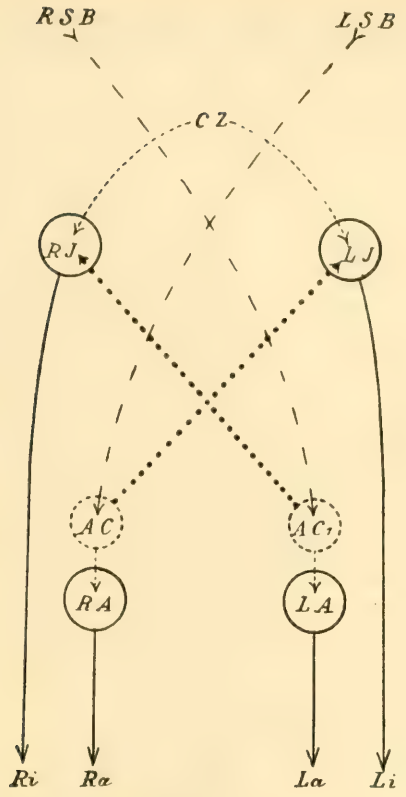

Fig. 40.

..... ○ = Bahnen und Zellen im hinteren Längsbündel.
RSB—Ac_1 = rechtsseitige Hemisphärenbahn der Seitwärtswender.
LSB—Ac = linksseitige Hemisphärenbahn der Seitwärtswender.
X = Kreuzung der Blickbahnen in der Gegend des vorderen Brückenrandes.
RJ = Kern des rechten Internus.
LJ = Kern des linken Internus.
Ri = rechter Musc. rectus internus.
Li = linker Musc. rectus internus.
CZ = Konvergenzcentrum.
RA = rechter Abducenskern.
LA = linker Abducenskern.
AC = rechtes Associationscentrum für die Blickbewegungen nach rechts hin auf der Bahn AC—RA nach dem rechten Abducenskern und auf der Bahn AC—LJ nach dem linken Internuskern (LJ).
AC_1 = linkes Associationscentrum für die Blickbewegungen nach links hin auf der Bahn AC_1—LA nach dem linken Abducenskern und auf der Bahn AC_1—RJ nach dem rechten Internuskern (RI). Die punktierten Linien sind Bahnen und Schaltzellen im hinteren Längsbündel.
Ra und La = rechter und linker Musc. abducens.
⋰⋱ = Kreuzungsstelle der Associationsbahnen zwischen den Kernen der Interni und den beiden Associationscentren.

v. Monakow (1988) nannte Asynergie der Bulbi einen Zustand, in welchem jede gemeinsame bilaterale Bewegung der Augen aufgehoben ist, während jedes Auge für sich, wenn auch unter Anstrengung und in sehr beschränkter Weise, noch bewegt werden kann. v. Monakow fand eine Unterbrechung zwischen den beiden Okulomotoriuskernen durch einen von der Basis gegen die Mittellinie keilförmig bis zum Aquädukt vordringenden Tumor, welcher die Okulomotoriuskerne auseinander gedrängt hatte.

Äusserlich ähnlich kann der eben beschriebene Zustand mit der sog. Wernickeschen Cykloplegie sein, bei der überhaupt keine associierte Augenbewegung mehr möglich ist, sondern bei welcher die Augen unverrückt geradeaus blicken. Die anatomische Grundlage besteht in doppelseitigen Herden in den von der Hirnrinde zu den Augenmuskelkernen verlaufenden Bahnen. Bei der Pseudobulbärparalyse wurde von Tournier, bei der multiplen Sklerose von Steinert eine solche Cykloplegie beobachtet[1]).

Weiterhin sehen wir alle anderen vom Okulomotorius versorgten äusseren Augenmuskeln in associierter Tätigkeit bei der Hebung und Senkung des Blicks beteiligt, und zwar bei der Hebung des Blickes den M. rectus superior im Vereine mit dem Obliquus inferior und dem Levator palpebrae superioris, bei der Senkung des Blickes den M. rectus inferior in Association mit dem M. obliquus sup.

Als der Ort des Associationscentrums für die Hebung und Senkung des Blicks wird das vordere Vierhügelpaar angesehen. Es liegen viele klinische Beobachtungen vor, nach welchen Herde in der Vierhügelregion entweder nur die Hebung des Blicks, oder allein die Senkung desselben, oder eine Lähmung der Hebung und Senkung des Blicks bewirkt hatten. Da nun die vorderen Vierhügel gerade über dem Okulomotoriuskern liegen, so halten einige Autoren, unter anderen Bruns, es für unnötig, in den vorderen Vierhügeln ein besonderes Centrum für die Hebung und Senkung des Blickes annehmen zu wollen, da sich diese Bewegungsform ebenso leicht aus direkten Verbindungen der beiderseitigen Okulomotoriuskerne herleiten lasse, zumal auch die Wurzelfasern des Trochlearis im Velum medullare verlaufen. Der Zukunft bleibt die weitere Klärung dieser Frage einstweilen überlassen.

Damit findet die Teilnahme des Okulomotorius an den Lähmungsformen der associierten Augenbewegungen in klinischer Hinsicht seinen Abschluss, und wir wenden uns nun zur Betrachtung der Nuklearlähmungen desselben.

Die Lähmung des Okulomotoriuskerns kann als isolierte eine einseitige und eine totale sein. Die totale Okulomotoriuslähmung zeigt sich auf dem befallenen Auge in einer schlaffen Ptosis, in einer Divergenzstellung des gelähmten Auges nach aussen und etwas nach unten hin wegen Überwiegen des Tonus vom gesunden Abducens und Trochlearis in einer mittelweiten, reaktionslosen Pupille und in einer Akkommodationslähmung. Infolge der Erschlaffung fast aller graden Augenmuskeln ist, weil dieselben eine leicht

[1]) Vgl. auch die chron. progress. Ophthalmoplegie pag. 114.

retraktorische Wirkung auf den Bulbus ausüben, meist auch ein deutlicher Exophthalmus vorhanden. Die Prüfung der Beweglichkeit ergibt, dass nur eine maximale Abduktion durch den intakten Abducens und eine geringe mit deutlicher Einwärtsrollung des oberen Pols der vertikalen Meridians einhergehende Senkung durch die isolierte Wirkung des Obliquus superior möglich ist. Es bestehen gekreuzte Doppelbilder und Gesichtsschwindel.

Kernlähmungen des Okulomotorius begegnen wir nicht selten in der Form von Einzellähmungen der von ihm versorgten Zweige, isoliert oder im Vereine mit Lähmungen anderer Augenmuskeln. Dabei ist jedoch besonders zu betonen, dass Einzellähmungen der vom Okulomotorius versorgten Zweige als Kriterium für eine Kernlähmung nicht betrachtet werden dürfen.

Praktisch von grosser Bedeutung ist hier die isolierte einseitige Ophthalmoplegia interior, die ein fast untrügliches Zeichen für Spätsyphilis darstellt (vgl. pag. 154).

Einer auf eine Kerndegeneration zu beziehenden isolierten totalen Okulomotoriuslähmung begegnen wir nicht selten bei Tabes. Sonst sind die isolierten totalen, auf eine Kernlähmung bezug habenden Okulomotoriuslähmungen selten.

Was überhaupt das Vorkommen von Augenmuskellähmungen bei Tabes anbelangt, so geben uns darüber die folgenden Befunde genügende Auskunft:

Rehlen (1884). Unter 35 Fällen von Tabes waren Lähmungen der Augenmuskeln 13mal vorhanden (im Initialstadium).

Bernhardt (1885) konstatierte unter 58 Fällen von Tabes Doppeltsehen in 39,6%.

Marina (1886) fand bei 92 Tabikern in 13,0% Lähmung der Bewegungsmuskeln des Auges, in 6,52% Ptosis.

Seeligmann (1887) fand bei 102 Fällen von Tabes 5mal Augenmuskellähmungen und 4mal Nystagmus.

Berger (1888) fand bei 38% der Tabeskranken Augenmuskellähmungen. Unter 109 Tabesfällen waren die exterioren Augenmuskeln in 24 Fällen nur an einem Auge gelähmt, in allen anderen (44%) war die Lähmung beiderseitig. In 28 Augen war nur je ein Augenmuskel gelähmt. Am häufigsten von allen Nervengebieten war der Okulomotorius in 24 Augen gelähmt. Kommen jedoch die einzelnen Muskeln in Betracht, so überwiegt der Abducens, der in 22 Augen gelähmt war.

Simerka (1889). Bei 52 tabischen Kranken waren weitgehende Augenmuskellähmungen sowie Strabismus und Ptosis in je 32% vorhanden.

Leimbach (1890) fand auf Grund von 400 Krankengeschichten vorübergehendes Doppeltsehen in 26,5%, Augenmuskellähmung und Ptosis in 16%.

Marbe (1891) fand unter 100 Tabesfällen 33mal Augenmuskellähmungen.

O. Förster (1892) beobachtete unter 27 Fällen von Tabes 21mal Anomalien der Augenbewegung.

Fulton Dudley (1893) fand in 54 Fällen von Tabes in 27% Augenmuskellähmungen (Diplopie in 21% und Ptosis in 11%).

Sarbó (1894) fand bei Tabes in 10,5% Augenmuskellähmungen, und zwar Abducens- und Okulomotoriuslähmungen in gleicher Anzahl.

H. Cohn (1895) bemerkt, dass unter 300 von ihm beobachteten Tabikern der Abducens in 8%, der Okulomotorius in 6%, ebenso der Levator und die übrigen zusammen in 6% vertreten waren. Die einzelnen Muskeln wurden bei den tabischen Lähmungen fast gleich häufig befallen, wie bei nicht tabischen.

Dillmann (1896) fand unter 100 Tabesfällen 26mal Lähmung des Okulomotorius oder von Zweigen desselben, 12mal Lähmungen des Abducens, 3mal des Trochlearis. Akkommodationslähmung allein kam nur einmal vor, Nystagmus auch nur einmal.

Leimbach (1890). Bei 400 Fällen von Tabes wurde Doppeltsehen 44mal als erste Erscheinung, 31mal an zweiter Stelle, 20mal an dritter Stelle, 5mal an vierter und 1mal an fünfter Stelle gefunden. Diese 106 Beobachtungen fallen grösstenteils in das frühere Stadium der Erkrankung. In dem späteren Stadium trat vorübergehendes Doppeltsehen äussert selten auf. Dauernde Augenmuskellähmungen ergaben sich 39mal, Ptosis einer oder beiderseits 25mal, zusammen = 16%.

Tumpowski (1897) fand bei 257 Tabikern in 27,7% Augenmuskellähmungen.

Kaes (1898) gibt eine Übersicht der prodromalen Erscheinungen der Paralyse. Strabismus und Doppeltsehen wurden in 3,3% gefunden.

Wir fanden in 120 Tabesfällen in 15 % den Okulomotorius gelähmt.

Nach Berger (1899) ist am häufigsten von allen Nervengebieten bei Tabes der Okulomotorius gelähmt. Kommen jedoch die einzelnen Muskeln in Betracht, so überwiegt der Abducens, der in 24 Augen gelähmt war gegen 22 Augen des Okulomotorius. Von den vom Okulomotorius versorgten Augenmuskeln fand sich der Levator palpebrae am häufigsten gelähmt (in 14 Augen); der Rectus internus war in 13 Augen gelähmt, der Rectus superior in 12, der Rectus inferior und der Obliquus inferior in je 9 Augen. Am seltensten fand sich die Lähmung des Trochlearis. Totale Okulomotoriuslähmung war nur in einem Falle vorhanden.

Koster (1900). Eine Patientin, wahrscheinlich im Anfangsstadium der Tabes, kam während des dritten Anfalls von Augenmuskellähmung zu ihm in Behandlung, und zwar waren alle vom N. oculomotorius versorgten Augenmuskeln gelähmt, dabei aber die Konvergenzreaktion erhalten[1]). Auch der linke N. trochlearis war mitbeteiligt. Der zweite Anfall hatte ebenfalls das linke Auge getroffen, der erste aber das rechte. Die Krankheit wurde als eine Kernlähmung aufgefasst, weil Okulomotorius und Trochlearis beide affiziert waren und ersterer nicht in seiner ganzen Ausbreitung. Die Lähmung war einer idiopathischen sehr ähnlich, doch fehlten die für die letztere charakteristischen Kopfschmerzen. Auch sei das Alternieren bei der idiopathischen Lähmung bis jetzt nicht einwandfrei beschrieben worden. Man solle darum die Erscheinung als ein Symptom der Tabes auffassen.

Nach Stock (1901) hat die Differentialdiagnose zwischen Tabes und Syphilis gegenüber dem Okulomotorius mit Schwierigkeiten

[1]) Vgl. den Fall Querenghi p. 403.

zu kämpfen. Hier gibt es keine Nuancen, die nicht bei der Tabes und der Lues zugleich vorkommen. Die tabische Augenmuskellähmung ist oft flüchtig, die syphilitische ebenfalls. Die luetische Ophthalmoplegia totalis kann natürlich unter geeigneter Behandlung zurücktreten, die tabische tut es durch und ohne antisyphilitische Therapie, weil sie überhaupt die Neigung hat, plötzlich zurückzugehen. Die klinischen Bilder decken sich vollkommen in der Unstetigkeit sowie in dem schnellen Erscheinen und Verschwinden.

Einseitige totale und inkomplete, aber nicht isolierte Kernlähmung des Okulomotorius wird bei Tumoren (pag. 150 und 153), bei Erweichungen (pag. 150) und Encephalitis (pag. 154) in der Gegend der Vierhügelgegend und des III. Ventrikels beobachtet.

Kernlähmung des Okulomotorius im Verein mit der Lähmung anderer Augenmuskeln als einer isolierten Krankheitserscheinung finden wir bei der Polioencephalitis superior (pag. 177) und einer Ophthalmoplegia exterior durch Kernschwund bei der chronischen progressiven Ophthalmoplegie (pag. 114). Diese beiden Affektionen treten meist doppelseitig auf.

Bei der Encephalitis epidemica ist sehr häufig der Okulomotorius affiziert Wir sahen am meisten Ptosis ein- oder doppelseitig, ebenso Pilcz, Bab, Nonne. Bartels u. a. v. Economo beobachtete zuerst Ptosis, dann Ophthalmoplegie in einem Falle. Bei den meisten Beobachtungen handelte es sich um Nuklearaffektionen.

Über traumatische Kernlähmung des Okulomotorius s. Bd. I, pag. 431.

Wiewohl es nahe liegt, isolierte Lähmungen einzelner vom Okulomotorius innervierter Muskeln auf eine Kernläsion zu beziehen, so hatten wir doch mehrfach schon hervorzuheben Gelegenheit gehabt, dass Einzellähmungen von Zweigen des Okulomotorius prinzipiell nicht auf eine Kernlähmung allein zu beziehen wären, sondern dass dieselben auf der ganzen Bahn des Okulomotorius von den Kerngruppen desselben bis zu seinen orbitalen Verzweigungen zur Beobachtung kommen können. Am häufigsten begegnen wir hier der Lähmung des M. levator palpebrae superioris.

Über die verschiedenen Formen der Ptosis und ihr Vorkommen bei den mannigfachen Krankheitszuständen hatten wir uns im Bd. I, pag. 71—306 ausführlich ausgesprochen und verweisen hiermit auf jene Stelle.

Wallenberg (1902) erörterte an der Hand eines Falles von Hemiplegie mit Ptosis die Frage des Centrums für den M. levator palpebrae superioris. Ein im kaudalen Teile des Okulomotoriuskerns gelegener Herd war die Veranlassung zur Ptosis, so dass also das Ursprungsgebiet der für den genannten Muskel bestimmten Okulomotoriusfasern in das kaudale Ende des Kerns zu verlegen sei, nicht in das frontale, wie häufig noch angenommen werde.

Bielschowsky (1903) hob hervor, dass bei einem allmählich fortschreitenden Prozesse an der Basis (Meningitis, Neoplasmen) sich die Okulomotoriusläsion vielfach zuerst in einer Ptosis äussere, erst nach und nach entwickele sich dann die Lähmung der Bulbusmuskeln, während bei nuklearer Okulomotoriuslähmung der Levator palpebrae meist erst ziemlich spät bezw. zuletzt ergriffen werde.

Bd. I, pag. 339—351 hatten wir eine Zusammenstellung von Fällen mit Lähmung einzelner vom Okulomotorius versorgter Muskeln und gruppenweiser Lähmung derselben von den verschiedensten Stellen der Nervenbahnen dieses Muskels herrührend zusammengestellt.

Einzelne der vom Okulomotorius versorgten Muskeln können auch durch kleinste Blutungen bezw. Erweichungsherde im Kerngebiete auf traumatischer, arteriosklerotischer bezw. endarteriitischer Grundlage gelähmt werden. Das Fehlen anderer Symptome und das Stationärbleiben bezw. Ausheilen der Lähmungen sind für die Ätiologie derselben charakteristisch.

Über isolierte Lähmung des M. rectus internus berichten folgende Autoren:

Pisenti (1904) beschreibt einen Fall von isolierter Lähmung des M. rectus internus, welche infolge eines Sturzes aufgetreten war und nicht zurückging. Die Diplopie trat gleich nach dem Trauma auf. Später entwickelten sich Symptome von multipler Skterose.

Vigier (1905) führt folgende Ursachen einer traumatischen Lähmung des M. rectus internus an:

1. Blutung, Druck durch den Liquor cerebrospinalis.
2. Fraktur des Felsenbeins.
3. Aneurysma traumaticum.
4. Fraktur des kleinen Keilbeinflügels.
5. Druck auf den Nerv innerhalb der Orbita.

Würdemann (1906) sah Lähmung des oberen Lids und des Internus neben Hemianopsie und Amaurose in einem Falle von Malariakachexie. Es trat Besserung ein.

Terrien (1907) beobachtete bei einem 13jährigen Kinde ein Lähmung des M. rectus internus, die während eines milden Scharlachs aufgetreten war und auf eine periphere Neuritis bezogen wurde.

Calderaro (1908) beschreibt einen Fall von kavernösem Angiom des vorderen Abschnittes des M. rectus internus.

Just (vgl. Bd. III pag. 809). Verletzung durch eine Spule. Lähmung des Rectus internus.

Blessig (vgl. Bd. III pag. 809). Verletzung durch eine Ofengabel. Lähmung des Rectus internus.

Pichler (1909). 44jähriger Mann. Nach einem Trauma Kopfschmerz, Schwindel, Parese der rechten Extremitäten, des rechten Mundfazialis und Hypoglossus sowie des linken Rectus internus.

Autopsie: Thrombose der Arteria basilaris und Erweichung des Pons.

Kahler und Pick (1910). In einem Falle von rechtsseitiger Ptosis, vollkommener Lähmung des M. rectus internus und einer Beweglichkeitsbeschränkung nach oben und unten, während die Pupillen normal reagierten und keinerlei Sehstörung bestand, ergab sich ein embolischer Erweichungsherd in der rechten Ponshälfte. Der Herd betraf die innere Hälfte der am meisten nach hinten aus dem Kern austretenden Wurzelfasern, während von den weiter vorn austretenden nur die mittleren Anteile, und zwar in bedeutend geringerer Ausdehnung unterbrochen erschienen. Als hauptsächlichste Läsion wird daher jene der am meisten nach hinten und innen gelegenen Okulomotoriuswurzelfasern betrachtet und wegen der vollkommenen Lähmung des M. rectus internus der Schluss gezogen, dass diese Wurzelfasern vorzüglich dem Rectus internus angehören.

Im folgenden Falle bestand eine doppelseitige Lähmung der Recti interni:

Kahler (1911) beobachtete bei einem 29jährigen, vor 3 Monaten syphilitisch infizierten Individuum Dysarthrie, Paralyse des linken Arms und Fazialis, weiter war eine Andeutung von doppelseitiger Ptosis und Lähmung der beiden Recti interni bemerkbar.

Die Sektion ergab Trübung und Verdickung der Meningen, die Okulomotorii in ihrem Ursprungsteile grau, verdickt, hart, in der Brücke rechterseits, der Medianlinie angrenzend, ein erbsengrosser Erweichungsherd oberhalb der Fazialis-Abducensregion, mässige syphilitische Arteriitis an der Hirnbasis.

Über Einzellähmungen des M. rectus superior berichten folgende Autoren:

Nach Duane (1912) ist die Lähmung des Rectus superior sehr häufig und reiht sich bezüglich der Häufigkeit zwischen die Lähmung des Externus und die des Trochlearis ein. Er sah 6 reine und 9 komplizierte Fälle.

Levi und Lemaire (1913). Parese des Rectus superior durch multiple Cysten von Taenia solium, hauptsächlich in der Gehirnrinde.

Bohne (1914) berichtet über einen Fall von traumatischer Spätapoplexie. Ein 41jähriger Dachdecker fiel mit der linken Körperhälfte auf einen mit Steinen gepflasterten Boden und war einen Augenblick bewusstlos. 60 Tage nach dem Unfall Schwindelanfall, Nachschleifen des rechten Beins, Sprachstörung und eine Lähmung des rechten M. rectus superior. Nach einigen Wochen rezidivierende apoplektische Insulte mit rechtsseitiger Hemiparese und unvollständiger rechtsseitiger Hemianopsie. Die Hemiparese blieb bestehen und entwickelte sich ferner eine Neuritis optici mit partieller Atrophie. Schliesslich Incontinentia alvi et vesicae sowie zunehmende Demenz. Die bleibende Parese des M. rectus superior wurde als Folge einer Kernblutung betrachtet.

Über Lähmung des Rectus superior mit akquiriertem Torticollis zur Vermeidung der Doppelbilder berichtet Nieden (1915).

Gumma des Rectus superior beobachtete Fruginele und Bevacqua (1916);

Zerreissung des Rectus superior durch einen Haken beschrieb Wasjutinsky (1917);

Spindelzellensarkom, das fast den ganzen M. rectus superior einnahm, Marno (1918).

Über Einzellähmungen des Rectus inferior berichten:

Boureau (1919). 13jähriges Kind, durch eine Transmission Aufschlagen des Kopfes auf den Boden, rechtsseitige Lähmung des M. rectus inferior, die nach Trepanation des Hinterkopfs verschwand.

Bourgeois (1920). Verletzung des rechten Rectus inferior. Durch Stoss mit einem abgleitenden Schraubenzieher gegen den unteren Orbitalrand. Lidwunde. Der Muskel war nicht zerrissen, nur ausgedehnt.

Alexander (1921). Fall auf eine Stuhlkante. Sofort trat eine Lähmung des Rectus inferior mit typischen Doppelbildern auf, die Verfasser auf einen Bluterguss in den Muskel bezieht.

Le Roux und Renaud (1922) berichteten über eine traumatische Lähmung des rechten Rectus inferior. Spontan Heilung. Es wurde ein Hämatom, das den zugehörigen Nervenast komprimierte, oder in der Muskelscheide sass, angenommen.

Über Rectus inferior-Lähmung durch Trauma berichten noch Archmann (vgl. Bd. III pag. 801) und Treitel (Bd. III pag. 806) durch Säbelstich.

Gutmann (1923) demonstrierte zwei Fälle von angeborener Parese des M. rectus inferior. Bei der Operation zeigte sich, dass der Muskel zuviel nach hinten inserierte.

Posey und Parker (1924) berichten über eine Lähmung des M. rectus inferior bei einer 30jährigen Hysterischen.

Wir (vgl. Bd. III pag. 948) beobachteten eine vorübergehende Lähmung des Rectus inferior bei einer Chininintoxikation.

Coover (1925) konstatierte bei einer Frau gelegentlich eines Schieloperationsversuches völliges Fehlen der Mm. rectus superior und inferior.

Tacke (1926) demonstrierte einen Knaben mit kongenitalem Defekt des Rectus inferior, der durch keinen Bindegewebsstrang ersetzt war.

Lähmung des Rectus inferior mit akquirierter Torticollis beschrieb Wadsworth (1927).

Über eine isolierte Lähmung des Obliquus inferior berichten folgende Autoren:

Bielschowsky (1928) beschreibt vier Fälle zum Teil isolierter Lähmung des Obliquus inferior. Die Ursachen waren 1. Nuklearlähmung bei Lues cerebrospinalis, 2. Basislähmung nebst Ptosis bei Schädelfraktur, 3. isolierte periphere Lähmung bei Zellgewebsentzündung, gummöser Periarteriitis in der Orbita und gleichzeitiger Chorioiditis desselben Auges, 4. bei abwechselndem Auftreten mit Parese des gleichseitigen Obliquus, vermutlich periphere toxische Lähmung infolge von Arthritis chronica.

Ulbrich (1929) beobachtete eine Parese des M. obliquus inferior bei einem Syphilitiker. Am anderen Auge war der Abducens, die Pupille und Akkommodation paretisch.

Steindorff (1930) beobachtete eine isolierte rechtsseitige Lähmung des Obliquus inferior, die nach beiderseitiger Aufmeisselung der Stirn-Keilbein- und Siebbeinhöhle auftrat. Als Ursache kamen mechanische Schädigung des Muskels durch Abreissung oder Druck und Verletzung des versorgenden Okulomotoriusastes in Betracht.

Inouye (1931) beschreibt eine isolierte Lähmung des rechten M. obliquus inferior. Sie war aufgetreten im Anschluss an eine linksseitige Kieferhöhleneiterung und darauffolgendem Gelenkrheumatismus. Sie besserte sich nach 2 Monaten bedeutend.

Tarquais (1932) berichtet über eine etwa 3 Monate nach Herpes zoster ophthalmicus aufgetretene Parese des rechten Obliquus inferior.

v. Stellwag (1933). Die isolierte Lähmung des linken M. Obliquus inferior war bei einem 58jährigen Manne plötzlich nach starkem Ätzen der Bindehaut wegen Trachoms aufgetreten.

Terson (1934) beobachtete eine isolierte Lähmung des Obliquus inferior am linken Auge bei einem 13jährigen Knaben nach heftigem Schlag auf den oberen Orbitalrand. Dort fand sich ein Spalt und ein Hämatom des Periostes. Die Lähmung ging nach 2 Monaten vollständig zurück.

Gullstrand (1935) hat zwei Fälle von isolierter Obliquus inferior-Lähmung beobachtet. Bei dem einen blieb die Ätiologie unbekannt, bei dem zweiten war ein Dorn in die Augenhöhle gedrungen.

Noyes (1936) wurde selbst infolge eines Pferdehufschlages von Parese des Obliquus inferior des rechten Auges befallen.

Bezüglich Einzellähmung des Levator palpebrae superioris vgl. Bd. I, pag. 71—541.

Auf eine Erkrankung der Okulomotoriuswurzeln weist bei einheitlichem Herde mit Sicherheit das Webersche Syndrom: Okulomotoriuslähmung mit gekreuzter Hemiplegie resp. Hemiplegie und Hemianästhesie hin (vgl. pag. 184), da die Okulomotoriuswurzeln den Grosshirnstiel durchziehen. Das Webersche Zeichen wird beobachtet entweder bei Herden, welche primär den Pedunkulus befallen, was namentlich bei Apoplexien und Erweichungen der Fall ist, oder der Grosshirnstiel wird erst sekundär zerstört durch einen von der Okulomotoriuskernregion aus in denselben hineinwuchernden Tumor (vgl. pag. 189). Ferner kann das Symptom entstehen durch basale Herde (Tumoren), welche in den Pedunkulus hineinwachsen oder ihn drücken (pag. 191).

Wird durch einen partiellen Herd lediglich nur die mediane Partie des Pedunkulus affiziert, dann kann auch lediglich nur der Okulomotorius resp. einzelne Zweige desselben gelähmt sein (pag. 187), oder es tritt inkomplete Okulomotoriuslähmung mit gekreuzter Hemiplegie auf (pag. 187).

Da der Tractus opticus sich um den Grosshirnstiel herumschlingt, beobachten wir auch das Webersche Symptom im Verein mit homonymer Hemi-

anopsie, und zwar die ausgefallenen Gesichtsfeldhälften auf der gleichen Seite wie die Hemiplegie (pag. 191). In seltenen Fällen kann dabei die Hemiplegie fehlen und nur homonyme Hemianopsie mit gekreuzter Okulomotoriuslähmung gefunden werden (pag. 192).

Als Syndrom von Benedikt wird alternierende Okulomotoriuslähmung mit Zittern der Extremitäten beschrieben (pag. 192).

Selbstverständlich kann auch das Benediktsche Zeichen lediglich Folge der Einwirkung eines benachbarten Herdes sein (pag. 189).

Eine isolierte komplete Okulomotoriuslähmung spricht natürlich zunächst für eine basale Affektion, weil ja hier durch einen umschriebenen Herd leicht die ganze Leitung des Nervs unterbrochen werden kann.

So fanden Achard und Levi (1937) bei einer totalen und isolierten Lähmung des linken Okulomotorius einen Erweichungsherd auf der unteren Fläche des linken Pedunculus cerebri in der Mitte zwischen Brücke und Tractus opticus.

In den Fällen von Leube (1938) und Liouville (1939) waren sklerotische Herde im Okulomotoriusstamme gefunden worden.

Eine luetische Erkrankung des Okulomotoriusstammes an der Basis, wie in den Fällen von Cliffort-Albert (1940), Ormerod (1941), Kahler (1942) handelte es sich entweder um eine wirklich interstitielle Entzündung im Nerv, oder um im Nerv selbst sitzende gummöse Tumoren. Die syphilitische Entzündung ging von den Gefässen aus, erreichte dann aber in einigen Fällen eine gewisse Selbständigkeit und brachte meistens sekundär, rein mechanisch durch die infiltrierende kleinzellige Wucherung die Nervenfasern zum Schwund.

Da die basale Meningitis ihren Lieblingsplatz an der Pia in der Gegend des Chiasmas und der Cysterne hat, wird auch natürlich der Okulomotorius hier häufig befallen, und ganz besonders ist derselbe bevorzugt bei der basilaren gummösen Meningitis.

Isolierte basale Okulomotoriuslähmung bei Meningitis basalis et convexitatis luetica konnte Nonne (1943) an einem Falle durch die Sektion nachweisen. Der Patient ging an Urämie zugrunde. Am Hirn fand sich eine leichte Veränderung der Basalgefässe, keine Herderkrankungen, die Pia mater über beiden Hemisphären war diffus sehnig getrübt und verdickt. An der Basis war eine ebensolche sehnige Trübung und Verdickung der Pia an der Unterfläche des Pons zu konstatieren, sich hinüberziehend über den austretenden Stamm des linken Okulomotorius, die übrigen Regionen der Hirnbasis frei lassend. Die mikroskopische Untersuchung der beiden Okulomotoriusstämme und der Okulomotoriuskerngebiete zeigte normale Verhältnisse, keine auffallende Differenz zwischen der rechten und linken Seite. Am linken Okulomotorius waren die Bindegewebsscheiden zwischen den Nervenbündeln vielleicht breiter als rechts, ohne aber entzündliche Erscheinungen oder Anomalien an den Gefässen aufzuweisen.

Ferner begegnen wir dem Okulomotorius sehr häufig bei den multiplen Hirnnervenlähmungen durch Tumoren an der Basis (pag. 213), besonders bei Tumoren am Chiasma im Verein mit temporaler Hemianopsie (pag. 225).

Wie schon früher erwähnt, kommt Okulomotoriuslähmung bei Stirnhirn- und bei Schläfenlappentumoren vor (E. Müller-Knapp). Auch finden wir isolierte Okulomotoriuslähmung durch Tumoren an der Basis (vgl. pag. 225) unter denen, solange noch keine anderen Sektionsbeweise vorliegen, die die rezidivierende Okulomotoriuslähmung bewirkenden (pag. 232 am bemerkenswertesten sind.

Auf eine Neuritis des Nervenstammes weisen die Fälle von Okulomotoriuslähmung bei Herpes zoster ophthalmicus hin (pag. 238).

v. Frankl-Hochwart (1944) beschrieb einen Fall von akuter einseitiger exteriorer Okulomotoriuslähmung auf neuritischer Basis bei völligem Intaktsein des Kerngebietes und des Ganglion ciliare.

Da der Okulomotoriusstamm zwischen der A. cerebri posterior und der A. cerebelli superior hindurchtritt und sie ihn gewissermassen wie eine Klemme zwischen sich nehmen, kann er daselbst durch Gefässerkrankungen alteriert werden (vgl. Bd. I, pag. 321 § 123), sowie durch Aneurysmen der A. carotis interna und der vorerwähnten Gefässe (pag. 240—242).

Ferner finden wir eine Neuritis des Okulomotoriusstamms als Teilerscheinung der Polyneuritis (pag. 251), nach Diphtheritis (pag. 253), nach Typhus abdominalis (pag. 256) und bei Lues (pag. 257).

Bei Erkrankung der Nebenhöhlen ist eine Neuritis des Okulomotoriusstamms im allgemeinen selten (pag. 260), noch seltener bei Otitis media (pag. 264).

Über eine hämorrhagische Neuritis des Okulomotoriusstamms berichten Gibson und Turner (1946): Ein 11 Monate altes Mädchen kam wegen Brechdurchfall und einer seit wenigen Tagen bestehenden rechtsseitigen Ptosis zur Aufnahme. Schon seit 3 Wochen soll Patientin häufig einen heftigen Schrei ausgestossen haben. Es bestand Lähmung der vom rechten Okulomotorius versorgten Muskeln mit erweiterter, nicht reagierender Pupille.

Bei der 5 Tage später vorgenommenen Autopsie fand sich eine ausgedehnte Hämorrhagie in der Gegend der linken Fossa Sylvii, nach vorn und oben auf die Stirnwindungen übergreifend. Die Untersuchung des rechten N. oculomotorius ergab eine intensive hämorrhagische Neuritis von seinem Austritt aus dem Hirnschenkel an bis zum Eintritt in die Orbita. Die Kernregion war normal.

Stinzing (1947) berichtete über eine fast totale Ophthalmoplegia exterior bei akuter Polyneuritis.

Was die flüchtigen Okulomotoriuslähmungen anbelangt, so überwiegen bei der Tabes diejenigen des Okulomotorius, während die letzteren bei der multiplen Sklerose gegenüber den Abducenslähmungen zurücktreten. Über folgenden interessanten Fall berichtet

Koster (1948). Eine Patientin, wahrscheinlich im Anfangsstadium der Tabes, kam in Behandlung während des dritten Anfalles von Augenmuskellähmung, und zwar waren alle vom N. oculomotorius versorgten Muskeln gelähmt, dabei aber die Konvergenzreaktion erhalten; auch der linke N. trochlearis war mitbeteiligt.

Taylor (1949) berichtet über folgenden Fall von multipler Sklerose: 21jähriger Mann, Beginn des Leidens im Jahre 1885 mit Augenmuskellähmung, die sich in 3 Wochen zurückbildete; bald darauf vorübergehende Sehschwäche. Mikroskopischer Befund: Vollständige

Querschnittsdegeneration in vielen Höhen, graue und weisse Substanz sind ohne Wahl betroffen, Degeneration der vorderen und hinteren Wurzeln ausserhalb des Rückenmarks. Die Kerne sämtlicher Hirnnerven, die in Medulla, Pons und Vierhügelgegend sich befinden, waren ergriffen.

Es scheint bei dieser Affektion also mehr die Kernregion beteiligt zu sein.

Über die rezidivierende Okulomotoriuslähmung hatten wir schon mehrfach in diesem Werke genau referiert (pag. 226).

Der folgende Fall ist jenem Krankheitsbilde ähnlich, gehört jedoch nicht dazu:

Klatschkin (1950) beobachtete bei einem 16jährigen Mädchen, das viele Jahre an Intermittens und Kopfschmerz gelitten hatte, eine linksseitige, rein periodische Lähmung des N. oculomotorius, welche von Anästhesie des ersten Astes des Trigeminus begleitet wurde. Die Okulomotoriuslähmung trat dreimal auf und fiel jedesmal mit sich wiederholenden Fieberanfällen zusammen. Die Chininbehandlung führte alle Male zur Heilung. Die Lähmung wurde als Folge einer Neuritis malarica aufgefasst.

Die doppelseitige Okulomotoriuslähmung ist nach Uhthoff (1951) bei keiner Krankheit so häufig wie bei der Syphilis. Er glaubt (l. c. pag. 267), dass eine doppelseitige komplete Okulomotoriuslähmung bei dieser Krankheit, auch wenn zur Zeit der Beobachtung anderweitige Gehirnerscheinungen fehlen, fast immer auf basale Prozesse (direkte gummöse Degeneration der Okulomotoriusstämme, syphilitische Wucherung zwischen den Nerven im interpedunkulären Raume) zurückzuführen sei (vgl. auch Bd. I, pag. 314 und pag. 351 § 154).

Die doppelseitige isolierte totale Okulomotoriuslähmung ist sehr selten. Sie wurde bei Herden in der Vierhügelgegend beobachtet, so von Claiborne bei einem Tumor in den Vierhügeln, von Fiedler durch eine Blutung daselbst (pag. 159).

Dawnay (1952) sah eine doppelseitige Okulomotoriuslähmung infolge einer akuten Polioencephalitis bei einem siebenjährigen Knaben. Es bestand doppelseitige Ptosis, Bewegungsstörung nach oben und unten, seitliche Bewegungen konnten leidlich ausgeführt werden, doch traten dabei Doppelbilder auf. Die Pupillenreaktion war prompt, die Akkommodation normal, Visus auf beiden Augen $^{6}/_{12}$, Jaeger I. Im Verlaufe trat eine geringe Besserung ein.

Nothnagel (1953) besprach die doppelseitige Lähmung des N. oculomotorius aus ganz verschiedenen Ursachen. Ein Fall ist besonders zu erwähnen, in welchem eine langsame, allmählich fortschreitende, ungleichmässig sich entwickelnde Lähmung eintrat.

Bei der Autopsie zeigte sich eine beiderseitige Erweiterung der Arteria cerebri posterior, welche Druckatrophie beider N. oculomotorii erzeugt hatte.

Häufiger ist eine doppelseitige symmetrische Lähmung verschiedener vom Okulomotorius versorgter Muskeln (pag. 163 und 164).

Ferner die doppelseitige isolierte Ptosis (vgl. pag. 159 und Bd. I. pag. 104). Dieselbe ist wohl auf eine Kernlähmung zu beziehen.

Delord (1954) erzählt von einer Familie, in welcher zwischen dem 40. und 60. Lebensjahre doppelseitige Ptosis aufgetreten war. Er sah ein Familienglied. Die Mutter, Grossmutter, Oheim und Muhme sowie drei Vettern hatten dasselbe Leiden gehabt.

Sehr selten ist die doppelseitige isolierte Pupillenlähmung (vgl. pag. 162). Die doppelseitige isolierte Akkommodationslähmung wird bei Diphtherie beobachtet (pag. 161).

Der isolierten doppelseitigen Ophthalmoplegia interior, die wohl als Kernlähmung angesprochen werden darf, begegnen wir häufig beim Botulismus (pag. 267). Sie kann auch als Prodromerscheinung einer Paralyse auftreten, auch wird sie zuweilen bei Tabes beobachtet.

Häufiger ist schon eine isolierte aber unsymmetrische Lähmung verschiedener Okulomotoriuszweige (pag. 166).

Bei den doppelseitigen Ophthalmoplegien unterscheiden wir symmetrische und nicht symmetrische. Zu den ersteren gehört als exquisite Nuklearlähmungsform die chronische progressive Ophthalmoplegia exterior in ihren Endstadien; auch sie beschränkt sich lediglich auf die Augenmuskeln. Über die durch Herderscheinung bedingte doppelseitige Ophthalmoplegie siehe pag. 163—165.

Doppelseitige Wurzellähmungen des Okulomotorius können durch gesonderte Herde in jedem Grosshirnstiele bewirkt werden (pag. 193), ferner durch einen Herd in dem einen Hirnschenkel, der auf den anderen übergegriffen hatte, oder durch einen Herd in der Okulomotoriuskernregion, der sich auf beide Pedunkuli verbreitet; ferner durch einen Herd im interpedunkularen Raum, der auf beide Grosshirnschenkel drückt, sowie durch einen einseitigen Herd mit Nachbarschaftseinwirkung auf den anderen Okulomotorius.

Hinsichtlich der angeborenen Lähmungen des Okulomotorius verweisen wir auf Bd. I, pag. 78. Dass derartige Missbildungen auch erblich auftreten beweisen folgende Beobachtungen:

Hüttemann (1955) beobachtete ein durch drei Generationen sicher festgestelltes Auftreten von hereditärer Ptosis, verbunden mit Epicanthus.

Gourfein (1956) beobachtete eine kongenitale hereditäre äussere Ophthalmoplegie bei einer Familie, und zwar waren befallen der Vater und fünf Söhne, während drei Töchter, ebenso wie die Mutter frei davon waren. Bei der Mutter des Vaters lag dieselbe Störung vor. Seine Schwester hatte Strabismus convergens.

Auch Pflüger (1958) beobachtete eine kongenitale Ophthalmoplegia exterior bei einem Manne, dessen Vater von demselben Leiden befallen war.

In der Fissura orbitalis superior und im Sinus cavernosus ist der Okulomotorius gleich den anderen dort verlaufenden Nerven gefährdet durch Schädelbasisfrakturen (pag. 249), durch Tumoren (pag 213), durch gummöse Entzündungen der Periorbita (pag. 272), durch Thrombophlebitis des Sinus cavernosus (pag. 273) und durch Aneurysmen und arteriosklerotische Veränderungen der Carotis interna (pag. 273).

Die orbitalen und muskulären Affektionen des Okulomotorius sind analog denen der anderen Augenmuskeln (vgl. pag. 273).

Bezüglich der Fernwirkungen auf den Okulomotorius gibt uns eine Arbeit Brandenburgs (1957) Aufschluss über die typisch-partiellen Stammlähmungen des Okulomotorius bei Abscessen und Geschwülsten im Schläfenlappen.

Bei 45 in der Literatur bekannten Fällen von otogenen Schläfenlappenabscessen fand sich eine alleinige Lähmung des Levator palpebrae superioris 11mal; alleinige Lähmung des Sphincter iridis 12mal; Lähmung des Levator palpebrae und des Sphincter iridis 13mal; Lähmung des Levator palpebrae, Sphincter iridis und Rectus internus 3mal; und Rectus superior 1mal; vollständige Okulomotoriuslähmung, Lähmung des Levator palpebrae, Sphincter iridis, Rectus internus 5mal.

Beschrieben sind ferner 2 Fälle von gekreuzten partiellen Okulomotoriuslähmungen bei unkomplizierten otogenen Schläfenlappenabscessen: eine gekreuzte Mydriasis supranuklearen Ursprunges wegen Übergreifens auf den Okzipitallappen und eine gleichzeitige totale Okulomotoriuslähmung mit gekreuzter Mydriasis.

Bei 16 Fällen von Schläfenlappentumoren fand sich 9mal Lähmung des Levator palpebrae superioris der gleichen Seite wie der Sitz des Tumors und 7mal Lähmung des Levator palpebrae superioris und des Sphincter iridis der gleichen Seite wie der Sitz des Tumors.

Körner (1959) fand unter 39 otogenen Schläfenlappenabscessen fremder und eigener Beobachtung mit gleichseitiger Okulomotoriuslähmung: 9 mit alleiniger Lähmung des M. levator palpebrae superioris, 11 mit alleiniger Lähmung des Sphincter iridis, 11 mit Lähmung des Levator palpebrae superioris und des Sphincter iridis, 3 mit Lähmung des Levator palpebrae, Sphincter iridis und Rectus internus, 1 mit Lähmung des Levator palpebrae superioris, Sphincter iridis, Rectus internus und superior, 4 mit vollständiger Okulomotoriuslähmung.

Die Lähmung des N. oculomotorius wird als Stammlähmung angesehen. Diejenigen Fasern wurden zuerst ergriffen, denen eine andauernde Arbeitsleistung zugemutet wurde, wie dem M. levator palpebrae superioris und dem M. sphincter iridis.

Levy (1960) beobachtete bei einem Falle von rechtsseitigem Schläfenlappenabscess, verbunden mit einer Leptomeningitis purulenta der rechten Konvexität und subduralem Abscess, Stauungspapille, ferner eine Lähmung einzelner Äste des Okulomotorius (Ptosis und Mydriasis) und eine linksseitige homonyme Hemianopsie.

Trotter (1961) fand in einem Falle von Kleinhirnabscess Parese des Rectus internus.

Siebenmann und Oppikofer (1962) fanden in einem Falle von linksseitiger Otitis media purulenta acuta mit Otitis mastoidea einen linksseitigen Schläfenabscess mit Aphasie und linksseitiger Ptosis. Letztere trat zugleich mit meningitischen Erscheinungen auf und fand bei der Sektion ihre Erklärung darin, dass der linke Okulomotorius in der ganzen Länge seines intrakraniellen Verlaufes von Eiter umspült war.

Der Trochlearis.

Als Funktionsleistung höherer Ordnung begegnen wir dem Trochlearis in Association mit dem M. rectus inferior bei der Senkung des Blickes. Da der Trochleariskern die Fortsetzung wahrscheinlich des Spezialkerns für

den Rectus inferior bildet, so wird wohl auch hier in der hinteren Partie des grosszelligen Lateralkerns des Okulomotorius das Associationscentrum für die Blicksenkung zu suchen sein.

Lähmungen des Trochleariskerns, seiner Wurzeln und seines Stammes zeigen keine unter sich verschiedenen Symptome. Der Kranke hält dabei den Kopf gewöhnlich gegen die Schulter geneigt und das Kinn etwas gesenkt. Beim Blick nach unten bleibt das gelähmte Auge hinter dem gesunden zurück. Da das Doppelbild so steht, wie der gelähmte Muskel normalerweise wirken sollte, der Obliquus superior aber nach aussen und unten und das obere Ende des vertikalen Meridians nach innen dreht, so bestehen demgemäss gleichnamige Doppelbilder, wobei das Bild des gelähmten Auges tiefer steht und mit dem oberen Ende nach innen geneigt ist.

Eine isolierte Lähmung des Trochlearis ist selten. Die Ursache dafür liegt in dem Umstand, dass seine Lage und Ursprungsverhältnisse relativ geschützt sind.

Auf pag. 173 konnten wir nur 2 Fälle mit Sektionsbefund anführen, die anderen dort erwähnten Fälle beziehen sich hauptsächlich auf Schädelbrüche, bei denen man wohl eine Blutung in den Kern annehmen darf, ferner auf einen Fall bei Diabetes und einen bei Kohlenoxydgasvergiftung, Fälle, die wohl auch auf Kernblutung zu beziehen sind, ferner einen auf postdiphtheritischer Lähmung.

Nur klinisch untersuchte Fälle von isolierter Trochlearislähmung bei Lues fanden Pfungen, Nieden und Alexander.

Da der Trochleariskern die Fortsetzung des grosszelligen Lateralkerns vom Okulomotorius darstellt, so deutet das gemeinsame Auftreten einer Trochlearislähmung mit einzelnen Zweigen vom Okulomotorius oder eine Totallähmung des letzteren auf eine Kernlähmung hin; meist sind dabei auch die Lähmungen doppelseitig.

In Illbergers Falle (1963) von Gumma der Vierhügel waren die Trochleares und die meisten Äste des Okulomotorius gelähmt.

Die Sektion ergab Zerstörung der Kerne. Eine Sonderung in der Beteiligung des Okulomotoriuskerns war unmöglich.

Christ (1964). Sarkom der Zirbeldrüse und Vierhügelgegend. Zu einer beiderseitigen Trochlearislähmung gesellte sich allmählich eine Lähmung des Äste der Okulomotorius in unregelmässiger Reihenfolge. Es war wahrscheinlich von dem wachsenden Tumor zuerst die Trochleariskreuzung im Marksegel getroffen worden.

In einem Falle (36 Jahre alt), der als Tabes incipiens gedeutet wurde (Gastrische Krisen, lanzinierende Schmerzen) fand Koster (1965) die Erscheinungen einer rezidivierenden alternierenden Lähmung des N. oculomotorius und trochlearis. Die Lichtreaktion beider Pupillen mangelte. Beginnende Opticusatrophie.

Goebel (1966) veröffentlichte einen Fall von Landryscher Paralyse, in welchem von okularen Störungen bestanden: Beiderseitige Lähmung des Abducens, sowie des Trochlearis, beginnende Parese des M. rectus internus, fragliche des M. rectus inferior rechts. Rechts beginnende Ptosis, Diplegia facialis, Augenhintergrund normal. Mehrere Augenmuskeln zeigten, frisch mit Flemmingscher Lösung behandelt, zweifellose Verfettung. Auf Längsschnitten des M. rectus internus wurden an einer Fibrille dicht hintereinander vier Pigmenthaufen wahrgenommen. Die Querstreifung dieser Fibrille hatte entschieden

gelitten, während die Längsstreifung deutlich sichtbar blieb. Während an anderen Körpermuskeln ähnliche Veränderungen, so weiterhin Verbreiterungen des Perimysiums, Atrophie der polygonalen Fasern, festgestellt werden konnten, erschienen die peripheren Nerven, so auch der N. oculomotorius, normal. Nach der Marchischen Methode hergestellte Schnitte der Medulla oblongata und der Brücke liessen unter anderem auch dicht stehende Schollen erkennen an den infranuklearen Trochlearisfasern, in der Ausbuchtung des hinteren Längsbündels, in der dorsalen Partie des Hirnschenkelfusses, der Radix III und der intramedullären Okulomotoriuswurzel.

Auf pag. 344 hatten wir einen interessanten Fall von Pichler (1577) mit sog. Nystagmus protractorius referiert bei einer Blutung in das hintere Ende des Balkens mit Durchbruch in die Ventrikel. Diese seltene Form des Nystagmus (rhythmisches Vortreten der Bulbi) erklärte Pichler mit Reizzuständen im Kerngebiete des Trochlearis und eventuell auch des nicht weit entfernten Rectus inferior am Boden des Aquaeductus Sylvii.

Die Wurzeln des N. trochlearis ziehen am Rande des centralen Höhlengraus dorsalwärts und treten nach totaler Kreuzung im Velum medullare dicht unterhalb der hinteren Zweihügel zutage. In diesem Verlaufe kann dann leicht durch einen umschriebenen kleinen Herd doppelseitige Lähmung dieses Nervs verursacht werden. Der Stamm des Trochlearis läuft weiter entlang dem oberen Brückenrande um die Hirnschenkel herum zur Basis und durchbohrt lateral vom Okulomotorius die Dura mater.

Im Sinus cavernosus liegt er an der Lateralwand unter dem III. Nerven, dann kreuzt er ihn und zieht durch die Fissura orbitalis superior schräg über den Levator palpebrae zum Obliquus superior.

Basalen Trochlearislähmungen begegnen wir bei der Meningitis (vgl. pag. 198).

Uhthoff (1967) fand bei den Untersuchungen über die bei der Syphilis vorkommenden Augenstörungen unter 250 Fällen den Trochlearis 11mal beteiligt, 9mal einseitig, 2mal doppelseitig. Immer war der Okulomotorius mitergriffen.

Nach ihm beruht die Trochleariserkrankung bei Lues immer auf einem gummösen Prozess an der Basis.

Alexander (1968) fand unter 269 Lähmungen der Bewegungsnerven der Augen bei Syphilis den N. oculomotorius in 65%, den N. abducens in 33,5% und den Trochlearis in 1,5% erkrankt.

Webster (1969) sah eine Lähmung des linken Trochlearis bei einem Syphilitischen Jodkalium blieb wirkungslos. Tenotomie des Rectus superior derselben Seite beseitigte die Diplopie und sämtliche Beschwerden.

Über Trochlearislähmung durch Tumoren an der Basis vgl. pag. 203 und multiple Hirnnervenlähmungen durch Tumoren pag. 213.

Raymond (1970) fand bei einem 22jährigen Mädchen einen Tumor an der vorderen unteren Fläche des Kleinhirns. An den austretenden Wurzeln des Okulomotorius und Trochlearis fanden sich kleine harte Knötchen.

Treitel (1971) konstatierte bei einer Frau, deren Mann luetisch infiziert war, eine scharf begrenzte temporale Hemianopsie mit gleichzeitiger Herabsetzung des Sehvermögens der sehenden Hälfte, sowie eine Paralyse des rechten Okulomotorius, Trochlearis und linken

Fazialis; die Hemianopsie aber schwand und machte symmetrischen paracentralen Skotomen Platz. Später vollkommene Herstellung. Beide Papillen erschienen blass.

Schöler (1972) berichtet über einen Fall von linksseitiger Hemianopsie infolge von Gehirnlues. Früher war Trochlearis- und Okulomotoriuslähmung vorhanden.

Herpes zoster ophthalmicus und Trochlearislähmung lassen eine Lokalisation an der Basis wohl zu, da der Herpes wahrscheinlich durch eine Neuritis des Ganglion Gasseri erzeugt wird.

Casper (1973) beobachtete bei einem 60jährigen, angeblich gesunden Manne einen rechtsseitigen Herpes zoster ophthalmicus, der unter den Erscheinungen einer mit Fieber einhergehenden Allgemeininfektion aufgetreten, nach 4 Wochen von einer Lähmung des gleichseitigen N. trochlearis und nach weiteren 3 Wochen von einer solchen des Fazialis der anderen Seite begleitet war.

Die folgenden Beobachtungen lassen ihrer Ätiologie nach auf eine Neuritis des Nervenstamms schliessen:

Runeberg (1974) sah einen Fall von Trochlearislähmung nach Typhus auftreten.

Gessner (1975) fand linksseitige Okulomotorius- und Trochlearislähmung nach Influenza. Es wurde eine Neuritis oder Perineuritis der Nervenstämme, oder ein Exsudat in der Umgebung der Nerven vor ihrem Eintritt in die Augenhöhle angenommen.

Zak (1976). 18jähriges Mädchen mit Tetanus anschliessend an eine Verletzung am Fusse. Im Verlaufe der Tetanie entwickelte sich eine Parese des rechten Trochlearis, die nach dem Abklingen der Allgemeinerscheinungen noch eine zeitlang bestand.

Dasselbe gilt für die Fälle von Trochlearislähmung bei Nebenhöhlenerkrankung:

Krebs (1977) beschrieb einen Fall von Kieferhöhleneiterung, in dem nach der Operation Flimmern und Doppeltsehen entstanden war. Die Eiterung und das Doppeltsehen verschwanden nach $^3/_4$ Jahren. Der Trochlearis war gelähmt. Über die Art der Entstehung war näheres nicht zu ermitteln.

Hoffmann (1978) beobachtete bei einer 29jährigen Patientin bei einer Keilbeinhöhleneiterung eine Lähmung des N. trochlearis.

De Lapersonne (1979). Lähmung des Obliquus superior bei einer mit Labyrinthsymptomen einhergehenden akuten Mittelohrentzündung.

Schliesslich sei noch erwähnt, dass eine andauernde Trochlearislähmung die Entwickelung eines Torticollis wegen der schrägen Kopfhaltung veranlassen kann. So beobachteten:

Landolt (1980) bei einem Mädchen von 17 Jahren und einem Kinde von 9 Jahren einen Torticollis, der seit frühester Jugend bestand und Folge einer Lähmung des Trochlearis war. Die Kranken vermieden durch diese Stellung, den Kopf auf die eine Seite geneigt und das Gesicht nach der anderen gedreht, das Doppeltsehen.

Pick (1981) sah Schiefhals (nach rechts geneigt) infolge von Diphtherie durch Lähmung des linken M. obliquus superior. Nach Tenotomie des rechten Rectus superior guter Erfolg.

Wie bei dem Okulomotorius, so beobachten wir auch, nur viel seltener, beim Trochlearis rezidivierende Lähmungen mit Migräneanfällen. Die Frage, ob diese Fälle denen des Okulomotorius gleichzusetzen wären, bleibt vorläufig noch offen.

v. Lutzenberger (1982) beobachtete bei einem 29jährigen Manne Anfälle von rechtsseitigem Kopfschmerz verbunden mit Unwohlsein, Nausea und Doppeltsehen, hervorgerufen durch eine Lähmung des Trochlearis. Es wurde angenommen, dass durch periodisch

auftretende Schwellung des Sinus cavernosus und dadurch bedingten Druck auf den I. Ast des Trigeminus und den Trochlearis die Störungen zustandegekommen seien.

Scremini (1983). Monatliche Migräneanfälle links, dann zwei Anfälle rechts. 16 Tage nach Beginn der letzten Trochlearisparalyse Nachlass der Schmerzen und Heilung der Paralyse.

In der Orbita verläuft der M. obliquus superior, der Orbitalwand anliegend, zunächst zur Trochlea, einer kurzen, an der Spina trochlearis befestigten, faserknorpeligen Schlinge, wendet sich dann unter einem Winkel von etwa 50° lateral-rückwärts und etwas nach unten und tritt unter dem Rectus superior an den Augapfel, wo er hinter dem Äquator inseriert.

Quintela (1984) sah zwei Fälle von Lähmung des Trochlearis infolge Verletzung der Rolle einmal nach einer Resektion der Wand des Stirnhirns, und einmal nach zufälliger Periostzerreissung.

Müller (1985) fand unter 11 traumatischen Trochlearislähmungen 5, die durch einen basalen Schädelbruch hervorgerufen worden waren, 6mal wurde Verletzung der Trochlea oder Blutung in die Sehnenscheide, 1mal orbitale Hämorrhagie als Ursache angenommen.

Literatur-Verzeichnis.

1. v. Monakow, Die Lokalisation im Grosshirn. Verlag J. F. Bergmann, München und Wiesbaden 1914.
2. Bernheimer, Graefe-Saemisch Handb. d. ges. Augenheilk. I. Teil. I. Bd. VI. Kap.
3. Bartels, Klin. Monatsbl. f. Augenheilk. LXII. 1919.
4. Duval und Laborde, Journ. de l'anat. et physiol. normal. 1880. p. 285.
5. Cramer, Deutsche med. Wochenschr. 1899. Nr. 25 u. 26.
6. Majano, Bollet. dell' ospedale oftalmico. Roma 1903. p. 95.
7. Tsuchi la, Arbeiten aus d. hirnanat. Institut in Zürich. Heft 2. p. 1.
8. Bach, Zeitschr. f. Augenheilk. XVI.
9. Bielschowsky, Lehrbuch der Augenheilkunde von Axenfeld und Ergebn. d. Chir. u. Orthop. IX.
10. Guillery, Arch. f. d. ges. Physiol. Bd. 79. p. 597.
11. Dransart und Vanhoutte, Bull. de la soc. belge d'ophth. 1913. Nr. 34. p. 39.
12. Fuchs, Lehrb. d. Augenheilk.
13. Webster, New York med. Monthly II. 1887. Nr. 1. p. 1.
14. Carter, Lancet II. p. 627. Med. Times and Gaz. 1874. p. 511.
15. Raehlmann, Bericht über d. Augenklinik zu Dorpat von 1897–1881.
16. Liebrecht, Arch. f. Augenheilk. XXXIV. p. 77 u. XXXV. p. 596.
17. Guillery, Arch. f. Augenheilk. XXXV. 1897. p. 120.
18. Blaschek, Zeitschr. f. Augenheilk. IX. p. 416.
19. Westphal, Arch. f. Psych. XIV. p. 87 u. 767
20. Le Conte, Americ. Journ. of Science and Arts. 1872. Ser. II. Vol. 47.
21. Priestley Smith, Ophth. Hosp. Rep. IX. p. 22—34.
22. Bárány, Münch. med. Wochenschr. 1907. 1072. Physiol. u. Pathol. d. Bogengangapparates. Leipzig und Wien, Deuticke. 1907.
23. Bartels, Arch. f. Augenheilk. LXX. 1911. p. 46. Bericht üb. d. 37. ophth. Gesellschaft.
24. Derselbe, Klin. Monatsbl. f. Augenheilk. L. Bd. II. 1912. p. 187.
25. Beck, Zeitschr. f. Sinnesphysiol. Heft 3. 1912. p. 135.
26. Byrne, On the physiol. of the semicircul. canals. New York u. London. 1912. Lewis.
27. Igersheimer, Monatsbl. f. Augenheilk. LII. Bd. p. 337.
28. Negro, Bollet. del policlin. generale di Torino. 1898. II.
29. Nagel, Arch. f. Augenheilk. XLIII. p. 199.
30. Zimmer, Wien. klin. Wochenschr. 1904. Nr. 29.
31. Stargard, Münch. med. Wochenschr. 1911. p. 384.
32. Bielschowsky, Deutsche med. Wochenschr. 1910. p. 1348.

33. Galezowski, Annal. d'oculist. T. CXLIV. 1910. p. 120.
34. Harmann, Transact. of the Ophth. Soc. of Unit. Kingdon. XXIV. p. 239.
35. Coppez, Soc. med. chirurg. du Brabant. 28. Mars. 1899.
36. Block, Weekbl. f. het. Nederl. Tijdschr. v. Geneesk. II. Nr. 6. 1891.
37. Fraenkel, Klin. Monatsbl. f. Augenheilk. 1891. p. 93.
38. Higier, Deutsche Zeitschr. f. Nervenheilk. Bd. 21. 1902, p. 306.
39. Proskauer, Zentralbl. f. prakt. Augenheilk. 1891. April. p. 97.
40. Hubbell, Arch. of Ophth. XXII. 1.
41. Sinclair, Ophth. Review. 1893. p. 80.
42. Bocci, Giorn. d. r. Acad. di med. di Torino. 1893. p. 580.
43. Cantonnet, Arch. d'ophth. XXIX. 1909. p. 216.
44. Gaultier, Gaz. des hôpit. 1911. Nr. 41.
45. Ritzmann, Arch. f. Ophth. XXI. 1. 1875. p. 131—149.
46. Gowers, Brain V. p. 39.
47. Gött, Münch. med. Wochenschr. 1908. p. 1071.
48. Ovio, Arch. di Ottalm. XI. 1903. p. 190.
49. von Bechterew, Neurol. Westnik. VII. 3. 1900. p. 1.
50. Posey, Americ. Journ. of Ophth. 1902. p. 279, 307, 349.
51. Devic und Roux, Revue de méd. 1896. p. 412.
52. Giraud-Teulon, Annal. d'oculist. 1874. 72? 9—17.
53. Hadden, Lancet 1890. June 14; 21 u. 22.
54. Sachs, Zeitschr. f. Augenheilk. III. 287.
55. Rosenfeld, Der vestibuläre Nystagmus und seine Bedeutung für die neurologische und psychiatr. Diagnostik. Berlin, Springer 1911.
56. Bárány, Handb. d. Neurolog. v. Lewandowsky. Bd. I. p. 930.
57. Preyer, Deutsche Rundschau. Bd. 23. p. 198.
58. Raehlmann und Witkowsky, Arch. f. Anat. u. Physiol. I. 454.
59. Bielschowsky, Zeitschr. f. Augenheilk. XII. p. 545.
60. Raehlmann, Klin. Monatsbl. f. Augenheilk. 1879. p. 1.
61. Bielschowsky, Arch. f. d. Physiol. Bd. 136. 1910. p. 658.
62. Derselbe, Zeitschr. f. Augenheilk. XII. p. 545.
63. Féré, Compt. rend. hebdom. des séances de la soc. de biol. 1898. T. V. Nr. 4.
64. Laborde, Duval und Grace, Gaz. des hôpit. 1877. p. 142.
65. Bielschowsky, Zeitschr. f. Augenheilk. XII. p. 545.
66. Frank, Ophth. Record. 1906. p. 118. Chicago Ophth. Society.
67. Weinhold, Klin. Monatsbl. f. Augenheilk. XLI. Bd. II. 1903
68. Lechner, v. Graefes Arch. f. Ophth. XLIV. p. 593.
69. Franke, Münch. med. Wochenschr. 1910. p. 329.
70. Koenigshöfer, Bericht d. 25. Vers. d. ophthalm. Gesellsch. Heidelberg. p. 313.
71. Bielschowsky, Fortschritte der Medizin. 1909. 897.
72. Velhagen, Deutsche med. Wochenschr. 1919. Nr. 22.
73. Bietti, Annali di Ottalm. Clin. ocul. di Napoli. XXXII. 1903. p. 257.
74. Duane, Arch. of Ophth. XXXIV. Nr. 2.
75. Inouye, Ophth. Klinik. 1900. Nr. 18 u. 19.
76. Carpenter, Ophth. Record. 1905. p. 99.
77. Mac Lehore, Ophth. Review. 1893. p. 156.
78. Spuler, Klin. Monatsbl. f. Augenheilk. XLI. Bd. II. 1903. p. 208.
79. Grimsdale und Hope, Transacts of the ophth. Soc. Vol. 33. p. 228.
80. Knapp, Arch. f. Augenheilk. XLIV. 1901. p. 84.
81. Ulrich, Zeitschr. f. Augenheilk. XXI. 1909. p. 177.
82. Hamburger, Klin. Monatsbl. f. Augenheilk. XLIV. 1906. p. 994.
83. Türck, Deutsche med. Wochenschr. 1896. Nr. 13.
84. Elschnig, Wien. klin. Wochenschr. 1913. p. 316.

85. Allins, Arch. f. Augenheilk. XLIV. 1901. p. 84.
86. Green, Ophth. Record. 1913. p. 745.
87. Bahr, Ber. über d. 25. Vers. d. ophth. Gesellsch. zu Heidelberg. 1896. p. 334.
88. Axenfeld und Schürenberg, Münch. med. Wochenschr. 1901. p. 554. Klin. Monatsbl. f. Augenheilk. 1901.
89. Koerber, Clinique ophth. 1903. p. 147.
90. Salus, Arch. f. Augenheilk. LXVIII. 1910. p. 61.
91. Axenfeld, Münch. med. Wochenschr. 1903. p. 577.
92. Tyson, Klin. Monatsbl. f. Augenheilk. XLIX. Bd. II p. 409.
93. Wolff, Arch. f. Augenheilk. XLIV. 79.
94. Schneller, Arch. f. Ophth. XXI. 3. p. 133–198.
95. Mirto, Ophthalmologica I. 1909. p. 218.
96. Bielschowsky, Bericht über d. 37. Versamml. d. ophth. Gesellsch. 1911. p. 192.
97. Krause, Arch. f. Psych. u. Nerv. XXIX. p. 730.
98. Prévost, De la déviation conjug. d. yeux et de la rotation de la tête dans cert. cor. d'hemiplegie Paris.
99. Grasset, Gaz. hebdom. 1879. Nr. 8.
100. Landouzy, Progrès med. 1879. Nr. 36 u. 39.
101. Mader, Wien. med. Presse. 1885. Nr. 3.
102. Sherrington, Proc. Royal Soc. 1893. 52. 556.
103. Delepine, Brit. med. Journ. 1892.
104. Bleuler, Deutsches Arch. f. klin. Med. XXXVII. p. 527 u. XXXVIII. p. 28.
105. Bristowe, Brain. XIV. p. 289.
106. Raymond und Cestan, Gaz. des hôpit. 1903. Nr. 82. Soc. de Neurol. 4. Juin. 1903.
107. Raymond, Gaz. hebdom. de méd. et de chirurg. 1900. Nr. 66.
108. Dutil, Gaz. méd. de Paris. 1887. Nr. 34.
109. Henneberg, Neurol. Centralbl. 1905. p. 332.
110. Poggio, Riv. d. Patol. nerv e ment. XIV. Fasc. 5.
111. Kooykher, Deutsche Zeitschr. f. klin. Med. Bd. 24. p. 605. Fall VI.
112. Grasset, Semaine méd. 1904. p. 153.
113. Leclerc, Lyon. méd. Nr. 30.
114. Joseph, Zeitschr. f. klin. Med. XVI. p. 349.
115. Leichtenstern und Hunnius, Deutsche med. Wochenschr. VII. p. 597.
116. Jaccoud, Gaz. hebdom. XXVI. p. 135.
117. Sabironsky, Ein Fall von Pachymening. int. haemorrh. Inaug.-Dissert. Erlangen 1896.
118. Weyl, Jahrb. f. Kinderheilk. LXIII.
119. Flesch, Monatsschr. f. Psych. u. Neurol. Bd. XLV. 1919. Heft 5.
120. Uhthoff, Bericht über die XXXII. Versamml. d. Heidelb. ophth. Gesellsch. 1905. p. 34.
121. Herzog, Zeitschr. f. klin. Med. LIII. 1904.
122. Witkowski, Arch. f. Psych. IX. 1878. p. 443.
123. Beevor, Brain Jan. 1884.
124. Derselbe, Brain April 1882.
125. Poggio, Neurol. Centralbl. 1908. p. 817.
126. Hustin, La Clinique des Hôp. des Bruxelles 1911. Nov.
127. Pick, A., Prager med. Wochenschr. 1883. Nr. 36.
128. Weisenburg, Journ. of the Americ. Med. Assoc. 1907. 23.
129. v. Bechterew, Neurolog. Westnik VII. Ref. in Jahresber. f. Ophth. 1900. p. 443.
130. Sahli, Deutsch. Arch. f. klin. Med. LXXXVI.
131. Koester, Upsale laekarefoer. forhandl. I. Heft 6 u. 7. Ref. in Jahresber. f. Ophth. 1896. 473.

132. Wirths, Zeitschr. f. Augenheilk. XXVI. p. 318.
133. Stinzing, Münch. med. Wochenschr. 1907. p. 912.
134. Drummond, Lancet II. Nr. 1.
135. Mosher, Americ. Journ. of the Med. Science. 1899. p. 375.
136. Neumann, Berl. klin. Wochenschr. XXVII. p. 403.
137. Dupré und Camus, Revue neurologique 1905. Nr. 6.
138. Westphal, Arch. f. Psych. u. Nerv. XXXIII. p. 206.
139. Oppenheim, Charité-Annalen X. p. 335.
140. Glasow, Arch. f. Psych. u. Nerv. Bd. 45. p. 310.
141. Dupré und Devaux, Nouv. iconogr. de la salpêtrière. 1906. Nr. 3.
142. Oppenheim, Charité-Annalen 1885.
143. Sheridon Delépine, Jahresber. f. Ophth. 1887. 537.
144. Senator, Charité-Annalen XXVIII.
145. Sorel, Recueil de mém. de méd. milit. 1880. Nr. 3. p. 273.
146. Klaas, Über conjugierte Augenablenkung bei Gehirnerkrankungen. Dissert. Marburg 1898.
147. Feinberg, Neurol. Centralbl. 1902. p. 792.
148. Bechterew, St. Petersburger med. Wochenschr. VI. p. 89.
149. Picot, Gaz. hebdom. des science méd. de Bordeaux 1890.
150. Mader, Wien. med. Presse 1885. Nr. 3.
151. Flatau und Koelichen, Deutsche Zeitschr. f. Nervenheilk. XXXI. 177.
152. Roussel, Progrès médical 1886. Nr. 29.
153. Finlay, Lancet I. p. 288.
154. Bonhoeffer, Monatsschr. f. Psych. u. Neurol. Bd. III. 1898.
155. Nonne, Mitteilungen aus den Hamburger Staatskrankenanstalten 1897.
156. Goldthammer, Berl. klin. Wochenschr. 1879. Nr. 24.
157. Henneberg, Charité-Annalen XXIX.
158. Norris, Proceedings of the path. society of Philadelphia. 1901. March.
159. Hochhaus, Deutsche Zeitschr. f. Nervenheilk. Bd. 34. p. 185.
160. Günther, Zeitschr. f. klin. Med. IX. 1. p. 1.
161. Wernicke, Arch. f. Psych. u. Nerv. XX. p. 243.
162. Seeligmüller, Arch. f. Psych. VI. 823.
163. Oppenheim, Charité-Annalen X. p. 335.
164. Blanc, Lyon méd. 1885. Nr. 22.
165. Greiff, Arch. f. Psych. u. Nerv. XIV. 598.
166. Weil, Arch. f. Psych. u. Nerv. XXXIV. 1073.
167. Levy, Deutsche med. Wochenschr. 1908. p. 258.
168. Senator, Charité-Annalen XXVIII.
169. Glasow, Arch. f. Psych. u. Nerv. Bd. 45. p. 310.
170. Hirschl, Wien. klin. Wochenschr. 1899. Nr. 10.
171. Leyden, Internat. Beitr. z. wissensch. Med. 1891. Berlin.
172. Pick, Arch. f. Psych. u. Nerv. XXIII. 896.
173. Senator, Arch. f. Psych. u. Nerv. Bd. 14. p. 643.
174. Dufour, Recueil d'ophth. 1904. p. 699.
175. Bruns, Neurol. Centralbl. XXIII. 16. Juni. p. 578.
176. Touche, Ann. d'ocul. T. CXXIV. p. 212.
177. Knecht, Arch. f. Psych. u. Nerv. XII. 3. p. 480.
178. Dufour, Arch. d'ophth. XXVI. p. 60.
179. Paessler, Münch. med. Wochenschr. 1902. p. 1243.
180. Ranzel, Wien. klin. Wochenschr. 1909. Nr. 35.
181. Rothmann, Deutsche med. Wochenschr. 1894. Nr. 15.
182. Lussanna, Boll. d. Soc. med. proc. di Bergamo V. p. 32.
183. Boinet, Nouv. iconogr. de la salpêtrière 1909. Nr. 4. Fall II.

184. Kooyker, Zeitschr. f. klin. Med. 24. p. 605.
185. White, Brit. med. Journ. II. p. 151.
186. Grasset, Revue neurolog. 1904. Nr. 13.
187. Touche, Revue générale d'ophth. 1902. p. 478.
188. Lépine, Gaz. hebdom. 1873. Nr. 55. p. 77.
189. Soltmann, Breslauer ärztl. Zeitschr. 1883. Nr. 6.
190. Atkinson, Lancet 1878. May and June.
191. Grasset, Gaz. hebdom. 1877. Nr. 8.
192. Ascher, Zeitschr. f. Augenheilk. XI. p. 501.
193. Leichtenstern, Deutsche med. Wochenschr. 1881. p. 597. Hunnius, Über die conjugierte Deviation. Bonn 1881. Inaug.-Dissert.
194. Beyer, Über die Déviation conjuguée bei Gehirnerkrankungen. Inaug.-Dissert. Halle 1892.
195. Rotky, Prager med. Wochenschr. 1906. p. 249.
196. Rohmer, Arch. d'ophth. XXX. p. 370.
197. Uhthoff, Graefe-Saemisch. II. Aufl. Bd. XXII. p. 1416.
198. Millis und Zimmer, New York medical Record 1894. Juli 21.
199. Hughlings Jackson, Ophth. Hosp. Rep. VII. p. 325.
200. Gowers, Brit. med. Journ. I. p. 564.
201. Raymond und Cestan, Société de Neurologie 1903. 4. Juin.
202. Ewald, Verhandl. d. Berl. med. Gesellsch. XXXII. Bd. 1. p. 176.
203. Bristowe, Brain XIV. p. 289.
204. Noceti, Arch. de Oftalm. Hispan. Americ. 1912. Jan. p. 3.
205. Bennet und Lavill, Brain 1889. p. 102.
206. Grasset und Gaussel, Revue neurol. 1905. Nr. 2.
207. Wolff, Arch. f. Augenheilk. XXXVI. 31.
208. De Vincentiis, Annali di Ottalm. XII. p. 274.
209. Hirsch, Zeitschr. f. Augenheilk. IX. p. 268.
210. Poulin, Progrès méd. 1880. Nr. 10.
211. Senator, Arch. f. Psych. u. Nerv. XLV. p. 643.
212. Wernicke, Berl. klin. Wochenschr. 1876. Nr. 27. p. 394.
213. Bruns, Neurol. Centralbl. 1886. Nr. 7.
214. Stevens, Ophth. Record 1904. p. 228.
215. Meyer, Arch. f. Psych. u. Nerv. XIII. 1. 63.
216. Mierzejewsky und Rosenbach, Neurol. Centralbl. 1885. Nr. 16 u. 17.
217. Oppenheim, Charité-Annalen X. p. 335.
218. Wallenberg, Neurol. Centralbl. 1915. Nr. 7 u. 8. p. 230.
219. Gajkiewicz, Medycyna 1879.
220. Bristowe, Lancet II. p. 1.
221. Siemerling, Arch. f. Psych. u. Nerv. Suppl.-Bd. XXII. Suppl. p. 102.
222. Quioc, Memoire sur la déviation conjuguée. Paris 1881.
223. Spiller, Journ. of Nerv and Mental Diseases. Vol. 32.
224. Etter, Schweizer ärztl. Korresp. 1882. Nr. 23 u. 24.
225. Bernhardt, Berl. klin. Wochenschr. 1881. 143.
226. Bennet und Lavill, Brain 1889. p. 102.
227. Bielschowski, Ergeb. d. Chir. u. Orthop. IX. 150.
228. Spitzer, Arbeiten aus dem Obersteinerschen Institut Wien. VI. Heft. 1899.
229. Wallenberg, Arch. f. Psych. u. Nerv. Bd. 27. p. 531.
230. Fischer, Prager med. Wochenschr. 1905. Nr. 49.
231. Blocq und Guinon, Arch. de méd. expérim. 1891. Nr. 1.
232. Schwarz, Münch. med. Wochenschr. 1912. p. 1632.
233. Ormerod, Brit. med. Journ. 1889. 7. Dez.
234. Ballet, Le Progrès méd XIII. Nr. 38. p. 786.

235. Kolisch, Wien. klin. Wochenschr. 1893. Nr. 14.
236. Chassel, Wien. med. Wochenschr. 1892. p. 380. Fall II.
237. Ransohoff, Arch. f. Psych. u. Nerv. Bd. 35. p. 402.
238. Bischoff, Jahrb. f. Psych. u. Neurol. Bd. XV.
239. Bruce, Edinburgh med. chir. Soc. Rev. of Neurol. and Psych. 1903. May.
240. Sabrazes und Cabannes, Arch. d'ophth. T. XVII. p. 164.
241. v. Rad und Butter, Münch. med. Wochenschr. 1918. p. 145.
242. Strozewsky, Neurol. Centralbl. 1900. p. 719.
243. Schlesinger, Wien. klin. Wochenschr. 1902. Nr. 44.
244. Millikin, Transacts of the amer. ophth. soc. 1890.
245. Seggel, Münch. med. Wochenschr. 1903. p. 772.
246. Bregmann, Deutsch. Zeitschr. f. Nervenheilk. Bd. 31. p. 86.
247. O. Wernicke, Arch. f. Augenheilk. Bd. 42. p. 183.
248. Schapringer, New York med. Monatsschr. 1889. Dez.
249. Querenghi, Tribuna med. 1899. p. 177.
250. Oppenheim, Fortschr. d. Med. 1895. I.
251. Uhthoff, Versamml. d. ophth. Gesellsch. zu Heidelberg. 1902.
252. Roth, Neurol. Centralbl. XX. 921.
253. Tödter, Klin. Monatsbl. f. Augenheilk. XLIV. Bd. II. p. 102.
254. Bielschowski, Klin. Monatsbl. f. Augenheilk. XLV. II. Beilageh. p. 72.
255. Lewitzki, Westn. Ophth. 1909. Ref. Jahresber. d. Ophth. 1909.
256. Witkowski, Arch. f. Psych. u. Nerv. 1879. p. 443.
257. Senator, Arch. f. Psych. u. Nerv. XIV. p. 643.
258. Hallopeau und Giraudeau, Union méd. 1883. Nr. 175.
259. Marburg, Deutsch. Zeitschr. f. Nervenheilk. Bd. 41. p. 41.
260. Jolly, Arch. f. Psych. u. Nerv. XXVI. 3. 619.
261. Desnos, L'union méd. 1873. Nr. 6.
262. Bleuler, Deutsch. Arch. f. klin. Med. XXXVII. p. 527.
263. Grasset, Etudes cliniques et anatomo-pathologiques Montpellier. 1878.
264. Bristowe, Lancet. II. 1883. p. 1.
265. Pontoppidan, Neurol. Centralbl. 1885. Nr. 25.
266. de Jonge, Arch. f. Psych. u. Nerv. XIII. 3. 658.
267. Spitzka, Lancet. I. 1886. p. 867.
268. Raimist, Neurol. Centralbl. 1908. p. 762.
269. Alexander und v. Frankl-Hochwart, Arbeiten a. d. Obersteinerschen Institut in Wien. Bd. XI. p. 385.
270. Bach, Zeitschr. f. Augenheilk. VIII. p. 213.
271. Prévost, De la déviation conjug. des yeux. Cinquant ainuaire de la Soc. de Biol. 1900.
272. Kümmell, Deutsch. Zeitschr. f. Nervenheilk. Bd. 36. p. 132.
273. Adler, Die Symptomatologie d. Kleinhirnerkrankungen. Wiesbaden, J. F. Bergmann. 1899.
274. Panas, Gaz. des hôp. 1875. p. 454.
275. Uhthoff, Graefe-Saemisch. 2. Aufl. XII. Bd. 22. Kap. p. 1232. Rivist. sperim. di fren. e di med. legale XI. p. 254.
276. Landouzi, Gaz. méd. 1873. Nr. 3.
277. Laignel-Lavastine und Halbron, Revue gén. d'ophth. 1908. p. 143.
278. Jacobsohn und Jamane, Arch. f. Psych. u Nerv. XXIV. p. 80.
279. Pollok, Prag. med. Wochenschr. 1920. Nr. 6. Ponsabscess.
280. Sommer, Deutsch. med. Wochenschr. 1902. Nr. 3.
281. Cassirer und Schmieden, Münch. med. Wochenschr. 1910. p. 2470.
282. Trotter, Brit. med. Journ. 1908. 14. März.
283. Posthumus-Meyjes, Nederl. Tijdschr. v. Geneesk. II. 244. 1911.

284. Japha, Zeitschr. f. prakt. Ärzte. 1898. Nr. 20 u. 21.
285. Panas, Gaz. des hôp. 1875. p. 454.
286. Poulard und Boufle, Recueil d'ophth. 1909. p. 132.
287. Jolly, Arch. f. Psych. u. Nerv. XXVI. p. 619.
288. Bielschowsky, Deutsche Zeitschr. f. Nerv. XXII. H. 1/2. p. 54.
289. Steinert und Bielschowsky, Münch. med. Wochenschr. 1906. p. 1613.
290. Wirths, Zeitschr. f. Augenheilk. XXVI. p. 316.
291. Rönne, Klin. Monatsbl. f. Augenheilk. XLIX. p. 661.
292. Neumann, Wien. klin. Wochenschr. 1913. p. 909.
293. Maas, Neurol. Centralbl. 1913. p. 521.
294. Bertelsen und Rönne, Monatsschr. f. Psych. u. Neurol. 1909. H. 3.
295. Marburg, Deutsche Zeitschr. f. Nervenheilk. Bd. 41. p. 14.
296. Finny, Dublin. Journ. of med. scienc. 1889. 380.
297. Mac Gregor, Lancet. 1886. Dec. 11.
298. Hughlings-Jackson, Ophth. Hosp. Rep. VIII. p. 325.
299 Priestley Smith, Ophth. Hosp. Rep. 185.
300. Nagel, Münch. med. Wochenschr. 1897. p. 886.
301. Uhthoff, Arch. f. Psych. u. Nerv. XXI. 1 u. 2.
302. Kampferstein, Arch. f. Augenheilk. Bd. 49. p. 47.
303. Marsa, Annali di ottalm. e Lavori d. Clinic. ocul. di Napoli. XXXI. p. 666.
304. v. Bergmann, Volkmanns Samml. klin. Vortr. Nr. 190.
305. Albutt, Ophth. Hosp. Rep. 1874. p. 384.
306. Zacher, Arch. f. Psych. u. Nerv. XIV. 3. 463.
307. J. Levy, Inaug.-Dissert. Berlin 1890.
308. Valk, Amer. Journ. of Ophth. 1906. p. 100.
309. Bleuler, Arch. f. klin. Med. XXXVII. p. 527.
310. Lederer, Ophth. Klin. 1898. II. Nr. 5.
311. Spiller, Journ. of Nerv. and Ment. Diseases. 1904. Vol. 32.
312. Oppenheim, Die Geschwülste des Gehirns. 1896.
313. Nothnagel, Topische Diagnostik. Berlin. 1879.
314. v. Monakow, Gehirnpathologie. 1897. Wien.
315. Bach, Zeitschr. f. Augenheilk. II. 1899. p. 315.
316. Bouchaud, Arch. génér. de méd. 1903. 31. März.
317. Biancone, Riv. sperim. di freniatrie. XXV.
318. Borchardt, Neurol. Centralbl. XXVIII. 162.
319. Bruce, Ophth. Soc. of the United Kingd. Ophth. Rev. 1907. 217.
320. Gruner und Bertolotti, Nouv. iconog. de la salpêtr. 1905. Nr. 2.
321. Lang und Fitzgerald, Lancet. II. 1882. p. 103.
322. Verrey, Recueil d'ophth. 1893. p. 567.
323. Hartmann, Zeitschr. f. Heilk. XXIII. 258.
324. Eisenlohr, Münch. med. Wochenschr. 1890 Nr. 20. p. 364.
325. Hope, Inaug.-Dissert. Halle 1888.
326. Bruce, Ophth. Review. 1901. p. 189.
327. Poensgen, Neurol. Centralbl. 1906. p. 38.
328 Steinert und Bielschowsky, Münch. med. Wochenschr. 1906. p. 1613.
329. Weiss, Wien. klin. Wochenschr. 1899. Nr. 9.
330. Shannon, Annals of Ophth. 1907. Jan.
331. v. Hösslin, Münch. med. Wochenschr. 1896. p. 292.
332. Lichtheim, Deutsche med. Wochenschr. 1892. Nr. 461.
333. Freund, Neurol. Centralbl. 1913. p. 1215.
334. Henoch, Graefe-Saemisch. XI. p. 659.
335 Uhthoff, Graefe-Saemisch. II. Aufl. XXII. Kap. XI. Bd. 926. 931.
336. Freund, Berl. klin. Wochenschr. 1911. p. 734.

337. Nieden, Centralbl. f. prakt. Augenheilk. 1880. Juli.
338. Gallus, Deutsch. med. Wochenschr. 1907. p. 659.
339. Snell, Ophth. Review. 1903. p. 28.
340. Reich, Neurol. Centralbl. 1904. p. 662.
341. Ch. Jacob, Deutsche Zeitschr. f. Nerv. Bd. V. p. 188.
342. E. Neisser, Münch. med. Wochenschr. 1905. p. 2491.
343. Haskovec, Wien. klin. Wochenschr. 1912. Nr. 36.
344. Kölpin, Arch. f. Psych. u. Nerv. Bd. 45. p. 595.
345. Posey, Ophth. Record. 1903. p. 544.
346. Chaillous, Annal. d'oculist. I. CXXXVIII. p. 254.
347. Babinski, Annal. d'oculist. T. CXXIV. p. 56.
348. Suckling, Lancet. 1887. Oct. 1.
349. von Schröder, St. Petersb. Wochenschr. 1893. p. 208.
350. Marie, Revue générale d'ophth. 1901. p. 417.
351. Teillais, Annal. d'oculist. T. CXXII. p. 19.
352. Grunert und Bertolotti, Nouv. iconogr. de la salpetrière. 1905. Nr. 2.
353. Suckling, Brit. med. Journ. I. p. 828.
354. Kornilow, Deutsche Zeitschr. f. Nervenheilk. Bd. 23. p. 417.
355. Sauvineau, Recueil d'Ophth. 1894. 592.
356. Spiller, Arbeiten a. d. Wiener Neurol. Institut. XV. 352,
357. Tödter, Klin. Monatsbl. f. Augenheilk. XLIV. Bd. II. 102.
358. Grunert und Bertolotti, Nouv. iconogr. de la salpetrière. 1905. Nr. 2.
359. Gordinier, Journ. of Nerv. and Mental Disease. 1901.
360. Suckling, Brit. med. Journ. I. 1888. p. 464.
361. Wernicke, Berl. klin. Wochenschr. 1876. Nr. 27. p. 394.
362. Hope, Inaug.-Dissert. Halle 1888.
363. Bielschowsky, Deutsche Zeitschr. f. Nervenheilk. XXII. 1 u. 2.
364. Guthrie und Turner, Wien. med. Blätter. 1895. Nr. 13.
365. Lichtheim, Deutsche med. Wochenschr. 1892. Nr. 46.
366. Poensgen, Neurol. Centralbl. 1906. 38.
367. May, Lancet 1887. I. Nr. 16.
368. Hectoen, Journ. of the Americ. med. Assoc. February 11. 1893.
369. Hayne, Arch. f. Augenheilk. XXXIV. 24.
370. Stölting und Bruns, Arch. f. Ophth. XXXIV. 3. 92.
371. Priestley Smith, Ophth. Hosp. Rep. IX. 1888. 22—34.
372. A. Graefe, Bericht d. VII. internat. Ophth.-Kongr. zu Heidelberg. 1888. p. 30.
373. Peters, Centralbl. f. prakt. Augenheilk. August 1889. 225.
374. Burckhardt, Münch. med. Wochenschr. 1889. 193.
375. Barrett, Med. Journ. of Australaria. 1903. May 20.
376. Cunningham, Transact. of the Ophth. Soc. of the United Kingdon XXXIII. 1913. p. 156.
377. Benzler, Deutsche militärärztl. Zeitschr. 1889. Nr. 7. 301.
378. Weber, Nouv. iconogr. de la salpetrière 1906. Nr. 3.
379. Borel, Arch. d'ophth. VII. 503.
380. Bunzel, Prager med. Wochenschr. 1896. Nr. 17.
381. Bouveret und Curtillet, Gaz. hebdom. 1890. Nr. 43. p. 512.
382. Uhthoff, Berl. klin. Wochenschr. 1897. Nr. 22.
383. Gallus, Deutsche med. Wochenschr. 1907. 659.
384. Alexander, Breslauer ärztl. Zeitschr. 1888. Nr. 3.
385. Grandclement, Revue générale 1890. 195.
386. Stölting, Klin. Monatsbl. f. Augenheilk. XLIV. Bd. I. 261.
387. de Watteville, Neurol. Centralbl. 1887. Nr. 10.
388. Votruba, Ref. Jahresb. f. Ophth. 1902. 443.

389. Westcott und Pusey, Journ. of the Americ. med. Assoc. 1903. 8 July.
390. Straub, Arch. f. Augenheilk. XXIII. 274.
391. Donath, Wien. klin. therapeut. Wochenschr. 1903. 1187.
392. Bouveret und Curtillet, Gaz. hebdom. 1890. Nr. 43. 512.
393. Parinaud, Annal. d'oculist. XCV, p. 205.
394. Hofmann, Bericht üb. d. 28. Vers. d. ophth. Gesellsch. zu Heidelberg. 1900. 117.
395. Bielschowsky, Bericht üb. d. 28. Vers. d. ophth. Gesellsch. zu Heidelberg 1900. 93.
396. Duane, Arch. f. Ophth. XXXIV. Nr. 2.
397. Straub, Centralbl. f. prakt. Augenheilk 1897. p. 8.
398. Popow, Neurol. Westnik XI. Heft 1.
399. Braunschweig, Klin. Monatsbl. f. Augenheilk. XLVI. I. 644.
400. Dor, Ophth. Klinik 1898. Nr. 14.
401. Flesch, Ophth. Klinik 1905. Nr. 23.
402. Winawer, Dziennik zjazdu lek. pol. 1900. Nr. 5.
403. Zentmayer, Ophth. Record 1913. 373.
404. v. Hippel, Münch. med. Wochenschr. 1902. 122.
405. Derselbe, Klin. Monatsbl. f. Augenheilk. 1902. 122.
406. Pasetti und Salani, Annali di Ottalm. XXXVI. 281.
407. Homén, Finska Läkaresällskapets Handlingar 1909. 838.
408. Glebowa, Sitz. d. Ophth. Gesellsch. in Odessa 1908. 9. April.
409. Beaumont, Ophth. Review 1900. 116.
410. Libensky, Ref. Jahresber. f. Ophth. 1905. 474.
411. Westphal, Münch. med. Wochenschr. 1889. Nr. 4. p. 68.
412. Davidovits, Szemészet Nr. 6 Orvosi Hetilap 1900.
413. v. Fragstein und Kempner, Deutsche med. Wochenschr. 1898. Nr. 35.
414. Koelichen, Gaz. lekarska 1904. Nr. 9 u. 10.
415. Marburg, Zeitschr. f. Augenheilk. XXII. 543.
416. Hoche, Deutsche Zeitschr. f. Nervenheilk. 1897. 420.
417. Sauvineau, Revue générale d'ophth. 1892. 271.
418. Filatow, Sitz. d. Ophth. Gesellsch. in Odessa 1905. 8. März.
419. Hoppe, Berl. klin. Wochenschr. 1892. Nr. 14.
420. Siemerling, Arch. f. Psych. u. Nerv. XXVI. 3. 889.
421. Vidal und Marinesco, Bull. méd. 1897. 14 Avril.
422. T. Cohn, Deutsche med. Wochenschr. 1897. Nr. 49.
423. Eisenlohr, Deutsche med. Wochenschr. 1884. Nr. 34. p. 554.
424. Zeri, Riv. sperim. di frenatria XXI. 580.
425. Kinichi, Arch. f. Psych. u. Nerv. Bd. 39. 982.
426. Dejerine, Progrès méd. 1884. Nr. 43.
427. Marina, Über multiple Augenmuskellähmungen. 1896. p. 200. Fall XXII.
428. Juliusburger und Kaplan, Neurol. Centralbl. 1899. 486.
429. Vigouroux und Fourmaned, Recueil d'ophth. 1911. p. 91.
430. Dejèrine und Petrén, Revue de méd. 1893. Nov.
431. Buzzard, Brain V. p. 34.
432. Eichhorst, Korrespondenzbl. f. Schweizer Ärzte 1889. Nr. 14.
433. Henneberg, Monatsschr. f. Psych. u. Neurol. XVI. Heft 4.
434. Grabower, Deutsche Zeitschr. f. Nervenheilk. IX. 82.
435. Wyscheslawtzewa, Inaug.-Dissert. Berlin 1909.
436. Oppenheim, Berl. klin. Wochenschr. 1888. p. 1061.
437. Jendrassik, Neurol. Centralbl. IX. 377.
438. Köhler, Inaug.-Dissert. Erlangen 1893.
439. Bergh, Hygiea 1882. 252.
440. Giannelli, Riv. sperim. di frenatria XXIV. 1—2.
441. Bristowe, Brain. July 1883. 167.

442. Bollinger, Münch. med. Wochenschr. 1887. Nr. 41.
443. Joseph, Zeitschr. f. klin. Med. XVI. 3/4. 349.
444. Marburg, Deutsche Zeitschr. f. Nervenheilk. Bd. 41. p. 41.
445. Nothnagel, Wien. med. Blätter 1882. 1.
446. Curschmann, Med. Klinik 1906. Nr. 36.
447. Etter, Schweizer ärztl. Correspondenzbl. 1882. Nr. 23 u. 24.
448. Bernhardt, Berl. klin. Wochenschr. 1881. 143.
449. Bischoff, Jahrb. f. Psych. u. Neurol. Bd. XV.
450. Hock, Die syphilitischen Augenkrankheiten. p. 116.
451. Sauvineau, Clinique ophth. 1895. Mai.
452. Spitzer, Arb. a. d. Institut f. Anat. u. Phys. d. Zentralnervensystems v. Obersteiner. VI. Heft.
453. Jolly, Arch. f. Psych. u. Nerv. XXVI. 3. 619.
454. Dustin und van Lint, Nouv. iconogr. de la salpetrière 1909. Nr. 6.
455. Busse, Deutsches Arch. f. klin. Med. XXXXI. 241.
456. Heine, Münch. med. Wochenschr. 1918. p. 419.
457. Ross, Manchester med. Soc. 1884. 9067.
458. Hirano, Inaug.-Dissert. Erlangen 1892.
459. P. Meyer, Arch. f. Psych. u. Nerv. XIII. 1. 64.
460. Wernicke, Arch. f. Psych. u. Nerv. VII. 513.
461. Bristowe, Brain. July 1883. 167.
462. Handford, Brit. med. Journ. 1898. Nr. 1955.
463. Banham, Lancet 1884. 461.
464. Raymond und Cestan, Annal. d'oculist. CXXV. p. 197.
465. Saenger, Neurol. Centralbl. 1899. p. 237.
466. Ashby, Med. Times and Gaz. I. 1884. 114.
467. Pasquale Ferraro, Rivista internaz. di med. e chirurg. 1885. Nr. 7—9.
468. Ballet, Progrès méd. 1880. p. 766.
469. Neumann, Münch. med. Wochenschr. 1918. 441.
470. Ladame und v. Monakow, Nouvelle Iconographie de la Salpètrière XIII. 1.
471. Hallopeau und Giraudeau, Union méd. 1883. Nr. 175.
472. Hunnius, Die Symptomat. d. Brückenkr. u. d. conj. Deviat. d. Augen bei Hirnkrankheiten. Bonn 1881.
473. Gombault, Arch. de méd. et experim. IV. Nr. 2.
474. Fischer, Deutsche med. Wochenschr. 1898. Nr. 36.
475. Gee und Troth, Brain Spring. 1898.
476. Queirolo, Gaz. hebdom. de méd. et de chirurgie. 1900. Nr. 21.
477. Dutil, Gaz. médic. de Paris 1887. Nr. 34.
478. d'Espine, Revue méd. de la Suisse romande. 1886. Nr. 6.
479. Spitzka, New York Journ. of Nerv. and Ment. Disease XIII. p. 1931.
480. Oppenheim, Monatsschr. f. Psych. u. Nerv. XVIII. Heft 2.
481. Garel, Revue de médicine 1882. Nr. 7.
482. Flatau, Berl. klin. Wochenschr. 1899. Nr. 18.
483. Nieden, Arch. f. Augenheilk. X. Erg.-Heft. p. 603.
484. Benvenuti, Annali di Neurologie. XIX. Fasc. 2.
485. Queirolo, Gaz. hebdom. 1900. 15 Mars.
486. Winkler, Ref. Jahresber. f. Ophth. 1911. 467.
487. Becker, Arch. f. Psych. u. Nerv. Bd. 35. p. 492.
488. Sticker, Münch. klin. Wochenschr. 1887. Nr. 49. 987.
489. Bernhardt, Berl. klin. Wochenschr. XXVII. 1890. p. 981.
490. Janssen, Virchows Arch. f. prakt. Anat. Bd. 139. Heft 2.
491. Gee und Troth, Brain Spring. 1898.
492. Ormerod, Path. Transact. XI. 1890.

493. Vastarini-Creci, Annali di Nevrologia. XIV. p. 177.
494. Brasch, Neurol. Centralbl. 1892. Nr. 8.
495. Mills, Univers. of Pennsylv. Med. Bullet May 1904.
496. Zenner, Journ. of Nerv. and Ment. Disease. January 1910.
497. Lautenbach, Philadelphia med. Times. 1876. 28 Oct.
498. Bauer und Gy, Revue neurolog. 1909. Nr. 20.
499. Bruns, Die Geschwülste. Berlin, Karger.
500. Langdon, Brain 1895.
501. Schmidt, Berl. klin. Wochenschr. 1880. Nr. 21.
502. Sander, Deutsche Zeitschr. f. Nervenheilk. XII. Heft 5 u. 6.
503. Hofmann, Virchows Arch. f. path. Anat. 146. Heft 3.
504. Cassirer, Arch. f. Psych. u. Nerv. Bd. 36. p. 153.
505. Bostroem, Neurol. Centralbl. 1919. Nr. 21.
506. Margulièss, Münch. med. Wochenschr. 1908. p. 1414.
507. Beck, Virchows Arch. f. path. Anat. Bd. 94. 369.
508. Moeli und Marinesco, Arch. f. Psych. u. Nerv. XXIV. 655.
509. Strözewski, Neurol. Centralbl. 1900. p. 719.
510. Carl Mayer, Jahrb. f. Psych. u. Neurol. XVI.
511. d'Espine, Revue méd. de la Suisse romande 1886. Nr. 6.
512. Wood, Ophthal. Record 1904. p. 529.
513. Henoch, Charité-Annalen V. 461.
514. Otto Wernicke, Arch. f. Augenheilk. XLII. p. 183.
515. Bischoff, Jahrb. f. Psych. u. Neurol. Bd. XV.
516. Schuster und Bielschowsky, Zeitschr. f. klin. Med. XXXIV.
517. Dutil, Gaz. méd. de Paris. 1887. Nr. 34.
518. Bischoff, Jahrb. f. Psych. u. Neurol. XV.
519. Simon, Breslauer ärztl. Zeitschr. 1883. Nr. 21.
520. Holzhäuer, Inaug.-Dissert. Berlin 1903.
521. Wiersma, Psychiatr. en Neurol. Blad. 1899. p. 603.
522. Reitz, Münch. med. Wochenschr. 1897. 571.
523. Bleuler, Arch. f. klin. Med. XXXVII. 527 u. XXXVIII. 28.
524. Mackenzie, Brain July 1883. 221.
525. Stöwetzki, Neurol. Centralbl. 1900. 719.
526. Mills, Internation. Clinic. Vol. III. 5 Series. p. 150.
527. Hudovering, Ref. Jahresber. f. Ophth. 1902. 426.
528. Hoppe, Berl. klin. Wochenschr. 1893. Nr. 10.
529. Halben, Deutsche med. Wochenschr. 1909. p. 1093.
530. Hochhaus, Münch. med. Wochenschr. 1904. 183.
531. Schulz, Neurol. Centralbl. 1891. 578.
532. Stern, Zeitschr. f. klin. Med. LXI. 1907.
533. Nothnagel, Wien. med. Blätter. 1882. p. 1.
534. R. Pfeiffer, Deutsche Zeitschr. f. Augenheilk. V. Heft 6.
535. Ormerod, Patholog. Transact. XI. 1890.
536. Jacobsohn und Jamane, Arch. f. Psych. u. Nerv. XXIV. p. 80.
537. Reinhold, Berl. klin. Wochenschr. 1886. Nr. 25.
538. Kidd, St. Bartholom. Hosp. Rep. XIII. 1878.
539. Oppenheim, Berl. klin. Wochenschr. 1899. Nr. 19.
540. Uhthoff, Tagebl. d. deutschen Naturf. u. Ärzte. 59. Versamml.
541. v. Scarpatetti, Mitteil. d. Ver. d. Ärzte in Steiermark. Jahrg. 34. p. 119.
542. Schneider, Inaug. Dissert. Wiesbaden 1893.
543. Booth, Journ. of Nerv. and Ment. Disease. 1890 October.
544. Winocouroff, Arch. f. Kinderheilk. XLVI.
545. Chvostek, Med. Jahrb. 1882. Heft 3. p. 381.

546. Perkinson und Herford, Ophth. Review. 1908. 133.
547. Arnheim, Arch. f. Kinderheilk. XXVII.
548. Pineles, Arbeiten aus Obersteiners Laboratorium. Heft 4.
549. Fry, Journ. of Nerv. and Ment. Disease. March 1905.
550. Magnus, Nors. Mag. f. Lägevidensk. 1904. 241.
551. Siemerling, Berl. klin. Wochenschr. 1908. 633 u. 700.
552. May, Lancet I. 1887. Nr. 16.
553. Schmidt, Wien. klin. Wochenschr. 1898. Nr. 51.
554. Rybalkin, Neurol. Centralbl. 1884. 537.
555. Stedmann-Bull, Americ. Journ. of Ophth. 1892. 313.
556. R. Müller, Deutsche med. Wochenschr. 1898. Nr. 49.
557. Paterson, Brit. med. Journ. 1908. July 18.
558. Goldenberg, Berl. klin. Wochenschr. 1909. 279.
559. Hadden, Brit. med. Journ. II. 1884. p. 123.
560. Stewart, Brain Winter 1904.
561. Hamburger und Brodnitz, Mitteil. a. d. Grenzgeb. d. Med. u. Chir. XIX. Heft 2.
562. A. Knapp, Münch. med. Wochenschr. 1908. 1003 u. 1081.
563. Müller, Deutsche Zeitschr. f. Nervenheilk. XXII. 375.
564. Gordinier, Americ. Journ. of Med. Science. May 1899.
565. Schultze, Deutsche Zeitschr. f. Nervenheilk. IX. 3/4. 217.
566. Bruns, Deutsche med. Wochenschr. 1892. Nr. 7.
567. Koester, Ref. Virchows Jahrb. über d. Leist. u. Fortschr. d. ges. Med. II. 192.
568. Ballet und Armand-Delille, Nouv. iconogr. de la salpêtrière. 1902. Nr. 3.
569. Ballet, Recueil ophth. 1901. 692.
570. Bruns, Neurol. Centralbl. 1898. 603.
571. v. Kafka, Ref. Jahresber. f. Ophth. 1908. 449.
572. v. Beck, Münch. med. Wochenschr. 1896. 235.
573. Goebel, Neurol. Centralbl. 1898. 325.
574. Reich, Neurol. Centralbl. 1910. 103.
575. Levinge, Brit. med. Journ. II. 52. 1878.
576. Mann, Deutsches Arch. f. klin. Med. LXXXV. Fiedlers Festschrift.
577. Raimist, Arch. f. Psych. Bd. 46. p. 127.
578. Bettelheim, Arch. f. klin. Med. XXXV. 607.
579. Uckermann, Zeitschr. f. Ohrenheilk. XLVI. 303.
580. Pick, Arch. f. Psych. u. Nerv. Bd. 37. 216 u. 468.
581. Boettiger, Neurol. Centralbl. 1910. 434.
582. Pfeifer, Arch. f. Psych. u. Nerv. Bd. 34. p. 72.
583. Müller, Neurol. Centralbl. 1905. 790.
584. Hirsch, Inaug.-Dissert. Würzburg 1891.
585. Stinzing, Münch. med. Wochenschr. 1907. 912.
586. Lenz, Arch. f. Ophth. LXXII. 1. 4. 195.
587. Nonne, Syphilis und Nervensystem. 1907. 24. Fall.
588. Kny, Neurol. Centralbl. 1889. Nr. 10.
589. Pawinski, Gaz. lek. 1891. Nr. 33.
590. Sturm, Inaug.-Dissert. Würzburg 1885.
591. Marcuse, Berl. klin. Wochenschr. 1912. 1394.
592. Feilchenfeld, Neurol. Centralbl. 1885. p. 409.
593. Uhthoff, Arch. f. Ophth. XXXIX. 1. H. 1 u. 3. p. 126.
594. Köppen, Arch. f. Psych. u. Nerv. XXVI. p. 98.
595. Gessler, Correspondenzbl. d. Württemb. ärztl. Landesvereins. 1899. Nr. 69.
596. Bergerhof, Inaug.-Dissert. Würzburg 1879.
597. Touche, Soc. de neurol. Mars 1911.
598. v. Hoesslin, VI. ärztl. Bericht der Kuranstalt Neu Wittelsbach 1892.

599. Ferrier, Brain. 1882. April.
600. Westphal, Arch. f. Psych. u. Nerv. Bd. 36. 656.
601. Oppenheim, Zit. bei Uhthoff: Syphilis d. Centralnervensystems. p. 45. Fall VIII.
602. Fejer, Ref. Jahresber. f. Ophth. 1906. 439.
603. Siemerling, Arch. f. Psych. u. Nerv. XX. H. 1.
604. Oppenheim, Virchows Arch. Bd. 104. 1886.
605. Virchow, Virchows gesammelte Abhandlungen. 1847. p. 414.
606. Nonne, Neurol. Centralbl. 1919.
607. Rumpf, Die syphilit. Erkrankungen des Nervensystems. p. 526.
608. Hutchinson, Brit. med. Journ. April 1878.
609. Riegel, Münch. med. Wochenschr. 1907. 2649.
610. Fejer, Arch. f. Augenheilk. LVII. 179.
611. Deutschmann, Beiträge z. Augenheilk. H. 81. p. 19.
612. Weiler, Neurol. Centralbl. 1905. 682.
613. Alexander, Syphilis und Auge. 2 Hefte. Wiesbaden 1889.
614. Babinski und Charpentier, Ann. d'oculist. T. CXXV.
615. Grunert, Ber. ü. d. ophth. Ges. zu Heidelberg. 1911. 148.
616. Fuchs, Wien. med. Wochenschr. 1917. Nr. 46.
617. Coccius, Universitätsprogramm. Leipzig 1871.
618. Courmont und Rollet, Annal. d'oculist. 1901. Bd. 125. p. 346.
619. Dreisch, Münch. med. Wochenschr. 1898. 627.
620. Retzlaff, Inaug.-Dissert. Berlin. 1907.
621. Donath, Wien. med. Wochenschr. 1901. Nr. 15.
622. Derselbe, Deutsch. Zeitschr. f. Nervenheilk. XXIX. 546.
623. Jolly, Berl. klin. Wochenschr. 1894. Nr. 12.
624. v. Steeden, Geneesk. Tijdschr. v. Neederl. Indie. XLVII. Nr. 5.
625. Roscioli, Jl. Manicomio. 1890. VI. p. 185.
626. Herzog, Deutsche Zeitschr. f. Nervenheilk. Bd. 37. 122.
627. Rothmann, Neurol. Centralbl. 1903. 244.
628. Wadsworth, Transact. of the Amer. Ophth. Soc. 1809. 4081.
629. Bouchaud, Arch. génér. de méd. 31 Mars. 1903.
630. Uhthoff, Deutsch. med. Wochenschr. 1906. 819.
631. Stinzing, Deutsche med. Wochenschr. 1909. 1499.
632. Claiborne, Pediatrics X. Nr. 1.
633. Bach, Zeitschr. f. Augenheilk. II. 315 u. 455.
634. Fiedler, Jahresber. d. Gesellsch. f. Nat. u. Heilk. in Dresden. 1887. 385.
635. Steffen, Berl. klin. Wochenschr. 1864. Nr. 20.
636. Strümpell, Neuropath. Mitt. Deutsch. Arch. f. klin. Med.
637. Bach, Arch. f. Ophth. XLIX. 519.
638. Fuchs, Jahresber. f. Neurol. u. Psych. 1917. p. 142.
639. Feilchenfeld, Neurol. Centralbl. 1885. Nr. 18. p. 409.
640. Nothnagel, Wien. med. Wochenschr. 1883. Nr. 18. 554.
641. v. Jonkowski, Rev. mens. des malad. de l'enfance. p. 197.
642. Römer und Stein, Arch. f. Ophth. LVIII. 291.
643. Tschernyschew, Wratsch. XX. p. 449.
644. Bielschowski, Deutsche med. Wochenschr. 1907. p. 45.
645. Raymond, Nouv. Iconog. de la salpêtrière. Sept. 1893.
646. Rivault, Paral. ocul. postdiphth. Thèse de Paris. 1901.
647. Goodall, Brain. 18. p. 282.
648. Parkinson, Lancet. 21. Jan. 1899.
649. Kraus, Centralbl. f. prakt. Augenheilk. 1894. 427.
650. v. Rad, Arch. f. Psych. u. Nerv. XXX. p. 82.
651. Boedecker, Arch. f. Psych. u. Nerv. XXVIII. 244.

652. Hoppe, Berl. klin. Wochenschr. 1892. Nr. 14.
653. Nothnagel, Anz. d. k. k. Gesellsch. d. Ärzte in Wien. 1884. Nr. 18 u. 27.
654. Juler und Harris, Amer. Journ. of Ophth. 1892. 313.
655. Sorgo, Wien. med. Wochenschr. 1902. Nr. 2.
656. Goldzieher, Centralbl. f. prakt. Augenheilk. 1893. p. 44.
657. Jocqs, Clinique ophthalm. 1902. 369.
658. Altherr, Inaug.-Dissert. Würzburg 1879.
659. Luce, Münch. med. Wochenschr. 1903. 579.
660. Bristowe, Brain. July 1883.
661. Raymond, Gaz. hebdom. de méd. et de chir. 1904. Nr. 68.
662. Pontoppidau, Hosp. Tid. 1884. 1137.
663. Sachs, Amer. Journ. of the med. Science. 1891. März.
664. Bouveret und Chapotot, Revue de méd. 1892. Sept.
665. Goldzieher, Neurol. Centralbl. XII. 746.
666. Shaw und Barber, Brooklin. med. Journ. 1892. Januar.
667. Ch. St. Bull, New York med. Journ. 1883. August. p. 148.
668. Sabrazes und Cabannes, Arch. d'ophth. T. XVII. p. 164.
669. Lombrior und Puscarin, Revue neurolog. 1911. Nr. 14.
670. Köppen, Arch. f. Psych. u. Nerv. Bd. XXX. p. 954.
671. v. Frankl-Hochwart, Deutsche Zeitschr. f. Nervenheilk. Bd. 37. p. 455
672. Masing, St. Petersburger med. Wochenschr 1893. Nr. 42.
673. Kahler, Prager Zeitschr. f. Heilk. VIII. 1. p. 1.
674. Hoppe, Journ. of Nerv. and Ment. Dis. 1912. Nr. 2.
675. Taylor, Deutsche Zeitschr. f. Nervenheilk. 1894. H. 1.
676. Spiller, Amer. Journ. of med. scienc. 1903. July.
677. Nonne, Neurol. Centralbl. 1898. 1141.
678. Velter, Arch. d'ophth. XXXII. 725.
679. Ormerod, Path. Transact. XI. 1890.
680. Lenoble und Aubineau, Revue générale d'ophth. 556. 1904.
681. Siemerling, Arch. f. Psych. u. Nerv. Bd. 40. p. 41.
682. Jakob, Deutsche Zeitschr. f. Nervenheilk. V. 188. 1894.
683. Cuisset und Raviart, Presse méd. 1900. Nr. 87.
684. Hoppe, Journ. of Nerv. and Ment. Dis. 1912. Nr. 2.
685. Biancone, Rivista sperim. di frenatria. XXV.
686. van Oordt, Deutsche Zeitschr. f. Nervenheilk. XVIII.
687. Uhthoff, Graefe-Saemisch. II. Aufl. II. Teil. XI. Bd. p. 1085.
687a. Hoppe, Berl. klin. Wochenschr. 1892. Nr. 14.
688. Preston, Journ. of Nerv. and Ment. Dis. 1892. Vol. 7.
689. Peabody, Med. Record. 1886. Juni 26.
690. Moos und Steinbrügge, Zeitschr. f. Ohrenheilk. X. 87.
691. Inglis und Feenwich, Brit. med. Journ. 1907. 21. Sept.
692. Auerbach und Grossmann, Mitt. a. d. Grenzgeb. d. Med. u. Chir. XVIII
693. Bing, Revue générale d'ophth. 1912. 576.
694 Coxwell, Brit. med. Journ. 1883. 20. Okt.
695. Siemerling, Berl. klin. Wochenschr. 1908. 633 u. 700.
696. Jacobsohn und Jamane, Arch. f. Psych. u. Nerv. XXIV. 80.
697. Rayer, Wernicke Lehrbuch. Bd. III. p. 418.
698. Raimist, Arch. f. Psych. u. Nerv. Bd. 46. p. 127.
699. A. Knapp, Münch. med. Wochenschr. 1908. 1003 u. 1081.
700. Brandenburg, Inaug.-Dissert. Rostock 1912.
701. Pfeiffer, Arch. f. Psych. u. Nerv. Bd. 42. p. 451.
702. Niessl v. Mayendorf, Jahrb. f. Psych. u. Neurol. XXVI. p. 13.
703. Gross, Deutsche Zeitschr. f. Nervenheilk. XXIX. 456.

704. Ducamp, Progrès méd. 1891. Nr. 37.
705. Uckermann, Zeitschr. f. Ohrenheilk. XLVI. 303.
706. Steinbrügge, Deutsche med. Wochenschr. 1897. Nr. 41.
707. Saenger, Neurol. Centralbl. 1905. 1071.
708. Macewen, Brit. med. Journ. 1888. Vol. II. p. 310.
709. Glynn, Brit. med. Journ. Sept. 1888.
710. Wolff, Berl. klin. Wochenschr. 1909. p. 1380.
711. Greenfield, Brit. med. Journ. 1887. N. 1363. Febr. 12.
712. Müller, Deutsche Zeitschr. f. Nervenheilk. XXII. 375.
713. Oppenheim, Arch. f. Psych. u. Nerv. XXI. 2. 560, 705 u. XXII. 27.
714. Ballet, Recueil d'ophth. 1901. 372.
715. Ballet und Armand-Delille, Nouv. iconogr. de la salpetrière 1902. Nr. 3.
716. Bielschowsky, Ber. üb. d. 30. Versamml. d. ophth. Gesellsch. zu Heidelberg. 1902. p. 164.
717. Bruns, Neurol. Centralbl. 1898. Nr. 17.
718. Koester, Ref. Virchow-Hirschs Jahresber. üb. d. Fortschr. i. d. ges. Med. II. 1. 1896. 92.
719. Seguin, New York med. Record 1881. Febr. 26.
720. Bruns, Neurol. Centralbl. 1898. Nr. 17.
721. Wollenberg, Neurol. Centralbl. 1903. 437.
722. Holzhäuer, Inaug.-Dissert. Berlin 1903.
723. v. Pfungen, Wien. med. Blätter 1883. Nr. 8—11.
724. Soetlin, II. Ber. d. Privatheilanstalt f. Gemütskr. Wien 1891.
725. Friedreich, Beiträge zur Lehre von den Geschwülsten innerhalb der Schädelhöhle. Würzburg 1853. p. 92.
726. Wollenberg, Arch. f. Psych. u. Nerv. XXXI. p. 206.
727. Reverdin und Valette, Revue méd. de la Suisse romande 1903. Nr. 6.
728. Graff, Deutsche med. Wochenschr. 1899. Nr. 35.
729. Wernicke, Neurol. Centralbl. VII. 513.
730. Duchek, Nothnagels top. Diagnostik p. 122.
731. Hancke, Inaug.-Dissert. Bonn 1880. 28.
732. Schüle, Prager med. Wochenschr. 1881. Nr. 37.
733. Pick, Prager med. Wochenschr. 1892. Nr. 24.
734. Nieden, Centralbl. f. Nervenheilk. II. 1879. Nr. 8.
735. Barabaschew, Wien. klin. Wochenschr. 1893. Nr. 17.
736. Kraus, Centralbl. f. prakt. Augenheilk. 1894. Febr. p. 43.
737. Webster, New York med. Record 1890. June 7.
738. Meczkowski, Ref. Jahresb. f. Ophth. 1902. 401.
739 Kwiatowsky, Thèse de Paris 1879.
740. Kraus, Centralbl. f. prakt. Augenheilk. 1894. p. 43.
741. Demicheri, Annal. d'oculist. T. CXXVIII. p. 268.
742. Caspar, Klin. Monatsbl. f. Augenheilk. XLVII. Bd. I. p. 613.
743. Kraus, Inaug.-Dissert. Tübingen 1903.
744. Little, Transact. of the Americ. Ophth. Soc. 1880. p. 76.
745. Dunn, Ophth. Record 1903. 424.
746. Snyders, Arch. f. Augenheilk. LIX. p. 55.
747. v. Haselberg, Charité-Annalen XXVII.
748. Posey, Ophth. Record 1909. p. 370.
749. Rhein, Journ. of Med. research. XVIII. 1. 1908.
750. Remak, Neurol. Centralbl. Januar 1888.
751. Blaschek, Deutsch. Beitr. f. prakt. Augenheilk. Heft 44. p. 25.
752. Bielschowsky, XLI. Bericht d. ophth. Gesellsch. zu Heidelberg. Kl. Bl. f. A. LXI. 348.
753. Sorgo, Wien. med. Wochenschr. 1902. Nr. 2.
754. Christ, Deutsches Arch. f. klin. Med. XLVI. p. 497.

755. Siemerling, Arch. f. Psych. u. Nerv. Bd. 40. p. 41.
756. Grunert und Bertolotti, Nouv. iconogr. de la salpetrière 1905. Nr. 2.
757. v. Pfungen, Wien. med. Blätter. 1883. Nr. 7.
758. Infeld, Neurol. Centralbl. 1908. p. 94.
759. Jakobaeus, Ref. Virchow-Hirsch Jahresb. VI. 146.
760. Schüle, Münch. med. Wochenschr. 1894. 605.
761. E. Neisser, Münch. med. Wochenschr. 1905. 2491.
762. Eisenlohr, Deutsche med. Wochenschr. 1892. Nr. 47.
763. Raimann, Jahrb. f. Psych. u. Neurol. XX. p. 36.
764. Böttiger, Arch. f. Psych. u. Nerv. XXI. 2. 572.
765. Strümpell, Deutsches Arch. f. klin. Med. XXVIII. 1. 43,
766. Wynhoff und Scheffer, Psychiol. en Neurol. Bladen 1900.
767. Saenger, Münch. med. Wochenschr. 1905. 2343.
768. Hartmann, Wien. klin. Wochenschr. 1900. Nr. 42.
769. Westphal, Münch. med. Wochenschr. 1889. Nr. 4. p. 68.
770. Holden, Transact. of the Americ. ophth. Soc. Torthy-second Annal Meeting 1906. p. 220.
771. Guibert, Arch. d'ophth. XIV. 542.
772. Boino-Rodsewitsch, Ref. Jahrb. f. Ophth. 1902. 431.
773. v. Economo, Encephalitis lethargica.
774. Brasch, Neurol. Centralbl. XI. 226.
775. Heubner, Charité-Annalen XXV.
776. Lagrange, Soc. franç. d'ophth. 1901. Mai.
777. Axenfeld und Schürenberg, Münch. med. Wochenschr. 1901. 559.
778. Stephenson, Rep. of the Soc. for the study of dis. of children XI. p. 117.
779. Stieven, Americ. Med. 1903. 11. April.
780. Barck, Americ. Journ. of Ophth. 1903. 367.
781. Koster, Zeitschr. f. Augenheilk. III. 304.
782. Pacetti, Ref. Jahresber. f. Ophth. 1896. p. 23.
783. Siemerling, Arch. f. Psych. u. Nerv. XXIII. 764.
784. Mac Kinlay, Ophth. Review 1887. p. 85.
785. Warrington, Ophth. Review 1897. p. 99.
786. Péchin, Revue génér. d'ophth. 1902. 9–12.
787. Collins, Centralbl. f. prakt. Augenheilk. 1909. 208.
788. Ziehen, Berl. klin. Wochenschr. 1908. 1557.
789. Schmidt, Deutsche Zeitschr. f. Nervenheilk. X. 1897. Heft 5 u. 6.
790. Gourzein, Revue méd. de la Suisse romande 1896. Dec.
791. Pflüger, Correspondenzbl. f. Schweizer Ärzte 1897. Nr. 11.
792. Motolese, Annali di Ottalm. e Lavori della clin. oculist. di Napoli XXXIII. 107.
793. Heards, Ophth. Record 1901. 315.
794. Cooper, Brit. med. Journ. 1910. 917.
795. Chaillous und Pagnicz, Nouv. iconogr. de la salpetrière 1905. Nr. 6.
796. Endelmann, Ref. Jahresber. f. Ophth. 1908. 242.
797. Hamburger, Centralbl. f. prakt. Augenheilk. 1907. p. 10.
798. Levinsohn, Klin. Monatsbl. f. Augenheilk. XLV. Bd. II. 391.
799. Gessner, Münch. med. Wochenschr. 1902. 553.
800. Bennet, Revue de méd. 1894. p. 13.
801. Luton, cit. bei Gubler, Gaz. hebdom. 1859. Nr. 6.
802. Marotte, L'Union méd. 1853.
803. Gubler, Gaz. hebdom. 1859. Nr. 6.
804. Mayor, Ref. Nothnagel, Top. Diagnostik p. 1901.
805. Stark, Beitr. zur Klinik d. Tuberkul, herausgegeben von Brauer. II. Heft. p. 1.
806. Sachs, Americ. Journ. of the Med. Science. 1891. March.

807. Finkelnburg, Deutsche Zeitschr. f. Nervenheilk. XXI. 438.
808. Beck, Virchows Archiv. 94. p. 369.
809. Lindsay Steven, Glasgow med. Journ. 1899. Nr. 2.
810. Mohr, Cit. bei Friedreich 725.
811. Bristowe, Lancet II. 1883. p. 103.
812. Archamboult, Recueil d'ophth. 1878. p. 92.
813. Warner, Med. Times and Gaz. I. 1880 p. 64.
814. Oyon, Gaz. méd. de Paris 1870. p. 585.
815. Souques und Bonnus, Revue neurol. 1896. Nr. 22.
816. Putowski, Gaz. lekarska 1894. Nr. 24.
817. Sutton, Brit. med. Journ. 1871.
818. Findeisen, Inaug.-Dissert. Würzburg 1883.
819. Hughlings-Jackson, Ophth. Hosp. Reporter. Bd. VIII. p. 87.
820. Pick, Zeitschr. f. Heilk. 1892.
821. Achard und Levy, Neurol. Centralbl. 1902. 719.
822. Bundschuh, Inaug.-Dissert. Würzburg 1909.
823. Weber, Chirurg. Transact. 1863.
824. Alexander, Deutsche med. Wochenschr. 1887. Nr. 18.
825. Cassirer, Deutsche Zeitschr. f. Nervenheilk. IX. p. 99.
826. Schrader, Inaug.-Dissert. Halle 1884.
827. Duchek, Wien. med. Jahrb. 1864.
828. Putowski, Neurol. Centralbl. XIV. 177.
829. Kahler und Pick, Zeitschr. f. Heilk. Prag II. 301.
830. Schüll, Arch. f. Psych. u. Nerv. XXVII. 295.
831. Siemerling, Arch. f. Psych. u. Nerv. XXII. Heft 1.
832. Cestan und Bourgeois, Recueil d'ophth. 1900. 400.
833. Kahler und Pick, Arch. f. Psych. u. Nerv. X. 2. 334.
834. Leube, Deutsch. Arch. f. klin. Med. XXX. p. 217.
835. Cuisset und Raviart, Presse méd. 1900. Nr. 87.
836. Hirschberg, Brit. med. Journ. 1879. Aug. 321.
837. Leyden, Zeitschr. f. klin. Med. V. 170.
838. Zimmermann, Arch. of Ophth. XXIV. Nr. 1.
839. Ducamp, Progr. méd. 12. Sept. 1891.
840. Pye-Smith, Manchester med. Society. 8 March 1884.
841. Mönkemöller und Kaplan, Allgem. Zeitschr. f. Psych. Bd. 56. Heft 5.
842. Sachs, New York. med. Journ. 1891. 2 Mai.
843. Wising, Hygieca. XLVII. p 239.
844. Kopcszynski, Deutsche Zeitschr. f. Nervenheilk. XX. 1901.
845. Doergens, Zur Symptomatologie und Diagnostik der Hirntumoren. Inaug.-Dissert. Würzburg 1880.
846. Wagner, Arch. f. Heilk. 1863.
847. Herxheimer, Über Lues cerebri. Inaug.-Dissert. Würzburg 1885.
848. Pitres, Journ. de med. de Bordeaux. 1890. Nr. 2.
849. Moeli, Arch. f. Psych. u. Nerv. XXX. 907.
850. Rossi und Roussy, Revue génér. d'ophth. 1907. 524.
851. Leyden, Zeitschr. f. klin. Med. V. 2. 165.
852. Wernicke, Allgem. med. Zeitung. 1893. Nr. 48 u. 49.
853. Hartmann, Münch. med. Wochenschr. 1897. Nr. 38.
854. Rothmann, Neurol. Centralbl. 1905. 665.
855. Charcot, Médécine moderne. 1893. Nr. 17.
856. Halban und Infeld, Arbeit. a. d. Neurol. Institut an der Univ. Wien. IX. 328.
857. Marcuse, Berl. klin. Wochenschr. 1912. 1394.
858. Lees, Brit. med. Journ. I. 1883. 113.

859. Bruns, Neurol. Centralbl. 1910. 833.
860. Flesch, Neurol. Centralbl. 1908. 496.
861. Saenger, M., Arch. f. Psych. und Nervenkr. X.
862. Rosenthal, Österr. med. Jahrb. 1870, zit. bei Nothnagel, Top. Diagnostik. p. 185.
863. Richards, Brit. med. Journ. 1886. 24. IV.
864. Mendel, Neurol. Centralbl. IV.
865. Nissen, Jahrb. f. Kinderheilk. LIV.
866. Bouveret und Chapotot, Revue méd. Sept. 1892.
867. Boinet, Nouv. Iconogr. de la salpêtrière. 1909. Nr. 4.
868. Bouchaud, Revue de méd. Nr. 7. p. 595.
869. Baginski, Berl. klin. Wochenschr. 1884. Nr. 28.
870. Krafft-Ebing, Wien. klin. Wochenschr. 1889. Nr. 49. 897.
871. Gierlich, Arch. f. Psych. u. Nerv. Bd. 47. 288.
872. v. Pfungen, Wien. med. Blätter. 1883. Nr. 8.
873. Heubner, Arch. f. Psych. u. Nerv. XII. 586.
874. Batten, Ophthalm. Review. 1910. p. 90.
875. Saenger, M., Arch. f. Psych. u. Nerv. X. 150.
876. Kinichi, Arch. f. Psych. u. Nerv. Bd. 39. 982.
877. Kahler, Prag. med. Wochenschr. 1887. Nr. 5.
878. Dreher, Deutsche Zeitschr. f. Nervenheilk. XV. 58.
879. Wortmann, Jahrb. f. Kinderheilk. XX. 300.
880. Oddo und Olmes, Revue générale d'ophth. 1901. 427.
881. Uhthoff, Bericht über die XXXII. Vers. d. ophthal. Gesellschaft zu Heidelberg. 1905. p. 84.
882. Heine, Berl. klin. Wochenschr. 1905. Nr. 25.
883. Leichtenstern, Deutsche med. Wochenschr. 1885. Nr. 31.
884. Callan, Arch. of Ophth. XX. Nr. 1. p. 327.
885. Uhthoff, Über die bei der Syphil. des Cerebrospinalsystem vorkommenden Augenstörungen. Leipzig 1893. p. 122.
886. Campbell, Neurol. Centralbl. 1907. 776.
887. Thomsen, Arch. f. Psych. u. Nerv. XVIII. 2. 616.
888. Kohn, Zeitschr. f. Heilk. Bd. XVII.
889. Mill, Unit. of Pennsylv. Med. Bulletin. May 1904.
890. Gianulli, Rivista sperim. di frenatria. XXIII. 1897.
891. Muratow, Ref. Jahrb. of Ophth. 1901. 394.
892. Quervain, Deutsche Zeitschr. f. Chir. Bd. 5. p. 380.
893. Henschen, Über die Geschwülste der hinteren Schädelgrube etc. Jena. Fischer 1910.
894. Leischner, Grenzgeb. d. Med. u. Chir. Bd. 22. p. 675.
895. Oppenheim, Neurol. Centralbl. 1910. 338.
896. Fränkel und Hunt, Med. Record. 19.3. Dec.
897. Kümmell, Zeitschr. f. klin. Med. VI. 282. 1880.
898. Handford, Brit. med. Journ. 1898. Nr. 1955.
899. Hirano, Inaug.-Dissert. Erlangen 1892.
900. Sprinthorpe, Austral. Journ. 1888. 15 August.
901. Babinski, Annales d'ocult. T. XXXVI. p. 54.
902. Kron, Neurol. Centralbl. 1912. p. 1537.
903. Blumenau, ref. Jahresber. f. Ophth. 1901. 382.
904. Lépine, Revue neurolog. 1903. Nr. 22.
905. Saenger, Neurol. Centralbl. 1900. 187.
906. Nonne, Neurol. Centralbl. 1907. 86.
907. Moniz, Nouv. Iconog. de la salpêtrière. XXV. Nr. 6.
908. Püschmann, Deutsche med. Wochenschr. 1906. 836.
909. Ross, Manchester med. Soc. 1884. 906.

910. Nonne, Münch. med. Wochenschr. 1907. 288.
911. Moos, Zeitschr. f. Ohrenheilk. XXV. p. 1.
912. Tertsch, Zeitschr. f. Augenheilk. XXIV. p. 210.
913. Ocker, Ein Fall von Hirntumor. Göttingen 1884.
914. Norris, Transact. of the Amer. Ophth. Soc. 26 Annual Meeting 470. 1890.
915. Kohts, Deutsche med. Wochenschr. 1906. 325.
916. Henneberg, Arch. f. Psych. u. Nerv. XXX. 205.
917. Henneberg und Koch, Arch. f. Psych. u. Nerv. Bd. 36. p. 251.
918. Blessig, St. Petersburger med. Zeitschr. 1866. 65—80.
919. Kron, Deutsche Zeitschr. f. Nervenheilk. XXIX. 450.
920. Stevens, Zeitschr. f. Ohrenheilk. VIII. 290.
921. Küttner, Berl. klin. Wochenschr. 1909. 571.
922. Umber, Neurol. Centralbl. 1907. p. 89.
923. Schwarz, Berl. klin. Wochenschr. 1909. 1143.
924. Alexander und v. Frankl-Hochwart, Arbeiten a. d. neurol. Institut in Wien. XI. 385.
925. Hirano, Inaug.-Dissert. Erlangen 1892.
926. Danis und Geerts, Ophthalmology. IX. p. 17.
927. Gierlich, Deutsche med. Wochenschr. 1908. p. 1800.
928. Saenger, Neurol. Centralbl. 1906. p. 88.
929. Henschen (Folke), Über Geschwülste der hinteren Schädelgrube, insbesondere des Kleinhirnbrückenwinkels. Jena 1910.
930. Williams, Brit. med. Journ. 1891. II. 574.
931. Dinkler, Zeitschr. f. Nervenheilk. Bd. I. p. 371.
932. Unverricht, Fortschritte der Medizin. 1887. p. 791.
933. Rothmann, Deutsche med. Wochenschr. 1893. 923.
934. Grünwald, Münch. med. Wochenschr. 1895. Nr. 22.
935. Schmidt-Rimpler, Arch. f. Augenheilk. XVIII. 152.
936. Risel, Centralbl. f. allgem. Pathol. und path. Anatomie. XX. 510.
937. Adamkiewicz, Wien. med. Wochenschr. 1889. Nr. 2.
938. Powers, St. Bartholom. Hosp. Rep. Vol. IX. London 1873. p. 181.
939. Hirsch, Deutsche med. Wochenschr. 1908. 2296.
940. Walko, Münch. med. Wochenschr. 1905. 1269.
941. Mingazzini, Arch. ital. di Otologia. Vol. VII.
942. Hirschl, Wien. klin. Wochenschr. 1899. Nr. 10.
943. Wallenberg, Deutsche Zeitschr. f. Nervenheilk. Bd. XI. 391.
944. Gowers, Edinburg med. Journ. January 1897.
945. Trömner, Neurol. Centralbl. 1909. 165.
946. Morris und Lewis, Journ. of Nerv. and Ment. Disease. XXVI. 670.
947. Oppenheim, Charité-Annalen. XI.
948. Bell, Physiol. u. pathol. Unters., übersetzt von Romberg 1882. p. 217.
949. Bruns, Ref. Jahresber. f. Ophth. 1905. 428.
950. Hosch, Arch. f. Augenheilk. XXVIII. p. 311.
951. Heusser, Virchows Arch. f. path. Anat. CX. p. 9.
952. Saenger, Deutsche med. Wochenschr. 1888. 949.
953. Spalding, Arch. f. Augenheilk. X. 3. 312.
954. Bailly, Centralbl. f. allg. Pathol. u. pathol. Anat. 1901. 303.
955. Juler und Harris, Americ. Journ. of Ophthal. 1895. 358.
956. Yamaguchi, Klin. Monatsbl. f. Augenheilk. 1903. Beilageheft. p. 180.
957. Türck, Zeitschr. d. Gesellsch. d. Wien. Ärzte. Sept. 1855.
958. Nettleship, Lancet. II. 1883. 668.
959. S. Kohn, Zeitschr. f. Heilk. 1896. XVII.
960. Boinet, Nouv. iconogr. de la salpêtrière. 1909. Nr. 4.

961. Stedman-Bull, Americ. Journ. of Ophth. 1892. 313.
962. Dreschfeld, Brit. med. Journ. II. 1880. 203.
963. Nonne, Neurol. Centralbl. 1907. 86.
964. Stiefler, Ver. d. Ärzte in Oberösterr. 1912. 1766.
965. Hagelstamm, Deutsche Zeitschr. f. Nervenheilk. XIII. Heft 3 u. 4.
966. Cicaterri, Riv. di pathol. nerv. e ment. XII.
967. Pontoppidau, Hospit. tid. 3 R. 1887. V. Nr. 4—5.
968. Simon, Brit. med. Journ. 1886. 2 January.
969. Moebius, Centralbl. f. Nervenheilk., Psychiat. etc. 1887. Nr. 15. p. 449.
970. Hulke, Medic. Times and Gaz. 1877. Nr. 1386.
971. Menard, Nouveau Montpellier méd. 1894. Nr. 28 u. 29.
972. Gjör, Schmidts Jahrb. 1869. Bd. 155.
973. Schwabach und Bielschowsky, Deutsche med. Wochenschr. 1909. 793.
974. Herringham und Hinds Lowell, Lancet. 1910. January 19.
975. Sternberg, Zeitschr. f. klin. Med. XIX. p. 579.
976. Fenger, Zit. bei Romberg, Lehrb. d. Nerv. III. Aufl. p. 262.
977. Krause, Neurol. Centralbl. 1906. 374.
978. Flesch, Wien. klin. Wochenschr. 1909. Nr. 4.
979. Burnett, Arch. f. Augen u. Ohren. VII. 2. 472.
980. Stamm, Heidelb. med. Annalen. 1839. V. 1. p. 50.
981. Riegel, Münch. med. Wochenschr. 1901. 320.
982. Hartmann, Wien. klin. Wochenschr. 1902. Nr. 21.
983. Ayrolles, Progrès méd. 1884. Nr. 9.
984. Anton, Mitteil. d. Ver. d. Ärzte in Steiermark. 1896. Jahrg. 33. Nr. 3. p. 41.
985. Thomas, John Hopkins Hospit. Report. II. Nr. 6.
986. Leitner, Ref. Jahresber. f. Ophth. 1898. 521.
987. Möbius, Centralbl. f. Nervenheilk. V. 465.
988. de Luca, Sicilia medic. 1890. II. p. 479.
989. Rothmann, Neurol. Centralbl. 1904. 40.
990. Mendel, Neurol. Centralbl. 1904. 626.
991. Moebius, Centralbl. f. Nervenheilk., Psych. etc. 1887. Nr. 15. 449.
992. Stinzing, Münch. med. Wochenschr. 1907. 912.
993. Nothnagel, Zeitschr. f. klin. Med. XVI. Heft 5 u. 6.
994. Kupferberg, Deutsche Jahrb. f. Augenheilk. IV.
995. Bruns, Arch. f. Psych. u. Nerv. XX. 2. 495.
996. Weber und Papadacki, Nouv. iconogr. de la salpêtrière. 1905. 2.
997. Heubner, Die luetischen Erkrankungen der Hirnarterien. Leipzig 1874. Beobachtung 456.
998. Wagner, Arch. f. Heilk. 1863. IV. p. 173.
999. Doergens, Inaug.-Dissert. Würzburg 1880.
1000. Ross, Brain. Januar 1885.
1001. Okinczyc und Küss, Annal. d'oculist. T. CXXXVIII. p. 174.
1002. Westphal, Allg. Zeitschr. f. Psych. 1863. XX. Heft 5 u. 6.
1003. Marchand, Revue générale d'ophth. 1905. 328.
1004. Shinoya, Med. Gesellsch. in Tokio. 1911. 2360.
1005. d'Alché, De la migraine ophthalmoplegique. Thèse de Paris 1896.
1006. Moebius, Deutsche Zeitschr. f. Nervenheilk. Bd. 17. Heft 3 u. 4.
1007. L. Rosenthal, Wien. Sitzungsber. Bd. 73. Abt. III. 10.
1008. Rothfeld, Ref. Jahresber. f. Ophth. 1910. 499.
1009. Barabeschew, Ref. Jahresber. f. Ophth. 1898. 555.
1010. Scalinci, Gazetta internazionale di med. e chirurgia Napoli. 1912.
1011. Klinedinst, Ophthalmology. Vol. IX. p. 35.
1012. Plantenga, Neederl. Pogheelk. Bijdr. Lief. IX. p. 33.

1013. Karplus, Jahrb. f. Psych. u. Neurol. XXII. 158.
1014. Warschowsky, Westnik Ophth. 1907. p. 47.
1015. Jochmann, Deutsche med. Wochenschr. 1906. 617.
1016. Margulies, Medic. Klinik. 1910. Nr. 33 u. 34.
1017. Alexander, Deutsche med. Wochenschr. 1911. 989.
1018. Morgano, Annali di Ottalm. e Lavori della Clinica Oculista di Napoli. XXIX. p. 16.
1019. Petella, Annali di medicina nasale. Aprile 1902.
1020. Cassirer, Berl. klin. Wochenschr. 1910. 268.
1021. Grebler, Inaug.-Dissert. Jena 1898.
1022. de Lapersonne, Clinique Ophth. 1907. p. 90.
1023. Kollarits, Deutsche Zeitschr. f. Nervenheilk. XVI. Heft 1 u. 2.
1024. Schilling, Münch. med. Wochenschr. 1903. 776.
1025. Stirling, Arch. f. Augenheilk. LVI. 291.
1026. Seiffer, Neurol. Centralbl. 1900. 539.
1027. Paderstein, Deutsche med. Wochenschr. 1907. 762.
1028. Parenteau, Recueil d'ophth. 1894. 400.
1029. Plaveč, Zeitschr. f. Nervenheilk. Bd. 32. p. 183.
1030. Strzeminsky, Ref. Jahresber. f. Ophth. 1902. p. 645.
1031. Stirling, Ophthalm. Review. 1900. p. 91.
1032. Karplus, Wien. klin. Wochenschr. 1899. Nr. 10.
1033. Strzeminsky, Arch. f. Ophth. LI. 464.
1034. Russel, Brit. med. Journ. 1903. 1020.
1035. Koch, Münch. med. Wochenschr. 1912. 284.
1036. Spiller und Posey, Ophthalm. Record. 1905. p. 194.
1037. Veasey, Ophthalm. Record. 1909. 385.
1038. Fisher, Ophthalm. Review. 1907. p. 31.
1039. v. Luzenberger, Manicomio. XIII.
1040. Bornstein, Gaz. lekarska. 1907. Nr. 2—4.
1041. Charcot, Progrès med. 1890. Nr. 31 u. 32.
1042. Brissaud, Leçon sur les mal. nerv. Paris 1895. p. 364—445.
1043. Mingazzini, La paralisi recidivante del Nerv oculom. Roma 1897. p. 79.
1044. Leclerc, Revue générale d'ophth. 1912. p. 429.
1045. Sil, Ref. Jahresber. f. Ophth. 1908. 479.
1046. Winawer, Ref. Jahresber. f. Ophth. 1900. 431.
1047. Chabbert, Progrès méd. 1895. 15. 241.
1048. Meadel, Deutsche med. Wochenschr. 1906. Nr. 20. 785.
1049. Bornstein, Gaz. lekarska. 1907. Nr. 2—4.
1050. Flatau, Die Migräne. Berlin 1912.
1051. Hudovernig, Ref. Jahresber. f. Ophth. 1907. 466.
1052. Antonelli, Journ. de méd. de Paris. 1903. 8. Feb.
1053. Wallace, Ophthalm. Record. 1911. 119.
1054. Wyss und Schäffer, Virchows Arch. XXXV. Heft 3. p. 415.
1055. Metz, The Ohio State Medical Journal. Dec. 1913.
1056. Brissaud, Journ. de méd. et de chir. prat. 1896. 25. Mai.
1057. Rutter, Lancet 4. Febr. 1899.
1058. Zentmeyer, Americ. Med. 1902. 27. Dez.
1059. Fage, Recueil d'ophth. 1909. p. 209.
1060. Galezowski, Recueil d'ophth. 1906. 654.
1061. Traquais, Ophthalm. Review. 1913. p. 65.
1062. W. Löffler, Correspondenzbl. f. Schweiz. Ärzte. 1918. Nr. 28.
1063. Caspar, Arch. f. Augenheilk. XLVIII. 177.
1064. Vogel, Inaug.-Dissert. Leipzig 1912.

1065. Galezowski und Beauvois, Recueil d'ophth. 1906. 654.
1066. Carpentier, Journ. de méd. de Bruxelles Mag. Mai 1873. p. 385.
1067. Heydemann, Inaug.-Dissert. Rostock 1904.
1068. Tooth, St. Bartholom. Hosp. Rep. Vol. XXIX. 1897.
1069. Fischer, Charité-Annalen. Bd. X. H. 2. 1863. p. 162.
1070. Lautenbach, Philadelphia med. Times 1876. 28. Okt.
1071. Papadacki, Revue néurolog. 1904. Nr. 12.
1072. Nothnagel, Anz. d. k. k. Gesellsch. d. Ärzte in Wien. 1884. Nr. 18 u. 27.
1073. Bull, Norsk. Magaz. R. 3. Bd. 7. p. 890.
1074. Fiedler, Jahresber. d. Gesellsch. f. Nat. u. Heilk. Dresden. 1887. p. 85.
1075. Beykovsky, Wien. med. Wochenschr. 1904. Nr. 19.
1076. Paschеff, Zeitschr. f. Augenheilk. XXII. 260.
1077. Grey Glover, Lancet I. 1883. p. 539.
1078. Hutchinson, Ref. Wernicke, Gehirnkrankheiten. III. 318.
1079. Bartholow, Americ. Journ. Oct. 1872.
1080. Schmidt, Berl. klin. Wochenschr. 1880. Nr. 21.
1081. Hunnius, Zur Symptom. d. Brückenerkr. u. üb. d. konjug. Deviation. Bonn 1881.
1082. Hallopeau und Giraudeau, Union méd. 1883. Nr. 175.
1083. Karplus, Arbeiten a. Prof. Obersteiners Laboratorium. 1902. H. 8.
1084. Killian, Inaug.-Dissert. Würzburg 1879.
1085. Hey, Inaug.-Dissert. Berlin 1898.
1086. Rauchfuss, Petersb. med. Wochenschr. 1878. Nr. 7.
1087. Fiedler, Jahresber. d. Gesellsch. f. Nat. u. Heilk. in Dresden. 1887. p. 85.
1088. Salusburry Mac Nalty, Lancet. 1908. Dec. 5.
1089. Dickinson, Liverpool and Manchester med. a. surg. Reporter. 1878.
1090. Möser, Deutsch. Arch. f. klin. Med. XXXV. 418.
1091. Bonsdorff, Inaug.-Dissert. Helsingfors 1906.
1092. C. Krauss, Inaug.-Dissert. Tübingen 1908.
1093. Panas, Arch. d'ophth. I. 3. 1880.
1094. H. Brun, Klin. Beitr. z. Chir. Bd. 38. p. 352.
1095. Hauptmann, Inaug.-Dissert. Greifswald 1897.
1096. Müller, Zeitschr. f. Augenheilk. XIX. 383.
1097. Robert, Ref. v. Bergmann Deutsche Chir. XXX. 399.
1098. Förstemann, Inaug.-Dissert. Jena 1896.
1099. Krauss, Inaug.-Dissert. Tübingen 1908.
1100. Genouville, Arch. d'ophth. XIII. p. 65.
1101. Bloch, Inaug.-Dissert. Berlin 1891.
1102. Dujardin, Recueil d'ophth. 1896. 738.
1103. Sheen, Brit. med. Journ. Febr. 1. 1890.
1104. Lauder, Ophth. Record. 1903. 202.
1105. Ferri, Annali di Ottalmol. XVIII. 6. 352.
1106. Schuster, Münch. med. Wochenschr. 1901. 949.
1107. Rupp, Zeitschr. f. Heilk. XXVI. Dez.
1108. Isakowitz, Zeitschr. f. Augenheilk. XVI. Bd. 1. p. 31.
1109. Rhein und Risley, Americ. Med. Oct. 1906.
1110. Friedmann, Arch. f. Psych. u. Nerv. XXIII. 1. 230.
1111. Badel, Bull. et mém. de la soc. d'ophth. et laryng. Bordeaux. T. II. 1894. 748.
1112. Müller, Arch. f. Augenheilk. LXIX. 178 u. LXX. 54.
1113. v. Frankl-Hochwart, Arbeiten a. d. neurol. Inst. d. Wien. Univ. H. IX. 1902.
1114. Thomsen, Arch. f. Psych. u. Nerv. XIX. 1. 185.
1115. Oppenheim, Zeitschr. f. klin. Med. XI. H. 2 u. 3.
1116. Fejer, Centralbl. f. prakt. Augenheilk. 1913. p. 166.
1117. Lilienfeld, Neurol. Centralbl. 1885. 352.

1118. Schulz, Neurol. Centralbl. 1885. Nr. 19. 433.
1119. Raimann, Wien. klin. Wochenschr. 1900. Nr. 2.
1120. v. Sarbó, Neurol. Centralbl. 1909. 619.
1121. Fontan, Recueil d'ophth. 1883. 309.
1122. Wilkinson, Ophth. Record. 1904. 189.
1123. Jan, Recueil d'ophth. 1885. p. 98.
1124. Meyer, Münch. med. Wochenschr. 1910. 165.
1125. Coulter, Journ. of Nerv. and Ment. Dis. June 1909.
1126. Stinzing, Deutsche med. Wochenschr. 1909. 1499.
1127. Bohde, Zeitschr. f. klin. Med. XXV. 161.
1128. Schönborn, Münch. med. Wochenschr. 1907. 983.
1129. Schijfsma, Ref. Jahresber. f. Ophth. 1899. 501.
1130. Rossolimo, Revue neurolog. 1899. Nr. 15.
1131. Havage, Revue de méd. Févr. 10. 1891.
1132. Dammront-Mayer, Ref. Marina: Die multiplen Augenmuskellähmungen. p. 122.
1133 Herzog, Deutsche Zeitschr. f. Nervenkrankh. Bd. 37. p. 122.
1134. Uhthoff, Arch. f. Ophth. XXXII. 4. 95.
1135. Goodall, Brain 18. p. 282.
1136. Rolleston, Arch. of Pediatrie. Mai 1913.
1137. Paul Meyer, Virchows Arch. Bd. 58. p. 181.
1138. Mendel, Deutsche med. Wochenschr. 1885. Nr. 8.
1139. Kraus, Neurol. Centralbl. 1888. Nr. 17.
1140. Parkinson und Stephenson, Lancet 21. Jan. 1899.
1141. Perrin, Arch. de méd. des enfants. 1902. Nr. 12.
1142. Wuillomenet, Annal. d'occulist. CXXII. p. 65.
1143. Teillais, Annal. d'occulist. T. CXXX. p. 14.
1144. Schirmer, Samml. zwangl. Abhandl. a. d. Geb. d. Augenheilk. von Vossius. I. H. 4. 1896.
1145. Rother, Inaug.-Dissert. Breslau 1912.
1146. Standford Morton, Ophthalm. Review 1890. p. 30.
1147. Terrien, Annal. d'occulist. T. CXLVII. p. 200.
1148. Roux und Bourienne, Revue génér. d'ophth. 1912. 472.
1149. Friedenwald, Arch. of Ophth. XXII. Nr. 4.
1150. del Mazo, Arch. de Oftalm. Hispan. Americ. Juli 1913. p. 354.
1151. Lataillade, Annal. d'occulist. T. CL. p. 117.
1152. Morton Stanford, Ophth. Review. 1891. p. 30.
1153. Moll, Centralbl. f. prakt. Augenheilk. Jan. 1896. p. 2.
1154. de Schweinitz, Annal. Ophth. and Otol. I. p. 155.
1155. Bolton, Lancet 13. Dez. 1902.
1156. Morton Standfort, Ophth. Review. 1891. p. 30.
1157. Benson, Lancet I. 1883. March 17. 457.
1158. Uhthoff, Neurol. Centralbl. 1885. Nr. 6.
1159. Jannot, Thèse de Nancy. 1913.
1160. Farnarier, Annal. d'occulist. CXLIX. p. 53.
1161. Kumagai, Centralbl. f. prakt. Augenheilk. 1912. 262.
1162. de Schweinitz, Ophth. Record. 1899. p. 312.
1163. Janischewsky, Ref. Jahresber. f. Ophth. 1902. 410.
1164. Braun, Wien. med. Presse 1900. Nr. 16.
1165. Ebstein, Virchows Arch. f. path. Anat. CXXXXV. 165.
1166. Boden, Zeitschr. f. prakt. Ärzte. 1899. Nr. 8.
1167. Dejerine und Petrèn, Soc. de Biol. 1896. Nr. 27.
1168. Uhthoff, Unters. üb. d. b. d. Syphilis vork. Augenstörungen. Arch. f. Ophth. XL. II. 43.

1169. Alexander, Syphilis und Auge. 2. Hälfte. Wiesbaden. J. F. Bergmann.
1170. Gessner, Münch. med. Wochenschr. 1908. 2637.
1171. Willot, L'Echo méd. du Nord. 19. Avr. 1909.
1172. Werestschagin, Ref. Jahresber. f. Ophth. 1899. 426.
1173. Albrand, Berl. klin. Wochenschr. 1892. Nr. 36.
1174. Uhthoff, Deutsche med. Wochenschr. 1880. VI. 303.
1175. Salomonsohn, Arch. f. Ophth. LIV. p. 211.
1176. Onodi, Zeitschr. f. Ohrenheilk. Bd. 69. Heft 1.
1177. Posey, Ophth. Record 1913. p. 275.
1178. Eschweiler, Inaug.-Dissert. Giessen 1899.
1179. Ziem, Med. Klinik 1910. Nr. 9.
1180. Samperi, Arch. di Ottalm. XV. p. 37.
1181. Inouye, Klin. Monatsbl. f. Augenheilk. L. Bd. I. 218.
1182. Steindorff, Klin. Monatsbl. f. Augenheilk. LI. Bd. II. 567.
1183. Ahlström, Ophth. Review 1893. 191.
1184. Bérard, Sargnon und Bessiere, Clinique Ophth. 1913. 698.
1185. Paunz, Arch. f. Laryng. u. Rhinol. 1903. Bd. 13.
1186. Coppey, Clinique des hôpit. de Bruxelles. 1906. 24 Mars.
1187. Bryan, Ophth. Review 1899. 349.
1188. Königstein, Ophth. Gesellsch. zu Wien. Zeitschr. f. Augenheilk. XX. 584.
1189. Knapp, Arch. f. Augenheilk. XXXIX 112.
1190. Valude, Annal. d'oculist. CXXII. 424.
1191. Hallauer, Zeitschr. f. Augenheilk. II. 159.
1192. Trautar, Arch. d'ophth. XIII. p. 358.
1193. Gradenigo, Arch. f. Ohrenheilk. Bd. 74. p. 149.
1194. Goris, Annal. des malad. de l'oreille 1903. p. 64.
1195. Blanc, Annal. des malad. de l'oreille 1909. Nr. 2.
1196. Stoddart Barr, Glasgow med. Journ. 1906. August.
1197. Stutphen, Zeitschr. f. Ohrenheilk. XIII. 295.
1198. Forselles, Ref. Jahresber. f. Ophth. 1905. 405.
1199. Peyser, Berl. klin. Wochenschr. 1908. 1231.
1200. Török, Arch. f. Ohrenheilk. Bd. 57. p. 188.
1201. Farnarier, Revue génér. d'ophth. 1910. 382.
1202. Baratoux, De la paral. du mot. ocul. ext. ou courr. des otites. Paris 1907.
1203. Heyroud, Thèse de Lyon 1907.
1204. Rimini, Verh. deutsch. Naturf. u. Ärzte. 77. Vers. in Meran. II. 2. p. 309.
1205. Baldenweck, Annal. d'oculist. CXXXIX. 246.
1206. Pick, Verh. deutsch. Naturf. u. Ärzte. 77. Vers. in Meran. II. 2. 313.
1207. Knapp, Arch. f. Augenheilk. LXII. 398.
1208. Sterling, Neurol. Centralbl. 1909. 774.
1209. Castaneda, Bol. de laryng. otolog. Madrid. April 1908.
1210. Hédon, Montpellier méd. 1908. 361.
1211. Thilliez, Journ. science méd. de Lille. 1907. p. 385.
1212. Styx, Zeitschr. f. Ohrenheilk. XIX. 244.
1213. Preysing, Zeitschr. f. Ohrenheilk. XXXII. 227.
1214. Baurowicz, Monatsschr. f. Ohrenheilk. 1906. Nr. 8.
1215. Balance, Lancet 1909. June 12.
1216. Luc, Arch. d'ophth. T. XXVII. p. 752.
1217. Pallier, Thèse de Paris 1913.
1218. Schimanski, Westnik Ophth. XVI. p. 16.
1219. Fischer, Wien. klin. Wochenschr. 1889. Nr. 45.
1220. F. Krause, Beitr. zur klin. Chirurg. XXVII. 728.
1221. Dercum und Keen, Journ. of Nerv. and Ment. Disease. 1903. Dez.

1222. Lagrange, Recueil d'ophth. 1902. p. 560.
1223. Turner, Trans. of the Eight Session of the Austral. Med. Congres. III. p. 3.
1224. Sucher, Ophth. Record 1913. p. 47.
1224a. Sattler, Die Basedowsche Krankheit. Leipzig 1909, Engelmann.
1225. Vermeersch, Nederl. Tijdschr. v. Geneesk. II. 1905. 991.
1226. Lion und François, Bullet. et mém. de la soc. méd. des hôpit. de Paris 1907. p. 285.
1227. Hawthorne, Lancet 1899. Sept. 30.
1228. Schlink, Inaug.-Dissert. Giessen 1901.
1229. Landsberg, Arch. f. Psych. u. Nerv. XV. 2. 601.
1230. Gineston, Gaz. hebdom. des scienc. méd. de Bordeaux. 31 Août.
1231. Dieulafoy, Presse méd. 1905. 4 Nov.
1232. A. Fischer, Zeitschr. f. klin. Med. Bd. 69. p. 59.
1233. Morelli, Wien. med. Wochenschr. 1904. Nr. 46.
1234. Villard, Montpellier méd. XXXI. p. 67.
1235. Richartz, Münch. med. Wochenschr. 1907. 389.
1236. Hinze, Berl. klin. Wochenschr. 1909. 1844.
1237. Tschernyschew, Wratsch XX. p. 449.
1238. N. Wolff, Berl. klin. Wochenschr. 1907. Nr. 35.
1239. Szmurto, Medycyna 1907. Nr. 9 u. 10.
1240. Bonnefoy, Thèse de Lyon 1911.
1241. Ach, Münch. med. Wochenschr. 1907. 613.
1242. Ölsner, Deutsche Zeitschr. f. Chir. Bd. 90.
1243. Hauber, Arch. f. klin. Chir. Bd. 81. 2. Teil v. Bergmanns Festschrift.
1244. Landow, Münch. med. Wochenschr. 1906. 1464.
1245. Röder, Münch. med. Wochenschr. 1906. S. 1113.
1246. Mühsam, Deutsche med. Wochenschr. 1906. 1411.
1247. Lang, Deutsche med. Wochenschr. 1906. 1412.
1247a. Zelencka-Matieszyna, Neurologia polska Bd. I. Heft 1.
1248. Beauluet und Caron, Annal. d'oculist. CXXXVII. p. 62.
1249. Gontermann, Berl. klin. Wochenschr. 1908. 1522.
1250. Schepens, Clin. ophth. 1908. 353.
1251. Lindenstein, Beitr. z. klin. Chir. Bd. 56. Heft 3.
1252. Richi, Recueil d'ophth. 1909. p. 55.
1253. Franke, Münch. med. Wochenschr. 1911. 1159.
1254. Adam, Münch. med. Wochenschr. 1906. 360.
1255. Loeser, Med. Klinik 1906. Nr. 10.
1256. Pilotti, Il Policlinico XVIII. 857.
1257. Mingazzini, Revue neurol. XVI. Nr. 5.
1258. Karplus, Arb. a. Obersteiners Laboratorium 1902. Heft 8.
1259. Elschnig, Wien. klin. Wochenschr. 1898. Nr. 5 u. 7.
1260. Okinczyc und Küss, Annal. d'oculist. CXXXVIII. p. 174.
1261. Rosenthal, Zeitschr. f. klin. Med. 1880. II. p. 86.
1262. Ménétrier und Bloch, Soc. méd. des hôpit. de Paris 1905. 429.
1263. Goodhardt, The Lancet 1886. Vol. I. 251.
1264. v. Kempinski, Inaug.-Dissert. Kiel 1878.
1265. Treitel, Arch. f. Ophth. XXII. 2. 239.
1266. J. Lyell, Monthly Journ. 1850. Sept.
1267. Simon, Brit. med. Journ. 1886. January 2.
1268. Laplace, Med. News 1891. Dec. 5.
1269. Morton, Americ. Journ. of the med. Soc. LXXI. 334.
1270. Nonne, Münch. med. Wochenschr. 1904. 943.
1271. Hilgermann, Zeitschr. f. Ohrenheilk. Bd. 40. p. 311.

1272. Pechin und Rollin, Arch. d'ophth. 1902. 386.
1273. Hirschberg, Klin. Beobachtungen. p. 33—38.
1274. Bull, Transact. of the Americ. Ophth. Soc. Thirty-second Ann. Meet. New London 1896. 448.
1275. Polignani, Osservazione istologica Napoli 1896.
1276. Wintersteiner, Jahresber. f. Ophth. 1907. 179.
1277. Elschnig, Wien. klin. Wochenschr. 1898. Nr. 5 u. 7.
1278. Wintersteiner, Klin. Monatsbl. f. Augenheilk. 1899. 331.
1279. Zudin, Sitz. d. Ophth. Gesellsch. zu Odessa 1909. 177.
1280. Lüders, Inaug.-Dissert. Rostock 1911.
1281. Green, Ophth. Record 1906. June.
1282. Holmes, Ohio State med. Journ. 1906. Febr.
1283. Körner, Zeitschr. f. Ohrenheilk. XXIX. p. 92.
1284. Miceli, Arch. di Ottalm. XIII. p. 93.
1285. Thomsen, Arch. f. Psych. u. Nerv. XIX. 1. 185.
1286. Brugger, Arch. f. Augenheilk. XXVIII. p. 282.
1287. Busse und Hochhein, Arch. f. Ophth. LV. 222.
1288. Rochon-Duvigneaud, Recueil d'ophth. 1906. 440 u. Arch. d'ophth. XXVI. p. 129.
1289. Kittel, Allgem. Wien. med. Zeitung 1886. p. 254.
1290. Nuel, Arch. d'ophth. XIII. p. 76.
1291. Thiele und Grawitz, Münch. med. Wochenschr. 1906. 1237.
1292. Mauch, Arch. f. Ophth. LII. p. 126.
1293. Scholtz, Szémészet. 1906. Nr. 2.
1294. Brieger, Deutsch. Arch. f. klin. Med. XXII. 200.
1295. Steinert, Deutsch. Zeitschr. f. Nervenheilk. Bd. 37. p. 58.
1296. Clarke und Atwood, New York. med. Journ. 1907. Nr. 3.
1297. Ballet, Rev. génér. d'ophth. 1907. 525.
1298. Curschmann, Münch. med. Wochenschr. 1906. 1281.
1299. Jakob, Deutsche Zeitschr. f. Nervenheilk. V. 334.
1300. Schott, Arch. f. Aug. u. Ohr. 1876. V. 409.
1301. v. Ziemssen, Virchows Arch. XIII. H. 1 u. 2.
1302. Eissen, Klin. Monatsbl. f. Augenheilk. 1890. 427. Fall II.
1303. Kunn, Beitr. z. Augenheilk. v. Deutschmann. Heft XXX.
1304. Duchenne, Gaz. de hôpit. 1875. 24. Juli.
1305. Duchenne de Boulogne, Gaz. de hôpit. 1875. 682.
1306. Parinaud, Soc. d'ophth. 1886. April 26.
1307. Schlösser, Münch. med. Wochenschr. 1890. p. 84.
1308. Wilbrand, Jahresber. d. Hamb. Staatskrankenanstalten. 1890.
1309. Röder, Klin. Monatsbl. f. Augenheilk. 1891. 361.
1310. Santos Fernandez, Annali di Oftalm. Oct. 1898.
1311. Leber, Graefe-Saemisch. V. 985. I. Aufl.
1312. Alaimo Marchetti, Ref. Jahresber. f. Ophth. 1896. 507.
1313. Wilbrand, Arch. f. Augenheilk. XXXIX. 172.
1314. Bondi, Prag. med. Wochenschr. 1904. Nr. 33.
1315. Wolffberg, Wochenschr. f. Ther. u. Hyg. d. Auges. 1898. Nr. 36.
1316. Arduini, Rollet. d'oculist. XV. Nr. 7. p. 1—4. Nr. 9. p. 1—3.
1317. Nonne und Beselin, Festschr. d. ärztl. Ver. zu Hamburg.
1318. Guttmann, Berl. klin. Wochenschr. 1869. 24. Juli.
1319. Bonnet, Annal. med. psych. 1896. III.
1320. Westphal, Deutsche med. Wochenschr. 1905. Nr. 22.
1321. Klien, Deutsche Zeitschr. f. Nervenheilk. Bd. 26. H. 4—6.
1322. Raymond und König, Annal. d'oculist. CVI. p. 5.
1323. Borel, Arch. d'ophth. 1886. 532.

1324. Veasey, Ophthalm. Record. 1908. 44.
1325. Fortunati, Rivista ital. du Ottalm. I. 1905. p. 173.
1326. Axenfeld und Schürenberg, Münch. med. Wochenschr. 1901. 559.
1327. Rampoldi, Annali di Ottalm. XIII. 1884. Fasc. 5.
1328. Fuchs, Beitr. z. Augenheilk. 1883. Heft XI. p. 19.
1329. Bielschowsky, Klin. Monatsbl. f. Augenheilk. 40. 1903. I. 308.
1330. Auraud und Breuil, Arch. d'ophth. 1906. Fevr.
1331. Levinsohn, Zeitschr. f. Augenheilk. 1907. XIII. 341.
1332. Franke, Klin. Monatsbl. f. Augenheilk. XLVII. p. 582.
1333. Mosso, Annali di Ottalm. XLII. 231.
1334. Fromaget, Arch. d'ophthal. 1906. Nr. 16.
1335. Lauber, Münch. med. Wochenschr. 1913. 446.
1336. Salus, Klin. Monatsbl. f. Augenheilk. L. Bd. I. p. 66.
1337. Herbert, Ref. Jahresb. f. Ophth. 1913. 587.
1338. Greeve, Ref. Jahresber. f. Ophth. 1913. 587.
1339. Hutchinson, Brit. med. Journ. 1885. Dec. 5. p. 10.
1340. Ferrier, Recueil d'ophth. 1876. 86—89.
1341. Gooding, Zit. b. Gowers Handb. d. Nervenheilk. II. 197.
1342. Megin, Recueil d'ophth. 1878. 324.
1343. Alfred Graefe, Arch. f. Ophth. XVI. 1. p. 90.
1344. Peters, Correspondenzbl. d. mecklenb. Ärztever. 1906. Nr. 267.
1345. Seggel, Klin. Monatsbl. f. Augenheilk. XLI. II. 66.
1346. Laufenauer, Ref. Jahresber. f. Ophth. 1885. 307.
1347. Rampoldi, Annali di ottalm. XVII. p. 170.
1348. von Millingen, Union méd. 1884. p. 445.
1349. Rothmann, Arch. f. Psych. u. Nerv. Bd. 38. Heft 1.
1350. Monhoult, Journ. d. physiol. par Magendie. April 1829.
1351. Chaillous, Annal. d'oculist. CXXXVIII. 254.
1352. Luce, Neurol. Centralbl. 1898. 1141.
1353. Coxwell, Brain. 1883. April 84.
1354. Preobraschenski, Korsakow. Journ. neuropath. i psychiatr. I. 989.
1355. Posey, Ophth. Record. 1902. 300.
1356. Gowers, Brit. med. Journ. I. 1884. p. 564.
1357. Bode, Inaug.-Dissert. Marburg 1893.
1358. Nothnagel, Wien. med. Blätter. 1884. Nr. 19. 575.
1359. Kunn, Deutsche med. Wochenschr. 1897. Nr. 24 u. Wien. klin. Rundschau. 1897. Nr. 22—25.
1360. Popow, Karanski med. Journ. I. 1901. p. 406.
1361. Roberts und Williamson, Lancet. 11 July 1891.
1362. Minet und Guchlinger, Revue génér. d'ophth. 1907. p. 189.
1363. Mayweg, Klin. Monatsbl. f. Augenheilk. XLV. Bd. II. 204.
1364. J. Friedländer und v. Meyer, Münch. med. Wochenschr. 1907. 908.
1365. Marx, Inaug.-Dissert. Berlin 1893.
1366. Weiss, Wien. med. Presse. 1899. Nr. 18.
1367. Kunn, Beitr. z. Augenheilk. Heft XXX.
1368. Böttrich, Therapeut. Monatsh. Febr. 1891.
1369. Féré, Révue de méd. 1897. Nr. 2. p. 144.
1370. Feilchenfeld, Zeitschr. f. klin. Med. Bd. 56. Heft 3 und 4.
1371. Köppen, Arch. f. Psych. u. Nerv. XXVI. 1894. p. 99.
1372. Albrand, Deutsche med. Wochenschr. XIX. 1893. 247.
1373. Marina, Über multiple Augenmuskellähmungen. 1896. Wien. 194.
1374. Schanz, Arch. f. Augenheilk. XXXI. 1898. 259.
1375. Debove, Progrès méd. Février. 1878.

1376. Kost, Inaug.-Dissert. Rostock 1912.
1377. Borel, Annal. d'oculist. I. XCVIII. p. 169.
1378. Segal, Mediz. Obozrenje. XXXII. 1917. Nr. 22.
1379. Dupuy, Revue de l'hypnot. et de la psych. phys. Juni 1899.
1380. Rubbrecht, Ned. Tijdsch. v. Geneesk. II. 1905. 989.
1381. Nonne und Beselin, Festschr. z. Feier d. 80jähr. Stiftungsfestes d. ärztl. Vereins zu Hamburg.
1382. d'Hélot, Thèse de Paris. 1870.
1383. De Lapersonne, Union méd. 1891. Nr. 40. p. 477.
1384. Ulrich, Klin. Monatsbl. f. Augenheilk. 1882. p. 236.
1385. Wolffberg, Wochenschr. f. Ther. u. Hyg. d. Auges. 1898. Nr. 36.
1386. Emmert, Arch. f. Augen u. Ohren. 1876. 401.
1387. Landsberg, Journ. of Nerv. and Ment. Dis. XIII. Nr. 2.
1388. Terrier, Record d'ophthalm. 1873. p. 34.
1389. Goldscheider, Charité-Annalen. XVI.
1390. Hitzig, Berl. klin. Wochenschr. 1897. Nr. 7.
1391. Müller, Ärztl. Mitteil. a. Baden. 1861. Nr. 7.
1392. Donaldson, Ophthalm. Review. 1890. 343.
1393. Gilles de la Tourette, Traité clin. et therapeut. de l'hysterie. Paris 1891. 415.
1394. Strübing, Deutsch. Arch. f. klin. Med. XXVII. 111.
1395. Schiller, Deutsch. Arch. f. klin. Med. XXVII. 111.
1396. Samelson, Brit. med. Journ. II. 706.
1397. Manz, Berl. klin. Wochenschr. 1880. Nr. 2 u. 3.
1398. Schweigger, Klin. Unters. üb. d. Schielen. 1881.
1399. Fuchs, Lehrb. d. Augenheilk. Wien 1894.
1400. Köllner, Centralbl. f. prakt. Augenheilk. 1907. 359.
1401. Mutschler, Inaug.-Dissert. Leipzig 1896.
1402. Berry, Ophth. Review. 1887. p. 59.
1403. Kunn, Wien. klin. Rundsch. 1897. Nr. 22, 23 u. 25 u. Deutsche med. Wochenschr. 1897. Nr. 24.
1404. Wallenberg, Zeitschr. f. Augenheilk. XXIII. 268.
1405. Guthrie und Turner, Wien. med. Blätter. 1895. Nr. 13.
1405a. Reich, Westnik ophth. VII. 4 u. 5. p. 3317.
1406. Pansier, Les manifestatione ocul. de l'hystérie. 1892.
1407. Griffith, Ophth. Review. 1888. p. 189.
1408. Frost, Brit. med. Journ. II. 1884. 12. 48.
1409. J. Levy, Über hyster. Amaurose. Inaug.-Dissert. Berlin 1890.
1410. Jolly, Münch. med. Wochenschr. 1898. 730.
1411. Berger, Bresl. ärztl. Zeitschr. 1880. Nr. 10—12.
1412. Berry, Ophth. Review. 1887. p. 59.
1413. Jakobi und Lamberts, Psych. en neurol. Bladen 1897. Juli. Nr. 3.
1414. Hitzig, Berl. klin. Wochenschr. 1897. Nr. 7.
1415. Tranjen, Berl. klin. Wochenschr. 1892. 838.
1416. Kron, Neurol. Centralbl. XXI. 586. Fall I.
1417. Bornstein und Saenger, Deutsche Zeitschr. f. Nervenheilk. 1914. Bd. 52.
1418. Wilbrand, Klin. Monatsbl. f. Augenheilk. XVII. 1879. 420.
1419. Bauer und Leidler, Monatsschr. f. Ohrenheilk. Bd. 45. p. 937.
1420. Marburg, Deutsche Zeitschr. f. Nervenheilk. 1911.
1421. Rothfeld, Gesellsch. deutsch. Naturf. 15. Vers. Wien 1913.
1422. Bechterew, Pflügers Arch. f. d. g. Physiol. Bd. 34. p. 362.
1423. Baginsky, Arch. f. Anat. u. Physiol. 1885. 253.
1424. Trombetta und Ostino, Ref. Jahresber. f. Physiol. 1903. 686.
1425. Bauer und Leidler, Monatsschr. f. Ohrenheilk. Bd. 45. p. 937.

1426. Bartels, Arch. f. Ophth. Bd. 76, 77 u. 78.
1427. Maddox, Royal Soc. of med. 1914. Febr.
1428. Elschnig, Die Funktionsprüfungen des Auges. Leipzig und Wien 1911. Deuticke.
1429. Ohm, Arch. f. Ophth. Bd. 96.
1430. Uhthoff, Arch. f. Psych. u. Nerv. Bd. 58.
1431. Elschnig, Prager med. Klin. Nr. 1 u. med. Klin. Nr. 8. 1913.
1432. Witmer, Klin. Monatsbl. f. Augenheilk. 1916. Bd. II. 361.
1433. Elschnig, Klin. Monatsbl. f. Augenheilk. Bd. 58. p. 142.
1434. Zehender, Klin. Monatsbl. f. Augenheilk. VIII. p. 112—115.
1434a. Lenoble und Aubineau, Revue neurol. 1906. 311.
1434b. Meignon, Thèse de Paris 1909.
1434c. Trénel-Paynel, Revue neurol. 1912.
1435. Eversbusch, Klin. Monatsbl. f. Augenheilk. 1884. p. 94.
1436. Nettleship, Ophth. Hosp. Reports XI. p. 75.
1437. Gordon Norrie, Neurol. Centralbl. 1888. 229 u. Nord. ophth. Tidskr. 1890. p. 19.
1438. Neustädter, Arch. f. Augenheilk. XXXVIII. p. 67.
1439. Heimann, Klin. Monatsbl. f. Augenheilk. XL. Bd. II. 99.
1440. Simon, Centralbl. f. Augenheilk. 1902. April.
1441. Krauss, Zeitschr. f. Augenheilk. IX. 133.
1442. Duane, New York State Journ. of Med. 1905. July.
1443. Zentmayer, Ophth. Record 1911. 191.
1444. Lawson, Ophth. Hosp. Rep. London X. 203.
1445. Bianconi, Rivista di patolog. nerv. e ment. XIV. Fasc. 2.
1446. Stirling, Journ. of Med. Assoc. of Georgia, Augusta May II. Nr. 1.
1447. Elliot, Ophthalmoscope Vol. X. p. 70.
1448. Waddy, Ophthalmoscope Vol. X. p. 316.
1449. Weeker, Arch. d'ophth. XXXII. p. 86.
1449a. Osti, Policlinico 1909.
1450. Brückner, Zeitschr. f. Augenheilk. Bd. XXXVII.
1451. Raehlmann, Arch. f. Ophth. XXIV. 4. Abt.
1452. Coppez, Arch. d'ophth. 1912. Zit. bei Weeker.
1453. Majewski, Arch. d'ophth. 1913. 428.
1454. Bárány, Monatsschr. f. Ohrenheilk. 1906. 193.
1455. Mauersberg, Zeitschr. f. Augenheilk. XXII. 117.
1456. Elschnig, Klin. Monatsbl. f. Augenheilk. 1917. Bd. I.
1457. Weeker, Arch. d'ophth. 1912. 86.
1458. Brückner, Zeitschr. f. Augenheilk. XXXVII.
1459. Faucon, Journ. d'ophth. I. 1872. 223—229.
1460. C. u. H. Fromaget, Annal. d'oculist. CXLVII. p. 344.
1461. Berg, Zeitschr. f. Augenheilk. 1917. Bd. 38. 168.
1462. Fromaget, Annal. d'oculist. T. CXLIX. p. 241.
1463. Graefe, Graefe-Saemisch II. Aufl. Bd. 8.
1464. Cords, Münch. med. Wochenschr. 1913. Nr. 32.
1465 Cunningham. The Royal Soc. of Med. 1918.
1466. Dorff, Klin. Monatsbl. f. Augenheilk. 1914. Bd. 53. p. 503.
1467. Stirling, Ophthalmoscope 1910. p. 15.
1468. Rosenfeld, Wien. klin. therap. Wochenschr. 1911. Nr. 22.
1469. Elschnig, Prager med. Klinik Nr. 1 u. med. Klinik Nr. 8. 1913.
1470. Bárány, Wien. klin. Wochenschr. 1913. 440.
1471. Bernheimer, Med. Klin. 1910.
1472. Stransky, Neurol. Centralbl. 1906.
1473. Sittig, Neurol. Centralbl. Bd. 36. p. 72.
1474. Popper, Monatsschr. f. Psych. Bd. 39. 188.

1475. Ziehen, Med. Klin. 1909.
1476. Urbantschitsch, Monatsbl. f. Ohrenheilk. 10.
1477. Boullaud, Recueil d'ophth. 1893. 569.
1478. Alt, Americ. Journ. of Ophth. 1892. p. 144.
1479. Audeoud, Annal. d'oculist. CXIII. 412.
1480. Mc. Gillivray, Ophth. Review 1895. 252.
1481. Kauffmann, Lancet 1896. 626.
1482. Fisher, Brit. med. Journ. 1902. 6. Sept.
1483. Clarke, The Ophthalmoscope Vol. I. p. 86.
1484. Sinclair, Brit. med. Journ. 1903. Mai 23.
1485. Apert und Dubosc, Revue génér. d'ophth. 1907. p. 82.
1486. Lans, Nederl. Tijdschr. v. Geneesk. 1908. 343.
1487. Caspar, Centralbl. f. prakt. Augenheilk. 1908. Juli.
1488. Müller, Deutsche Zeitschr. f. Nervenheilk. Bd. 35. p. 467.
1489. Igersheimer, Monatsschr. f. Augenheilk. Bd. LII.
1490. Dubois, Zit. bei Igersheimer 1489.
1491. Caspar, Centralbl. f. prakt. Augenheilk. 1908. Juli.
1492. Nettleship, Ophth. Review. 1911. 191.
1493. Nadop, Inaug.-Dissert. Leipzig 1912.
1494. Crzellitzer, Münch. med. Wochenschr. 1912. 1073.
1495. Page, Lancet 1874. Aug. 8. p. 193.
1496. Lloyd Owen, Ophth. Review London 1881. 1—2. I. p. 219.
1497. Meyerhausen, Centralbl. f. prakt. Augenheilk. 1882. 97.
1498. Aubineau und Lenoble, Revue de méd. 1911. März.
1499. Siemerling, Charité-Annalen XI. 248.
1500. Graefe, Arch. f. Ophth. XLI. 3. 123.
1501. Arcoleo, Gazz. clinic. dello spedale civico di Palermo. F. II. p. 15.
1502. Usher, The Royal London Ophth. Hosp. Rep. Vol. XVIII. P. III. p. 440.
1503. Hutchinson, The Royal London Ophth. Hosp. Rep. Vol. VII. p. 37.
1504. Swanzy, The Dublin Quart. Journ. of Med. Science. Vol. 51. p. 290.
1505. S. Wells, Lancet I. 1871. p. 612.
1506. Hirschberg, Zit. bei Igersheimer 1489.
1507. Schröder, Ref. Jahresber. f. Ophth. 1872. 466.
1508. Fisher, Ophth. Record 1901. 270.
1509. Mac Gruder, Ophth. Record 1911. 128.
1510. Galezowski, Recueil d'ophth. 1873. 88—90.
1511. Bartels, Arch. f. Ophth. Bd. 78.
1512. Mac Nab, Royal Soc. of Med. 1914. 4. Febr.
1513. Babonneix und Harvier, Gaz. des hôpit. 1908. Nr. 127.
1514. Colburn, Americ. Journ. of Ophth. 1897. 237.
1515. Bock, Klin. Monatsbl. f. Augenheilk. 1886. 227.
1516. Trombetta, Ref. Jahresber. f. Ophth. 1900. 637.
1517. Magelsen, Magaz. for Laegevid. R. 3. Bd. 23. p. 119.
1518. Wilbrand, Klin. Monatsbl. f. Augenheilk. 1879. 125.
1519. Snell, Ophth. Review 1896. 188.
1520. Tranjen, Berl. klin. Wochenschr. 1892. 838.
1521. Frost, Ophth. Soc. of the United Kingdom. Ophth. Review 1895. 225.
1522. Percival, Brit. med. Journ. 1889. 1955.
1523. Block, Nederl. Tijdschr. v. Geneesk. I. 1906. p. 515.
1524. Nieden, Berl. klin. Wochenschr. 1874. Nr. 47.
1525. Ch. Bell Taylor, Lancet. June 12. p. 821.
1526. Wilbrand, Deutsche Medizinalzeitung Berlin 1884.
1527. Dransart, Annal. d'oculist. T. 88. p. 150.

1528. Simeon Snell, Brit. med. Journ. II. 1884. 121.
1529. Priestley Smith, bei S. Snell Nr. 2346.
1530. Oglesby, Centralbl. f. prakt. Augenheilk. 1882. 463.
1531. Taylor, Brit. med. Journ. II. 1890. p. 480.
1532. Nieden, Der Nystagmus der Bergleute. Wiesbaden. J. F. Bergmann.
1533. Drausart, Journ. d'ocul. du nord de la France Lille 1891—92. p. 37.
1534. Pechdo, Recueil d'ophth. 1893. 428.
1535. Thompson, Ophth. Review 1891. p. 98.
1536. Smith, Brit. med. Journ. II. 1892. 840.
1537. Bell, Brit. med. Journ. II. 1892. p. 834.
1538. Romiée, Annal. d'oculist. CVIII. p. 21, 109, 196, 265.
1539. Court, Brit. med. Journ. II. 1892. p. 836.
1540. Hewetson, Brit. med. Journ. II. 1892. p. 838.
1541. Snell, Ophth. Review. 1892. p. 113 u. Brit. med. Journ. II. 1892. 838.
1542. Peters, Arch. f. Augenheilk. XLVII. 1.
1543. Reid, Brain. Part. CXV. Nov. 1906.
1544. Dransart und Vanhoutte, Soc. belg. d'ophth. 1912. Nr. 34. p. 39.
1545. Benoit, Bull. de la Soc. belg. d'ophth. Nr. 34. p. 52.
1546. Court, Ophthalmoscope. Vol. X. p. 684.
1547. Butler, Ophthalmoscope. Vol. X. p. 680.
1548. Leweilyn, Ref. Jahresber. f. Ophth. 1912. 901.
1549. Critlard, Ophthalmoscope. Vol. X. p. 699.
1550. Rutten, Revue génér. d'ophth. 1912. p. 509.
1551. Romiée, Arch. d'ophth. XXIX. 334.
1552. Brown und Mackenzie, Brit. med. Journ. Oct. 1912. 837.
1553. Percival, Ophth. Review. 1910. 229.
1554. Ohlemann, Ophth. Review. 1910. 340.
1555. Freund, Klin. Monatsbl. f. Augenheilk. XLIX. II. 744 u. Prag. med. Wochenschr. 1911. Nr. 21. 265.
1556. Dransart und Fannechon, Arch. d. Ophth. XXXII.
1557. Ohm, Das Augenzittern der Bergleute. Springer, Berlin 1918.
1558. Beck und Biach, Wien. klin. Wochenschr. 1912. 138.
1559. Rutlin, Zeitschr. f. Ohrenheilk. Bd. 64. H. 1.
1560. Rosenfeld, Der vestibuläre Nystagmus. Springer, Berlin 1912.
1561. Oppenheim, Deutsche Zeitschr. f. Nervenheilk. 1917. Bd. 57.
1562. Weitz, Festschr. d. allg. Krankenh. Hamburg St. Georg. 1912.
1563. Dreyfuss, Zeitschr. f. Ohrenheilk. 1905.
1564. Weyl, Berl. klin. Wochenschr. 1906. Nr. 38.
1565. Galezowski, Recueil d'ophth. 1896. 659.
1566. A. Fischer, Zeitschr. f. klin. Med. Bd. 69. p. 59.
1567. Schlampp, Zeitschr. f. vergl. Augenheilk. 1883. p. 120.
1568. Hjalmar Öhrwall, Scand. Arch. f. Physiol. Bd. 27.
1569. Levinsohn, Arch. f. Ophth. LXXI. Bd. 2.
1570. Noethe, Deutsche med. Wochenschr. 1915. 1217.
1571. Geller und Ohm, Klin. Monatsbl. f. Augenheilk. 1918. 329.
1572. Quincke, Sammlung klin. Vortr. Nr. 67. Volkmann.
1573. Schrader, Inaug.-Dissert. Halle 1885.
1574. Gowers, Brit. med. Journ. I. 1884. p. 964.
1575. Wallenberg, Arch. f. Psych. u. Nerv. Bd. 34. 923.
1576. Souques, Revue génér. d'ophth. 1908. 376.
1577. Pichler, Zeitschr. f. Augenheilk. XXVI. 36.
1578. Rosenfeld, Der vestibuläre Nystagmus. Springer, Berlin 1911.
1579. Reinhold, Deutsche Zeitschr. f. Nervenheilk. V. 351.

1580. Dana und Fraenkel, Journ. of Nerv. and Ment. Dis. Jan. 1904.
1581. Sigaud, Progrès méd. 1887. Nr. 36.
1582. Rosenfeld, Jahresber. üb. d. Fortschr. a. d. Geb. d. Neurol. u. Psych. 1914. 558.
1583. Oppenheim, Die Encephalitis. Wien. Hölder.
1584. Kaiser, Zit. bei Oppenheim. 1583. p. 48.
1585. Tugendreich, Jahrb. f. Kinderheilk. LVIII. 425.
1586. Scherer, Revue neurol. 1904. Nr. 7.
1587. Ransohoff, Monatsschr. f. Psych. XIII. 440.
1588. Strümpell, Münch. med. Wochenschr. 1909. 1514.
1589. Murawieff, Neurol. Centralbl. XVI. 56 u. 166.
1590. Hencke, Arch. f. Ohrenheilk. LXXXVI. Heft 1 u. 2. 113.
1591. Ruttin, Zeitschr. f. Ohrenheilk. LXVI. H. 1 u. 2.
1592. Wagner, Centralbl. f. Ohrenheilk. V. Jan. Nr. 4.
1593. Uhthoff, Graefe-Saemisch. II. Aufl.
1593a. Rückert, Berl. klin. Wochenschr. 1909. 1248.
1594. Gross, Deutsche Zeitschr. f. Nervenheilk. XXIX. 456.
1595. Müller, Neurol. Centralbl. 1905. 790.
1596. Sepilli und Lui, Rivista sperim. di freniatria. XXIV.
1597. Preston, Journ. of Nerv. and Ment. Dis. 1889. April.
1598. Fieuzal, Compt. rend. 1881. p. 82.
1599. Nothnagel, Wien. med. Blätter. 1888. Nr. 6—8.
1600. Schamschin, Ref. Jahresber. f. Ophth. 1904. 426.
1601. Bielschowsky, Deutsche Zeitschr. f. Nervenheilk. XXII. 1 u. 2.
1602. Wollenberg, Arch. f. Psych. u. Nerv. Bd. 40. p. 98.
1603. Starr, Boston med. Journ. Aug. 22. 1889.
1604. Kny, Neurol. Centralbl. 1889. Nr. 10.
1605. Poensgen, Neurol. Centralbl. 1906. 38.
1606. Saenger, Münch. med. Wochenschr. 1907.
1607. Nieden, Jahresber. f. Augenheilk. X. 603.
1608. Ewald, Deutsch. Arch. f. klin. Med. Bd. 19. p. 59.
1609. Göhlmann, Zeitschr. f. Psych. Bd. 53. p. 582.
1610. Jackson und Russel, Brit. med. Journ. 1894. 24. Febr.
1611. Brüning, Jahrb. f. Kinderheilk. LV. 1902.
1612. Neisser, Berl. klin. Wochenschr. 1909. 1041.
1613. Osterwald, Neurol. Centralbl. 1906. 265.
1614. Uhthoff, Graefe-Saemisch. II. Aufl. p. 1412.
1615. Mayet, Lyon méd. 1886. Nr. 50.
1616. Coutela, Arch. d'ophth. XXIX. p. 85.
1617. Strözewski, Neurol. Centralbl. 1900. 719.
1618. French Banham, Lancet. 1884. Oct. 4.
1619. Link, Arch. f. Psych. u. Nerv. Bd. 31. p. 478.
1620. Steinert, Münch. med. Wochenschr. 1903. 1548.
1621. Nonne, Arch. f. Psych. u. Nerv. XXII. 283.
1622. Poyet und Collet, Arch. de Neurol. 26 Nov. 81.
1623. Bourneville, und Crouzon, Progrès méd. 1903. Nr. 17.
1624. Ruttin, Ref. Jahresber. f. Ophth. 1912. 550.
1625. Bruns, Berl. klin. Wochenschr. 1900. Nr. 25—26.
1626. Spiller, Brain. LXXVI. 1897.
1627. Lange, Deutsche med. Wochenschr. 1907. Nr. 11. 443.
1628. Knapp, Zeitschr. f. Ohrenheilk. Bd. 42. p. 65.
1629. Bruns, Neurol. Centralbl. 1902. 431.
1630. Neumann, Arch. f. Ohrenheilk. Bd. 67. 191.
1631. Trotter, Brit. med. Journ. 1908. March 14.

1632. Steiner, Neurol. Centralbl. 1898. 1070.
1633. Henke, Berl. klin. Wochenschr. 1911. 816.
1634. Posthumus-Meyes, Nederl. Tijdschr. v. Geneesk. II. 1911. 244.
1635. Okada, Der otitische Kleinhirnabscess. Fischer, Jena. 1900.
1636. Wetzel, Zur Diagnostik der Kleinhirntumoren. Inaug.-Diss Halle 1890.
1637. Schomerus, Inaug.-Dissert. Göttingen 1887.
1638. May, Lancet 1. 1887. Nr. 17.
1639. Wollenberg, Arch. f. Psych. u. Nerv. XXI. 778.
1640. Donath, Wien. med. Wochenschr. 1896. Nr. 29 u. 30.
1641. River, Univ. med. Magaz. 1896. Oct.
1642. Beevor, Neurol. Centralbl. 1899. 351.
1643. Pineles, Arb. a. Obersteiners Labor. 1899. Heft 4.
1644. van Oordt, Deutsche Zeitschr. f. Nervenheilk. XVIII.
1645. Stewart, Brain. Winter 1904.
1646. Oppenheim, Monatsschr. f. Psych. u. Nerv. XVIII. Heft 2.
1647. Reichardt, Deutsche Zeitschr. f. Nervenheilk. XXXIII. 306.
1648. Ascoli, Il Policlinico. XIV.
1649. Sommer, Deutsche med. Wochenschr. Vereinsbeil. 1902. Nr. 3.
1650. Poppert, Deutsche med. Wochenschr. 1907. 613.
1651. Mills, Frazier, Weisenburg, Lodhole, New York, A. R. Elliot, Poblishing Compagny.
1652. De Schweinitz, New York. med. Journ. 1905. Febr. 11.
1653. Fry, Journ. of Nerv. and Ment. Dis. March 1905.
1654. Siemerling, Berl. klin. Wochenschr. 1908. 633 u. 700.
1655. Sträussler, Münch. med. Wochenschr. 1908. 1317.
1656. Bruns, Neurol. Centralbl. 1908. 604.
1657. Hadden, Brit. med. Journ. I. 1884. p. 1087.
1658. Henneberg, Neurol. Centralbl. 1902. 518.
1659. Hartmann, Wien. klin. Wochenschr. 1902. Nr. 21.
1660. Fränkel und Hunt, Med. Record. 1903. Dez.
1661. Coxwell, Brit. med. Journ. 1883. Mai 19.
1662. Umber, Neurol. Centralbl. 1907. 89.
1663. Kron, Deutsche Zeitschr. f. Nervenheilk. XXIX. 450.
1664. Kohts, Deutsche med. Wochenschr. 1906. 325.
1665. Enders, Münch. med. Wochenschr. 1908. 1646.
1666. Wagner, Deutsche med. Wochenschr. 1909. 1081.
1667. Rubritius, Münch. med. Wochenschr. 1909. 481.
1668. Oppenheim und Borchardt, Neurol. Centralbl. 1907. 536.
1669. Küttner, Berl. klin. Wochenschr. 1909. 571.
1670. Weisenburg, Journ. of the Americ. med. Assoc. I. 1908.
1671. Homén, Deutsche Zeitschr. f. Nervenheilk. XX. 1901. Heft 1 u. 2.
1672. Liebrecht, Arch. f. Augenheilk. LV. 1. 2. 1906.
1673. Page, Ophthalm. Review. 1891. 384.
1674. Nieden, Arch. f. Augenheilk. XII. 30.
1675. Flammer, Inaug.-Dissert. Berlin 1896.
1676. Noethe, Jahresber. üb. d. Fortschr. a. d. Geb. d. Neurol. u. Psych. 1915. 106.
1677. Halban, Wien. klin. Wochenschr. 1899. Nr. 40.
1678. Lépine, Revue de méd. 1896. 263.
1679. Schlesinger, Zeitschr. f. klin. Med. XXXII. Suppl.-Heft.
1680. Wallenberg, Arch. f. Psych. u. Nerv. Bd. 27. p. 504.
1681. Rosenfeld, Der vestibuläre Nystagmus. Springer. Berlin 194.
1682. Ritschie, Glasgow. med. Journ. 1888. Dec.
1683. Kunn, Deutschmanns Beiträge zur Augenheilk. XXIII. p. 65.

1684. Müller, Arch. f. Psych. u. Nerv. Bd. 40. 1031.
1685. Bagh, Klin. Monatsbl. f. Augenheilk. XLVI. Bd. II. 10.
1686. v. Rad, Deutsche med. Wochenschr. 1906. p. 86.
1687. Morawitz, Deutsches Arch. f. klin. Med. 82. Heft 1--2.
1688. Touche, Recueil d'ophth. 1902. p. 254.
1689. Kampferstein, Arch. f. Augenheilk. XLIX. 41.
1690. Eichhorst, Arch. f. pathol Anat. Bd. 146. p. 173.
1691. De Bono, Jahresber. f. Ophth. 1899. 482.
1692. Fornaro, Riforma med. 1909. Nr. 43.
1693. Finkelnburg, Münch. med. Wochenschr. 1910. 898.
1694. Lübbers, Arch. f. Psych. u. Nerv. XXIX. 3. 768.
1695. Hoedemaker, Deutsches Arch. f. klin. Med. XXIII. 443.
1696. Frank, Deutsche Zeitschr. f. Nerv. XIV. p. 167.
1697. Hobhouse, Lancet. February 1905.
1698. Bussard, Brit. med. Journ. May 69.
1699. Boldt, Münch. med. Wochenschr. 1903. 350.
1700. Strauss, Arch. f. Psych. u. Nerv. Bd. 39. p. 109.
1701. Wegelin, Deutsche Zeitschr. f. Nerv. Bd. 31. p. 313.
1702. Curschmann, Med. Klin. 1906. Nr. 36.
1703. Westphal, Deutsche med. Wochenschr. 1906. 403.
1704. Voelsch, Neurol. Centralbl. 1908. 421.
1705. Catola, Nouv. iconogr. de la salpêtrière. 1906. Nr. 4.
1706. Heine, Deutsche Zeitschr. f. Nerv. XII. 394.
1707. Riegel, Münch. med. Wochenschr. 1897. 461.
1708. Hervouët, Recueil d'ophth. 1893. 694.
1709. Marie, Revue de méd. 1883. p. 536.
1710. M. Levy-Suhl, Monatsschr. f. Psych. u. Nerv. XLV. 1919.
1711. R. Seidler, Zeitschr. f. Ohrenheilk. 1918. Bd. 76.
1712. Samelsohn, Berl. klin. Wochenschr. 1885. 434.
1713. Morton Prince, Boston. med. and Surgic. Journ. CXIII. 371.
1714. Grasset, Arch. de Neurol. 1886. Nr. 92.
1715. Berger, Arch. f. Augenheilk. XIX. 305.
1716. Möbius, Arch. f. Augenheilk. XXII. 121.
1717. Dillmann, Inaug.-Dissert. Berlin 1889.
1718. Berger, Arch. f. Augenheilk. XXI. 290.
1719. Chvostek, Neurol. Centralbl. 1893. Nr. 22.
1720. Hoffmann, Münch. med. Wochenschr. 1897. 1365.
1721. Fulton Dudley, Journ. of Nerv. and Mentel Discase. April 1902.
1722. Steinert, Münch. med. Wochenschr. 1905. 1562.
1723. Plascuda, Allgem. Zeitschr. f. Psych. LXIII.
1724. Etienne, Revue neurol. 1907. Nr. 19.
1725. Friedreich, Sitz. d. ophth. Gesellsch. zu Heidelberg. 1878. 198.
1726. Seeligmüller, Arch. f. Psych. und Nerv. X. 1. 222.
1727. Schmid, Schweiz. ärztl. Corr.-Bl. 1880. Nr. 4.
1728. Schultes, Virchows Arch. f. path. Anat. 79. p. 132.
1729. Wharton Sinkler, Med. News. 1885. July 4.
1730. Rütemeyer, Arch. f. path. Anat. 110. p. 215.
1731. Blocq, Arch. de Neurol. Mars 1887.
1732. Mendel, Berl. klin. Wochenschr. 1890. Nr. 27.
1733. Geigel, Sitzungsber. der Würzburger Phys.-med. Gesellsch. 1892.
1734. Frank, Inaug.-Dissert. Würzburg 1893.
1735. Rouffinet, Thèse de Paris 1891.
1736. Schultze, Deutsche Zeitschr. f. Nerv. V. 1.

1737. Ewald, Berl. klin. Wochenschr. 1894. Nr. 32.
1738. Nammack, Med. Record. 1894. 11. Aug.
1739. Nonne, Arch. f. Psych. u. Nerv. XXVII. 479.
1740. Zabludowsky, Berl. klin. Wochenschr. 1896. Nr. 34.
1741. Senator, Berl. klin. Wochenschr. 1894. Nr. 28.
1742. Cohn, Neurol. Centralbl. 1898. 302.
1743. Nolan, Ophthal. Review. XIII. 70. 1895.
1744. Schönborn, Neurol. Centralbl. 1901. p. 10.
1745. Borniköl, Charité-Annalen. XXIV.
1746. Stein, Zeitschr. f. Augenheilk. VIII. 334.
1747. Rosenberg, Neurol. Centralbl. 1905. p. 40.
1748. Gardner, Brain. 1906. p. 112.
1749. Mingazzini, Revue neurol. XVI. Nr. 5.
1750. Ganser, Münch. med. Wochenschr. 1908. p. 851.
1751. Lewinski, Deutsche med. Wochenschr. 1908. 1222.
1752. Flatau, Deutsche Zeitschr. f. Nervenheilk. Bd. 35. p. 461.
1753. Müller, Deutsches Arch. f. klin. Med. Bd. 52. p. 259.
1754. Kutner und Kramer, Arch. f. Psych. u. Nerv. Bd. 42. 1002.
1755. Raichline, Ref. Jahresber. f. Ophth. 1892. 551.
1756. Westphal, Neurol. Centralbl. 1899. 134.
1757. Retter, ref. Jahresber. f. Ophth. 1899. 583.
1758. Levi, Gaz. des hôpit. 1895. Nr. 60.
1759. Arcangeli, Bollet. degli ospedale di Roma. 1890. Fasc. III.
1760. Grund, Münch. med. Wochenschr. 1908. 875.
1761. Leidler, Zeitschr. f. Ohrenheilk. 1918. Bd. 76.
1762. Levy-Suhl, Monatsschr. f. Psych. u. Nerv. Bd. 45. 1919. Jan.
1763. Eyen, Klin. Monatsbl. f. Augenheilk. 1917.
1764. Henneberg, Jahresber. f. Ophth. 1905. 479.
1765. Liebe, Inaug.-Dissert. Leipzig 1908.
1766. Brissaud, Journ. de méd. et de chir. August 1894.
1767. Bruns, Neurol. Centralbl. 1904. 978.
1768. Pel, Berl. klin. Wochenschr. 1904. Nr. 35.
1769. Cohn, Centralbl. f. Psych. u. Nerv. 1899. 713.
1770. Seiffer, Neurol. Centralbl. 1899. 1112.
1771. Henschen, Neurol. Centralbl. 1906. Nr. 11.
1772. Henoch, Kinderkrankheiten. p. 177.
1773. v. Reuss, Centralbl. f. prakt. Augenheilk. März 1881.
1774. Hadden, Lancet. June 14. 21. u. 28. 1890.
1775. Dickson, Lancet. II. p. 845. 1895.
1776. Raudnitz, Jahrb. f. Kinderheilk. N. F. XLV. 145.
1777. Ibrahim, Münch. med. Wochenschr. 1911. 2421.
1778. Tobler, Deutsche med. Wochenschr. 1907. 870.
1779. Stamm, Arch. f. Kinderheilk. XXXII.
1780. Stamm, Münch. med. Wochenschr. 1901. 1263.
1781. Saenger, Münch. med. Wochenschr. 1901. p. 1548.
1782. Alt, Chicago med. Record. June 15.
1783. Hancock, Ophth. Hosp. Reporter. XV. p. 104.
1784. Peters, Arch. f. Augenheilk. XLVII.
1785. Kloninger, Inaug.-Dissert. Leipzig 1903.
1786. Buchanan, Annal. of Ophth. July 1905.
1787. Sattler, Die Basedowsche Krankheit. Engelmann 1909. p. 158.
1788. Patry, Recueil d'ophth. 1906. p. 158.
1789. Dorfmann, Arch. f. Ophth. LXVIII. 412.

1790. Lehndorff, Deutsche med. Wochenschr. 1908. 1214.
1791. Sabrazes und Cabannes, Recueil d'ophth. 1896. 683.
1792. Koenig, Annal. d'oculist CX. p. 44.
1793. Buzzard, Lancet. January 1897.
1794. Delneuville, Ophth. Klinik 1905. 98.
1795. Stransky, Neurol. Centralbl. 1901. 786.
1796. Steiner, Jahrb. f. Kinderheilk. u. phys. Erziehung. XLIV. Nr. 8.
1797. Nieden, Der Nystagmus der Bergleute. Wiesbaden J. F. Bergmann.
1798. Kehrer, Arch. f. Psych. u. Nerv. 1918. 458.
1799. Wissmann, Die Beurteilung der Augensymptome bei Hysterie. 1916. Sammlung. a. d. Gebiete d. Augenheilkunde. Bd. X.
1800. Mendel, Arch. f. Psych. u. Nerv. XX. 2. 602.
1801. Goldstein, Inaug.-Dissert. Berlin 1878.
1802. Féré, Compt. rend. soc. de biol. 1887. p. 562.
1803. Aubineau und Lenoble, Jahresb. üb. d. Leistungen d. Psych. u. Neurol. 1914. 406
1804. Pflüger, Arch. f. Augenheilk. XIV. 1. p. 1.
1805. Pierd'houy, Annali di Ottalm. X. 1. p. 26.
1806. König, Zeitschr. f. klin. Med. Bd. 30. Heft 3 u. 4.
1807. Wachsmuth, Arch. f. Psych. u. Nerv. XXXIV. 787.
1808. Audry, Revue de med. Juin et Juillet 1889.
1809. Otto, Arch. f. Psych. u. Nerv. XVI. 215.
1810. Bregmann und Steinhaus, Virchows Arch. f. path. Anatomie. Bd. 188. H. 2.
1811. Boltz, Jahresber. d. Hamburger Staatskrankenanstalten III. 1895.
1812. Bignami, Ref. Jahresber. f. Ophth, 1891. 497.
1813. Cotten, Arch. of Pediatrics. January 1902.
1814. Jahrmärker, Münch. med. Wochenschr. p. 1817. 1907.
1815. Jansen, Arch. f. Ohrenheilk. XXXV. 55. u. XXXVI. p. 1.
1816. Levy, Zeitschr. f. Ohrenheilk. XXVI. 116.
1817. Dobrochotow, Med. Obosr. LV. Nr. 21.
1818. Fox, Lancet. I. 1887. Nr. 16.
1819. Bullard und Wadsworth, Boston. Med. a. Surg. Journ. CXXVIII. 301.
1820. Freud, Wien. med. Wochenschr. 1884. Nr. 9.
1821. Thomsen, Arch. f. Psych. u. Nerv. XIX. 1. 185.
1822. Derselbe, Arch. f. Psych. u. Nerv. XXI. 806.
1823. Oppenheim, Zeitschr. f. klin. Med. XI. 1886. Heft 2 u. 3.
1824. Rosenfeld, Der vestibuläre Nystagmus. Springer, Berlin 1911.
1825. Vollert, Münch. med. Wochenschr. 1904. 2001.
1826. Oppenheim, Charité-Annalen. XIV. 384.
1827. Remak, Münch. med. Wochenschr. 1887. 965.
1828. Bàràny, Wien. klin. Wochenschr. 1907. 681.
1829. Alexander und Lassalle, Wien. klin. Rundsch. 1908. Nr. 2.
1830. Kiproff, Wien. klin. Wochenschr. 1908. Nr. 37.
1831. Pietri, Journ. de méd. de Bordeaux. April 1908.
1832. Laurens, Relat. entri les maladies de l'oseille et celles de l'oeil. Thèse de Paris. 1897.
1833. Charcot, Progrès méd. 1887. Nr. 23.
1834. Knies, Die Beziehungen des Sehorgans und seine Erkrankungen. 1893.
1835. Fuchs, Lehrb. d. Augenheilk.
1836. Oppenheim, Lehrb. p. 802.
1837. v. Krüdner, Zeitschr. f. Augenheilk. XVI. Ergänzungsheft.
1838. Stursberg, Deutsche med. Wochenschr. 1908. 311.
1839. Raimann, Jahrb. f. Psych. 1899. 34.
1840. v. Economo, Jahrb. f. Psych. 1916/17. Bd. 38.

1841. Schallert, Inaug.-Dissert. Berlin 1916.
1842. Redlich, Zeitschr. f. d. ges. Neurol. u Psych. 1917.
1843. Siemerling, Berl. klin. Wochenschr. 1919. 22.
1844. Werner Bab, Neurol. Centralbl. 1920. Nr. 12.
1845. Sapatini, Jl Policlinico. 1920. 4.
1846. Modena, Jl Policlinico. 1920. 4.
1847. Boveri, Riforma med. XXXVI. 1920.
1848. v. Economo, Neurol. Centralbl. 1917.
1849. Derselbe, Wien. klin. Wochenschr. 1920. 16/17.
1850. Hensen, Deutsche Zeitschr. f. Nervenheilk. XXI. 240.
1851. Klinkert, Weekbl. van het Neederl. Tijdschr. v. Geneesk. 1884. Nr. 46.
1852. Ferri, Annali di Ottalm. XVII. 6. 352.
1853. Friedenwald, Arch. of Ophth. XXII. Nr. 4.
1854. Uhthoff, Arch. f. Ophth. XXXIX. 1. p. 1 u. 3. p. 126.
1855. Panas, Arch. d'ophth. I. p. 3.
1856. Alexander, Syphilis und Auge. 2 Hälfte. Wiesbaden 1889.
1857. Uhthoff, Arch. f. Ophth. XL. 1. 43.
1858. Lafon, Recueil d'ophth. 1911. 337.
1859. Uhthoff, Vers. d. ophth. Gesellsch. zu Heidelberg. 1889. p. 12.
1860. Medin, Arch. de méd. des enfants. 1898. Mai bis Juni.
1861. Purtscher, Arch. f. Augenheilk. XVIII. 387.
1862. Robert, Nach Aaron wiedergeg. v. Bergmann in Pitha-Billroth. Bd. III.
1863. Jakobi, v. Graefes Arch. Bd. XIV. p 147—149.
1864. Arau, Zit. b. Purtscher. Arch. f. Augenheilk. Bd. 18. p. 405.
1865. Krönlein, Zit. b. Purtscher. Arch. f. Augenheilk. Bd. 18. p. 409.
1866. Schapringer, New York. med. Monatsschr. 1889. Dez.
1867. Prokopovici, Arch. f. Ophth. 1897.
1868. Axenfeld und Schürenberg, Klin. Monatsbl. f. Augenheilk. 1901. 64. 844. 851.
1869. Green, Ophth. Record. 1908. p. 189.
1870. Querenghi, Annal. d'oculist. I. CXX. 339.
1871. Bernhard, Berl. klin. Wochenschr. 1899. Nr. 31.
1872. Cabannés, Revue neurol. 1900. 30. Nov.
1873. Bahr, Ber. üb. d. 25. Vers. d. ophth. Gesellsch. Heidelberg. 1896. 336.
1874. Günzburg, Klin. Monatsbl. f. Augenheilk. 1889. 263.
1875. Nieden, Centralbl. f. prakt. Augenheilk. Juni 1890. p. 165.
1876. Armaignac, Annal. d'oculist. T. CXVI. p. 138.
1877. Seele, Inaug.-Dissert. Jena 1905.
1878. Nonne, Syphilis und Nervensystem. p. 284.
1879. Gerhardt, Neurol. Centralbl. 1908. 643.
1880. Zacher, Neurol. Centralbl. 1901. 1074.
1881. Ormerod und Holmes Spicer, Ophth. Review. 1896. p 92.
1882. Weiss, Wien. med. Jahrb. 1882.
1883. Mingazzini, Rivista sperim. di freniatria. XXIII. 558 u. 804.
1884. Rehlen, Ärztl. Intelligenzbl. 1882. Nr. 12—14.
1885. Bernhardt, Virchows Arch. f. path. Anat. 84. 1. p. 1.
1886. Marina, Arch. f. Psych. u. Nerv. XXI. 156.
1887. Seeligmann, Deutsche. Zeitschr. f. Nervenheilk. XIII.
1888. Berger, Arch. f. Augenheilk. XIX. 305.
1889. Simerka, Revue neurol. 1896. Nr. 13.
1890. Leimbach, Deutsche Zeitschr. f. Nervenheilk. VII. 9 u. 6.
1891. Marbe, Inaug.-Dissert. Breslau 1900.
1892. O. Förster, Monatsschr. f. Psych. u. Neurol. VIII.
1893. Fulton Dudley, Journ. of Nerv. and Ment. Dis. 1902. April.

1894. Sarbó, Deutsche Zeitschr. f. Nervenheilk. XXIII. 163.
1895. H. Cohn, Wochenschr. f. Ther. u. Hyg. d. Auges. 1902. Nr. 42.
1896. Dillmann, Inaug.-Dissert. Berlin 1889.
1897. Tumpowski, Deutsche Zeitschr. f. Nervenheilk. X. Heft 5–6. 767.
1898. Kaes, Allg. Zeitschr. f. Psych. LI. Heft 4.
1899. Berger, Arch. f. Augenheilk. XIX. 305.
1900. Koster, Festschr. f. Rosenstein. Leiden. p. 283. Ydo.
1901. Stock, Inaug.-Dissert. Würzburg 1898.
1902. Wallenberg, Neurol. Centralbl. 1910. Nr. 8 und Deutsche med. Wochenschr. 1910. 788.
1903. Bielschowsky, Die Ergebn. d. Chir. u. Orthop. Bd. IX.
1904. Pisenti, Ref. Jahresber. f. Ophth. 1911. 817.
1905. Vigier, Recueil d'ophth. 1907. 689.
1906. Würdemann, Arch. of Ophth. XXII. 1.
1907. Terrien, Ref. Jahresber. f. Ophth. 1909. 402.
1908. Calderaro, La clin. oculist. 1907. Settembre.
1909. Pichler, Deutsche med. Wochenschr. 1897. Nr. 24.
1910. Kahler und Pick, Arch. f. Psych. u. Nerv. X. 2. 334.
1911. Kahler, Prag. Zeitschr. f. Heilk. VIII. 1. p. 1.
1912. Duane, Arch. of Ophth. XXIII. p. 61.
1913. Levi und Lamaire, Nouv. iconog. de la Salpêtr. 1901. XIV. p. 32.
1914. Bohne, Fortschr. d. Med. 1902. Nr. 36.
1915. Nieden, Centralbl. f. prakt. Augenheilk. 1892. 321.
1916. Fruginele und Bevacqua, Giorn. d' assoc. napol. di med. e nat. XI. 378.
1917. Wasjutinsky, Klin. Monatsbl. f. Augenheilk. XLV. Bd. II. 581.
1918. Marno, Klin. Monatsbl. f. Augenheilk. XLVIII. Bd. I. p. 69.
1919. Boureau, Gaz. méd. du Centre 1903. Dec.
1920. Bourgeois, Annal. d'oculist. CXXIV. p. 125.
1921. Alexander, Münch. med. Wochenschr. 1904. 1579.
1922. Le Roux und Renaud, L'année méd. de Caën 1907. Dez.
1923. Gutmann, Arch. f. Augenheilk. LII. 301.
1924. Posey und Parker, Ophth. Record 1907. 144.
1925. Coover, Ophth. Record 1909. 306.
1926. Tacke, Bull. de la soc. belge d'ophth. 1912. Nr. 33. p. 35.
1927. Wadsworth, Trans. of the Americ. Ophth. Soc. New York-London 1889. 381.
1928. Bielschowsky, Arch. f. Ophth. LVIII. 368.
1929. Ulbrich, Zeitschr. f. Augenheilk. XXXI. 183.
1930. Steindorff, Klin. Monatsbl. f. Augenheilk. LI. Bd. II. 567.
1931. Inouye, Klin. Monatsbl. f. Augenheilk. L. Bd. I. p. 218.
1932. Tarquais, Ophth. Review 1913. p. 65.
1933. v. Stellwag, Abhandl. a. d. Gebiete der prakt. Augenheilk. p. 373.
1934. Terson, Arch. d'ophth. T. XXI. p. 514.
1935. Gullstrand, Nordisk. Medik. Arkiv. Festband für Axel Key 1897.
1936. Noyes, Transact. of the Americ. Ophth. Soc. 1879. p. 551.
1937. Achard und Levi, Neurol. Centralbl. 1902. 719.
1938. Leube, Arch. f. klin. Med. VIII. 1.
1939. Liouville, Gaz. méd. de Paris 1870. Nr. 19 u. 20.
1940. Cliffort-Albert, Ll. Georges Hospital Rep. 1868. III.
1941. Ormerod, Brain V. 1882. Januar 1883.
1942. Kahler, Zeitschr. f. Heilkunde II. 1881. 301.
1943. Nonne, Syphilis und Nervensystem. p. 281.
1944. v. Frankl-Hochwart, Arbeit. a. d. Obersteinerschen Institut 1902.
1945. Nonne, Syphilis und Nervensystem. p. 281.

1946. Gibson und Turner, Edinburgh med. Journ. 1897. May.
1947. Stinzing, Deutsche med. Wochenschr. 1909. p. 1499.
1948. Koster, Festschrift für Rosenheim, Leiden. Ydo 1902. p. 283.
1949. Taylor, Deutsche Zeitschr. f. Nervenheilk. 1894. Heft 1.
1950. Klatschkin, Ref. Jahresber. f. Ophth. 1897. 352.
1951. Uhthoff, Über die bei der Syphilis des Zentralnervensystems vorkommenden Augenstörungen. p. 267.
1952. Dawnay, Ophthalmoscope 1911. 838.
1953. Nothnagel, Anz. d. k. k. Ges. d. Ärzte in Wien 1884. Nr. 18 u. 27.
1954. Delord, Presse méd. 1903. 19 Aôut.
1955. Hüttemann, Arch. f. Ophth. LXXX. 280.
1956. Gourzein, Revue méd. de la Suisse romande 1896. Dec. 20.
1957. Brandenburg, Inaug.-Dissert. Rostock 1912.
1958. Pflüger, Korrespondenzbl. f. Schweizer Ärzte 1897. Nr. 11.
1959. Körner, Zeitschr. f. Ohrenheilk. u. f. Krankheiten der Luftwege LVI. p. 153.
1960. Levy, Deutsche med. Wochenschr. 1908. 258.
1961. Trotter, Brit. med. Journ. 1908. March 14.
1962. Siebenmann und Oppikofer, Zeitschr. f. Ohrenheilk. Bd. 40. p. 204.
1963. Illberger, Arch. f. Psych. u. Nervenkr. XXVI. 323.
1964. Christ, Deutsches Arch. f. klin. Med. XLVI. p. 497.
1965. Koster, Zeitschr. f. Augenheilk. XI. 209.
1966. Goebel, Münch. med. Wochenschr. 1898. Nr. 30, 31 u. 32.
1967. Uhthoff, Arch. f. Ophth. XL. 1. 43.
1968. Alexander, Syphilis und Auge. 2. Hälfte. Wiesbaden 1889.
1969. Webster, New York med. Record 1890. June 7.
1970. Raymond, Nouv. iconogr. de la salpétrière. XI. 1898. Nr. 4. p. 213.
1971. Treitel, Arch. f. Augenheilk. X. 460.
1972. Schöler, Jahresber. d. Augenheilk. 1881. Berlin 1882.
1973. Casper, Arch. f. Augenheilk. XLVIII. p. 177.
1974. Runeberg, Ref. Jahresber. f. Ophth. 1875. 504.
1975. Gessner, Münch. med. Wochenschr. 1908. 2637.
1976. Zak, Centralbl. f. inn. Med. 1904. Nr. 42 u. 44.
1977. Krebs, Therapeut. Monatshefte 1903. Sept.
1978. Hoffmann, Zeitschr. f. Augenheilk. XVI. Ergänzungsheft. p. 1.
1979. De Lapersonne, L'Echo méd. du Nord 1901. Nr. 229.
1980. Landolt, Arch. d'ophth. 1890. 509.
1981. Pick, Deutsche med. Wochenschr. 1907. 1617.
1982. v. Lutzenberger, Manicomio XIII. 1897.
1983. Scremini, Bollet. d' Ocul. 1901. Nr. 20
1984. Quintela, Arch. of Oftalm. Hisp. Americ. 1904. 690.
1985. Müller, Arch. f. Augenheilk. LXIX. 178 u. LXX. 54.
1986. Masius und Francotte, Zit. bei Andoisky, Klin. Monatsbl. f. Augenheilk. 1894. p. 263.
1987. N. Michaelsen, Deutsche Zeitschr. f. Nervenheilk. Bd. 46. p. 222.
1988. v. Monakow, Ref. Lewandowsky, Handb. d. Neurol. Bd. I. p. 737.
1989. E. Müller, Deutsche Zeitschr. f. Nervenheilk. Bd. XXII.

Alphabetisches Sachregister.

A.

Abducens: einseitige Herde im Kern-Wurzelgebiete desselben 121, isolierte Lähmung desselben 122;
Abducens-Facialislähmung mit gekreuzter Hemiplegie 129;
Abducens-Facialislähmung kombiniert mit einer seitlichen Blicklähmung der gleichen und einer Extremitätenlähmung der anderen Seite 131;
Gemeinschaftliche Lähmung des Abducens u. Facialis 127, bei Akustikustumoren 205, Wurzelbündel 7;
kongenitale Aplasie 180.

Abducenskern: 7.
Nicht das Zentrum für die associierten Blickwendungen nach den Seiten 67;
Kernlähmung desselben im Vereine mit Lähmung resp. Reizung benachbarter Assoziationscentren oder ihrer Bahnen 124.

Abducenslähmung: bei Akustikustumoren 207, 208; bei Aneurysma 241, 242, 243; bei Diphtheritis 255;
doppelseitige: 137, 204, 206, 209, 399; mit seitlicher Blicklähmung 138, 395; mit einseitiger Facialislähmung 139, 398; mit alternierender Hemiplegie 139;
bei Akustikustumoren 208;
mit Facialis- und Trigeminuslähmung 134
Durch Fernwirkung: 141;
bei Tumoren im Kleinhirn 141;
bei Abscessen im Kleinhirn 143;
bei Tumoren im Stirnhirn 144;
bei Abscess im Stirnhirn 145;
bei Erweichung des Stirnhirns 145;
bei Vierhügeltumor 145;
bei Tumoren im Schläfenlappen 146;
bei Abscess im Schläfenlappen 146;
bei Tumor im Scheitellappen 146;
bei Tumor im Occipitallappen 147;
bei Abscess im Occipitallappen 147;
bei Hydrocephalus des IV. Ventrikels 147;
Gekreuzte mit Hemianästhesie 136; mit Hemiplegie 136, 399;
bei Herpes zoster ophthalmicus 239;
bei Hysterie 280;
Isolierte 394, 396, 401;
Kernlähmung 396;
mit Lähmung des Rectus internus des anderen Auges 65;
bei Lues 258, 400, 401;
bei Lumbalanästhesie 269, 402;
bei multipler Sclerose 401, 398;
bei Nebenhöhlenerkrankung 261;
Nukleare 396;
mit Okulomotoriuslähmung 135;
bei Otitis media 262;
bei Polyneuritis 252;
bei Ponsläsionen 398;
Rezidivierende 232, 404;
bei Schädelbasisfrakturen 245;
Supranukleare 395;
Traumatische 402;
bei Tumoren im IV. Ventrikel 396;
bei Typhus abdominalis 256;
Vorübergehende 405.

Äthervergiftung mit Nystagmus 336.

Akkomodationslähmung: isolierte doppelseitige 161.

Akromegalie: mit Nystagmus 385.

Akustikustumoren: Augenmuskellähmungen bei denselben 203, 204; mit Blicklähmung 212.

Akustikusreflex mit Augenmuskelkrämpfen 288.

Albinismus mit Nystagmus 324.
Alkoholismus; Augenmuskellähmungen bei demselben 251; mit Nystagmus 338.
Ameisensäuremethyläthervergiftung mit Nystagmus 336.
Aneurysma mit Augenmuskellähmungen 240; mit Abducenslähmung 240, 241, 242, 243.
Angeborene Fehler des Auges mit Nystagmus 326.
Angeborener Nystagmus 319, 321.
Antipyrinvergiftung mit Nystagmus 336.
Apoplexie: Nystagmus nach derselben 344.
Arsenvergiftung mit Nystagmus 336.
Arteria basilaris: Aneurysma derselben mit Augenmuskellähmung 242;
carotis interna: Aneurysma derselben 242; mit Okulomotoriuslähmung 242;
cerebralis media: Blutungen aus derselben 244.
cerebri posterior: Aneurysma derselben mit Augenmuskellähmungen 244;
communicans posterior: Aneurysma derselben 243;
corporis callosi: Aneurysma derselben 244;
vertebralis: Aneurysma derselben 243.
Arterienerkrankung mit basalen Augenmuskellähmungen 240.
Associationscentren der Augenmuskeln 9, 10.
Associationscentren für seitliche Blickbewegungen 67.
Asthenopie: muskuläre 12.
Asynergie der Bulbi 406.
Athetose: mit Augenmuskelkrämpfen 290; Nystagmus bei derselben 384.
Atoxylvergiftung mit Nystagmus 336.
Atypische Augenbewegungen 31.
Augenbewegungen: angeborene Beschränkung der seitlichen 92; atypische 31; einseitige willkürliche 33; gleichsinnige 16; inkoordinierte bei Hysterie 283; nach thermischen Reizen 85; Verlangsamung der äusseren 87; willkürliche 16.
Augenmuskelkrämpfe 284; bei Athetose 290; bei Chorea und choreiformen Bewegungen 289; bei Epilepsie 291; durch Reizung der Nervenbahnen bei Herdläsionen 288; bei Hysterie 293; bei Migräne 291; bei Paralysis agitans 292; bei Paralyse, Tabes und Hirnlues 292; bei Rigor spasticus universalis 291; bei Tetanie 290; bei Thomsenscher Krankheit 291;
reflektorische 284: durch Zahnerkrankung 287; durch Ciliarreizung 288; durch Fremdkörper 288; durch Reflex von Akustikus 288; durch Eingeweidewürmer 288.
Augenmuskeln: Degeneration derselben 277, 278;
Entzündung der peripheren Nervenäste 275;
Hypertrophie derselben 277;
sekundäre Degeneration derselben 278;
Wurzellähmungen derselben 182;
Bahnen und Centren derselben 1.
Augenmuskellähmungen 39: Allgemeines über dieselben 39; bei Alkoholismus 251; bei Aneurysmen 240; basale 195; durch Erkrankung basaler Gefässe 240; bei M. Basedowii 265; bei Bleivergiftung 265; bei Botulismus 267; kongenitale 179; bei Diabetes 266; nach Diphtheritis 252; funktionell nervöse 278; bei Herpes zoster ophthalmicus 237; bei Hysterie 279; kortikale 41; bei Lumbalpunktion und Lumbalanästhesie 267; myogene 276; bei Nebenhöhlenerkrankung 260; durch Nikotinvergiftung 252; Nystagmus bei denselben 387; orbitale 273; bei Otitis media 262; bei Plethora 275; bei Polyneuritis 251; bei Schädelbasisfrakturen 245; bei Erkrankungen des Sinus cavernosus und der Fissura orbitalis super. 269.

B.

Basale Augenmuskellähmungen 195: Ätiologie derselben 198; durch Aneurysmen 240; Diagnose derselben 197; durch Gefässerkrankungen 240; bei Meningitis 198; bei gummöser Meningitis 200; bei Tumoren 203.
Basedowsche Krankheit: Augenmuskellähmungen bei derselben 265; Nystagmus bei derselben 377.
Basisfraktur mit multipler Hirnnervenlähmung 225.
Beleuchtung: Einfluss derselben auf den Nystagmus 390.
Bellsches Phänomen 26.
Benediktsches Syndrom 192, 415.
Bergleute: Nystagmus bei denselben 328.
Berufsarten: Nystagmus bei denselben 327.
Blausäurevergiftung: mit Nystagmus 336.
Bleivergiftung: mit Augenmuskellähmungen 265; mit Nystagmus 339.

Blickbahnen 3.
Blickbewegungen nach den Seiten 16; nach oben und unten 17; Assoziationszentrum derselben 67.
Blicken 2.
Blickfeld 37.
Blickheberkrampf: hysterischer 298.
Blicklähmung: doppelseitige 41, 45, 72, 137, 204, 206, 209; durch Fernwirkung 79; bei Herd in der inneren Kapsel 68; bei Kleinhirnbrückenwinkeltumoren 205; nach oben und unten 92.
Blickzentrum 1, 2.
Bogengänge: halbzirkelförmige 19, 21.
Botulismus 265, 267.
Bulbärparalyse: akute — apoplektische — chronische — traumatische mit Nystagmus 368 und 369.
Bulbusbewegungen: Asynergie derselben 406; kompensatorische 20.

C.

Cerebrale Kinderlähmung: Nystagmus bei derselben 384.
Chiasma bei multiplen Hirnnervenlähmungen 218.
Chininvergiftung: mit Nystagmus 336.
Chinosolvergiftung: mit Nystagmus 337.
Chloroformvergiftung: mit Nystagmus 338.
Chorea: Augenmuskelkrämpfe bei derselben 289; Nystagmus bei derselben 384.
Chronische progressive Ophthalmoplegia exterior 114: familiäres Auftreten derselben 115.
Cirkumduktorischer Nystagmus 309.
Cokainvergiftung: mit Nystagmus 338.
Combinierte Bewegungen des Kopfs und der Augen 28.
Congenitale Augenmuskellähmungen 179.
Conjugierte Abweichungen beider Augen: bei Hysterie 298.
Convergenzbewegungen 17; Erhaltenbleiben derselben bei Lähmung sämtlicher Okulomotoriusmuskeln 410.
Convergenzkrampf: hysterischer 296.
Convergenzlähmung 103: bei Aplasie des Zentrums 403; Schema 64; bei Freibleiben associierter Seitwärtsbewegung des Blicks 103; im Verein mit Lähmung der Heber und Senker des Blicks 105; Verhalten derselben zur Pupillenbewegung und Akkommodation 105; Lähmung der Interni für Seitwärtsbewegung bei voller Leistungsfähigkeit der ersteren für die Konvergenz 104; Diagnose der Konvergenzlähmung 106.
Convergenzzentrum: Aplasie desselben 403.
Cyklische angeborene Okulomotoriuslähmung 284.

D.

Degeneration der Augenmuskeln 277.
Deitersscher Kern: Funktion desselben 18.
Déviation conjuguée: Zentrum für dieselbe 1, 2, 41—61; mit Hemiplegie nach derselben Seite 48; bei Hysterie 298; bei pontinen Herden 77; bei Rindenherden 49.
Déviation dissociée 48.
Drehnystagmus 25.
Diabetes: mit Augenmuskellähmungen 266.
Diphtheritis: mit Augenmuskellähmungen 252; 253.
Dissociierte Augenbewegungen: bei Betrunkenen etc. 32; einseitige willkürliche 33; bei Neugeborenen 31; beim Schlafen 32; unwillkürliche dissociierte 33.
Divergenzbewegungen 17.
Divergenzlähmung 108.
Doppelbilder in den Endstellungen der Augen 15.
Doppelseitige: Abducenslähmung 399; Blicklähmung 72; Okulomotoriuslähmung 162, 405.

E.

Eingeweidewürmer: Augenmuskelkrämpfe bei denselben 288; Nystagmus bei denselben 386.
Einschnürung der Nervenstämme durch entartete Gefässe 240.
Einseitige Augenbewegungen 33.
Einseitiger Nystagmus 312.
Encephalitis: mit isolierter Okulomotoriuslähmung 154; Nystagmus bei derselben 345; mit seitlicher Blicklähmung 91;
Encephalitis lethargica 178.
Endstellungen der Augen: Doppelbilder bei denselben 15, Zuckungen der Bulbi bei denselben 15.
Epilepsie: mit Augenmuskelkrämpfen 291; mit Nystagmus 322, 384.
Erblicher Nystagmus 319.
Erweichungen des Gehirns: Nystagmus bei denselben 345.
Erysipel mit Augenmuskellähmungen 259.

F.

Facialis: Siehe auch Abducens-Facialis.
Facialislähmung im Verein mit Abducenslähmung 398; mit Blicklähmung nach derselben Seite 89.
Familiärer Nystagmus 319.
Farbenblindheit: Nystagmus bei derselben 323.
Fernwirkung bei seitlicher Blicklähmung 79.
Fettige Degeneration der Augenmuskeln 277.
Fieber: Nystagmus bei demselben 334.
Fissura orbitalis superior: Augenmuskellähmung bei Erkrankung derselben 269.
Fixationsnystagmus 309.
Friedreichsche Ataxie: Nystagmus bei derselben 374.
Funktionell-nervöse Augenmuskellähmungen 278, 279.
Fusionsbewegungen 11.
Fusionszwang 11.

G.

Gefässerkrankungen mit basalen Augenmuskellähmungen 240.
Gehirnabscess: Nystagmus bei demselben 347.
Gehirntumoren: Nystagmus bei denselben 347.
Gekreuzte Hemiplegie mit Abducenslähmung 399.
Gerliersche Krankheit mit Augenmuskellähmungen 259.
Gleichgewichtsstörungen der Augenmuskeln 12, 13, 19.
Grosshirnrindennystagmus 390, 391, 393.

H.

Heber des Blicks: hysterischer Krampf desselben 298.
Heberlähmung des Blicks (isolierte) 97.
Heber und Senker des Blicks: Zentrum desselben 6.
Heber- und Senkerlähmung des Blicks 96, 99, 158.
Hemianästhesie: gekreuzte 131.
Heredität bei rezidivierender Okulomotoriuslähmung 229.
Herings Fundamentalgesetz 9.
Hemiplegia alternans superior 184.
Herpes zoster mit Abducens- und Facialislähmung 399.
Herpes zoster ophthalmicus: mit Abducenslähmung 239; mit Augenmuskellähmung 237; mit Okulomotoriuslähmung 238; mit Ophthalmoplegie 238; mit Trochlearislähmung 239.
Hirnlues mit Augenmuskelkrämpfen 292.
Hirnnervenlähmung: Diagnose derselben 223; Differentialdiagnose derselben 223; multiple 213.
Hirnschenkelherde 193; mit doppelseitiger Okulomotoriuslähmung 194.
Hinteres Längsbündel 4.
Hinterhauptslappenerkrankung mit Fernwirkung auf den Okulomotorius 172.
Homonyme Hemianopsie: mit Déviation conjuguée 57, mit Hemiplegie (Hemianästhesie) und gekreuzter Okulomotoriuslähmung 191.
Hyaline Entartung der Augenmuskeln 276.
Hydrocephalus: Nystagmus bei demselben 351.
Hypertrophie der Augenmuskeln 277.
Hypophysistumoren bei multiplen Hirnnervenlähmungen 219.
Hysterie: mit Augenmuskelkrämpfen 293; Augenmuskellähmungen bei derselben 279; Nystagmus bei derselben 322, 380; seitliche Blicklähmung bei derselben 91.

I.

Idiotie: Nystagmus bei derselben 384, amaurotische mit Nystagmus 384.
Jodkaliumvergiftung: mit Nystagmus 337.
Jodoformvergiftung: mit Nystagmus 337.
Influenza: Augenmuskellähmungen bei derselben 259.
Inkoordinierte Augenbewegungen bei Hysterie 283.
Intermittierender Nystagmus 312.
Intermittens mit Augenmuskellähmungen 259.
Internuslähmung 406: bei seitlicher Blicklähmung 65.
Interpeduukulärer Raum: doppelseitige Okulomotoriuslähmung bei Erkrankung desselben 194; Tumoren in demselben 225.
Insuffizienz der Konvergenz 15.
Isolierte Okulomotoriuslähmung 225; nach Tumoren 225, 232.
Juvenile Muskelatrophie mit Nystagmus 386.

K.

Kernaplasie 179.
Kerne der Augenmuskeln 6.
Keuchhusten: Nystagmus bei demselben 386.
Kinderlähmung, spinale: Augenmuskellähmungen bei derselben 401.
Kleinhirn: Abscess mit Fernwirkung auf den Okulomotorius 169; Fernwirkung auf

den Abducens 141, 143; Tumoren mit seitlicher Blicklähmung 81; Nystagmus bei demselben 360.
Kleinhirnbrückenwinkeltumoren 204: Augenmuskellähmungen bei denselben 204; mit Fernwirkung auf den Okulomotorius 168; Nystagmus bei denselben 364; mit seitlicher Blicklähmung 80.
Kohlenoxydvergiftung: mit Nystagmus 338.
Kokainvergiftung: mit Nystagmus 338.
Kompensatorische Bulbusbewegungen 20, 89.
Kongenitale Augenmuskellähmungen 179.
Kopfbewegungen mit Bewegungen der Augen 28: bei Déviation conjuguée 46; bei Déviation dissociée 48.
Kopfhaltung bei Lähmung exteriorer Augenmuskeln 30.
Kopfnystagmus 318.
Kopfwendung bei pontinen Herden 78.
Kortikale Augenmuskellähmungen 41.
Krämpfe der Augenmuskeln 284: reflektorische 287; bei Erkrankung der Zähne 287.
Kretinismus: Nystagmus bei demselben 384.

L.

Labyrintherkrankungen: Nystagmus bei denselben 388.
Labyrinthotonus 20.
Längsbündel hinteres 4.
Latenter Nystagmus 316.
Lidnystagmus 318.
Littlesche Krankheit: Nystagmus bei derselben 377.
Lues: Neuritis der Nervenstämme bei 258; hereditaria, Nystagmus bei derselben 325.
Lumbalpunktion: mit Abducenslähmung 402; mit Augenmuskellähmungen 267, 269.

M.

Malaria: Nystagmus bei derselben 386.
Masern: Nystagmus bei denselben 386; mit Augenmuskellähmungen 259.
Medullaaffektion: Nystagmus bei derselben 354; seitliche Blicklähmung bei Herden in derselben 80.
Meningitis: aktinomykotica 203; basilaris gummosa: mit Augenmuskellähmungen 200, 198;
cerebrospinalis epidemica: Augenmuskellähmungen bei derselben 198, 200, 402;
serosa: Augenmuskellähmungen bei derselben 200;
tuberculosa: Augenmuskellähmungen bei derselben 198, 200.
Menstruation: Einfluss auf die rezidivierende Okulomotoriuslähmung 229.
Migräne: mit Augenmuskelkrämpfen 291; mit Abducenslähmung 232; mit isolierter Trochlearislähmung 232; ophthalmoplegische 227; bei rezidivierender Okulomotoriuslähmung 227, 230; mit Blicklähmung nach der Seite 91; mit Trochlearislähmung 232.
Mitbewegungen der Augen 25: atypische 26; zwischen der Bulbusmuskulatur und dem Levator palpebrae; angeborener Zustand 27; erworbener Zustand 28;
typische 25: zwischen dem Levator palpebrae und den Hebern und Senkern des Bulbus 26; zwischen dem M. orbicularis und den Hebern und Senkern des Bulbus 26.
Multiple Hirnnervenlähmungen 213: nach Basisfrakturen 225.
Multiple Sklerose: Augenmuskellähmungen bei derselben 401; Nystagmus bei derselben 369; seitliche Blicklähmung bei derselben 91.
Muskuläre Asthenopie: 12, 14.
Musculus levator palpebrae superioris: Krampf desselben mit Krampf des M. rectus infer. bei Hysterie 295;
rectus internus: hysterische Krämpfe desselben 294, 296; Lähmungsformen desselben 406;
rectus superior: hyster. Krampf desselben 295, 296.
Myasthenische Paralyse: Augenmuskellähmungen bei derselben 117.
Myasthenia pseudoparalytica: Nystagmus bei derselben 378.
Myelitis: Nystagmus bei derselben 377.
Myogene Augenmuskellähmungen 276.
Myoklonie: Nystagmus bei derselben 384.
Myositis interstitialis ossificans 276.
Myotonie: Augenmuskelstörungen bei derselben 277.

N.

Nachblicken 75.
Nebenhöhlen: Augenmuskellähmung bei Erkrankung derselben 260.
Nervenstämme: Neuritis derselben 251.
Neugeborene: Augenbewegungen bei denselben 31.

Nervus: abducens: bei basalen Lähmungen 195; bei basaler gummöser Meningitis 202; bei multiplen Hirnnervenlähmungen 222; sein Verlauf 195;
okulomotorius: Lähmung desselben bei basaler gummöser Meningitis 201; bei multiplen Hirnnervenlähmungen 216, 217, 220; Verlauf desselben 195;
trigeminus: bei multiplen Hirnnervenlähmungen 221.
trochlearis: bei basalen Lähmungen 197; bei cerebraler Lues 202, bei multiplen Hirnnervenlähmungen 221; Verlauf desselben 197.
Neuritis der Nervenstämme: Augenmuskellähmungen bei derselben 250.
Nikotinvergiftung: mit Augenmuskellähmung 252; mit Nystagmus 339.
Novokain 268.
Nuklearlähmungen: traumatische 176, Unterschied zwischen Nuklear- und Blicklähmungen 111.
Nystagmus 22, 300, 308
bei Akromegalie 385;
bei Albinismus 324;
bei Alkoholismus 338;
bei amaurotischer Idiotie 384;
bei angeborenen Fehlern des Auges 326;
angeborener 321;
bei apoplektischer und akuter Bulbärparalyse 369;
asthenischer 383.
bei Athetose 384;
bei Augenmuskellähmungen 387;
bei M. Basedowii 377;
bei Bergleuten 328;
bei Beleuchtung, Einfluss auf denselben 390;
bei Berufsarten 327;
bei cerebraler Kinderlähmung 384;
bei Chorea 384;
bei chronischer Bulbärparalyse 369;
cirkumduktorischer 309;
bei Degenerationszuständen 322;
bei Eingeweidewürmern 386;
einseitiger 312;
bei Encephalitis 345;
bei Encephalitis lethargica 345;
bei Epilepsie 322, 384;
erblicher, familiärer 319;
bei Erweichungsherden 345;
experimentelle Erzeugung desselben 305;
bei Labyrintherkrankungen 388;
latenter 316;
Lidnystagmus 318;
bei Littlescher Krankheit 377;
bei Farbenblindheit 323;
bei Fieber 334;
Fixationsnystagmus 309;
Formen desselben 308;
bei Friedreichscher Ataxie 374;
bei Affektionen zwischen Cortex und den supranuklearen Centren 344;
bei Gehirntumoren 347;
bei geschlossenen Lidern 317;
bei Grosshirnabscess 347;
bei Grosshirnrindenaffektionen 341; Grosshirnrindennystagmus 341, 391;
bei hereditärer Lues 325;
bei Hirnblutungen 344;
bei Hydrocephalus 351:
bei Hysterie 322, 380;
bei Idiotie 384;
intermittierender 312;
kalorischer 23;
kalorisch. N. bei Bewusstseinsstörungen 334.
bei Keuchhusten 386;
bei Kleinhirnabscess 359;
bei Kleinhirnaffektion 357;
bei Kleinhirnbrückenwinkeltumoren 364;
bei Kleinhirntumoren 360;
bei apoplektischem Koma 335;
bei Kretinismus 384;
bei Malaria 386;
bei Masern 386;
bei Meningitis 200;
bei multipler Sklerose 369;
bei Muskelatrophie 386;
bei Muskelermüdung 331;
bei Myasthenia pseudoparalytica 378;
bei Myelitis 377;
bei Myoklonie 311, 384;
optischer 22;
bei Pachymeningitis 385;
bei Paralysis agitans 377;
physiologische Bedingungen seines Auftretens 300;
paretische Natur der nystagmusartigen Zuckungen 309 und 310;
bei Polioencephalitis acuta haemorrhagica super. 368;
bei Polyneuritis 386;
bei Pons- und Oblongataaffektionen 354;
bei Porencephalie 385;
bei progressiver Paralyse 352;
protractorius 345, 421;

bei Pseudobulbärparalyse 368;
reflektorischer 318;
retraktorischer 317, 318;
bei Retinitis pigmentosa 325;
rhythmischer 22, 308;
bei Rückenmarkskrankheiten 373;
bei Schädelbasisfrakturen 367;
Schüttelnystagmus 311;
bei Sinusthrombose 385;
bei Skorbut 386;
bei Spasmus nutans 378, 393;
bei Syringomyelie 376;
bei Tabes dorsalis 373;
bei traumatischer Bulbärparalyse 368;
bei Turmschädel 380.
undulierender 22, 308;
Ungleichheit desselben 392;
bei verdecktem einen Auge 316;
bei Vergiftungen 335;
bei Ventrikelgeschwülsten 352;
verticalis vibratorius 337.
vestibularer 23, 392, 393, 394;
Wagbalkennystagmus 309;
willkürlicher 313;
bei Zirkulationsstörungen im Gehirn 334;
nystagmusartige Zuckungen: 309, 310, 370, 389.

O.

Occipitallappen: Fernwirkung auf den Abducens 147; Fernwirkung auf den Okulomotorius 172.
Ohrapparat: Reizung desselben mit Augenbewegungen 20.
Okulomotorius: Kern desselben 6; Wurzelbündel desselben 7.
Okulomotoriusgebiet: Kernlähmung bei Herden in demselben 149.
Okulomotoriuslähmung 405: bei Aneurysma 241, 242, 243, 244; basale Lähmung desselben 195; kombiniert mit Abducens-Fazialislähmung 135; cyklische angeborene 284; bei Diphtheritis 254;
doppelseitige: unsymmetrische Form 162; Wurzellähmungen desselben 193; durch Einschnürung erkrankter Gefässe 240;
Einzellähmungen seiner Muskeln 411;
durch Fernwirkung: bei Erkrankung des Hinterhauptslappens 172; bei Kleinhirnabscess 169, bei Kleinhirntumoren 168, bei Herden im Pons 173, bei Erkrankung des Schläfenlappens 169, bei Erkrankung des Stirnhirns 171;
Häufigkeit der Erkrankung: bei multipler Sklerose 401; bei Syphilis 401;
bei Herpes zoster ophthalmicus 238;
bei Hysterie 281;
isolierte: Kernlähmung desselben 149; bei Erkrankung der Vierhügelgegend 150, 153; bei Encephalitis 154; durch Tumoren 225;
nucleare 408: doppelseitige 158; doppelseitige symmetrische 159;
bei Nebenhöhlenerkrankung 261;
bei Otitis media 264:
bei Polyneuritis 252;
rezidivierende 226, 228, 229;
bei Schädelbasisfrakturen 245, 249;
Stammerkrankungen des Nerven 415;
Supranukleare Lähmungen 405;
bei Syphilis 258.
Ophthalmoplegia exterior: chronica progressiva 114; bei Lumbalpunktion und Lumbalanästhesie 269;
interior 121: einseitige 154; isolierte doppelseitige 160; bei Syphilis 156, 258.
Ophthalmoplegie: auf der einen, Lähmung einzelner Okulomotoriuszweige auf der anderen Seite 166;
bei congenitaler Aplasie 181;
bei Diphtheritis 256;
doppelseitige mit totaler Okulomotoriuslähmung 163;
bei Erkrankung der Nebenhöhlen 262;
mit Fazialislähmung der einen, und Hemiplegie der anderen Seite 132;
bei Herpes zoster ophthalmicus 238;
bei Hysterie 282;
bei Migräne 227;
bei Polyneuritis 253;
bei Schädelbasisfrakturen 245.
Orbitale Augenmuskellähmungen 273; nach Traumen 273.
Orbitalphlegmone 275.
Orientierung: subjektive und objektive 38.

P.

Pachymeningitis: Nystagmus bei derselben 385.
Paralysis agitans: mit Augenmuskeltigidität und Verlangsamung 292; Nystagmus bei derselben 377.
Periorbita: gummöse Entzündung derselben 272, 275.
Phenylhydroxylaminvergiftung mit Nystagmus 337.

Physostigminvergiftung mit Nystagmus 337.
Plethora: Augenmuskellähmungen bei derselben 275.
Pneumonie: Augenmuskellähmungen bei derselben 259.
Polioencephalitis-haemorrhagica superior 177; Nystagmus bei derselben 368.
Polioencephalomyelitis: mit Nuklearlähmung 179.
Polymyositis 276.
Polyneuritis: mit Augenmuskellähmungen 251, 402, mit Nystagmus 386.
Ponsabscess mit seitlicher Blicklähmung 91.
Ponsaffektionen: Nystagmus bei denselben 354.
Ponsherde: mit Déviation conjuguée 77; mit Kopfwendung 78; mit Okulomotoriuslähmung 173.
Ponssymptome: 89.
Porencephalie: Nystagmus bei derselben 385.
Postbeamte: Nystagmus bei denselben 327.
Progressive Paralyse: Nystagmus bei derselben 352; Augenmuskeln: 118, 292.
Pseudobulbärparalyse: Nystagmus bei derselben 368.
Ptosis, doppelseitige isolierte 159.
Pupillenlähmung: isolierte doppelseitige 162.

Q.

Quecksilbervergiftung: mit Nystagmus 336.

R.

Reflektorische Augenbewegungen 18, 19.
Reflektorischer Nystagmus 318.
Retinitis pigmentosa: Nystagmus bei derselben 325.
Retraktionsbewegungen des Bulbus 35.
Rezidivierende: Abducenslähmung 404; Okulomotoriuslähmung 226, 417; Trochlearislähmung 422.
Rheumatismus akutus: mit Augenmuskellähmungen 259.
Rhythmischer Nystagmus 308.
Rigor spasticus universalis mit Augenmuskellähmungen 291.
Rückenmarkskrankheiten: Nystagmus bei denselben 373.
Ruhelage der Augen: ideale 12, anatomische 12.

S.

Salizylsäurevergiftung mit Nystagmus 337.
Schädelbasisfraktur: mit Abducenslähmung 400; Augenmuskellähmungen bei derselben 245; Nystagmus bei denselben 367.
Scheitellappen: Fernwirkung auf den Abducens 146.
Schema: der Assoziationszentren der Augenmuskeln 10, der seitlichen Blicklähmungen und Konvergenzlähmungen 64.
Schiefstellung der Augen: Magendiesche 195.
Schlaf: Augenbewegungen während desselben 32.
Schläfenlappen: Fernwirkung von demselben auf den Abducens 146; auf den Okulomotorius 169.
Schriftsetzer: Nystagmus bei denselben 327.
Schüttelnystagmus 311.
Schwefelkohlenstoffvergiftung mit Nystagmus 338.
Seitenwendung des Blicks 10: Schema derselben 64.
Seitliche Blicklähmung 41—92: Ätiologie und Verlauf 89; durch Fernwirkung 79; Diagnose derselben 83;
Seitliche Ablenkung der Bulbi:
bei Apoplexie 89, 91;
mit Fazialislähmung nach der gleichen Seite 89;
bei Herden im Centrum ovale 58;
bei Herden in den grossen Ganglien und ihrer Umgebung 58;
bei Herden im Hinterhauptslappen 57;
bei Hysterie 91;
bei Herden in der inneren Kapsel 68;
bei Kleinhirnherden 81;
bei Kleinhirnbrückenwinkeltumoren 80;
bei Herden in der Medulla oblongata 80;
bei Migräne 91;
bei multipler Sklerose 91;
bei Ponsabscess 91;
bei Rindenherden 49;
bei Herden im Scheitellappen 55;
bei Herden im Scheitel-Schläfenlappen 56;
bei Herden im Schläfenlappen 56;
bei Herden im Stirnhirn 51;
bei Herden im Stirn- und Schläfenlappen 54.
Sherringtonsches Gesetz 16, 42.
Sinus cavernosus: Augenmuskellähmungen bei Erkrankung desselben 269.
Sinusthrombose: Nystagmus bei derselben 385.
Skorbut: Nystagmus bei demselben 386.
Spähen 2.
Spasmus nutans: Nystagmus bei demselben 378.
Speisenvergiftung: Nystagmus bei derselben 340.

Sphincterlähmung: einseitige ohne Akkommodationslähmung 157.
Stirnhirnerkrankung: mit Fernwirkung auf den Okulomotorius 171;
mit Fernwirkung auf den Abducens 144, 145.
Stirnwindung: mittlere als Zentrum für die Augenbewegungen 2.
Stovain 268.
Sulfonalvergiftung: Nystagmus bei derselben 336.
Syndrom: von Benedikt 192; von Weber 184, 414.
Syphilis: mit Abducenslähmung 401;
mit einseitiger Ophthalmoplegia interior 156;
mit Neuritis der Nervenstämme 257;
mit Okulomotoriuslähmung 401;
der Periorbita mit Augenmuskellähmungen 275;
mit Trochlearislähmung 401.
Syringomyelie: Nystagmus bei derselben 376.

T.

Tabes dorsalis: Augenmuskelkrämpfe bei derselben 292;
Augenmuskellähmungen bei derselben 118;
Nystagmus bei derselben 373.
Tabo-Paralyse: Augenmuskellähmungen bei derselben 118.
Tetanie mit Augenmuskelkrämpfen 290.
Thermische Reize: Augenbewegungen bei denselben 85.
Thomsensche Krankheit mit Augenmuskelkrämpfen 291.
Tonus der Muskulatur 18: durch den Vestibularis 25.
Traumatische Nuklearlähmungen 176.
Trichinosis: mit Augenmuskellähmungen 276.
Triebartige Bewegungen der Augen 18.
Trigeminuslähmung kombiniert mit Abducens-Fazialislähmung 134.
Trochlearis: Kern desselben 6; Wurzelbündel desselben 7.
Trochlearislähmung: 173, 419;
bei Aneurysma 241;
basale 421;
bei Herpes zoster ophthalmicus 239;
bei Hysterie 282;
isolierte doppelseitige 175;
nicht isolierte doppelseitige 175;
einseitige 173;
nicht isolierte einseitige 174;
bei Migräne 232.
Kernlähmung desselben 420.
nach Lumbalanästhesie 269.
bei multipler Sklerose 401;
bei Erkrankung der Nebenhöhlen 261;
bei Polyneuritis 253;
rezidivierende 422;
bei Schädelbasisfrakturen 245, 250;
bei Syphilis 258; Häufigkeit derselben 401;
bei Typhus abdominalis 256.
Tuberkulöse Meningitis: Augenmuskellähmungen bei derselben 198.
Turmschädel: Nystagmus bei demselben 380.
Tumoren: im interpedunkulären Raume 225;
an der Basis 225.
Typhus abdominalis: mit Augenmuskellähmungen 256;
bei rezidivierender Okulomotoriuslähmung 228.

U.

Undulierender Nystagmus 308.

V.

Ventrikelgeschwülste: Nystagmus bei denselben 352.
Vergiftungen: Nystagmus bei denselben 335.
Veronalvergiftung: Nystagmus bei derselben 335.
Vestibularis: Funktionen desselben 18—25.
Vestibulärer Nystagmus 23.
Vierhügeltumor: Fernwirkung desselben auf den Abducens 145.
Vierter Ventrikel: Hydrocephalus, Fernwirkung auf den Abducens 147.

W.

Wagbalkennystagmus 309.
Webersches Syndrom 184, 414.
Willkürliche dissoziierte Augenbewegungen 16, 33.
Willkürlicher Nystagmus 313.
Wurzelfasern der Augenmuskelnerven 7.
Wurzellähmungen der Augenmuskelnerven 182;
des Okulomotorius (doppelseitige) 193, 194.

Z.

Zahnerkrankung mit reflektorischen Krämpfen der Augenmuskeln 287.
Zirkulationsstörungen im Gehirn: Nystagmus bei denselben 334.
Zuckungen der Bulbi in den Endstellungen der Augen 15.

Alphabetisches Autorenregister.

A.

Aarau 403.
Abt 380.
Ach 268.
Achard und Levi 415.
Adam 269.
Adamkiewicz 216.
Adler 82.
Ahlström 261.
Albrand 259, 292.
Albutt 91.
d'Alche 227.
Alexander 80, 81, 105, 108, 155, 187, 211, 229, 401, 413, 420, 421.
Alexander und Lasalle 388.
Alling 36.
Alt 319.
Altherr 170.
Anton 223.
Antonelli 238.
Archamboult 185.
Arcoleo 324.
Arduini 282.
Arcangeli 376.
Armaignac 404.
Armand-Delille 145, 172.
Arnheim 142.
Apert und Dubosc 320.
Ascoli 362.
Ashby 130.
Atwood 278.
Aubineau 166.
Aubineau und Lenoble 321, 322, 384.
Audioud 319.
Audry 385.
Auerbach 169.
Aurand 286.
Axenfeld 36, 37, 180, 284.
Axenfeld u. Schürenberg 403.
Ayrolles 238.

B.

Bab 346.
Babinski 98, 155, 207.
Babonneix und Harvies 327.
Bach 8, 81, 94, 159, 160.
Backer 269.
Badal 249.
Bagh 370.
Baginsky 194, 306.
Bahr 36, 404.
Bailly 218.
Balance 264.
Ballet 72, 130, 145, 172, 278.
Banham 130.
Barabaschew 174, 228, 234.
Barany 19, 22, 24, 25, 30, 303, 309, 315, 318, 388, 389, 391, 392.
Barber 164.
Barck 186.
Barett 103.
Bartels 1, 2, 20, 48, 51, 52, 304, 307, 326.
Bartholow 243.
Batten 198.
Bauer 136.
Bauer und Leidler 204, 306.
Banrowicz 264.
Bayer 169.
Beaumont 115.
Beauvois 239.
v. Bechterew 4, 30, 53, 54, 306.
Beck 21, 137, 145, 185.
Beck und Biach 334.
Becker 134.
Beevor 50, 51, 361.
Bell 26, 217, 329.
Bell Taylor 328.
Benedikt 415.
Bennet 65, 69, 184.
Benoit 330.
Benson 255.
Benvenuti 133.
Benzler 103.
Berger 299, 374, 409, 410.
Bergerhof 153.
Bergh 122, 316.
v. Bergmann 91, 247.
Bergmeister 258.
Bernhard 404.
Bernhardt 68, 125, 134, 396, 409.
Bernheimer 1, 8, 71, 318.
Berry 296, 299, 300.
Bertelsen 88.
Bertolotti 95, 99.
Beselin 282.
Bettelheim 146.
Beyer 61.
Beykowsky 242
Biancone 94, 168, 313.
Bielschowsky 3, 12, 27, 32, 34, 38, 65, 69, 76, 86, 88, 94, 95, 97, 101, 102, 106, 107, 109, 110, 111, 138, 161, 172, 175, 221, 234, 286, 349, 390, 391, 411, 413.
Bietti 35.
Bignami 385.
Bing 169.

Bischoff 73, 125, 138.
Binswanger 381.
Blanc 55, 263.
Blaschek 15, 175.
Blaunouet und Caron 269.
Blessig 208, 209, 412.
Bleuler 45, 79, 92, 139, 206.
Block 27, 328.
Blocq 72.
Blumenau 207.
Bocci 28.
Bock 327.
Bode 329.
Bodec 257.
Boedecker 8, 162.
Boettiger 146.
Boettrich 291.
Bohne 413.
Boinet 58, 194, 219.
Boino-Rodsewitsch 178.
Boldt 371.
Bollinger 124.
Bolton 255.
Boltz 385.
Bonhoeffer 55.
Bonnefoy 268.
Bonnet 282.
Bonnsdorff 245.
Bonnus 186.
de Bono 370.
Booth 142.
Borchardt 95, 366.
Borel 104, 283, 294, 381.
Borniköl 375.
Bornstein 233, 235, 297, 302.
Bostroem 193.
Bouchaud 94, 158, 194.
Boufle 83.
Boullaud 319.
Boureau 413.
Bourgeois 188, 413.
Bourienne 255.
Bourneville und Crouzon 358.
Bouveret 105, 108, 164, 194.
Boveri 347.
Brandenburg 170, 418.
Brasch 135, 179.
Braun 137, 250, 256.
Braunschweig 110.
Bregmann und Steinhaus 285.
Bregmeier 74.
Breuil 286.
Brissaud 238, 377.
Bristowe 45, 63, 67, 79, 122, 128, 163, 185.
Brodnitz 143.
Brown und Mackenzie 329.
Bruce 73, 95, 96.
Brückner 314, 315.
Brüning 352.
Brugger 276.
Brun 246.
Bruns 66, 81, 145, 168, 172, 193, 217, 310, 358, 359, 362, 377, 408.
Bryan 261.
Buchanan 380.
Bull 164, 242, 274.
Bullard und Wadsworth 386.
Bunzel 104.
Burkhardt 103.
Burnett 222.
Burton 319.
Buss 127.
Busse 276.
Butter 74.
Buzzard 119, 371, 380.
Byrne 22.

C.

Cabannes 73, 164, 404.
Calderaro 412.
Callan 200.
Campbell 201.
Camus 53.
Cantonnet 28, 75, 174.
Caron 269.
Carpenter 35, 235.
Carter 14.
Caspar 239, 320.
Casper 422.
Caspers 320.
Cassirer 83, 137, 187, 239.
Castoneda 264.
Catola 371.
Cestan 46, 63, 68, 131, 188.
Chabbert 235.
Chabotot 164, 194.
Chaillous 100, 181, 289.
Charcot 192, 235.
Charpentier 155.
Chassel 73.
Christ 176, 420.
Church 248.
Chvostek 142, 374.
Cicaterri 220.
Claiborne 159.
Clarke 93, 278, 320.
Cliffort-Albert 415.
Cohn 378, 410.
Colburne 327.
Collins 181.
Colm 117.
Le Conte 17.
Cooper 181.
Coover 413.
Coppez 27, 261, 314.
Cotton 384.
Coulter 252.
Court 329.
Coutela 353.
Coxwell 169, 289, 362.
Cramer 5.
Critland 329.
Crzellitzer 320.
Cuisset 167, 189.
Cunningham 103.
Curschmann 124, 278, 371.
Curtillet 105.

D.

Damront-Mayer 255.
Dana und Fraenkel 345.
Dannis 211.
Davidovits 115.
Dawnay 417.
Debove 293.
Decondé 328.
Dejerine 119, 257.
De Lapersonne 229, 295, 422.
Delepine 45, 54.
Delord 417.
De Luca 223.
Demicheri 175.
Desnos 79.
Deutschmann 155.
Devic und Roux 30.
Dickinson 244.
Dickson 379.
Dieulafoy 267.
Dillmann 374, 410.
Dimmer 26.
Dinkler 214.
Dobrochotow 386.
Doergens 191, 225.
Donaldsen 295, 301.
Donath 106, 156.
Dorfmann 380.

Dransart 12, 331.
Dransart und Fannechon 331
Dransart und Vanhoutte 330.
Dreher 199.
Dreisch 156.
Dreschfeld 220.
Dreyfuss 337.
Drumond 53.
Duane 35, 38, 313, 413.
Dubois 320.
Ducamp 170, 189.
Duchek 173, 188.
Dufour 57.
Dunn 174.
Dupuy 294.
Dupré 53.
Duret 305.
Dusser de Barenne 308.
Dustin 127.
Dutil 46, 131, 138, 395.
Duval 33, 109.

E.

Ebstein 257.
von Economo 346, 347.
Eger 377.
Eichhorst 120, 371, 396.
Eisenlohr 96, 118, 177, 396.
Eissen 279, 280, 283.
Elliot 314.
Elschnig 270, 274, 310, 312, 315, 318.
Emmert 295.
Enders 366.
Eschweiler 260.
d'Espine 131.
Etienne 374.
Etter 68, 125, 396.
Eversbusch 312.
Ewald 19, 63, 352, 406.

F.

Farnarier 256, 264.
Faucon 316.
Feenwich 169.
Feilchenfeld 150, 160, 292.
Feinberg 54.
Fejer 154, 155, 251.
Fenger 221.
Féré 291, 384.
Ferge 238.
Ferri 248, 400.
Ferrier 153.
Fialey 65.
Fiedler 159, 242, 244.
Fieuzal 348.
Filator 117.
Findeisen 186.
Finkelberg 370.
Finkelnburg 185.
Finny 89.
Fischer 71, 131, 222, 232, 264, 267, 340, 406.
Fisher 320, 326.
Fitzgerald 96.
Flammer 367.
Flatau 131, 237.
Flesch 32, 110, 193, 222.
Flourens 19.
Foerstemann 246.
Förster 409.
Fonton 252.
Fornaro 370.
Forselles 263.
Fortunati 284.
Foulton Dudley 374.
Fourmand 119.
Fox 386.
Fränkel 27, 80, 205, 210, 366.
von Fragstein 115.
Franceschi 128.
Francois 266.
Frank 34, 371.
Franke 269, 286.
von Frankl-Hochwart 80, 81, 165, 211, 251, 416.
French Benham 354.
Freud 386.
Freund 97, 98, 329.
Friedenwald 255, 400.
Friedländer 250.
Friedmann 249.
Friedreich 173, 374.
Fritsch 324.
Frost 299, 328.
Fruginele und Bevacqua 413.
Fry 142, 362.
Fuchs 156, 157, 285, 296, 321.
Fulton Dudley 409.

G.

Gajkiewicz 67.
Galezowski 27, 238, 239, 362 338.
Gallus 104.
Gardner 376.
Garel 131.
Gaussel 65.
Gee 135.
Geerts 211.
Gelles und Ohm 343.
Genouville 247.
Gerhardt 405.
Gessler 153, 182.
Gessner 259, 422.
Gianelli 122, 203.
Gierlich 195, 212.
Gilles de la Tourette 295.
Gineston 266.
Gjör 221.
Giraudeau 131, 243.
Glasow 56.
Glebowa 115.
Glynn 171.
Goebel 116, 420.
Goehlmann 352.
Gött 29.
Goldenberg 144.
Goldscheider 295.
Goldstein 384.
Goldthammer 55.
Goltz 19.
Gombault 130.
Gontermann 269.
Goodall 161, 254.
Goodhardt 271.
Gooding 287.
Gordinier 100, 145.
Gordon Norris 312.
Goris 263.
Goultier 28.
Gourzein 181, 418.
Gowers 29, 63, 217, 290, 291, 344.
Grabower 120.
Gradenigo 262.
Graefe 11, 33, 288, 317, 323.
von Graefe 12, 92.
Graff 172.
Grandclement 105.
Grasset 41, 47, 60, 61, 65, 79, 373.
Grawitz 277.
Greanfield 171.
Grebler 229.
Green 36, 275, 403.
Greeve 286.
Gregor und Schilder 302.

Greiff 55.
Grey Gloven 242.
Griffith 298.
Gross 170, 348.
Grossmann 169.
Groothuysen 234.
Groux 33.
Grünsdale 35.
Grünwald 215.
Grund 376.
Gruner 95, 99.
Grunert 155, 176.
Gubler 184.
Guehlinger 250.
Günther 56.
Günzburg 40.
Gütermann 180.
Guibert 178.
Guillery 13, 15.
Guinon 72.
Gullstrand 414.
Guthrie und Turner 297
Gutmann 413.
Gy 136.

H.

Hadden 30, 144, 363, 379.
Halban 192, 368.
Halben 162.
Halbron 82.
Hallauer 262.
Hallopeau 35, 77, 131, 243.
Hamburger 35, 143, 181.
Hancke 173.
Hancock 380.
Handfort 89, 130, 205.
Harmans 27.
Harms 249.
Harris 163, 219.
Hartmann 96, 178, 192, 222, 366.
v. Haselberg 174.
Hauber 268.
Hauptmann 266.
Havage 253.
Hawthorne 266.
Hayne 103.
Heards 181.
Hectoen 102.
Hedon 264.
Heimann 313.
Heine 200.
d'Helot 255.
Hencke 347, 359.
Henneberg 46, 55, 120, 209, 216, 366, 377.
Henoch 98, 138, 378.
Henschen 206, 212, 378.
Hensen 399.
Herbert 286.
Herford 142.
Hering 9.
Hermann 289.
Herringhaus 220.
Hervouet 371.
Herxheimer 191.
Herzog 50, 157, 253.
Heubner 179, 198, 235.
Heusser 218.
Hewetson 329.
Hey 243.
Heydemann 239.
Higier 27.
Hilgermann 273.
Hinds Cowell 221.
v. Hippel 110.
Hirano 128, 207, 211.
Hirsch 65, 66, 147, 216.
Hirschberg 189, 326.
Hirschl 56, 216.
Hitzig 295, 299, 300, 305.
Hobhouse 371.
Hoch 218.
Hoche 216.
Hochhaus 55, 140.
Hochheim 276.
Hock 125, 289.
Hoedemaker 371.
Högier 307.
Högyes 288.
von Hösslin 97, 153.
Hoffmann 374, 422.
Hofmann 109, 136.
Holzhäuer 172.
Holzhäuser 139.
Holden 178.
Holmes 275.
Holmes Spicer 309.
Homén 115, 368, 378.
Hope 35, 96, 101.
Hoppe 117, 139, 162, 165, 167, 168.
Horsley 47.
Hubbel 28.
Hudovernig 139, 237.
Hüttemann 418.
Hughlings-Jackson 63, 89, 186, 187.
Hinze 267.
Hunnius 48, 61, 130, 243.
Hunt 206, 210.
Huslin 51.
Hutchinson 155, 242, 287, 325.

J.

Jaccound 49.
Jackson und Russel 352.
Jacob 167.
Jacobsohn 140, 143, 169, 177.
Jahrmärker 385.
Jakob 278.
Jakobi 403.
Jakobi und Lambert 298.
Jamane 82, 140, 143, 169.
Jan 252.
Janischewsky 256.
Jannot 256.
Jansen 385.
Janssen 134.
Japha 83.
Jeaffreson 303.
Jendrassik 121.
Jochmann 228.
Jocqs 163.
Jolly 78, 89, 127, 156, 299.
von Jonkowsky 160.
Joseph 48, 124.
Judin 274.
Juler 163, 219.
Juliusberger 119.
Just 412.

I.

Ibrahim 379.
Igersheimer 320, 323, 325, 326.
Illberg 420.
Infeld 176, 192.
Inglis 169.
Ingvar, Sven 392.
Inouye 35, 261, 414.
Isakowitz 248.

K.

Kaes 410.
von Kafka 145.
Kahler 165, 188, 199, 412, 415.
Kahler und Pick 412.
Kaiser 346.

Kampferstein 91, 370.
Kaplan 119, 190.
Karplus 228, 231, 243, 270.
Kauffmann 319.
Kehrer 293, 297, 382.
v. Kempinski 271.
Kempner 115.
Keriatowsky 174.
Ketli 247.
Kidd 141.
Killian 243.
Kinichi 199.
Kiproff 388.
Klaas 54.
Klatschkin 417.
Klenninger 380.
Klien 283.
Klinedinst 228.
Klinkert 400.
Knapp 35, 143, 169, 261, 264, 359.
Knecht 57.
Knies 321.
Kny 348.
Koch 209, 212, 232.
Kocher 398.
Köhler 122.
Koelichen 116.
Kölpin 99.
Köllner 296.
König 380, 383, 388.
Königshöfer 34.
Koenigstein 261.
Köppen 151, 164, 292.
Koerber 36.
Körner 275, 419.
Koester 53, 145, 172.
Kohn 202, 219.
Kohts 208, 209, 366.
Kolisch 72.
Kollarits 230.
Kooykher 47, 49, 58, 61.
Kopczynski 191, 224.
Kornilow 98, 100.
Korts 293.
Koster 180, 410, 416, 420.
Krafft-Ebing 195.
Kraus 162, 174, 254.
Krause 38, 222, 264.
Krauss 245, 247, 313.
Krebs 422.
Krönlein 403.
Kron 206, 210, 300, 366.
von Krüdner 326.
Krug 150.
Kümmell 82, 206.
Küss 270.
Küttner 210, 367.
Kumagai 256.
Kunn 279, 290, 291, 293, 296, 370.
Kupferberg 224.
Kuthe 249.
Kutner und Kramer 376.

L.

Laborde 33.
Ladame 130.
Lafon 400.
Lagrange 180.
Laignel-Lavastine 82.
Lambrior 164.
Landolt 75, 422.
Landouzy 41, 82.
Landow 268.
Landsberg 266, 295.
Lang 96, 268.
Langdon 136.
Lange 359.
Lanz 320.
Laplace 273.
Lateillade 255.
Lauber 286.
Lauder 248.
Laufenauer 288.
Lautenbach 136, 223.
Laville 69.
Lawson 313.
Lechner 34.
Leclerc 47, 235.
Lederer 92.
Lees 193.
Lehndorff 380.
Lehose 35.
Leichtenstern 48, 61, 200.
Leidler 371, 376.
Leimbach 409, 410.
Leischner 206, 223.
Lenoble 166.
Lenoble und Aubineau 311.
Lenz 147.
Lepine 61, 207.
Leube 188, 415.
Levi 186, 376.
Levi und Lemaire 413.
Levinge 146.
Levinsohn 181, 286, 341.
Levy 56, 92, 299, 385, 419.
Levy-Suhl 371, 377.
Lewandowski 30, 76.
Lewellyn 329.
Lewin und Guillery 335.
Lewitzki 76.
Leyden 57, 189, 192.
Libensky 115.
Lichtheim 97.
Liebe 377.
Liebrecht 15, 367.
Lilienfeld 251, 252.
Lindenstein 268.
Lindsay Steven 185.
Link 354.
von Lint 127.
Lion 266.
Liouville 415.
Little 174.
Loeser 269.
Löffler 239.
Lloyd Owen 321.
Luc 264.
Luce 163, 289.
Lübbers 371.
Lüders 274, 281.
Luisana 88.
Luton 184.
von Lutzenberger 232, 422.
Lyell 272.

M.

Maas 89.
Macewen 171.
Mac Gregor 89.
Mackenzie 139.
Mac Nab 326.
Mac Gillivray 319, 320.
Mac Kinlay 180, 400.
Maddox 309.
Mader 55.
Magelsen 327.
Magnus 142.
Majano 5.
Majewski 314.
Maine 371.
del Majo 255.
Mayor 184.
Maisonneuve 247
Maissurianz 249.
Mann 146.
Manz 296.

Marbe 409.
Marburg 78, 88, 116, 124, 130, 300, 305.
Marchand 226.
Marchetti 281.
Marcuse 150, 192.
Margulies 137, 229.
Marie 98, 292, 371.
Marina 119, 409.
Marinesco 117, 137.
Marno 413.
Marotte 184.
Marx 250.
Masing 165.
Masius und Francotte 386.
Mauersberg 315.
Mauthner 39.
May 102, 143, 361.
Mayet 253.
Mayweg 250.
Mazza 91.
Meczkowski 174.
Medin 401.
Megin 287.
Mehard 221.
Mendel 194, 221, 235, 254, 267, 375, 383.
Méntrier 271.
Metz 238.
Meyer 67, 69, 131, 250, 252, 254.
Meyerhausen 321.
Miceli 275.
Michaelsen 393.
Mierzejewsky und Rosenbach 67.
Millikins 74.
v. Millingen 288.
Mills 63, 135, 139, 203.
Minel 250.
Mingazzini 216, 269, 375, 405.
Mirto 38.
Modena 347.
Moebius 221, 223, 224, 225, 227, 273.
Moeli 137, 191.
Mohr 185.
Mönkemöller 190.
Moeser 243.
Moll 255.
von Monakow 1, 94, 130, 201, 406.
Monig 207.
Montault 289.
Monte 378.
Moos 169, 208.
Morawitz 370.
Morelli 267.
Morgano 229.
Morris Lewis 217.
Morton 255.
Morton Prince 373.
Mosher 53.
Motolese 181.
Mouch 277.
Mühsam 268.
Müller 144, 147, 171, 246, 249, 295, 320, 348, 370, 376, 423.
Müller-Knapp 415.
Muratow 203.
Murawiew 346.
Mutschler 296.

N.

Nadop 320.
Nagel 26, 91.
Nakonz 312.
Negro 26.
Neisser 99, 177, 353.
Nettleship 219, 312, 320.
Neumann 53, 87, 130, 359.
Neustaedter 313.
Nieden 131, 173, 328, 331, 352, 368, 381, 404, 413, 420.
Niessl von Mayendorff 170.
Nissen 194.
Noceti 63.
Noethe 342, 368.
Nonne 55, 147, 166, 206, 208, 223, 273, 282, 405, 415.
Nonne und Beselin 294, 358, 375.
Norris 55, 209.
Nothnagel 94, 124, 140, 160, 162, 219, 224, 240, 244, 290, 348, 417.
Noyes 414.
Nuel 276.

O.

Obersteiner 4, 5.
Ocker 208.
Oddo 200.
Oehrwall 341.
Oelsner 268.
Offergeld 309.
Oglesby 303, 330.
Ohm 304, 331.
Ohlemann 331.
Okada 359.
Okinczyc 226, 270.
Olmes 200.
Oloff 298.
Onodi 260, 262.
von Oordt 168, 362.
Oppenheim 53, 54, 56, 67, 75, 76, 93, 120, 126, 131, 141, 154, 171, 193, 206, 213, 217, 240, 323, 334, 335, 345, 362, 366, 386.
Ormerod 72, 134, 140, 166, 415.
Ormerod und Holmes-Spicer 404.
Osterwald 353.
Osti 314.
Otto 355.
Ovio 29.
Oyon 186.

P.

Paderstein 231.
Paesler 57.
Page 321.
Pagnitz 181.
Pair 205.
Pallier 264.
Panas 82, 83, 245, 400.
Pansier 298.
Papadacki 225, 240.
Parenteau 231.
Parinaud 109, 281.
Parkinson 142, 161, 254.
Pascheff 244.
Pasetti 115, 180.
Pasquale Ferraro 130.
Paterson 144.
Patry 380.
Paunz 261.
Pavinski 150.
Peabody 168.
Pechdo 330.
Pechin 181, 273.
Pel 378.
Percival 328, 331.
Perrin 254, 255.
Petella 229.
Peters 103, 288, 330, 380.
Petrén 257.

Peyser 263.
Pfeiffer 140, 146, 170.
Pflüger 181, 384, 418.
von Pfungen 172, 176, 198, 420.
Picenti 412.
Pichler 412, 421.
Pick 51, 57, 142, 146, 173, 186, 188, 264, 422.
Picot 54.
Pierd'houy 385.
Pigler 344.
Pilotti 269.
Pineles 361.
Pitres 191.
Plovec 231.
Plantenga 228.
Plascudo 374.
Poensgen 96, 102, 348.
Poggio 46, 51.
Polignami 274.
Pontoppidan 80, 164, 220.
Popow 110, 290.
Popper 318.
Poppert 362.
Posey 30, 99, 174, 232, 260, 290, 302.
Posey und Parker 413.
Posthumus-Meyes 83, 359.
Poulard 83.
Poulin 66.
Power 216.
Poyet et Collet 358.
Preobraschenski 289.
Preston 168, 348.
Prévost 41, 81.
Preyer 31.
Preysing 264.
Priestley Smith 18, 90, 103, 328.
Procovici 403.
Proskauer 28.
Purtscher 247, 402.
Puscarin 164.
Püschmann 207.
Pusey 106.
Putowski 186, 188.
Pye-Smith 189.

Q.

Queirolo 131, 133.
Querenghi 75, 403.
de Quervein 203.
Quincke 344.
Quintela 423.
Quioc 68, 205.

R.

von Rad 74, 162, 370.
Raehlmann 13, 31, 32, 33, 323.
Raichlino 376.
Raimann 177, 251, 339.
Raimist 81, 146, 169.
Rampoldi 285, 288.
Ramsay-Hunt 80.
Ransohoff 73.
Ranzel 58.
Rauchfuss 244.
Randnitz 379.
Raviarat 167, 189.
Raymond 46, 63, 68, 131, 161, 163, 283, 421.
Redlich 346.
Rehlen 409.
Reich 98, 146, 298.
Reichard 362.
Reid 331.
Reitz 139.
Remak 175, 388.
Remhold 149, 345.
Renault 378.
Renzi 300, 305.
von Rensi 379.
Retter 376.
Retzlaff 156.
von Reuss 379.
Reverdin 170.
Rhein 174, 248.
Ricauld 161.
Richard 193.
Richards 267.
Richi 269.
Riegel 155, 222, 371.
Risley 248.
Ritzmann 28.
Rivel 215.
River 361.
Robert 246, 402.
Roberts 250.
Rochon-Duvigneaud 276.
Röder 268, 282.
Römer 161.
Rönne 87, 88.
v. Rohde 252.
Rolleston 254.
Rollin 273.
Romié 303, 329.
Roscioli 157.
Rosenbach 67.
Rosenfeld 299, 304, 317, 334 345, 387.
Rosenthal 193, 227, 270.
Roos 128, 208, 226.
Rossi 191.
Rossolimo 253.
Roth 75.
Rother 255.
Rothfeld 227, 307, 345.
Rothmann 58, 157, 192, 215, 289.
Rotky 61.
Rouffinet 375.
Roussel 55.
Roussy 191.
Roux 255.
Le Roux und Renaud 413.
Rubrecht 294.
Rubritius 366.
Rückert 348.
Runeberg 422.
Rupp 248.
Russel 232.
Rutten 330.
Ruttin 334, 347, 358.
Rybalkin 143.

S.

Sabisonsky 49.
Sabrazés 73, 164.
Sabrazés und Cabannes 381.
Sachs 164, 185, 190.
Saenger 143, 171, 178, 193, 198, 199, 201, 202, 207, 218, 352, 380.
Sahli 83.
Salisburry Mac Nalti 244.
Salomonsohn 259, 373.
Salus 36, 286.
Samelsohn 296.
Samperi 261.
Sander 136.
Santos Fernandez 281.
Sapatini 347.
von Sarbo 252, 404.
Sattler 265, 377.
Sauvineau 116, 126.
Scalinci 228.
Scarpatetti 141.
Schaeffer 238.

Schaller 346.
Schamschin 349.
Schanz 292.
Schapringer 75, 249, 403.
Schepear 269.
Scheffer 178.
Schijfima 252.
Schiller 296.
Schilling 230.
Schimanski 261.
Schlamp 340.
Schlesinger 74, 89, 369.
Schlink 266.
Schmieden 83.
Schmidt 136, 143, 181, 243.
Schmidt-Rimpler 110, 215.
Schneider 95, 141.
Schneller 38.
Schöler 421.
Scholz 277.
Schomerus 361.
Schrader 187, 344.
Schönborn 252.
Schröder 102.
von Schröder 98, 326.
Schröter 303.
Schüle 173, 177, 188.
Schultes 375.
Schultze 145, 375.
Schulz 146, 251, 252.
Schürenberg 36, 180, 284.
Schuster 138, 248.
Schwabach 221.
Schwahn 305.
Schwalbe 182.
Schwarz 72, 211.
Schweigger 296.
de Schweinitz 255, 256, 362.
Sciamanna 235.
Scremini 422.
Seele 404.
Seeligmann 409.
Seeligmüller 56. 375.
Segal 290.
Seggel 74, 288.
Seiffer 230, 378.
Senator 54, 56, 66 77, 80.
Sepilli und Lui 348.
Seguin 172.
Shannon 97.
Shaw 164.
Sheen 247.
Sherrington 16, 18, 42.
Shionoya 226.
Siebenmann und Oppikofer 419.
Siegmund 385.
Siemerling 8, 67, 117, 143, 154, 166, 169, 176, 188, 323, 346, 362, 396.
Sigaud 345.
Simerka 409.
Simon 139, 220, 273, 313.
Sinclair 28, 320.
Sittig 318.
Smith 329.
Smurlo 268.
Snell 330, 337.
Snyders 174.
Söllberg-Wells 312.
Soetlin 172.
Soltmann 61.
Sommer 83, 362.
Sorel 54.
Sorgo 163. 175.
Souques 186, 344.
Sourineau 100.
Spalding 218.
Spencer Wells 325.
Spiller 68, 93, 100, 166, 232, 303, 358.
Spiller und Posey 297.
Spitzer 70, 71, 126.
Spitzka 131.
Springthorps 207.
Spuler 35.
Stamm 222, 379.
Standford 255.
Stargard 26.
Stark 184.
Starr 349.
Stedman-Bull 143, 219.
van Steeden 157.
Steffen 161.
Steinbrügge 165, 171.
Steindorff 261, 414.
Steiner 359.
Steinert 70, 86, 97, 277, 354, 374, 381, 395.
Steinhaus 385.
v. Stellwag 414.
Stephenson 180, 210.
Sterling 264.
Stern 140.
Sternberg 221.
Stevens 67.
Stewart 143, 362.
Stewart Holms 195.
Sticker 134.
Stiefler 220.
Stintzing 53, 147, 224, 252, 416.
Stirling 230, 231, 314, 317.
Stiven 180.
Stock 410.
Stölting 103, 105.
Stoddart-Barr 263.
Stransky 381.
Straub 106, 109.
Strauss 371.
Sträussler 362.
Strözewski 74, 137, 139, 354.
Strübing 296.
Strümpell 159, 178, 289, 369.
Strzeminski 231.
Sturm 150.
Stursberg 338.
Stutphen 263.
Stya 264.
Sucker 265.
Suckling 98, 100, 101.
Sutton 186.
Swanzy 325.
Symanski 182.
v. Sziby 297.

T.

Tacke 413.
Tarquais 414.
Taylor 165, 329, 416.
Teillais 99, 255, 256.
Terrien 412.
Terrier 255, 291, 295.
Terson 414.
Tertsch 208.
Thiele 277.
Thilling 264.
Thomas 222.
Thompson 329.
Thomsen 202, 251, 252, 275, 386.
Thomson 386.
Tobler 379.
Tödter 76, 100.
Tooth 222.
Topolanski 18.
Toröck 263.
Touche 57, 61, 135, 153, 370.
Tournier 408.
Tranjen 299, 328.

Traquais 238.
Treitel 272, 413, 421.
Trentas 262.
Trombetta 327.
Trombetta und Ostine 306.
Trömner 217.
Troth 135.
Trotter 83, 359, 419.
Tschernyschew 161.
Tschernyschewna 267.
Tsuchida 6.
Tugendreich 346.
Tumpowski 410.
Türck 35, 36, 219.
Turner 102, 265, 416.
Tyson 37.

U.

Uckermann 146, 171.
Uhthoff 49, 61, 63, 75, 79, 80, 83, 91, 95, 98, 104, 141, 150, 155, 158, 184, 186, 200, 201, 249, 253, 254, 258, 259, 311, 347, 353, 400, 401, 402, 417, 421.
Ulbrich 414.
Ulrich 35, 295.
Umber 210, 366.
Unverricht 214.
Urbantschitsch 318.
Usher 324.

V.

Valk 92.
Valette 173.
Valude 261.
Vastarini-Creri 135.
Veasey 232, 284.
Velhagen 124.
Velten 166.
Vermeersch 266.
Verrey 96.
Vidal 117.
Vigouroux 119.
Villards 267.
De Vincentiis 67.
Virchow 155.
Völsch 371.
Vogel 239.
Vollert 388.
Votruba 106.
Vulpian 300, 305.

W.

Wachsmuth 385.
Waddy 314.
Wadsworth 157.
Wagner 191, 225, 347, 366.
Walko 216.
Wallace 238.
Wallenberg 19, 66, 80, 216, 297, 344, 369, 411.
Warner 186.
Warrington 180.
Waschowsky 228.
Wasjutinsky 413.
de Watteville 105.
Weber 104, 187, 225, 414.
Webster 14, 174, 421.
Weeker 314.
Wegelein 371.
Weil 56.
Weiler 155.
Weinhold 34.
Weiss 290, 405.
Weisenburg 52, 367.
Weitz 335.
Wereschagin 259.
Wernicke 56, 66, 74, 97, 101, 128, 173, 192, 408.
Westkott 106.
Westphal 16, 53, 115, 154, 178, 226, 283, 361, 376.
Wetzel 361.
Weyl 49, 337.
White 60.
Wiersma 139.
Wilbrand 281, 282, 297, 327, 328, 332.
Wilbrand-Saenger 43, 47, 50, 56, 57, 59, 62, 63, 65, 68, 69, 70, 78, 79, 82, 92, 93, 96, 98, 104, 125, 131, 142, 144, 145, 147, 156, 189, 207, 211, 212, 224, 265, 273, 281, 282, 297, 300, 315, 327, 328, 334, 353, 355, 363, 365, 368, 372, 373, 413.
Wilkinson 252.
Williams 214.
Williamson 250.
Willot 259.
Winawer 110, 235.
Winkler 131.
Winocouroff 142.
Wintersteiner 274.
Wirths 21, 87.
Wising 190.
Wissmann 383.
Wittkowsky 31, 32, 50, 76, 341.
Wittmer 201, 311.
Wolff 37, 68, 171, 268.
Wolffberg 282, 295.
Wollenberg 172, 173, 298, 349, 361.
Woods 138.
Wortmann 199.
Wuillomenet 254.
Würdemann 42.
Wynhoff 178.
Wyscheslawtzewna 120.
Wyss 238.

Y.

Yamaguchi 219.

Z.

Zacher 91, 145, 405.
Zak 422.
Zander 182.
Zarri 118.
Zehender 312.
Zelensko-Malieszyna 268.
Zellner 136.
Zentmeyer 110, 238, 313.
Ziem 261.
von Ziemssen 278.
Ziehen 80, 181, 318.
Zimmer 63.
Zimmermann 189.

Date Due

Demco 293-5			

RE46
900W